This is a digital copy of a book that was preserved for generations on library shelves before it was carefully scanned by Google as part of a project to make the world's books discoverable online.

It has survived long enough for the copyright to expire and the book to enter the public domain. A public domain book is one that was never subject to copyright or whose legal copyright term has expired. Whether a book is in the public domain may vary country to country. Public domain books are our gateways to the past, representing a wealth of history, culture and knowledge that's often difficult to discover.

Marks, notations and other marginalia present in the original volume will appear in this file - a reminder of this book's long journey from the publisher to a library and finally to you.

Usage guidelines

Google is proud to partner with libraries to digitize public domain materials and make them widely accessible. Public domain books belong to the public and we are merely their custodians. Nevertheless, this work is expensive, so in order to keep providing this resource, we have taken steps to prevent abuse by commercial parties, including placing technical restrictions on automated querying.

We also ask that you:

+ *Make non-commercial use of the files* We designed Google Book Search for use by individuals, and we request that you use these files for personal, non-commercial purposes.

+ *Refrain from automated querying* Do not send automated queries of any sort to Google's system: If you are conducting research on machine translation, optical character recognition or other areas where access to a large amount of text is helpful, please contact us. We encourage the use of public domain materials for these purposes and may be able to help.

+ *Maintain attribution* The Google "watermark" you see on each file is essential for informing people about this project and helping them find additional materials through Google Book Search. Please do not remove it.

+ *Keep it legal* Whatever your use, remember that you are responsible for ensuring that what you are doing is legal. Do not assume that just because we believe a book is in the public domain for users in the United States, that the work is also in the public domain for users in other countries. Whether a book is still in copyright varies from country to country, and we can't offer guidance on whether any specific use of any specific book is allowed. Please do not assume that a book's appearance in Google Book Search means it can be used in any manner anywhere in the world. Copyright infringement liability can be quite severe.

About Google Book Search

Google's mission is to organize the world's information and to make it universally accessible and useful. Google Book Search helps readers discover the world's books while helping authors and publishers reach new audiences. You can search through the full text of this book on the web at `http://books.google.com/`

Über dieses Buch

Dies ist ein digitales Exemplar eines Buches, das seit Generationen in den Regalen der Bibliotheken aufbewahrt wurde, bevor es von Google im Rahmen eines Projekts, mit dem die Bücher dieser Welt online verfügbar gemacht werden sollen, sorgfältig gescannt wurde.

Das Buch hat das Urheberrecht überdauert und kann nun öffentlich zugänglich gemacht werden. Ein öffentlich zugängliches Buch ist ein Buch, das niemals Urheberrechten unterlag oder bei dem die Schutzfrist des Urheberrechts abgelaufen ist. Ob ein Buch öffentlich zugänglich ist, kann von Land zu Land unterschiedlich sein. Öffentlich zugängliche Bücher sind unser Tor zur Vergangenheit und stellen ein geschichtliches, kulturelles und wissenschaftliches Vermögen dar, das häufig nur schwierig zu entdecken ist.

Gebrauchsspuren, Anmerkungen und andere Randbemerkungen, die im Originalband enthalten sind, finden sich auch in dieser Datei – eine Erinnerung an die lange Reise, die das Buch vom Verleger zu einer Bibliothek und weiter zu Ihnen hinter sich gebracht hat.

Nutzungsrichtlinien

Google ist stolz, mit Bibliotheken in partnerschaftlicher Zusammenarbeit öffentlich zugängliches Material zu digitalisieren und einer breiten Masse zugänglich zu machen. Öffentlich zugängliche Bücher gehören der Öffentlichkeit, und wir sind nur ihre Hüter. Nichtsdestotrotz ist diese Arbeit kostspielig. Um diese Ressource weiterhin zur Verfügung stellen zu können, haben wir Schritte unternommen, um den Missbrauch durch kommerzielle Parteien zu verhindern. Dazu gehören technische Einschränkungen für automatisierte Abfragen.

Wir bitten Sie um Einhaltung folgender Richtlinien:

+ *Nutzung der Dateien zu nichtkommerziellen Zwecken* Wir haben Google Buchsuche für Endanwender konzipiert und möchten, dass Sie diese Dateien nur für persönliche, nichtkommerzielle Zwecke verwenden.

+ *Keine automatisierten Abfragen* Senden Sie keine automatisierten Abfragen irgendwelcher Art an das Google-System. Wenn Sie Recherchen über maschinelle Übersetzung, optische Zeichenerkennung oder andere Bereiche durchführen, in denen der Zugang zu Text in großen Mengen nützlich ist, wenden Sie sich bitte an uns. Wir fördern die Nutzung des öffentlich zugänglichen Materials für diese Zwecke und können Ihnen unter Umständen helfen.

+ *Beibehaltung von Google-Markenelementen* Das "Wasserzeichen" von Google, das Sie in jeder Datei finden, ist wichtig zur Information über dieses Projekt und hilft den Anwendern weiteres Material über Google Buchsuche zu finden. Bitte entfernen Sie das Wasserzeichen nicht.

+ *Bewegen Sie sich innerhalb der Legalität* Unabhängig von Ihrem Verwendungszweck müssen Sie sich Ihrer Verantwortung bewusst sein, sicherzustellen, dass Ihre Nutzung legal ist. Gehen Sie nicht davon aus, dass ein Buch, das nach unserem Dafürhalten für Nutzer in den USA öffentlich zugänglich ist, auch für Nutzer in anderen Ländern öffentlich zugänglich ist. Ob ein Buch noch dem Urheberrecht unterliegt, ist von Land zu Land verschieden. Wir können keine Beratung leisten, ob eine bestimmte Nutzung eines bestimmten Buches gesetzlich zulässig ist. Gehen Sie nicht davon aus, dass das Erscheinen eines Buchs in Google Buchsuche bedeutet, dass es in jeder Form und überall auf der Welt verwendet werden kann. Eine Urheberrechtsverletzung kann schwerwiegende Folgen haben.

Über Google Buchsuche

Das Ziel von Google besteht darin, die weltweiten Informationen zu organisieren und allgemein nutzbar und zugänglich zu machen. Google Buchsuche hilft Lesern dabei, die Bücher dieser Welt zu entdecken, und unterstützt Autoren und Verleger dabei, neue Zielgruppen zu erreichen. Den gesamten Buchtext können Sie im Internet unter `http://books.google.com` durchsuchen.


BIBLIOTHECA · BOSTONIENSIS · MEDICINAE
SERVATI ET DOCERI
FVNDATA MDCCCLXX
EX DONO


BIBLIOTHECA · BOSTONIENSIS · MEDICINAE
SERVAT ET DOCET
FVNDATA
MDCCCLXX
EX DONO

CENTRALBLATT

FÜR PRAKTISCHE

AUGENHEILKUNDE.

HERAUSGEGEBEN

VON

DR. J. HIRSCHBERG,
O. HON.-PROFESSOR AN DER UNIVERSITÄT BERLIN,
GEH. MED.-RATH.

SIEBENUNDZWANZIGSTER JAHRGANG.

MIT ZAHLREICHEN ABBILDUNGEN IM TEXT.

LEIPZIG,
VERLAG VON VEIT & COMP.
1903.

BOSTON MEDICAL
OCT 7 1904
LIBRARY.

CATALOGUED
OCT 7 1904
E. H. B.

Druck von Metzger & Wittig in Leipzig.

Inhalt.

I. Originalaufsätze.

		Seite
1.	Photinos Panas. Nekrolog	1
2.	Ueber Magnet-Operation und über doppelte Durchbohrung des Augapfels seitens eingedrungener Eisensplitter, von J. Hirschberg	9
3.	Ueber den Werth der Credé'schen Silbertherapie für die Behandlung von Augenkrankheiten, von Dr. Paul Meyer	38
4.	Zur operativen Behandlung des Ectropium des Unterlides, von Dr. L. Steiner	65
5.	Wie entsteht der Schmerz bei Lichtscheu? von J. Bjerrum	97
6.	Ein Fall von peripapillärem Sarcom mit Ausbreitung auf den Sehnerven und seine Scheiden, von Dr. Fehr	129
7.	Die Geschichte der Magnet-Operation im Auge, von F. M. Feldhaus	138
8.	Beitrag zur Magnet-Operation, von Dr. E. P. Braunstein . . 140, 176 u.	199
9.	Ueber die Genese des Glaskörpers bei Wirbelthieren, von Prof. Cirincione	161
10.	Mittheilungen aus der Augenabtheilung des St. Rochus-Spitals, von Prof. Dr. W. Goldzieher . . . . . 169 u.	225
11.	Glaucom in Folge eines Unfalls, von Dr. Scheer	193
12.	Ophthalmologische Betrachtungen im Anschluss an intravenöse Kollargol-Einspritzungen bei Kaninchen, von Dr. Paul Meyer	196
13.	Wie ist das gegenwärtige System staatlicher Trachom-Bekämpfung in Preussen zu beurtheilen? von Prof. Dr. Hoppe	230
14.	Zur Kenntniss der traumatischen, serösen Iris-Cysten, von Dr. med. Gustav Ahlström	257
15.	Ueber lebende Hirudineen im Bindehautsack des menschlichen Auges, von Y. Kuwahara	262
16.	Angeborene Wortblindheit, von Dr. Otto Wernicke	264
17.	Zum Prothese-Tragen, von Dr. med. Gustav Ahlström	289
18.	Beiträge zur Magnet-Operation, von Dr. Fehr	291
19.	Ueber angeborene Ausstülpung des Pigmentblatts der Regenbogenhaut, von J. Hirschberg	321
20.	Zwei atypische Operationen der Cataracta accreta mit gutem Erfolge, von Dr. E. Praun	324

Seite

21. Ueber die Bildgrössen ebener Reizflächen auf der Netzhaut, von Dr. H. Feilchenfeld 325
22. Beitrag zur Frage der Augen-Erkrankungen, die durch die Larven der Wohlfahrt'schen Fliege erzeugt werden, von A. W. Lotin. . . . . 328 u. 357
23. Traumatischer Vorfall der Thränendrüse, von Dr. Purtscher 353

II. Klinische Beobachtungen.

1. Eine seltene Art von perforirender Hornhaut-Verletzung, von Dr. med. E. Wölfflin 40
2. Ueber eine seltene Verwachsung zwischen Cornea und Conjunctiva der oberen Uebergangsfalte im Verlaufe einer schweren Conjunctivitis gonorrhoica. Erhaltung des Bulbus und der Sehkraft, von Dr. Loeser 67
3. Congenitaler Epidermis-Ueberzug der Thränenkarunkel, von Prof. Dr. M. Peschel 148
4. Ein Fall von Barlow'scher Krankheit, von J. Hirschberg 206
5. Ein Fall von Schuss-Verletzung beider Augen, von C. Steindorff 267
6. Ein Fall von doppelseitigem Markschwamm der Netzhaut, von J. Hirschberg 360

Sachregister.

* Originalartikel.

Abducens-Lähmung, nach Zangengeburt 101. — hysterische? 118. — isolirte beiderseitige nach Schädelverletzung bei Kindern 284. — nach Schädeltrauma 344.

Abduction(s), Defect, angeborener mit Retraction bei Abduction 120.

Ablepsie, Entwicklung des Sehapparates bei — 430. 440.

Ablösung der Chorioidea, Retina s. d.

Abney's Kugelprobe für centrale Scotome 56.

Abscess der Cornea, Orbita s. d.

Accommodation(s), die Anomalien der — 21. 364. 479. 481. — Mechanismus 450. — postdiphtherische Lähmung 31. — Lähmung, seltenere Ursachen 479. — Lähmung nach Mumps 118. — Verengerung lichtstarrer Pupillen bei — 222. — Pupillenträgheit bei — 62. 95. — Spasmus n. Tonus 220. — Sympathicus Einfluss auf die — 80.

Acetozon 187.

Acne, rosacea corneae 184.

Adaption, Einfluss der — auf das Flimmern 224. — der Retina 401.

Adduction(s), Retraction des Auges bei — Bewegung 120.

Adeno-Carcinom s. d.

Adenom der Caruncula lacrymalis 55. — Lymph — s. d.

Aderhaut s. Chorioidea.

Adhärenzen zwischen einem panophthalmischen Augapfel u. Tenon'scher Kapsel 74.

Adrenalin s. Nebenniere.

Aegypten, Granulosa in — 113. — Blindheits-Ursachen in — 374. — Trachom und eitrige Ophthalmie in — 115. 284. — Lagophthalmus in 58. — s. a. Alexandria. — die „ägyptische" Augenkrankheit 113. — endemische Conjunctivalkrankheiten in — 396.

Aethylchlorid, 448. 464.

Affen, Opticuspräparate bei Netzhautläsion vom — 46.

Akromegalie, bitemporale Hemianopie bei — 101. — 223.

Aktinomykose der Thränen-Röhrchen 111. — Augenhintergrundsveränderungen bei miliarer — 154. — der Orbita 388.

Aktol 34.*

Akustisch-optische Synästhesie 241.

Alexandria, Häufigkeit verschiedener Bindehaut-Infectionen in — 117.

Alkohol, Subconjunctival s. d. — und Syphilis 408. — Amblyopie, Urinuntersuchung 418. — u. Pterygium 421.

Allgemeinerkrankungen und Auge s. Augenerkrankungen.

Alter(s)-Star s. Cataracta senilis u. C-Operation. — Lebens — s. d.

Amaurose, durch elektrische Entladung 114. — durch Hysterie, Urämie s. d. — vorübergehende, durch Circulationsstörung 52. — s. a. Erblindung.

Amblyopie(n), bei alten Staren, langsame Besserung 247. — die toxischen — 54. — Intoxications — s. d. — durch Nichtgebrauch, Besserung der Sehschärfe 188, durch Massage 404. — functionelle oder hysterische 52. — durch elektrische Entladung 114. — Strabotomie bei — 447. — durch Alkohol, Kaffee, Kalichloricum, Tabak s. d.

Amyloide, Degeneration der Conjunctiva 56.

Anämie, Augenspiegelbefunde bei — 190.

Anästhesie, Methoden 451. 464.

Anästheticum, s. a. Yohimbin.

Anästhetische Hornhautgeschwüre 424.

Anastomose(n), Bildung bei Thrombose der Centralvene 301.

Anatomie, des Auges, Litteratur 468. — die makroskopische — des Auges 191. — des Sehorgans, Handbuch 151. Lehrbuch 234. — Geschichte der vergleichenden — des Auges 156. — s. a. Elastische Fasern. — der Orbita 407. — des Canalis nasalis beim Neger 407. — der Netzhaut, des Sehnerven und der optischen Centren 335. — der Plaques bei Xerose

389. — der Karunkel und Plica semilunaris 443. — Histologie der Hornhaut-Tätowirung 25; der Retina 101; eines Mikrophthalmus 115; der Linsen eines Gehängten 120; des Xanthelasma 283. 285; der Kapselcataract 183; des Pannus trachomatosus 300. 435; der angeborenen Cataract 440. — Lehrbuch der speciellen pathologischen — des Auges 76. 335. — Grundriss der pathologischen Histologie des Auges 74.

pathologische: Litteratur 471. — der angeborenen Aniridie 104. — der Augenmuskellähmungen 21. — des Chorio-Retinitis 301. — des pulsirenden Exophthalmus 64. — des Gerontoxon 439. — der diabetischen Irisepithel-Veränderungen 288. — der Intoxicationsamblyopie 79. — der Keratitis fascicularis 88. — der Linsenluxation 301. — der sympathischen Ophthalmie 58. 78. — des Pannus scrophulosus 88. — der Retinitis pigmentosa 117. — der Orbitalfractur 94. — der Scleritis 309. — des Trachoms 124. 304. — vergleichende — des Musculus orbitalis und palpebralis 457.

Anatomische(r), Untersuchung eines Irisgumma 88; eines Ciliarkörpergumma 301; einer Hypopyonkeratitis 281; endogener Augentuberculose 299. — Aufbewahrungsmethode makroskopischer — Präparate 441. — Veränderungen bei secundärluetischen Opticus-Erkrankungen 309.

Anchylostomiasis, Augenstörungen bei — 207.

Anddidymus 469.

Anencephalen, Auge 341.

Aneurysma, der Carotis interna 71. — Aorten s. d. — Ranken — der Art. ophthalmica 384. — Pseudo — 388. — der Orbita 389. — zwischen Carotis interna und Sinus Cavernosus 458. — retrobulbäres 433. — der Superciliargegend 435.

Angeborene(s), [Veränderungen und Missbildungen] — zur Kenntniss der — 87. — Bindegewebsbildung im Glaskörper 393. — Augenzittern bei Vater und Kind 62. — Colobom bei Mutter u. Tochter 246. — Bindehautgeschwulst 26. — familiäre Entwicklungsanomalie 346. — eitrige Augenentzündung 116. — Ausstülpung des Pigmentblattes der Iris 321.* — Beweglichkeitsdefect 313. 437. — Bulbärparalyse 25. — Defect der Abduction 120. — Oculomotoriuslähmung 110. — doppelseitige Ophthalmoplegia externa 386. — Lähmung des M. rect. ext., Schieloperation bei — s. d. — Linsencolobom 441. — Symblepharon 110. — familiärer Irisdefect 303. — Orbitaltumor 122. — Orbitalsarcom 417 — Pigmentirung 125. — Schädelmissbildung 122. — familiäre Retinitis pigmentosa 281. — Melanosen des Auges 125. — Pupillenstarre 287. 351. — Neurom 299. — Epidermisüberzug der Thränenkarunkel 148.* — Wortblindheit 264.* — Hornhautstaphylom 375. — Mangel des Weinens 308. — ectatische Hornhauttrübungen 428. — der Cornea, Iris, des Glaskörpers, der Linse, Orbita, Papille, des Schädels, der Thränendrüse s. d. — s. a. Aniridie, Anophthalmus, Bulbus septatus, Cataracta congenita, Colobom, Cyste, Ectopie, Enophthalmus, Hereditär, Korectopie, Krypt- und Mikrophthalmus, Lenticonus, Linsenluxation, Markhaltige Fasern, Myopie, Naevus. — s. a. Hereditär.

Angelucci'sche Symptome bei Hydrophthalmus s. d.

Angio-Sarcom, der Caruncula lacrymalis 110. — der Thränendrüse 371. — 389.

Angiom, cavernöses, subconjunctivales 128.

Anilinöl, Vergiftung 426.

Aniridie, pathologische Anatomie der angeborenen — 104. — partielle, traumatische 186. — partielle, beiderseitige 217. — mit Cataracta polaris 245. — angeborene mit Subluxation der Linse 405. — familiäre 406.

Anisometrie 216.

Ankyloblepharon, durch acutes Trachom 384.

Anophthalmus, einseitiger 389. — beim Hühnchen 244. — congenitaler, bilateraler 428.

Antisepsis 424.

Aorten-Aneurysma, Pupillenstörungen bei — 30.

Aphakie, traumatische 186. — Refraction und Sehschärfe bei — 209. 368. 463. — ultraviolette Strahlen-Wirkung bei — 219. — Brechwerth der Linse s. d. — Erwerbsfähigkeit bei — nach Alterstar 455.

Aphasie, bei Keuchhusten 160. — über — 236.

Apparate s. Instrumente.

Araber, Augenheilkunde der — 219.

Argentamin 401.

Argentum s. Silber. — colloidale s. Kollargol. — nitricum s. Höllenstein. — fluoratum bei Dacryocystitis 437.

Argyrol 121. 404.

Argyrosis, nach Protargol 420.

Arteria, Carotis s. d. — Ophthalmica bei Hund und Kaninchen 349. — Ranken-Aneurysma der — ophthalmica 384.

Arteria centralis retinae s. Centralarterie.

Arterien und **Arteriosklerose**, s. a Gefässe und — Erkrankung.

Arthritis, Poly — s. d.

Arzneimittellehre, die — des Pedanios Dioscurides 70.
Asepsis, in der Ophthalmologie 115. 249. 424.
Aspergillus, Keratomykosis durch — 88. 119. 312.
Aspirin 434.
Association, Sehstörung durch binoculare 282.
Associirung der Augenbewegungen s. d.
Associirte, Seitenwendung s. d.
Asthenopie, neurasthenische 414. — accommodative 414.
Astigmatiker, Sehen der — 177.
Astigmatismus, temporärer 51. — Veränderungen 246. — der Hornhaut und Chorioiditis 376. 405. — hochgradiger, durch Caustik corrigirt 419. — unregelmässiger 412. — Cylindergläser-Ordination bei — 412.
Astigmometer 155.
Atlas, Stereoskopisch medicinischer —, Auge 235. — der Ophthalmoskopie 335.
Atrabilin s. Nebenniere.
Atrophia, infantum, Hornhautregeneration 341.
Atrophie, des Opticus s. d.
Atropin, Idiosynkrasie 187. — Adrenalin und — 398. — methylobromatum Merck 400. — conjunctivitis 403.
Aufrechtsehen, Theorie des — 219.
Augapfel s. Bulbus.
Auge(n), Anatomie s. d. — Geschwülste s. d. — und Kunst in der Schule 390. — consensuelle Reaction des — 444. 452. — doppelte Durchbohrung des — s. Eisen. — elastische Fasern im menschlichen — 106. — functionelle Störungen des — 46. — Functionsprüfung 335. — u. Immunität 382. — Drehung der —, Theorie 54. — Ernährung und Circulation 338. — Hygiene des — 443. künstliches: Bindehautsack-Vergrösserung für 245; Orbitalkugeln zum Tragen eines — 289;* für Skioskopie 424. — Statometrie des — 283. — Syphilis und Tuberculose s. d. — Täuschungen 255. — Verätzung und Verletzung s. d. — Untersuchungen s. Schule, Universität, Eisenbahn.
Augenärztliche(s), Taschenbuch 71. — Taschenbesteck 48.
Augenaffectionen, nach Elektrischen Entladungen s. d. — bei Mumps. s. d.
Augenbewegungen 481. — Drehung der Augen 54. — die Gehirnbahnen der — 219. — Mitbewegung s. d. — Nomenclatur 419. — Retraction des Bulbus bei Adduction 120. — Retractions — bei Reizung der Medulla 185; bei angeborenen Beweglichkeitsdefect 313. 437. — willkürlicher Associirung der — 310. — combinirte — und Kopfbewegungen 432. — bei Siebbein-Mucocele 342. — s. a. Augenmuskeln und -Lähmung, Seitenwendung.
Augen-Blutung s. d.
Augen-Braue s. d.
Augenchirurgie, conservative 376. — s. a. Augenoperationen.
Augen-Druck s. d.
Augeneiterung der Neugeborenen s. Blenn. neonat.
Augenerkrankungen, und Allgemeinleiden 483. — Lehrbuch s. Augenheilkunde. — Beziehungen der Allgemeinleiden zu — 21. 191. — Einfluss des Schlafes auf — 117. — Lebensalter und Geschlecht 255. — Therapie der — s. Augentherapie. — hereditäre — s. d. — und Unfallsgesetz s. d. — Lymphocytose der Spinalflüssigkeit bei — 288. — durch Fliegen 328.* 357.* — Lymphdrüsen-Entzündung bei — 409. — bei weisser und schwarzer Rasse 419. — bei Akromegalie, Aktinomycose, Anämie, Anchylostomiasis, Arthritis, Atrophia infantum, Barlow'scher Krankheit, Botulismus, Bronchopneumonie, Bulbärparalyse, Diabetes, Diphtherie, Endocarditis, Epilepsie, Erb'scher Krankheit, Hautkrankheiten, Herpes, Heufieber, Hysterie, Influenza, Intoxication, Keuchhusten, Leberleiden, Lepra, Leukämie, Lipämie, Masern, Meningitis, Mumps, Myelitis, Nasenerkrankungen, Neurasthenie, Nierenleiden Ohrerkrankungen, Paralyse, Polyarthritis, Rheumatismus, Scharlach, Scorbut, Scrofulose, Sinus-Erkrankungen, Syphilis, Tabes, Tuberculose, Typhus, Varicellen, Vergiftungen s. d. — durch Affectionen der Geschlechtsorgane s. d.
Augengebrechen der Wehrpflichtigen 93.
Augengrund, s. Augenhintergrund.
Augenheilanstalten, s. Berichte. Mittheilungen.
Augenheilkunde, Litteratur 473. — Leistungen der — im Jahre 1903: 468. — Handbuch der gesammten — 21. — Leitfaden der — 149. — Therapie s. Augentherapie. — des Benvenutus, Paracelsus s. d. — Encyclopädie 235. — — ungarische Beiträge zur — 271. 400. — s. a. Ophthalmologie. Geschichte.
Augenhintergrund(s), bei allgemeiner Paralyse 63. — Lues des — 220. — Photographie 94. 270. — Veränderungen bei miliarer Aktinomykose 154.
Augenhöhle s. Orbita.
Augenkammer, Vordere — s. Vorderkammer. — Hintere — s. Hinterkammer.
Augenleuchten, historische Bemerkung 156.
Augenmagnet s. M.
Augenmuskel(n), — 481. — ein neuer — 116 (papillae optici). — das Studium der — 187. — Anomalien der — 271.

— Störungen im — Gleichgewicht 121. 122. 346. — Myositis der — 411. — Diagramm der Wirkungsweise der — 54 (Mauthner). 60 (Elschnig). — syphilitische Entzündung der äusseren — 209. — s. a. Heterophorie. Die einzelnen Muskeln und Nerven. Augenbewegungen.
Augenmuskellähmung(en), 481. — angeborene, Schieloperation bei — 64. — Aetiologie und pathologische Anatomie 21. — nach Zangengeburt 101. — bei Hirnsyphilis 31. — diphtherische — und Hemiplegie 282. — isolirte, bei Basisfractur 94. — complicirte 311. — Lähmung des Aufwärtshebers durch vasomotorische Einflüsse 101. — Mauthner's Schema zur Diagnose der Bulbus-Heber- und Senker-Lähmungen 54. — traumatische 153. 341 (orbitale). — traumatische, orbitale 169.* — die Chirurgie der — 115. — subcutane Kochsalzinjectionen bei — 398. — s. a. die einzelnen Muskeln und Nerven; Ophthalmoplegie. Seitenwendung.
Augenoperationen, Litteratur 475. — Lehrbuch 21. 364. — Vermeidung der Infection 247. — neutrale Seife zur Lidrandreinigung vor — 24. — Hautlappen-Ueberpflanzung bei 409. — Wundbehandlung s. d. — ambulante Ausführung 475.
Augenschutz, in Industrie 392.
Augenspiegel s. Ophthalmoskop. — Bild bei Lipämie 238.
Augenstörungen, functionelle 46. 101. — bei Anchylostomiasis s. d. — durch schwere Geburt s. d.
Augenstümpfe s. Phthisis bulbi.
Augensymptome, bei Erkrankungen des Kleinhirns, der Vierhügel und der Zirbeldrüse 90. — bei Pons- und Medullar-Erkrankungen 186. — bei Tabes 401.
Augentherapie, neuere Tendenzen 111. — Lehrbuch 151. — s. a. Augenheilkunde. Medicamente. — Litteratur 473.
Augentropfwasser, in öliger Lösung 49. 109. — in öliger und wässriger Lösung, Vergleich 221. — Wirkung und Temperatur der — 301. — aseptische 432.
Augenverletzungen s. d.
Augenzittern s. Nystagmus.
Ausschälung s. Enucleation.
Automobil-Fahrer-Conjunctivitis 348.

Bacillen, Eindringen von — durch Hornhautnarben 373. — Wirkung unsichtbarer — im Auge 220. — Bacterium coli bei Orbitalabscess 90. — Coryne-Bakterien, Einheitlichkeit der — 184. — Diphtherie- — bei Lidgangrän 127, als Conjunctivitis-Erreger? 300. — Diplo-Blepharo-Conjunctivitis 300. 464. — Gonococcus 124. 303 (in Gelenkflüssigkeit bei Blenn.), Bakterien u. Zellen im gonorrhoischen Secret 382. — Influenza-Conjunctivitis 154. — metastatische Ophthalmie durch Diplococcus Talamon-Fränkel 442. — Micrococcus lanceolatus 245. — B. mucosus ozaenae 450 (Hypopyon-Keratitis). — Pneumokokken-Ophthalmie, metastatische 300. — pyocyaneus, Hypopyon-Keratitis 441. — Staphylococcus aureus, Impfkeratitis durch — 278; metastat. Ophthalmie 311; Lid- u. Bindehautgangrän durch St. 399. — Streptokokken-Infection der Conjunctiva 285; metastat. Ophthalmie 311; Pericystitis 406. — Xerose- — 300. — Serumbehandlung s. d.
Bacteriologie der sympathischen Ophthalmie 58. — der Panophthalmie 185. — des Ulcus serpens corneae 185. — des Auges, Literatur 471.
Bacteriologische Untersuchungen über die Aetiologie des Trachoms 30. — über Panophthalmie 89.
Bacterium s. Bacillen.
Barlow'sche Krankheit, 206* (Blutung in die Orbita).
Barth, G. 450.
Basale Blutung s. d.
Basedow'sche Krankheit, Pathogenese u. Behandlung 455. — Sympathicus-Resection bei — 112. — einseitiger Exophthalmus bei — 29. 285.
Basis s. Schädel-Fractur.
Becherzellen der Conjunctiva 461.
Becquerelstrahlen u. Blindheit 249.
Beiträge, ungarische — zur Augenheilkunde 271. 400.
Beleuchtung, in Schulen u. s. w. s. d. — u. Sehkraft 465.
Benvenutus, Augenheilkunde des — 150. 451.
Benzoesaures Lithium bei Hornhaut-Flecken 283.
Bergwerk s. Unfall.
Bericht über die Universitäts-Augenklinik in Tübingen 126. 255, über das Augenspital in Rom 444, über die Augen-Abtheilung in Reichenberg 160, in Laibach 191, in Olmütz 397.
Beruf(s)-Verletzungen, Prophylaxe der Infection bei — 57. 153. — s. a. Unfall.
Betäubung s. Geschichte. — s. a. Narcose.
Beweglichkeit s. Augenbewegungen.
Bewegung(s) der Augen s. Augenbewegung, Augenmuskeln. — -Vorgänge s. a. Retina.
Bienvenu de Jérusalem 385.
Bildgrössen ebener Reizflächen auf der Netzhaut 325.*
Bindegewebe, auf der Papille s. d. — der Orbita s. d. — Proliferation der Netzhaut u. des Glaskörpers 404.
Bindehaut s. Conjunctiva. — Entzündung s. Conjunctivitis.

Binocular(es) Sehen s. d. — Association s. d. — Mikroskopische Untersuchung s. M. — Doppeltsehen s. Diplopie. — Einfachsehen 346.
Blatter s. Varicellen.
Blendung(s)-Schmerz, zur Frage des — 91. 97.* 307.
Blennorrhöe, seltene Verwachsung zwischen Conjunctiva u. Cornea bei — 67.* — Trachom — in Aegypten 114. 115. 284. — Behandlung der Hornhautgeschwüre bei — 219. — Therapie des Irisprolapses bei — 59. — Behandlung nach Kalt 126. — subconjunctivale Sublimat-Injectionen 409.
Blennorrhöea neonatorum 451. — angeborene 116. — mit Keratitis parenchymatosa 420. — Prophylaxe 63 (Credé). 64 (Protargol). 122. 220. 272 (Credé). in Spanien und Preussen 398. 409. 458 (Protgl.). — gonorrhoische u. nicht gon. — 394. — und der Gonococcus 124. — — Polyarthritis bei — 156. — Gelenk-Entzündung (Gonokokken-Nachweis) bei — 303. — Behandlung 220. 221. — Behandlung nach Kalt 126. — Irrigator für — 440. — Aetiologie u. obligatorische Meldung 281.
Blepharitis als Ekzem? 86. — dermatologische Classification der — 282. — histologische Untersuchung einer Diplobacillen- — 300.
Blepharochalasis 429.
Blepharoplastik 439. — Beiträge zur — 88. — nach Carcinomoperation 27. — durch Brückenlappen 114. — mit doppelt gestielten Lappen 406.
Blepharoptosis s. Ptosis.
Blepharospasmus hystero-traumatischen Ursprungs 113.
Blinde(n), Unter —, Rathschläge für erwachsene Erblindende 235.
Blindheit, Becquerelstrahlen u. — 249. — einseitige — 465. — Ursachen der — in Nieder-Ungarn 271. in Aegypten 374. — Grade und Grenzen der — 280. — Simulation 445. — s. a. Amaurose, Erblindung.
Blitz, Wirkung auf's Auge 114. — Verletzungen in klinischer u. social-rechtlicher Beziehung 190. — Schläge und Augenblutung 252.
Blut-Säulen-Zerfall in den Netz-, Horn- u. Bindehautgefässen 184. — Druck u. intraoculare Gefässe 46. u. intraocularer Druck 349.
Blutegel im menschlichen Bindehautsack 262*.
Blutige Thränen 308.
Blutung(en), expulsive — aus dem Bulbus-Innern 272. — nach Cataract-Operation 247. — Vorfall des Bulbus-Inhaltes nach — 402. — Oculomotoriuslähmung durch basale — 85. — in die Orbita s. d. — Blitzschläge und Augen — 252. — multiple Gesichts- u. Bindehaut— 46. — praeretinale 123. — essentielle intraoculare 283. — bei Iritis 50. — tödtliche Bindehaut— eines Neugeborenen 248. — Glaskörper-, Opticusscheiden-, Retina-, Uterin— s. d.
Blutverlust, über Sehstörungen nach — 62. 421 (Darm-).
Bogengangs-Erkrankung, Nystagmus bei — 47.
Botulismus, Papillo-Retinitis bei — 87.
Braue(n), vorzeitiges Ergrauen der — Haare 182.
Brechwerth der Linse s. d. — s. a. Refraction.
Brech-Zustand s. Refraction.
Brennpunkt(e), zweifacher, in der Linse 309. — conjugirte 345.
Brille, die — u. ihre Geschichte 253. — Ptosis — s. d. — Hornhautwunde durch — 345. — Schutz — s. d. — Gläser-Centrirung 410. — stenopäische — 438. 450.
Bronchopneumonie, Conjunctivitis diphtherica mit — 49.
Brücke s. Pons.
Brücken-Colobom der Chorioidea, Iris s. d.
Bücherdruck, Wie sollen Bücher und Zeitungen gedruckt werden? 271.
Büchertisch 21. 70. 149. 284. 270. 335.
Bulbär-Paralyse, angeborene, mit praesenilem Star 25. — asthenische — und Auge 432.
Bulbus septatus 82. — Entfernung s. Enucleation. — partielle Entfernung durch Subenucleation 285. — Luxation, traumatische 101; durch Zangengeburt 101; besondere 244. — Heber- u. Senkerlähmung s. Augenmuskellähmung. — — Hervortreten des — bei willkürlicher Erweiterung der Lidspalte 303. — Sarcom des — u. der Orbita 50. 111. — Phthisis s. d. — Retraction des — 120. — hochgradige Deformität 303. — Tuschinjectionen in den — 303. — Vorfall des ganzen — Inhaltes nach Blutung 402. — Aufbewahrung 441. — -Ruptur, subconjunctivale 456.
Businelli, Jubiläum 32.

C-Figur s. Sehproben.
Camera anterior s. Vorderkammer.
Canalis nasalis s. Thränenkanal.
Cancroid s. a. Carcinom. — des Lides s. d.
Carbolsäure bei Ulcus corneae 52.
Carcinom, metastatisches, im Opticus 216; der Chorioidea 301. 349. 351. 393 (Adeno—). — des Kleinhirns, des Lides, der Lunge, Thränendrüse, der Zunge s. d.
Cardio, vasculäre Störungen s. Gefässerkrankung.
Carotis, Aneurysma der — interna 71.

— Augendruck bei Compression der — communis 182. — Ligatur bei Exophthalmus 414. 418.
Caruncula lacrymalis, Anatomie und Physiologie 443. — Adenom 55. — Angiosarcom 110. — Angeborener Epidermisüberzug der — 148.* — Cystoide Gebilde im Gebiete der — 309.
Casso, Joannis de, de conservatione visus 270.
Casuistik 110. 118. 344.
Cataract(a), cretacea 363. — Glasbläser — 95. 186. — durch grelles Licht 352. — präsenile, mit angeborener Bulbärparalyse 25. — gebessert, ohne Operation 118. — Morgagni 50. — nach Contusion, ohne Bulbusruptur 124. 397. — luxata s. Linsenluxation. — künstliche Reifung, Versenkung, s. C.-Operation. — Extraction weicher — 446. — s. a. C. senilis und C.-Operation.
Cataracta accreta 324.*
Cataracta capsularis, Histologie 183. — sclerale Extraction des — 440.
Cataracta congenita, Histologie 440.
Cataracta juvenilis, die Operation der — 272.
Cataracta polaris-posterior mit Aniridie 245. — acuter Jodismus mit — anterior 438.
Cataracta pyramidalis mit Hornhautadhärenz 80.
Cataracta secundaria, Prophylaxe und Therapie 127. — Operation s. Cataract-Operation.
Cataracta senilis, Operation s. C.-Operation. — einseitige, bei gutem zweiten Auge zu operiren? 189. — Entstehung, Lebensalter 403. — Humor aqueus bei — 425. — Erwerbsfähigkeit bei Aphakie nach — 455.
Cataracta traumatica, schichtstarähnliche 90. — ohne Bulbusruptur 124. — Rückbildung der — 128.
Cataracta zonularis 52. — über — 123. — ähnliche Trübung nach Verletzung 90. — Familie 381.
Cataract-Operation, geschichtlicher Rückblick 123. 451. — klinische Vorlesung über die Kunst der — 415. — in Indien 150. 352. — ? bei gutem zweiten Auge 189. — doppelseitige ? 413. — Blutungen nach — 246. 272. — der Morgagni'schen C. 50. — sclerale — des Kapsel-Linsenstares 440. — bei complicirter C. 87. 449. — bei C. accreta 324.* — der C. juvenilis 272. — weicher Stare 446. — bei Linsenluxation s. d. — Ursache des Glaucoms nach — 154. — Glaucom und Iritis nach — 415. — Delirium nach — 347. — subconjunctivale — 58. 219. 394 (mit Bindehauttasche). — Vermeidung der Infection 247. — Instrumente, Kapselzange 303. — künstliche Reifung: in geschlossener Kapsel nach Förster 49; Technik 281. — bei Dacryocystitis 49. — sehr langsame Besserung der Sehkraft nach — 247. — mit Iridotomie 50. — Panophthalmie nach Discission 419. — offene Wundbehandlung und Lidnaht 376. — Nachbehandlung 438. — Naht bei — 455. — intracapsuläre Irrigationen bei — 415. 419. — Nachstaroperation 31. 127. 184 (complicirt). — Vermeidung von Nach-Operationen 413. — wichtiger Punkt bei Operation der Weichstare 28. in der Kapsel durch die Sclera nach Zonulotomie 282. — Statistik und Technik 160. 352. 401. — Technik der Kapsel-Entfernung 281. — Versenkung 50. — Depression 110. 245 (indischer Starstecher). — Reclination 116. 437. 449. 451. — spontaner Austritt reclinirter Cataract während einer Iridectomie 282. — Refraction und Sehschärfe nach — s. a. Aphakie. — anormale Farbenempfindung nach — 430.
Caustik bei Hornhautwunden und Geschwüren 413.
Centralarterie, spasmotische Contraction der — 103. — Embolie der — s. d.
Centralgefässe der Netzhaut, Embolie und Thrombose 113.
Centralvene der Netzhaut, Thrombose, Anastomose 301.
Centren, optische s. d.
Cephalopoden, Sehpurpur bei — 255.
Cerebellum s. Kleinhirn.
Cerebrum s. Gehirn.
Cerebrospinal(e) Meningitis s. d. — Rhinorrhoe 455.
Chemische Reaction s. Gehirn.
Chinin, Folgen einer —-Vergiftung am Auge 105.
Chirurgie, der Lider s. Blepharoplastik. — der Augenmuskellähmungen 115. — s. a. Augenoperationen. Sinus. — Encyclopädie der gesammten — 270.
Chloräthyl 448.
Chloroform, neue — Maske 411.
Chlorom der Orbita 450.
Chorioidea, Ablösung der —, operative 152. — Arterienvertheilung 348. — Colobom 58. — Brücken-Colobom 185. — Degeneration der Mitte der — 420. — Erkrankung durch Ueberanstrengung 348. — Ruptur 119. — metastatisches Carcinom der — 301. 349. 351. — Adeno — 393. — Leucosarcom 74. 83. 420. — Sarcom: klinisches Bild 28. 55. 389. 414; Bau und Pigmentirung 462; pathologisch-anatomischer Befund 55 (Anfangsstadium); u. d. Orbita 50; zur Lehre des 82; mit Phthisis bulbi 313. — Tuberculose 298. — tuberculöse Geschwulst 393. — Solitärtuberkel 128. — Miliartuberkel 223. — Veränderungen nach Contusio

bulbi 126. — Verknöcherung 411. — Knorpelbildung 464. — Wundheilung 349.
Chorioiditis, endogene — 152. 154. — der Macula s. d. — disseminata, Aetiologie 126. — Irido — bei gonorrhoischer Meningitis 283. — tuberculosa s. Chorioidea. — centrale — der Myopen 376. 405.
Chorio-Retinitis, pathologische Anatomie 301. — centralis 420.
Chromatopien 340.
Ciliarepithel, bei Kindern 85. — bei Naphthalinvergiftung 87.
Ciliarfortsätze, sichtbar im Pupillargebiet 90. — Epithelhyperplasie 418.
Ciliarganglion, Exstirpation des — 29.
Ciliarkörper, Ophthalmoskopie des — 256. — Gumma des — 31. 301. 350. — Syphilom 335. 365. — Perithelial-Sarcom des — 73. 117. — Leucosarcom 128. — Melanosarcom 191. 300 (im ersten Entwickelungsstadium). — Ringsarcom 214. — Stauungspapille nach Verletzung des — 27.
Ciliarmuskel-Contractionen 155.
Ciliarstaphylom, traumatisches, mit gutem Sehen 186.
Cilien, vorzeitiges Grauwerden der — 182.
Cinchonin-Intoxication 340.
Circulation im Auge 338.
Circulationsstörung, Amaurose durch — s. d.
Citrat, Kupfer—, Silber— s. d.
Civilisation und Sehschärfe 102.
Cocain. über — 59. 159.
Cofler, Nachruf 433.
Collargol s. K.
Collyrien s. Augentropfwasser.
Colobom(e), bei Mutter u. Tochter 246. — embryologische Untersuchungen über die angeborenen — des Auges 240. — der Chorioidea, Iris, Lider, an der Papille, Uvea s. d.
Coma s. Diabetes.
Compressions-Apparat gegen Keratoconus 73.
Condyloma conjunctivae 465.
Congenital s. Angeboren.
Conjugirte, Deviation bei Kleinhirnerkrankungen 90. — Paralyse und Deviation 437.
Conjunctiva, Literatur 476. — amyloide Degeneration der — 56. — angeborene Geschwulst der — (Lipodermoid) 26. — Arygrosis 420. — Becherzellen der — 461. — tödtliche — Blutung eines Neugeborenen 248. — multiple Blutungen der — 46. — Condylom 465. — die Cysten der — 242. 342. 425. 457. — traumatische Cysten 312. — Cyste der — bei Hornhautfistel 118. — Dermoidcyste 345. — Epithel-Wucherung der — mit cystischer Entartung 78. — Dermolipom 421. — Epithel-Plaques der — 417. — Epitheliom 122. 486. — Fibrom 410. — Gangrän durch Staphylokokken 399. — Gefässe s. d. — Geschwüre bei Trachom s. d. — Gumma bei hereditärer Lues 377. 449. — hyaline Degeneration 342. — bemerkenswerthe Infection der — 52. — Manz'sche Drüsen 426. — Hinüberwachsen der Oberlid — auf den Tarsus 84. — Infection von Seiten der —, Verhütung 247. — Molluscum contagiosum 371. — papillomatöse Entartung 189. — echte Papillen in der normalen — 217. — Pemphigus 389. 397. — Papillom 343. — Polypen, Aetiologie 281. — alveoläres Leukosarcom 387. — Streptokokkeninfection der — 285. — Tuberculose der — 52. 298 (Heilung durch Röntgenstrahlen). 415. 420. 425. 426. 443. 465 (Lid-). — Varicellen der — 52. — seltene Verwachsung zwischen — und Cornea 67.* — Wucherungen bei Frühjahrscatarrh 116.
Conjuntivale Symptome bei intracranieller Affection 31. — Sub— s. d.
Conjunctivalsack, Vergrösserung für ein Glasauge 245. — Entfernung mit Enucleation 249. — Hirndineen im menschlichen — 262.*
Conjunctivitis, Litteratur 476. — acute und subacute, in Paraguay 30. — Atropin — 303. — angeborene, eitrige 116. — blennorrhoica s. Blenn. — durch Automobilfahren 348. — durch Krötengift 421. — diphtherica s. Diphtherie. — durch Diphtheriebacillen? 300. — Diplobacillen — 300. 464. — epidemica in Schulen 380, 391. — filamentosa 94. — Frühjahrscatarrh 114. 116 (Bindehautwucherungen) 344. 411. 421. 422 (Hornhautinfiltrate). 450 (Tarsusabtragung). — gonorrhoica s. Blennorhoe. — und Trachom, Differenzirung 30. — granulosa s. Trachom. — Häufigkeit der verschiedenen —Arten in Alexandria 117. — Influenza-Bacillen — 154. — purulenta und Trachom in Aegypten 114. 115. 396. — Massage bei chronischer — 383. 386. — Jodvasogen bei — 433. 437. — die Sub-— 118.
Consensuelle Reaction des Auges 444. 452.
Conservative Behandlung bei Phthysis bulbi s. d.
Contusion(s)-Cataract 124. 397. — ausgedehnte Aderhaut-Netzhaut-Veränderung nach — des Bulbus 126. — Maculaveränderungen durch — 416.
Conus, nach unten 277. — Glaucomatöse Scleralexcavation im — hochgradig myopischer Augen 308.
Convergenz, für die Ferne 29. — Lähmung 311. — Lähmung, postdiphtherische 31. — Krampf 125. — Beziehung der — zur Tiefen- und Entfernungs-Wahr-

nehmung 54. — Pupillenträgheit bei — 62. 95. — Pupillarreaction bei — 96. — Verengerung lichtstarrer Pupillen bei — 222.
Cornea, Litteratur 477. — Ring-Abscess der — 275. — Acne rosacea der — 184. — Aspergillus auf der — s. d. — Anätzung durch Höllenstein 400. — Astigmatismus der — 376. 405. — Cysten der Oberfläche der — 84; der Hinterfläche 369. — Dermoid 402. — eitrige Erkrankungen der — 454. — Eiterbildung auf — und Eindringen von Bakterien durch Narben der — 373. — Elastische Fasern der — 438. 451. — Endothel-Erkrankung, Fluoresceïn-Methode 81. — Endothel, Pathologie 186. 340. — traumatische Erkrankung der — 220. — Epithel-Ablösung 46. 102. 120. 220. — Erosio, recidivirende 102. — Ernährung 220. — grünliche Verfärbung 308. — Färbung s. Tätowirung. — Fibroma lipomatodes 402. — Fistel mit Irishernie und Conjunctivalcyste 118. — Fremdkörper 245. — Gefässstudien an der — 91. — s. a. Gefässe. — die Geschwülste der — 401. — Granulom 402. — knötchenförmige und gittrige Degeneration der — 92. 389. 391. — Infiltrate bei Frühjahrscatarrh 422. — Gewisse krankhafte Veränderungen 188. — Körperchen der — 465. — Krümmung und Oberflächen-Prüfung 120. — schwere Infection der — 283. — Keloid 402. — Macula der —, Perforation 119; Behandlung mit benzoësaurem Lithium 283. — Melanosis s. d. — Melanocarcinom und -sarcom 402. — Regeneration bei allgemeiner Ernährungsstörung 341. — Papillom, primäres 298. 412. — Sarcom, primäres 280. — Spontanperforation der — im Bereich einer Macula 119. — Staphylom s. d. — Tätowirung s. d. — Transplantation 369. — Trübungen: angeborene 428; gürtelförmige 281; ringförmige 83. — Tuberculose 255; Lufteinblasung 111. — seltene Art perforirender Verletzung der — 40.* — seltene Verwachsung zwischen — und Conjunctiva 67.* — Wunde durch Brille 345. — Caustik bei Wunden der — 413. — Wundnaht 347. — Heilung perforirender Schnittwunden 374. 459. — Panus, Ulcus der — s. d. — Serumbehandlung s. d.
Corneo-mandibularer Reflex 383.
Corneo-Scleralgrenze, Dermoidgeschwulst 187. — Epitheliom 448. — papillomatöses Epitheliom der — 248. — Teleangiectasie 363. — Tuberculose der — 464.
Cornu cutaneum s. Hauthorn.
Corpora quadrigemina s. Vierhügel.
Corpus ciliare s. Ciliarkörper. — vitreum s. Glaskörper.
Coryne-Bacillen s. d.
Credé'sche Silbertherapie s. d.
Credéisirung bei Blennorrhoea neonat. s. d.
Cuignet'sche Theorie 407.
Cuprol 109.
Cuprum citricum s. Kupfer.
Cyste, traumatische — der Conjunctiva 312. — episclerale — des Schwalbe'schen Raumes 442. — Dermoid-, Oel- — s. d. — der Caruncula, Conjunctiva, Cornea, Iris, Lider, Orbita s. d.
Cysticercus intraocularis 440; Differentialdiagnose 153; beiderseitig 416. — cerebri, Stauungspapille 220. 313. — subretinaler — der Maculargegend 283.
Cystische Entartung von Epithelwucherung der Bindehaut. 78.

Dacryoadenitis s. Thränendrüse.
Dacryoadenokele s. Thränendrüse.
Dacryocystitis u. **-cystoblennorrhoe** s. Thränensack.
Dacryops 155.
Dämmerung(s)-Werthe im Dispersionsspectrum 256.
Daltonismus s. Farbenblindheit.
Darmblutung, Opticusatrophie 421.
Deformität, hochgradige — des Bulbus 302.
Degeneration — Amyloide, Hyaline — s. d.
Delirium nach Cataract-Operation 347.
Depressio cataractae s. Cataract-Operation.
Dermoid — subconjunctivale — Cyste 54. — Cyste der Orbita 122; der Conjunctiva 345. — Lipo — s. d. — Geschwulst der Corneo-Scleralgrenze 187.
Dermolipoma s. Lipodermoid.
Descemetis, Dickenwachsthum der — 81. — plötzlicher Durchbruch 283.
Descemetitis bei Uveïtis 216. 350.
Despagnet, Nachruf 50.
Deviation, Conjugirte — s. d.
Deviometer 413.
Diabetes mellitus, die Augen-Affectionen bei — 154. 155. — Lipämie in Folge von — u. Iris-Epithelveränderungen bei — 238. — Sehnervenatrophie bei — 310. — Refractionsänderung, Myopie bei — 300. — Coma bei — nach Operation 455.
Dictyome 303. 379.
Dionin in der Augentherapie 59. 159. 398 (neue Wirkung) 413. — bei rheumatischen Affectionen 111.
Dioptrik des Auges 21. 364.
Dioscurides, Arzneimittellehre des — 70.
Diphtherie der Conjunctiva: mit Bronchopneumonie 49; nach Scharlach 192. — Bacillen s. d. — Accommodations- u. Convergenzlähmung nach — 31. —

Augenmuskellähmung durch — u. Hemiplegie 282.
Diplo-Bacillen s. d. — Kokken s. Bac.
Diplopie, hysterische, monoculäre — 53. — Simulation von — 113. — functionelle — 113. — binoculare — in den Grenzen des Gesichtsfeldes 342. — paradoxe 362.
Diploskop 408.
Discission bei angeborener Linsenverlagerung s. Linsenluxation. — s. a. Cataract-Operation.
Dislocation s. Luxation.
Divergenz für die Nähe 29.
Doppelte Durchbohrung des Auges durch Eisen, Fremdkörper s. d.
Doppeltsehen s. Diplopie.
Dornen, Katsanien — in der Vorderkammer 415.
Druck, Adrenalin u. Steigerung des intraocularen — 298. — innerer Augen — bei Compression der Carotis communis 182. — Bücher — s. d. — Blut- und intraocularer 46. 349.
Drüsen, Krause'sche, Manz'sche, Meibom'sche — s. d.
Drusen an der Papille 181. — der Glaslamelle 220.
Duboisin 390.
Durchbohrung, doppelte, durch Eisen, Fremdkörper s. d.
Dura mater, Tumor der —, vom Cerebellum bedeckt 248.
Dynamit-Verletzungen 460.
Dyschromatopsie 311.

Echinococcus retrobulbaris 401. 444. 454. 483.
Ectopie der Linse 123. — s. a. Linsenluxation.
Ectropium, zur operativen Behandlung des — des Unterlides 65.* — non cicatricale 84. 428. — Operation 389. — Operation des Narben — 346. — Uveae 322.* 407. — Lidcompressorium für — Operation 428.
Einfach-Sehen, binoculares 346.
Einwärts-Schielen s. d.
Eisen, aseptische — Verletzung, sympathische Ophthalmie 155. — bemerkenswerthe — Splitter-Verletzung 125. — in der Linse 455. — Splitter-Entfernung s. Magnet. — doppelte Durchbohrung des Augapfels durch — splitter 9.* 24. 140.* 176.* 199.* 309. — Industrie, Verletzungen u. Schutz 392. — s. a. Magnet. Röntgen. Siderophon. Verrostung.
Eisenbahn, Farbensinnprüfung mit — Singnallichtern 56. — Sehschärfe und Farbensinn bei — Angestellten 346. 424 (Mexiko).
Eiterbildung auf der Cornea s. d.
Ekzem, Blepharitis als — 386.
Elastica an der Papille bei Glaucom 87.
Elastische Fasern — im menschlichen Auge 106. — der Cornea 438. 451.
Elektricität, Anwendung der — bei Augenentzündungen 128. 159.
Elektrische(n) Wärme bei rheumatischen Affectionen 111. — Ophthalmie 50. — Amaurose u. Amblyopie, u. Prognose bei — Entladungen 114. — Heissluftdouche 399.
Elektrolyse gegen Xanthelasma 111.
Elektro-Magnet s. d.
Elektroskop, Universal — für Augenärzte 29.
Elephantiasis neuromatos. der Orbita u. s. w. 299.
Embolie der Centralarterie 113. — ohne macularen Ast 340. — u. Thrombose der Centralgefässe der Netzhaut 113 (doppelseitig). — scheinbare — als physikalisches Phänomen 276.
Embryologie, zur — des Auges 58. — s. a. Entwicklung. Colobom.
Encyclopädie der Augenheilkunde 235. — der Chirurgie 270.
Endocarditis, metastatische Ophthalmie nach — 300.
Endogene, Localisation —r Schädlichkeiten im Auge, Iritis u. Chorioiditis 152. 154. — experimentelle Augen-Tuberculose 299. — Infection des Auges 378.
Endothel der Cornea s. d.
Endotheliom, Myxochondro — der Thränendrüse 216. — Haemangio — s. d.
Enophthalmus, Heilversuch bei angeborenem — 160.
Entfernungs-Wahrnehmung u. Convergenz 54.
Entropium senile, Behandlung 47 (Federbrille) Narben — des Unterlides, Operation 248. — Operation, Jaesche-Arlt 347. — Operation 440.
Entwickelung(s) s. a. Embryologie. — des Glaskörpers s. d. — Geschichte des Auges, Literatur 468.
Enucleation(s) Indicationen 344. — Meningitis nach — 189. — Sympathische Ophthalmie nach —s S. — Verhinderung sympathischer Ophthalmie durch — 282. — Paraffinkugel nach — 246. 314. 346. — Glaskugeleinnähung nach — 320. — u. Ersatzoperationen 409. 423. — neue Methode der Sehnen-Annähung nach — 46. 102. — zugleich mit Entfernung des Conjunctivalsackes u. der Tarsi 249. — Sub — 285. — bei Tuberculose 362.
Epibulbäres Lipodermoid 26.
Epicorneales Carcinom 393.
Epidermis, angeborener — Ueberzug der Carunkel 148.*
Epidiaskop, vereinfachtes 152.
Epilepsie, Stauungsblutungen bei — 454.
Epinephrin s. Nebenniere.

Episkleritis 249. 412. — periodica fugax 400.
Epithel, Conjunctiva, der Cornea, Iris s. d. — Auskleidung der Vorder- u. Hinterkammer s. d. — Hyperplasie eines Ciliarfortsatzes 418.
Epitheliale Fadenknäuel 301.
Epitheliom der Conjunctiva 122. 486. — papillomatöses — des Corneo-Skleralrandes 248. — peribulbäres 393. — des Limbus 443. 464. — s. a. Carcinom.
Erb'sche Krankheit u. Auge 432.
Erblindung durch congenitale Schädel-Missbildung 122. — bei Keuchhusten 160. — durch retrobulbäre Opticusverletzung s. d. — s. a. Amaurose. Blindheit.
Ermüdung(s)-Erkrankungen des Auges 348.
Ernährung(s) des Auges 338. — Cornea bei allgemeiner — Störung s. d.
Erosio corneae s. d.
Erwerbs-Beschränkung s. Unfall. — Fähigkeit bei Aphakie nach Altersstar 455.
Erziehung s. Schule.
Eserin bei Hornhautentzündungen 182.
Ethmoid s. Sinus.
Eumydrin 473.
Euphthalmin, Glaucom nach — 419.
Evulsio optici 339.
Excavation bei Kindern 85. — bei Glaucom s. d.
Exophthalmus, über — 392. 440. — Carotis-Ligatur bei — 414. 418. — Messung 283. — einseitiger, bei Basedow'scher Krankheit 29. 285. — einseitiger, vorübergehender 49. 109. — einseitiger, intermittirender, freiwilliger 407. — pulsans: patholog. Anatomie 64; mit Complicationen 72 (Haemangioëndothelíom); durch Pseudo-Aneurysma 388; doppelseitig 463. 466.
Explosion(s)-Verletzungen 460.
Exostose der Orbita s. d.
Extraction s. Cataract-Operation.
Extractum-Secalis s. d.

Facialis-Lähmung mit Lähmung d. Seitenwendung 51. — Lähmung durch Zangengeburt 101. — Lähmung 311.
Fadenknäuel, epitheliale 301.
Färbung s. Tätowirung. — Ver — der Cornea s. d.
Familiäre(r) Nystagmus s. d. — Aniridie s. d. — Colobom s. d. — Defect des vorderen Irisblattes 303. — Entwicklungsanomalie 346. — Idiotie s. d. — Retinitis pigmentosa 281. — Schichtstar 381. — s. a. Angeboren. Hereditär.
Farben-Bezeichnungen, bestimmte 119. — „Hören" 241. — Theorie, Grundriss einer — 256. — Nuancen, internationale Festsetzung 424.
Farbenblindheit, angeborene totale — 279. — Prüfung nach Holmgren 102. — bestimmte Farbenbezeichnungen bei Prüfung der — 119. — Monochromatopsie u. — 223. — infantile 440. 448. — angebliche — Homers 457.
Farbenerscheinungen, subjective 109. 110.
Farbenperception 280. — anormale — nach Star-Operation 480.
Farbensinn, Prüfung mit Eisenbahnsignallichtern 56; mit Laterne 421. — bei Eisenbahn-Angestellten 346. — des Kindes 399. — Theorien 470.
Farbig(er) u. farblose Lichte, Empfindung, Theorie 96. — Sehen — Flecke im Gesichtsfeld 109. — Lichtempfindungen 340.
Faserverlauf im Opticus u. Tractus s. d.
Festschrift Manz, Sattler 271. 299. — — Saemisch 391.
Fett-Transplantation 423. — Degeneration des Sehnerven 278.
Fibrom der Conjunctiva 410.
Filix mas u. Opticus 399.
Fistel der Hornhaut s. Cornea. — der Thränendrüse s. d. — bei Glaucom s. d.
Fliegen, Augen-Erkrankungen durch — 328.* 357.*
Flimmern, Einfluss der Adaption auf das — 224.
Flimmer-Skotom u. Migräne 64. — Behandlung 116.
Flinten-Schussverletzung s. d.
Fluorescëin-Methode bei Hornhaut-Endothel-Erkrankungen 81.
Fovea, Theorie der vicariirenden — 54. — die menschliche — centralis 215. 241.
Fremdkörper(n), Entfernung von — aus dem Auge 422. — der Cornea, Iris, Linse, Orbita s. d. — Verletzungen des Auges 414. — doppelte Perforation des Auges durch — 309. 484 (Diagnose). — Localisation von — 484. — Röntgenstrahlen bei — s. d. — s. a. Eisen. Glas. Dorn. Kupfer. Magnet. Messing. Stein. Zündhütchen.
Functionsprüfung des Auges 335.
Functionelle Störungen des Auges 46. 101.

Galen s. Geschichte.
Galvanokaustik, endoculare 312. — endoculare bei Panophthalmitis s. d.
Ganglion, Ciliar — s. d.
Gangrän der Lider, Conjunctiva s. d.
Gas-Licht, Dispersionsspectrum 256.
Geburt(s), Verletzungen des Auges 244. — Abducens- und Facialis-Lähmung nach Zangen — 101. — Opticus-Zerreissung und Bulbus-Luxation durch Zangen — 101. — Atrophia nervi optici und Mikrophthalmus nach Sehnervenverletzung

durch Zangen — 109. — Augenstörungen durch schwere — 422.
Gefäss(e), Gebilde im Glaskörper 55. — intraoculare — und Blutdruck 46. — Streifen in der Netzhaut 313. — abnormer Verlauf der Netzhaut — 414. — optico-ciliare Venen 211. — venae vorticosae choriovaginales in kurzsichtigen Augen 216. — Netzhautgefässverstopfung mit ophthalmoskopischer u. anatomischer Untersuchung 284. — Netzhautvenenerweiterung und Pulsation 103. — der Netzhaut, Genese 466. — vasomotorische Störungen des Auges 46. 103. — Augenmuskellähmung durch vasomotorische Einflüsse 101. — Studien an Hornhaut und Iris 91. — sichtbare körnige Strömung und Zerfall der Blutsäulen in der Netz-, Horn- und Bindehaut — 184. — s. a. Anastomose. Centralarterie. Embolie. Thrombose. Centralvene.
Gefässerkrankungen, Sehstörungen bei Arteriosclerose 235. — Embolie der Netzhautarterie durch Arteriosclerose 118. — der Netzhaut 335. 389. 456 (Glaskörperblutung). — cardiovasculäre Störungen bei Hydrophthalmus 31. — ophthalmoskopische Diagnose sclerotischer Netzhaut — 89. — retrobulbäre Neuritis und Gefässsystemerkr. 279. — allgemeine vasomotorische Störungen bei Hydrophthalmus 299. — s. a. Aneurysma. Aortenaneurysma. Circulationsstörung. Embolie. Periphlebitis. Thrombose.
Gehirn, Bahnen der Augenbewegungen 219. — chemische Reaction der — Centren bei retinaler Reizung 426. — Geschwülste 244; und Papillitis 280. 286 (recidiv.). 301; im Kindesalter 381; Syndrom 405. — Menstruationsstörungen u. Sehnervenatrophie bei basalen — Geschwülsten 286. 301. — Pathologie des Sehnerven bei — Erkrankungen 301. — palpebrale und conjunctivale Symptome bei intracranieller Affection 31. — Sehstörungen bei — Syphilis 454. — Syphilis mit verschiedenen Symptomen 31. — Gesichtsfeld-Controle bei — Syphilis 96. — Verletzung bei Orbitalfractur 457. — s. a. Hypophysis, Kleinhirn, Lobi optici, Medulla, Nucleus, Optische Centren, Pons, Tectospinalbahn, Thalamus, Tractus, Vierhügel, Zirbeldrüse.
Gehör s. Ohren
Geisteskranke(n), Netzhautmitte bei — 183. — Pupillen bei — s. d. Delirium s. d.
Gelenk(s), Entzündung bei Blennorrhoea neonatorum 303. — s. a. Polyarthritis. — Erkrankung bei hereditärer Lues 382.
Geographie der Augenkrankheiten s. Aegypten, Indien, Paraguay, Preussen, Schweden, Sicilien, Spanien, Ungarn. — des Trachoms s. d.
Gerontoxon, pathologische Anatomie 439.
Geschichte, Arzneimittellehre des Pedanios Dioscurides 70. — der Augenheilkunde 335. — ältere englische u. amerikanische Litteratur 71. — Bemerkungen 315. 316. — Bemerkungen über Betäubung, eine Uebersetzung Galen's, Gesetze Hammurabi's 93. — Augenheilkunde der Araber 219. — Collegienhefte vor 100 Jahren 109. — G. Barth 450. — der Brille 253. — der Kineskopie 280. — der Magnetoperation 138.* — der Myopie s. d. — der Cataractoperation 123. 451. — der Trachombehandlung 253. 272. — Augenheilkunde des Benvenutus 150. 451. — Bienvenu de Jerusalem 335. — Augenheilkunde des Paracelsus 462. — der vergleichenden Anatomie des Auges und über Augenleuchten 156. — der Lidschlussreaction der Pupille 221. — der antiken Philosophie 235. — Arnaldi de Villanova, Joannis de Casso, de conservatione visus 270. — s. a. Helmholtz.
Geschlecht, Augenerkrankungen u. — 255.
Geschlechtsorgane, s. Geburt. Menstruation. Puerperium. Retinitis albuminurica gravidarum. Schwangerschaft. Uterinblutung.
Geschmack(s)-Innervation 175.*
Geschwülste, zum klinischen Bilde der Augen — 28. — aus angeborenen Melanosen entstehend 125. — angeborene, der Augapfelbindehaut 26. — gutartige, am Lidrand 114. — Subconjunctivale — s. d. — einige seltenere epitheliale — des Auges 393. — der Caruncula, Chorioidea, Conjunctiva, Cornea, Corneoscleralgrenze, des Ciliarkörpers, der Drüsen, Dura, des Gehirns, der Hypophysis, Iris, Lider, Mamma, des Opticus, der Orbita, Plica, Retina, des Siebbeines, Sinus, der Thränendrüse, Zunge s. d. — s. a. Adenom, Angiom, Angiosarcom, Carcinom, Chlorom, Cyste, Dermoid, Dictyom, Endotheliom, Epitheliom, Exostose, Fibrom, Gliom, Gumma, Hämangioendotheliom, Hauthorn, Keloid, Leucosarcom, Lipodermoid, Lipom, Lymphadenom, Lymphom, Markschwamm, Melanosarcom, Mucocele, Naevus, Neurom, Oelcysten, Osteom, Papillom, Peritheliom, Sarcom, Teliangiectasie.
Gesellschaft(en), Congresse u. dgl. — X. internationaler Ophthalmologen-Congress, Luzern 317. — ophthalmologische, Heidelberg 1903: 122. — 75. Deutsche Naturforscherversammlung in Cassel 158. — physiologische — in Berlin 180. — niederrheinische — für Natur- u. Heilkunde in Bonn 207. — ärztl. Ver. in Nürnberg 386, in Hamburg 458. — wissenschaftl. Ver. d. Aerzte in Stettin 126. — südwestdeutsche Neurologen-Wanderversammlung 286. — Société belge d'ophtalm. à Bruxelles 71. 362.

396. — Pariser — für Biologie 181. — ophth. Sect. of the Americ. med. Assoc. 71. — American ophth. Soc. 335. 418. — Ophthalm. society of the United Kingdom 101. 181. 297. 389. — British medical Association. 1902. Sect. of Ophth. 46. 101. — ärztlicher Ver. in St. Petersburg 386. — italienische Ophthalmologische — Florenz 1902: 432. 437.

Gesicht(s), multiple — Blutungen 46. Nervenlähmung mit Lidheber-Contractur 181. — zur Physiologie der — Empfindung (Fortschritte) 46. — Psychologie der — Vorstellung 151. — Täuschungen, über — 151. — Wahrnehmungen, zur Analyse der — 255.

Gesichtsfeld, Abhängigkeit des — von der Objektgrösse 86. — bei Glaucom s. d. — bei Schwangeren 467. — concentrische Einschränkung u. Ermüdung bei Hysterie und Neurasthenie 95. — bei traumatischer Neurose 373. 484. — Aufnahme als Controle bei Hirn- und Rückenmarks-Loes 96. — Beschränkung durch vasomotorische Störung 103. — Simulation von concentrisch eingeengtem — 280. — Physiologisches über das — 431.

Gewebelehre s. Anatomie.

Gittrige Hornhautdegeneration 92. — Hornhauttrübung nach Verletzung 391.

Glas-Auge s. d., künstliches — Kugel nach Enucleation s. d. — Splitter-Verletzung, spontane Ausstossung 24. 415. — Splitter, 9 Jahre in der Vorderkammer 311.

Glasbläser-Cataract 95. 186.

Glashäute(n), Bildung in der Vorderkammer 28. 374.

Glaskörper, angeborene Bindegewebsbildung im — 393. — angeborene — Membran 121. — Bindegewebsproliferation 404. — Entwicklung des — 151. 161.* (Wirbelthiere). 182. 376 (Wirbelthiere) 449. 459. — Blutung bei Sclerose der Netzhautgefässe 456. — recidivirend — Blutung 311 (durch Periphlebitis) 388. — eigenthümliches Gefässgebilde im — 55. — flottirende — Blase 409. — hämolytische Kraft des — 427. — Linsenluxation in den — s. d. — Regeneration des — 115. — Schimmelpilz-Infection des — 153. — Transfusion 437. — Trübungen durch Siebbein- und Stirn-Höhlen-Entzündung 58. — Verknöcherung im — 411. — Litteratur 478.

Glaslamelle, Drusen der — s. d.

Glaucom, über — 217. — Pathogenese 55. 118. — Ursachen des primären — 94. — klinische und anatomische Mittheilungen 54. — Ursache und Behandlung 118. — klinische Vorlesung 113. — das experimentelle — 215. 441. — experimentelle Studien über — 53. — Symptome bei Aderhautruptur 119. — Einfluss von Temperatur u. Jahreszeit auf den — Anfall 42. 408. — nach Aufregung 112. — als Folge eines Unfalles 193.* — Kammerwinkel bei — 403. — Dicke der Sclera bei — 373. — Elastica an der Papille bei — 87. — Excavation mit retinaler Ausfüllung 88. — Scleral-Excavation bei — im Conus hochgradig myopischer Augen 308. — Gesichtsfeld bei — 54. — durch Exophthalmin 419. — nach Cataract-Operation s. d. — nach acuter Iritis 50. — Vorderkammerabflachung beim primären — 57. — Retinitis pigmentosa und — 456. — und Netzhautablösung 392. — zur Kenntniss des hämorrhagischen — 302. — hämorrhagisches 350. — malignes, mit Wiederherstellung der Sehkraft 247. — secundarium bei Linsenluxation 440. — Behandlung mit Pilocarpin 400. — Operation, Wirkung der — 152. — Dauererfolge der Iridectomie 311. 402. 427. — Sympathicus-Resection bei — 60. 118. 216. 282. 424. — Bildung subconjunctivaler Fistel bei — 298. — Zufall bei der — Operation 405.

Glia, Opticus — 302.

Gliom, der Retina 436; Hypopyon vortäuschend 120; doppelseitig 360;* Histogenese 455. — und Pseudo — 91. — Pseudo —, klinisches Bild 28.

Gonococcus s. Bacillen.

Gonorrhoische Meningitis s. d. — Metastatische Augenentzündung 382. — s. a. Blennorrhoe. — Bakterien u. Zellen im — Secret 382.

Granulom der Uebergangsfalte 363.

Granulosa s. Trachom.

Grauwerden, vorzeitiges der Cilienhaare und der Augenbraue 182.

Gravidität s. Schwangerschaft.

Griechische Denker 235.

Grössen-Schätzung entfernter Objecte 389.

Gumma s. Syphilis.

Haare der Cilien u. Braue s. d.

Halbblindheit s. Hemianopie.

Hals-Sympathicus s. d.

Hämangio-Endotheliom bei Exophthalmus pulsans 72.

Hämatoxylin, Mallory's — 417.

Hämophthalmus, neue Therapie 220.

Hämorrhagie s. Blutung.

Hämorrhagisches Glaucom s. d.

Hammurabi s. Geschichte.

Handbuch s. Lehrbuch.

Haut s. a. Acne. — Lappen-Ueberpflanzung 409.

Haut-Hörner der Lider 21. — zur Kenntniss der — 60.

Heber-Lähmung s. Augenmuskellähmung. — -Contractur s. Lid.

Heilkörper s. Medicamente.

Heissluft-Douche, elektrische 399.
Helligkeit(s)-Prüfung in Schulen s. d.
Helmholtz, Lebensbeschreibung 149. 235.
Hemianopische Pupillarreaction 187. 287.
Hemianopie, bitemporale — bei Akromegalie 101. — einseitige 187. — geheilte 386.
Hemicephalen-Auge 341.
Hemiplegie, Diphtherische Augenmuskellähmung u. — 282.
Hereditär(er) Retinitis pigmentosa, Nystagmus, Opticusatrophie, Syphilis s. d. — Augenkrankheiten 62. 220. 246. — s. a. Angeboren, Familiär.
Hernia orbito-cerebralis 94.
Herpes zoster, Sympathicus-Lähmung bei — 91. — ophthalmicus 241. — u. Trochlearislähmung 376.
Herrnheiser, Nachruf 32.
Herz, syphilitische Entzündung des —ens 209.
Heterophorie 119. — Bestimmungs-Apparat 442.
Hetol, subconjunctivale -Injectionen 84.
Heufieber, Augen-Erkrankungen beim — 185. 386.
Highmorshöhle, Sinusitis bei 7 monatlichem Kind 446.
Hinterkammer, Epithelauskleidung der — als Glaucom-Ursache 154.
Hirn s. Gehirn. — -Rindenreflexe der Pupille 452.
Hirudineen s. Blutegel.
Histologie s. Anatomie.
Hitze, Cataract durch — s. a. Glasbläser. — Neuro-Retinitis durch —? 453.
Höllenstein-Verätzung der Hornhaut 400.
Holmgren's Methode bei Farbenblindheit s. d.
Homatropin, Idiosynkrasie gegen — 187.
Hornhaut s. Cornea. — Entzündung s. Keratitis. — Geschwür s. Ulcus. — Kegel s. Keratoconus.
Huhn, Anophthalmus u. Mikrophthalmus beim — 244.
Humor aqueus, Absonderung des — 288. 437. — bei Altersstar 425. — hämolytische Kraft 427.
Hund, Oculomotorius u. Trochlearis beim — 285. — arteriae opthalmicae beim — 349.
Hyaline Körper an der Papille 181. — Degeneration der Lider u. Conjunctiva 342.
Hydrophthalmus 53. — Netzhautablösung und allgemeine vasomotorische Störungen (Angelucci'sche Symptome) bei — 299. — u. cardio-vasculäre Störungen 31.
Hygiene des Auges 443.
Hyoscin 390.
Hyperjodöl s. Jod.
Hypermetropie, klinisch-statistischer Beitrag 463.
Hyperphorie, Tenotomie bei — 420.
Hypophysis-Geschwülste, Frühdiagnose 191.
Hypopyon, vorgetäuscht durch Netzhaut-Gliom 120.
Hypopyon-Keratitis 441. — anatomische Untersuchung bei — 405. — durch Bacillus pyocyaneus 441; mucosus ozaenae 450. — Iridectomie bei — 405. — Serumtherapie 449.
Hysterie, monoculäre Diplopie durch — 53. — seltene Affection der Augen durch — bei einem Manne (Amaurose) 50. — männliche — 458. — doppelseitige Amaurose durch — 303. 407. — Amblyopie durch — 52. 386. — einseitige Amaurose durch — 445. — Augenmuskellähmung u. Strabismus durch — 118. — Gesichtsfeld bei — s. d. — Blepharospasmus bei traumatischer — 113.

Jäsche-Arlt, Operation 347.
Jahreszeit u. Trachomanfall 42.
Ichthyol gegen Keratitis 433. 440.
Idiosynkrasie gegen Homatropin und Atropin 187.
Idiotie, familiäre 484.
Jequiritol 50. 74. 111. 112. 343. 344.
Immunität(s)-Vorgänge im lebenden Auge 220. — Auge u. — 382. 383.
Impf-Keratitis s. d. — s. a. Varicellen, Vaccine.
Indien, Cataract-Operation in — 150. 352. — Resultate der Starstecher in — 245.
Infection(s), Prophylaxe septischer Augen — 57. 153. — endogene — im Auge 152. 373. — Behandlung 187. 312. — Prophylaxe 115. 247. 249. 447. 448. — Krankheiten, Neuritis optica 406. — Thränendrüse u. — 445.
Influenza-Bacillen, Conjunctivitis 154.
Innervation des Geschmacks, des Orbicularis palpebrarum, des Stirnmuskels, der Thränendrüse.
Instrumente u. Apparate.
a) chirurgische:
— augenärztliches Taschenbesteck Vademecum 48. — Chloroform-Maske 411. — Compressionsapparat gegen Keratoconus 73. — Canüle für die Thränenwege 427. — Irrigator für Blennorrhoe 440. — Lidcompressorium 428. — Localisator von Fremdkörpern 484. — Magnete 24. 140.* 176.* 199.* 306. 313. — Sehnen-Pincette 247. — Siderophon 46. 102. — zur Staroperation, Kapselzange 403. — Unterbindungspincetten für die Orbita 119.
b) physikalisch-optische:
— Astigmometer 155. — Ametropometer 280. — Ptosis-Brille 286. — stenopäische Brillen 438. 450. — Deviometer 413. — Diploskop 408. — Universal-Elektroskop 29. — Epidiaskop 152. — Exophthal-

mometer 283. — Farbensinnprüfungs-Apparat mit Eisenbahnsignalen 56. — Farbensinnprüfungs-Laterne 421. — Heterophorie-Bestimmungs-Apparat 442. — Ophthalmometer 187. — Ophthalmoskop, neues 53. 340. — Optometer (Visimeter) 223. — Perimeter, mit elektrischer Beleuchtung 246. — Projections-Einrichtungen 152. — Pupillometer 383. — Sehproben 103 (photographisch verkleinerte Optotypen). — Hand-Stereoskop mit variabler Convergenz 183. — Stereoskop für Schielende 52. — stereoskopisches Ocular am Thorner'schen Augenspiegel 373. — Weber-Wingen'scher Helligkeitsprüfer 49.

Intoxication(s)-Amblyopie 54; klinische u. pathologisch-anatomische. Untersuchungen 79. 189. 215. — mit Alkohol, Chinin, Cinchonin, Kaffee, Kali chloricum, Naphthalin, Tabak s. d. — s. a. Botulismus, Vergiftung.

Intracapsuläre Injectionen bei Ablösung der Retina s. R.

Intracraniell s. a. Gehirn.

Intraoculare(r) Blutung s. d. — Desinfection s. Jodoform. — Druck s. d. — Gefässe s. d.

Invaliden-Versicherung, Erfahrungen 109.

Jod-Oel in der Augenheilkunde 63. — Hyper —Oel 109. — saures Natron s. Subconjunctival u. Subcutan, Kochsalz. — Vasogen gegen Conjunctivitis 433. 437.

Jodipin 49. 63.

Jodismus, acuter, mit vorderer Polarcataract 438.

Jodkali, acute Dacryoadenitis nach — 110. — und Auge 408. — üble Zufälle nach — 111.

Jodoform, Einführung in den Glaskörper 91. 155 (symp. Ophth.). — in die Vorderkammer s. Iris-Tuberculose. — Herstellung der intraocularen Stäbchen 343.

Johimbin s. Yohimbin.

Iridectomie, Technik der optischen — 219. — spontaner Austritt einer reclinirten Cataract während — 282. — Werth der — an 1200 Fällen 372. — bei Glaucom s. d. — Einfluss der — auf die Tension 427.

Irideremie s. Aniridie.

Irido-Chorioiditis bei Meningitis 283.

Iridodialyse, spontane 220. — seltene 253.

Iridotomie bei Cataract-Operation s. d.

Iris, Atrophie 372. — spontane Lückenbildung der — durch Atrophie 395. — angeborene — Missbildung 375. — angeborene Ausstülpung des Pigmentblattes der — 321.* — kollagenes und protoplasmatisches Gewebe der — 343. — Colobom 58. 87 (atypisches). 343 (und Korectopie). — Brücken-Colobom 185. — traumatische, seröse — Cyste 127. — angeborene — Cyste 386. — Cysten, traumatische 257.* 386. — familiärer Defect des vorderen — Blattes 303. — Einsenkung durch stumpfe Gewalt 183. — Epithel-Veränderung, diabetische 238. — -Fläche, vordere u. Absonderung des Humor aqueus 288. — Membranbildung auf der — 395. — Muskulatur bei traumatischer Pupillenlähmung 394. — Gefässstudien an der — 91. — Gumma 88 (Anatomie). — Fremdkörper in der — 455. — Pigmentnetz auf — s. Melanosis. Hernie bei Hornhautfistel 118. — Mangel s. Aniridie. — Melanosarcom 128. 191. — Perithelial-Sarcom der — 73. 117. — Sarcom in einem Naevus der — entstanden 300. — primäres Sarcom 371. 405. — Stahlsplitter in der Ciliarinsertion der — 433. — Verlust, partieller, traumatischer 186. — Vorfall bei Blennorrhöe s. d. — vorübergehendes Zurückweichen der — 153. — Sphincter s. d. — Tätowirung 409. — Tuberculose 128. 413. 417. 456; behandelt mit Tuberculin 83; Jodoformeinführung in die Vorderkammer 249. — mit Lufteinblasung in die Vorderkammer 111. — Ziffern auf der — 386.

Iritis, endogene 152. 154. — Glaucom nach acuter — 50. — Hämorrhagie bei — 50. — syphilitica bei Neugeborenen 343. — rheumatica 297. — serosa 183. — tuberculosa s. Iris-Tuberc.

Irrigation bei Cataract-Operation s. d.

Irrigator für Blennorrhoe 440.

Itrol 44.* 221.

Juvenile, Cataract s. d.

Kaffee-Intoxications-Amblyopie 414.

Kali chloricum, toxische Amblyopie durch — 443.

Kalk-Ablagerung 301. 375.

Kammer, Vorder— s. d. — Wasser s. Humor aqueus.

Kaninchen, Impf-Keratitis beim — 278. — experimentelle endogene Augentuberculose beim — 299. — Arteriae ophthalmicae beim — 349.

Kant s. Psychologie.

Kanthariden u. Auge 396.

Kapsel, Cataract s. d. capsularis. — Entfernung s. Cataract-Operation. — Ligatur bei Schieloperation s. d. — Zange 403. — s. a. Linsenkapsel.

Karunkel s. Caruncula.

Kastanien-Verletzung 415.

Keime s. Wundbehandlung.

Keloid der Cornea s. d.

Keratitis, Literatur 477. — über — 350. — durch Aspergillus s. d. — disciformis Fuchs 432. — Eserin bei — 182. — durch Krötengift 421. — fascicularis 88. 477. — filamentosa 466. — bei Frühjahrs-

katarrh 422. — gittrige u. knötchenförmige 92. — Hornhautkörperchen bei — 298. — Hypopyon — s. d. — Impf— mit Staphylococcus beim Kaninchen 278. — neuroparalytica 123. 124. 403. 406. — parenchymatosa 437: bei Neugeborenem 348; mit Blennorrhoea neonat. 420; Kinder der Patienten 348; subconjunctivale Tuberculin-Injectionen 410. — punctata interna 350. — rheumatica 412. — sclerosirende, parenchymatöse — 111. — Sclero — s. d. — seltene 437. — superficialis bei Masern 483. — Ichthyol bei — 433. — Pannus s. d.

Keratoconus, Compressions-Apparat gegen — 73. — Behandlung 188. 383. 413. — Trauma und — 112.

Keratomalacie, schwere, geheilt 24. — über — infantum 61.

Keratomycosis aspergillina s. Aspergillus.

Keuchhusten, Paralyse, Aphasie u. Erblindung bei — 160. — Ophthalmoplegie bei — 409. — Neuritis optica nach — 414.

Kind(er), Ciliarepithel u. Exkavation am — Auge 85. — Sarcom im Augenstumpf eines — 284. — Atrophia infantum s. d. — Gehirntumoren im — Alter 381. — Farbensinn 399. 440.

Kineskopie, Geschichte 280. 466.

Kleinhirn-Erkrankungen, oculare Symptome 90. — Retinitis hämorrhagica bei Krebs des — 310.

Klinische Mittheilungen 120. — s. a. Casuistik.

Knötchenförmige Hornhautdegeneration 92.

Knorpel-Bildung, intrachorioidale — 464.

Kochsalz s. Subconjunctival.

Körperlichsehen 220.

Kollargol 34.* 380. — intravenöse — Einspritzungen, ophthalmologische Betrachtungen 196.*

Kopf-Schmerz u. Refractionsanomalie 189. — u. Augen-Bewegungen 432. — s. a. Pseudotorticollis.

Korectopie 343.

Krause'sche Drüsen, Entzündung 448.

Krebs s. Carcinom.

Krönlein'sche Operation 124. 181. 218. 381.

Krötengift, Kerato-Conjunctivitis durch — 421.

Kryptophthalmus congenitus 225.*

Krystall-Linse s. d.

Künstliches Auge s. d.

Kugelprobe, Abney's — s. d.

Kuh, Conjunctivitis durch Scheidenkatarrh einer — 343.

Kunst, Auge u. — in der Schule 390.

Kupfer-Citrat bei Trachom 60. 123. 221. 386. 397. — Grünfärbung durch —Stift 101. — Splitter, Nachweis durch Röntgenstrahlen 122; eigenthümliches Verhalten, Spontan-Ausstossung 308; im Auge, reizlos 414.

Kurzsichtigkeit s. Myopie.

Längenwerthe, Bedeutung für das Körperlichsehen 220.

Läuse am Augenlid 25.

Lagophthalmus, der arteficielle — postoperativus in Aegypten 58. — durch secundäre Contractur 181. —

Laibach s. Berichte.

Landolt's C-Figur 85.

Laterne zur Farbensinnprüfung s. d.

Laugen-Verätzung 242.

Leber-Ophthalmien 483.

Lebensalter, und Augenerkrankungen 255. — bei Cataract 403.

Lehrbücher, Atlanten, Encyclopädien, Handbücher, Grundriss und dgl. 21. 70. 149. 234. 270. 335. — der Anatomie, Augenheilkunde, Chirurgie, Histologie, Optik s. d.

Lehrerinnen, Sehstörungen bei — 383. 391.

Lenticonus posterior beim Menschen 89. 153.

Lepra am Auge 96. — Augenerkrankungen bei — 187.

Leucosarcom, der Chorioidea 74. 83. 420. — des Ciliarkörpers 128. — der Conjunctiva 387.

Leukämie, Degeneratio circinata retinae in Folge von — 211. — Retinitis 402. — Augenveränderungen bei — 444.

Levator palpebrae, tonischer Spasmus 465. — s. a. Lid-Heber.

Licht(e), Empfindung farbiger und farbloser — 96. — farbige — Empfindungen 340. — Ultraviolettes — s. d. — Spectrum des Gas- und Sonnen — 256.

Lichtscheu, der Schmerz bei — 91. 97.*

Lid(er), Erkrankungen 482. — Blepharitis s. d. — Cancroid 27. — Carcinom 288. — Colobom, angeborenes 110 (mit Symblepharon). — Chirurgie s. Blepharoplastik. — Compressorium 428. — Conjunctiva s. d. — transparente Cysten 118. — Entropium s. d. — Gangrän: mit Diphtherie-Bacillen 127; durch Staphylokokken 399; nach Scharlach 192; symmetrische und der Thränensackgegend 192. — Hauthörner 21. — secundäre Contractur des Ober — Hebers 181. — s. a. Levator. — Läuse am — 25. — Melanosarcom 298. — Neurom, angeborenes, plexiformes 299. 408. — Oedem: vasomotorisches 46; bei tertiärer Syphilis 307. — Innervation des M. orbicularis palpebrarum 298. — Plastik s. Blepharoplastik. — spastische Retraction der Ober — 280. — Rand-Entzündung s. Blepharitis. — gutartige Neubildungen

am — Rand 114. — Sclerose 451. — Schluss-Reaction der Pupille s. P. — Vortreten des Bulbus bei willkürlicher Erweiterung der — Spalte 303. — Xanthelasma 111.
Liebreich-Jubiläum 218.
Limbus corneae s. Corneo-Scleralgrenze.
Linse(n)(Krystall-), Litteratur 478. — Brechwerth der — nach Myopieoperation 237. — Vorhandensein der — bei fehlender Augenblase 469. — congenitale Verlagerung s. Ectopie und Linsenluxation — Durchsichtigkeit der — nach Eisensplitter-Entfernung 455. — Depression s. Cataract-Operation. — Extraction bei Myopie, bei Staphylom s. d. — Fremdkörper (Rost?) in der — 386. — mit zweifachem Brennpunkt 309. — Histologie der — eines Gehängten 120. — Luxation s. Linsenluxation. — Refraction nach — Entfernung s. Aphakie. — centrale — Myopie 128. — zur Pathologie der — 153. — Trübung, gebessert ohne Operation 118; s a. Cataract. — angeborene punktförmige Trübung 119. — Verletzung s. Catar. traumat. — Verschiebung s. Linsenluxation. — s. a. Aphakie.
Linsenkapsel, Verletzungen der hinteren — 340. — s. a. Kapsel.
Linsenluxation, angeborene 153. — congenitale Linsenverlagerung, geheilt durch Discission 102. 390. — Subluxation 405. — Operation 402. — in den Glaskörper 24. 118. — pathologische Anatomie 301. — Operationsverfahren bei — 87. — Secundärglaucom bei — 440.
Lipämie, Augenspiegelbild bei — in Folge von schweren Diabetes 238.
Lipiodol 49. 63.
Lipodermoid, angeborenes, der Bindehaut 26. — mit der Thränendrüse zusammenhängend 27. — der Conjunctiva 421.
Lipom der Orbita 445.
Literatur, ältere englische und amerikanische ophthalmologische — 71. — Uebersicht über die Leistungen auf dem Gebiete der Augenheilkunde im Jahre 1903: 468 fl.
Lithium, Benzoësaures s. d.
Little, Nachruf 32.
Lobi optici der Taube 284.
Localzeichen der Netzhaut 287.
Localisation bei Schielenden s. d. — endogener Schädlichkeiten im Auge 152. — der Pupillenstarre s. d. — von Fremdkörpern s. d.; s. a. Röntgen.
Localisator 484.
London, Sehschärfe der Schulkinder in — 244.
Lues s. Syphilis.
Luft-Einblasung in die Vorderkammer bei Iris- und Hornhaut-Tuberculose 111.
Lumbalpunction, Lymphocytose der Spinalflüssigkeit und Augenleiden 283. 285.
Lungen-Krebs, Retinitis hämorrhagia bei — 310.
Luxation des Bulbus, der Linse s. d.
Lymph-Adenom der Orbita 118. — Drüsenentzündung bei Augenleiden 409.
Lymphocytose s. Lumbalpunction.
Lymphom(e) der Plica 343. — pseudoleukämische — der Lider und allgemeine — Bildung 375.

Macula corneae s. d.; s. a. Trübung.
Macula lutea, bei Geisteskranken 183. — Lochbildung in der — 106. — Ophthalmoskopie 344. — Chorioiditis der — bei Astigmatismus 376. 405. — Contusionsveränderungen 416. — Degeneration 420. — Entfernung zwischen — u. Papille 442.
Magnet(e), neue — 24. — relativer Werth der verschiedenen — 140.* 176.* 199.* 306. 313.
Magnet-Operation(en), über — 9.* 24. 188. 376. — Geschichte 138.* — Beitrag zur — 140.* 176.* 199.* 291.* 310. — — nach **Hirschberg** 126. 182. 447. — nach **Haab** 345. 350 (Bemerkung). 416. — vergebliche 344. — Casuistik 347.
Makropsie 311.
Makroskopische Anatomie s. d.
Mandelstamm, Jubiläum 378.
Manz, Festschrift 271. 299. — 'sche Drüsen 426.
Marine und Sehschärfe 408.
Mark s. Medulla.
Markhaltige Nervenfasern 340. 342.
Markschwamm s. Gliom.
Masern, Keratitis superficialis bei — 483. — Neuritis optica nach — 29.
Massage bei chronischen Bindehautentzündungen 383. 386. — bei Amblyopie 404.
Mauthner's Schema s. Augenmuskellähmungen.
Medicamente, Litteratur 473. — Anwendung einiger neuerer — in der oculistischen Praxis 159. 252. 413. — in öliger Lösung s. Oel. — Arzneimittellehre s. d. — pharmaceutische Producte der Höchster Farbwerke Meister, Lucius und Brünig 460. — s. a. Augentherapie. — s. a. Acetoson, Adrenalin, Aethylchlorid, Aktol, Alkohol, Alumnol, Anaesthetica, Argentamin, Argentum, Argonin, Argyrol, Aspirin, Atrabilin, Atropin, Benzoësaures Lithium, Carbolsäure, Chinin, Citrat, Cocaïn, Collargol, Cuprocitrol, Cuprol, Cuprum, Dionin, Epinephrin, Eserin, Eumydrin, Euphthalmin, Filix mas, Hetol, Höllenstein, Holocain, Homatropin, Hyoscin, Hyperjodöl, Ichthyol, Jequiritol, Jod, Jodipin, Jodkali Jodoform, Itrol, Kochsalz, Kupfer, Lipiodol, Methyl-

atropiniumbromid, Methylenblau, Morphium, Mydriatica, Nargol, Natrium annamylicum, Nebennierenextract, Paraffin, Phenol, Physostigmin, Pilocarpin, Protargol, Sal. physiol. Poehl, Salicylsäure, Scopolamin, Serum, Silber, Somnoform, Subconjunctival, Suprarenin, Trichloressigsäure, Tuberculin, Vasogen, Wasserstoffsuperoxyd, Yohimbin.

Medulla oblongata, Retractionsbewegungen bei Reizung der — 185. — oculare Symptome bei Erkrankungen der — 186. — Abhängigkeit der Pupille von der — 237. 368.

Meibom'sche Drüsen, Hypertrophie und Degeneration 418.

Melanosarcom der Cornea, des Ciliarkörpers, der Iris s. d. — retro- und epibulbäres, aus angeborener Melanose entstehend 125.

Melanosis corneae mit Pigmentnetz in Vorderkammer und Iris 393.

Membran(a) des Auges, bisher nicht beschriebene 417. — Descemetis s. d. — im Glaskörper s. d. — auf der Iris s. d.

Meningitis, nach Enucleation 189. — metastatische Ophthalmie bei — 415. — Irido-Chorioiditis mit Neuritis optica u. Pantophthalmie bei gonorrhoischer Cerebrospinal — 288. — Opticus-Erkrankung bei eitriger — 301.

Menstruation(s)-Störung und Opticus-Atrophie bei basalen Hirntumoren 286. 301. — vicariirende — in die Netzhaut mit Ablösung 419.

Messing im Auge, reizlos 414.

Metalle, s. Eisen, Kupfer, Messing, Stahl, Zündhütchen.

Metastase, die sympathische Ophthalmie als — 212.

Metastatische(r), Ophthalmie: nach Typhus 111; Endocarditis 300. 436; eitrige 124; bei Meningitis 415; durch Diplococcus Talamon-Fränkel 442; doppelseitige bei kleinem Kind 192. 436; durch Streptokokken u. Staphylokokken 311; nach Puerperalfieber 436. — Orbitalabscess 90. — -s Carcinom s. d. — gonorrhoisch — Augenentzündung 382.

Methylenatropinium-Bromid 110. 400. 413.

Mexiko, Ophthalmologie in — 423.

Meyer, Ed., Nachruf 112.

Migräne, Flimmerscotom und — 64. — mit Ophthalmoplegie 244. — ophthalmique 125.

Mikroorganismen und -kokken s. Bacillen.

Mikrophthalmus, congenitus 58. — Histologie und Pathogenese 115. — nach Sehnervenläsion intra partum 109. — bei einem Hühnchen 244. — mit Orbitalcyste 387.

Mikropsie 311.

Mikroskopische Schnitte, Pigmententfärbung der — 86. — binocular — Untersuchung 239.

Miliar-Tuberculose s. d.

Militär, Augengebrechen der Wehrpflichtigen 93. — Sehschärfe-Bedingungen für — Schüler 113.

Miosis, periodische einseitige 302.

Missbildungen s. Angeboren.

Mitbewegung, abnorme — des Kopfes und der Augen bei Pseudotorticollis 188. — s. a. Adduction.

Mittheilungen, aus dem Rochusspitale in Budapest 169.* 225.* — aus der Augenklinik in Dorpat 335. — s. a. Berichte, Casuistik.

Molluscum, contagiosum der Bindehaut 371.

Monochromatopsie und Farbenblindheit 223.

Morbus, Basedowii s. B.

Morgagni'sche Cataract s. d.

Morphin-Scopolamin-Narcose 94.

Motilitätsstörungen 481. — s. a. Augenbewegungen, -muskeln.

Mucocele, des Thränenkanälchens 247. — des Siebbeins 342. — des Stirnsinus 438.

Mumps, Accomodations- u. Gaumensegel-Lähmung nach — 118. — Augenaffectionen bei — 406.

Munk J., Nachruf 286.

Musculus-Papillae s. d. — Rectus s. d. — orbitalis und palpebralis 457.

Muskel, s. a. Augen-. — Sarcom 408. — Resection s. Schieloperation.

Mycosis fungoides 108.

Mydriasis, springende 222.

Mydriatica, neue 110. — s. a. Methylatropiniumbromid 110. — bestehend aus Atropin-, Scopolamin-, Duboisin-, Hyoscin-Mischung 390. — bei Presbyopen 413.

Myelitis und Neuritis optica 223.

Myopie, über — 370. 401. — Entstehung und Bedeutung 274. 315. 316. — Ursachen 46. 102. 188. — Rückblick auf die — Frage 183. — Geschichte 274. 315. 316. — centrale Linsen — 128. — bei Diabetes s. d. — Chorioiditis bei — s. d. — totale Correction der — 31. 119. 397. — Correctur der — 386. — hohe — mit Aniridie, operirt 245. — traumatische 423. — Prognose 53. — Behandlung 84. 116. 188. 425. (mit Brillen). — Netzhautablösung bei — 396. — Operation 46. 103. 214. 248. 396 (Gefahr) 425. 438. — Brechwerth der Linse nach — Operation 237. — Venen in kurzsichtigen Augen s. V. — s a. Conus.

Myositis der Augenmuskeln 411.

Myotomische Pupillenbewegung 62. 95. — Convergenzträgheit 192.

Myxo-Chondro-Endotheliom der Thränendrüse 216.

Nachbild(er), über — 431. — das reflectorische — 431.
Nachruf, auf Cofler 433. — Despagnet 50. — Herrnheiser 22. — E. Meyer 112. Little 82. — J. Munk 286. — Norris 418. — Panas 2.* 113. 115. 117. — Pflüger 314. — v. Schröder 377. — Secondi 315. 443.
Nachstar s. Cataracta secundaria.
Naevus, Wucherung des Bindehaut-Epithels u. — 78. — der Iris s. d.
Naht bei Cataractoperation s. d.
Naphthalin, Ciliarepithelien bei — Vergiftung 87.
Narben, Ectropium s. d. — Entropium s. d. — der Cornea s. d.
Narcose, geschichtliche Bemerkung 93. — Morphin-Scopolamin — 94.
Nargol 109.
Nase(n)-Erkrankungen, Lehrbuch 149. — u. Augenleiden 308. 364.
Natrium-cinnamyl. s. Hetol. — Salicylicum s. d. — jodicum s. Subconjunctival Kochsalz.
Nebeneindrücke 255.
Nebenhöhle s. Sinus.
Nebennieren, Präparate in der Augentherapie 51. 399. — Adrenalin 51. 109. 110. 159. 298. (u. intraocularer Druck). 398 (und Atropin) 448. — Atrabilin 51. 399. — Epinephrin 51. — Suprarenin 51. 461.
Neger, Thränencanal beim — 407.
Nephritis s. Nieren.
Nerven, Pupillarrand bei den sog. organischen — Erkrankungen 287. — Heilung peripherer — Reizzustände 220.
Nervus, Opticus, Sympathicus, Oculomotorius, Abducens, Trochleoiris, Facialis s. d.
Netzhaut s. Retina.
Neubildungen s. Geschwülste.
Neugeborenen, Augeneiterung s. Blennorrhoea neonat. — tötliche Bindehautblutung eines — 248. — Orbitalsarcom bei — 434. — Thränenwegerkrankung der — 482.
Neurasthenie, Gesichtsfeld bei — s. d. — Asthenopie 414.
Neuritis optica, 480. — Statistik der — 125. — einseitige 46. 102. — Myelitis u. — 223. — nach Masern 29. — mit Atrophie, nach Unfall 118. — retrobulbaris 402. — beiders., recidiv., retrobulbäre 125. — retrobulbaris u. Gefässsystemerkrankungen 279. — nach Keuchhusten 414. — bei Meningitis 283. — bei acuter Infection 285. — bei acuten Infections-Krankheiten 406. — traumatische mit Blindheit und Heilung 420. — als Unfallsfolge 453 (Hitze).
Neurom der Orbita 106. — angeborenes plexiformes der Schläfenregion, Orbita, des Augenlides und Augapfels 299. — plexiformes des Lides 408.
Neuroparalytische(s), Keratitis s. d. — Syndrom 406.
Neuro-Retinitis, bei Botulismus 87.
Neurose, Perimetrie bei traumatischer — 373. 484.
Neurotonische Pupillarreaction s. d. — s. a. Pupille.
Nieren, Netzhauterkrankungen bei Nephritis 417. — s. a. Retinitis albuminurica. Urämie.
Norris, Nachruf 418.
Nucleus, intrageminalis 287. — lenticularis 383.
Nystagmus, durch 5 Generationen vererbt 481. — angeborener, bei Vater und Kind 62. — bei Kleinhirnerkrankungen 91. — horizontalis, durch Bogengangserkrankung 47. — einseitiger 184. — experimenteller 216. 375. 441. — bei psychischer Ablenkung 399. — bei Unfallsnervenkranken 453.

Ober-Lid-Bindehaut s. Conjunctiva.
Objektgrösse, Bedeutung der — für das Gesichtsfeld 86.
Obliquus superior, isolirte, traumatische Lähmung 94. 153 (u. Rectus superior). — traumatische Lähmung des — bds. 116. — Lähmung, Operation am Rectus superior 188. — Trochlearis-Lähmung bei Herpes s. d. — Trochlearis-Centrum beim Hund 285.
Ocular s. Instrumente b.
Oculare Symptome s. Augensymptome.
Oculomotorius-Centrum beim Hund 285. — Ursprung u. Verlauf des — im Mesencephalon 444.
Oculomotorius-Lähmung, totale einseitige — durch basale Blutung 85. — totale einseitige 94. — isolirte traumatische 94. — recidivirende 410. — angeborene, externe — mit Lidschluss-Reaction der Pupille 110. — Stirnmuskel bei doppelseitiger totaler — 286. — nach Schädelverletzung 377. — bei Zona ophthalmica 422.
Oedem der Lider s. d.
Oel-ige Collyrien 49. 109. 221 (u. wässrige, Vergleich). — Jod- s. d.
Oelcysten des Orbitalrandes 114. — in der Peripherie der Orbita 188.
Ohr-Erkrankungen, Nystagmus bei — 49. — Lehrbuch 149. — u. Auge 364.
Operationen s. Augenoperationen.
Operative Mittheilungen 152. — Ablösung der Chorioidea s. d.
Ophthalmie, Elektrische, Metastatische, Sympathische s. d. — Eitrige — s. Conjunctivitis purulenta u. Blennorrhöe. — der Neugeborenen s. Blennorrhöe.
Ophthalmologie, retrospective 49. — Asepsis u. Prophylaxe in der — 115.

249. — Termini technici in der — 411. — in Mexico 423.
Ophthalmologische(r) Rückblick 109. 123 (Operation des Alter-Stars). — Gesellschaft s. d. — Betrachtungen bei intravenösen Kollargol-Einspritzungen 196.* — Casuistik s. d.
Ophthalmomalacie, essentielle 116.
Ophthalmometer zur Refractionsbestimmung 187.
Ophthalmometrische Untersuchungen 408.
Ophthalmoplegie, interne — durch Extractum secalis cornuti 56. — congenitale 112. — progressive 110. — doppelseitige, angeborene, externe 386. — doppelseitige, interne, bei hereditärer Syphilis 112. — totale, periphere, bei Zungenkrebs 112. — Localisation der einseitigen — exterior 211. — nach Basisfractur 117. — exterior, einseitige, vorübergehende, mit Opticus-Atrophie 320. — totale, bei Keuchhusten 409. — totalis als Unfallsfolge 452. — bei Migräne 244. — s. a. Augenmuskel-Lähmung.
Ophthalmoptosis 172.*
Ophthalmoskop, neues, zugleich Träger der Lichtquelle 53. — Theorie des — 270. — neues 340. — Ocular am — 373.
Ophthalmoskopie des Ciliarkörpers 256. — Atlas der — 335.
Ophthalmoskopische Diagnose sklerotischer Netzhautgefäss-Erkrankungen 89. — Befunde bei Anämie 190.
Optico-ciliare Venen 211.
Opticus, Atrophie des — 480. — bei Thurmschädel 386. — bei Diabetes mellitus 310. — hereditäre 402. — nach Uterinblutung 285. — u. Menstruationsstörung bei basalen Hirntumoren 286. 301. — nach Darmblutung 421. — bei Ophthalmoplegia exterior 320. — nach Anilin-Vergiftung 426. — jodsaures Natron, subcutan bei — 398. — seltenere Formen 46. — nach Opticus-Läsion intra partum 109. — bei Tabes 408.
Opticus 480. — Anatomie 335. — Ausreissung des — 339. — Degeneration u. experimentelle Läsion der Netzhaut 46. 102. — fleckförmige Fettdegeneration des — 278. — Faserverlauf im — 102. — -Glia 302. — metastatisches Carcinom im — 216. — Erkrankung bei eitriger Meningitis 301. — secundär-luetische — Erkrankungen 309. — Filix mas u. — 399. — Sarcom, auf den — u. seine Scheiden sich ausbreitend 129.* — Scheidenblutung 117. — retrobulbäre Verletzung 172.* — Zerreissung bei Zangengeburt 101. 109. — Zerreissung 418.
Optik, Abhandlungen zur physiologischen — 151.
Optische(r), akustisch — Synästhesie 241. — Centren 335.
Optometer s. Instrumente b.
Optometrische Skalen 423. 424.
Optotypen s. Instrumente b, Sehproben.
Orbicularis, M. — palpebrarum, Innervation 298
Orbita, Erkrankungen der — 483. — -Abscess s. u. Phlegmone. — Aktinomykose 388. — Anatomie 407. — Aneurysma 389. — angeborene Tumoren 122. — Bindegewebe der — 188. — Blutung bei Basedow'scher Krankheit 206.* — Chlorom 450. — Cyste mit Mikrophthalmus 387. — Dermoidcyste 122. — Ecchinococcus 401. 444. 454. 483. — Exostose 46. 101. — Fractur der — 94. 457 (Gehirnverletzung). — Fremdkörper 422. 454 (besondere). — Geschwülste, Casuistik 459. — Krönlein'sche Operation s. d. — Lipom 445. — Lymphadenom 113. — Neurom der — 106. 299 (angeborenes plexiformes). — Oelcysten s. d. — Paraffin-Prothesen in der — s. d. — Phlegmone: 343, mit Sinusempyem 421, metastatische 90. — Sarcom: angeboren 417, und des Bulbus 50. 111, bei Neugeborenem 434. — Teleangiectasie 122. — Unterbindungspincetten für die — 119. — Verletzungen 94. 96 (Tetanus). 418. — Luxation des Unterkiefers in die — 283.
Orbital(e)-Rand, Oelcysten am — 114. — Complicationen der frontalen u. ethmoidalen Sinusitis 62. — Complicationen der Entzündung der Nebenhöhlen und ihre Operation 94. — traumatische Augenmuskel-Lähmung 169.* — Kugeln zum Tragen einer Prothese 290.*
Osteom(a), subconjunctivale 74.

Palpebra s. Lid — Levator s. d.
Palpebrale, Symptome bei intracranieller Affection 31.
Panas, Nachruf 2.* 113. 115. 117. — Denkmal 92.
Pannus scrophulosus 88. — trachomatosus 300. 435.
Panophthalmitis 479. — Aetiologie 185. — bakteriologische Untersuchung 89. 185. — Adhärenzen bei — mit der Tenon'schen Kapsel 74. — tuberculosa im Puerperium 104. — Verhalten der Sclera bei — 185. — durch Mikrococcus lanceolatus 245. — Behandlung mit endoculare Galvanocausis (Millingen) 246. — fettförmige Fettdegeneration des Sehnerven bei — 278. — bei Meningitis 283. — nach Kapseldiscission 419.
Papilla nervi optici, Bindegewebsbildung auf der — 127. — Elastica in der Umgebung der — bei Glaucom 87. — Musculus papillae — 116. 417. — Colo-

bom an der — 277. — verdeckt durch angeborene Membran 121. — Sarcom. peripapillares 129.* 407. — hyaline Körper, Drüsen an der — 161. — pigmentirte — 275. — Entfernung zwischen — und Macula lutea 442.
Papillen, echte — in der normalen Conjunctiva 217.
Papillitis s. Neuritis optica u. Stauungspapille.
Papillom, -ata der Conjunctiva u. Cornea 415. — primäres — der Cornea 296. 412. — -atöse Entartung der Conjunctiva 189. — -atöses Epitheliom s. d. — der Conjunctiva 343.
Papillo-Retinitis s. Neuro-R.
Paracelsus, Augenheilkunde des — 462.
Paraffin-Injection bei Enophthalmus 160. — Prothesen in der Orbita 210. — Kugel nach Enucleation 246. 314. 346.
Paraguay, Conjunctivitis in — 30.
Paralyse bei Keuchhusten 160. — Bulbar — s. d. — Augenhintergrund bei allgemeiner — 63. — Conjugirte — s. d. — Pupillarreaction bei — 483.
Paraphenyl-Endiamin-Vergiftung 219.
Parasiten s. Aktinomykose, Aspergillus, Blutegel, Ecchinococcus, Fliegen, Läuse, Pediculus, Pilze.
Patheticus-Lähmung 422.
Pathologie, experimentelle, Literaturübersicht 471. — doppelte, traumatische 422.
Pathologische Anatomie s. d.
Pedanios, die Arzneimittellehre des — 70.
Pediculus pubis am Lid 25.
Pemphigus 28. — der Conjunctiva 389. 397.
Perforation, doppelte durch Eisen, Fremdkörper s. d.
Peribulbäres Epitheliom 393.
Pericystitis 406.
Peridectomie 416.
Perimeter s. Instrumente b.
Perimetrie 373.
Peripapillär s. Papille.
Periphlebitis, recidivirende Glaskörperblutung durch — 311.
Perithelial-Sarcom der Iris u. des Ciliarkörpers 73. 117.
Peritomie 416.
Pflüger, Nachruf 314. 409.
Phenol bei Trachom 95.
Philosophie, Geschichte der griechischen — 285.
Phlegmone der Orbita s. d.
Photographie des Augenhintergrundes 94. 270. — photographisch verkleinerte Optotypen 103. — Stereoskopische — s. d.
Phototropismus der Thiere 149.
Phthirius inguinalis s. Pediculus.
Phthisis bulbi, Gefahr der conservativen Behandlung bei — 50. — Sarcom bei — 217. 318.
Physiologie der retinalen Bewegungsvorgänge 220. — phys. Optik s. d. — der Karunkel u. Plica semilunaris 443. — des Auges, Litteratur 409.
Pigment, Entfärbung von — in mikroskopischen Schnitten 86 — angeborene u. erworbene pathologische — irung 125. — irung der Netzhaut 417. — Atrophie der Retina s. d. — -Blatt der Iris s. d. — -Netz s. Melanosis.
Pilocarpin bei Uveitis 350. — bei Glaucom 400.
Pilze -Concremente in den Thränencanälchen 220. 392. — Schimmel — -Infection des Glaskörpers 153. — s. Aktinomykose, Aspergillus.
Pincetten s. Instrumente a.
Plastik des Bindehautsackes 245. — Blepharo- s. d.
Plexiformes Neurom s. d.
Plica semilunaris, Lymphom 343. — Anatomie u. Physiologie 443.
Pneumococcus s. Bacillen.
Polar-Cataract s. C. p.
Polyarthritis bei Blennorrhoea neonatorum 156. — s. a. Gelenks-Entzündung.
Polyp der Bindehaut 281.
Pons, tuberculöse — -Erkrankung 85. — oculare Symptome bei — -Erkrankungen 186.
Prälacrymaler Tumor s. Thränensack.
Präparate, Anatomische — s. d.
Presbyopie, Strabismus convergens bei — 113. — Mydriatica bei — 413.
Preussen, Trachombekämpfung in — 230.* — Blennorrhoe, Prophylaxe 398.
Primäraffect s. Syphilis.
Prismen-Bezeichnung und Anwendungsweise 118.
Projection(s)-Einrichtungen, Neuerungen 152. — stereoskopischer Photographieen 307.
Prophylaxe in der Ophthalmie 115. 249. 447. 448. — der Blennorrhoe s. d.
Protargol zur Verhütung der Neugeborenen-Augenentzündung 64. 220. 458. — in der Augentherapie 109. 120. 220. 252. — Argyrosis durch — 420.
Prothese s. a. Auge, künstliches. — Paraffin — s. d. — zum — Tragen 289.*
Pseudo-Aneurysma s. d. — Torticollis 188. — Gliom s. d. — Tuberculose s. d. — Leukämische Lymphome s. d.
Psychologie der Gesichts-Vorstellung nach Kant's Theorie der Erfahrung 151.
Psychosen, Pupillen bei — s. d.
Pterygium, malignes, Blindheit verursachend 117. — u. Alcoholismus 421. — seltenes 423.
Ptosis congenita 114. — ungewöhnliche 411. — Brille, neue 286. — traumatische, Operation 412. 421. — durch Verletzung 62. — mechanische Behandlung 380. — Operation 223. 410. 433.

Puerperium, Panophthalmitis tuberculosa im 104. — metastatische Ophthalmie bei — -Fieber 436.
Pulver-Verletzungen 460.
Pupillargebiet, Sichtbarkeit der Ciliarfortsätze u. Zonulafasern im — 90.
Pupillarreaction bei der Convergenz 96. — die Bahnen der — 220. 237 (bei mono- u. bilateraler —). — die paradoxe 128. — Abhängigkeit der — von der Medulla 237. — hemianopische 187. 287. — neurotonische — 222. — lichtstarrer Pup. — bei Accommodation u. Convergenz 222. — bei Durchleuchtung der Sclera 310. — Zeitbestimmung der — bei Psychosen 459. — bei Masern 483.
Pupillarreflex-Centrum u. -Bogen 80.
Pupille(n) Centren u. -Bahnen 469. — -Differenz, Häufigkeit u. Bedeutung 222. — -Distanz-Ermittelung 410. — zur — -Erweiterung 390. — zur Kenntniss der — Phänomene, periodische Gestaltveränderung 302. — myotonische — Bewegung 62. 95. — traumatische — Lähmung 395. — Contractur lichtstarrer — bei Accommodation u. Convergenz 222. — Abhängigkeit der — Weite von der Medulla 237. 368. — Reaction s. Pupillarreaction. — -Starre, angeborene 287. 351. — -Starre, hemianopische 287. — reflectorische — Starre 452. — Localisation der reflectorischen — Starre 287. — Störungen bei Aorten-Aneurysma 30. — Trägheit bei Accommodation u. Convergenz 62. 95. — Lidschluss-Reaction der — 453; bei angeborener externer Oculomotoriuslähmung 110. — Geschichte der Lidschluss-Reaction der — 221. — Einwirkung der gebräuchlichen -Reagentien auf pathologische — 286. — -Grösse bei Psychosen und Nervenkranken 459. — Untersuchung der — 113. 115; bei functionellen Psychosen 286. — -Befunde bei Geisteskranken 403. — diagnostischer Wert der Unregelmässigkeiten des — -Randes bei den sog. organischen Nerven-Erkrankungen 287. — -Veränderungen nach dem Tode 454. — -Tätowirung 409. — s. a. Miosis, Mydriasis.
Pupillometer 383.

Radiographie u. **-skopie** s. Röntgenstrahlen.
Radium in der Augenheilkunde 404.
Rasse, Augenkrankheiten u. — 419. — s. a. Neger.
Reaction des Auges s. d. — Pupillar — s. d.
Reclination s. Cataract-Operation.
Rectus(i), Vorlagerung der —, Durchschneidung u. Resection s. Schiel-Operation. — superior, traumatische Lähmung 153. — Operation am — superior wegen Lähmung des Obliquus superior 188. — externus s. Abducens.
Reflex, Supraorbital — s. d.
Refraction(s), die — des Auges 271. — Anomalien des Auges 21. 189 (und Kopfschmerz). 364. 481. — Untersuchung an der Budapester Universität 401. — nach Linsen-Entfernung s. Aphakie. — Principien 345. — Veränderungen 246. — Messung mit Scheiner'schem Versuche 280. — Bestimmung: Schwierigkeiten 51, im umgekehrten Bilde 342, durch Ophthalmometer 187. — s. a. Kineskopie. — Veränderung bei Diabetes s. d. — s. a. Anisometrie, Astigmatismus, Hypermetropie, Myopie.
Regenbogenhaut s. Iris.
Reichenberg s. Berichte.
Reifung der Cataract s. Operation.
Reiseberichte 246. 247. 344.
Reizzustände der Nerven s. d.
Rekruten, Augengebrechen der — 93.
Retina, Ablösung der — über — 126. — bei Hydrophthalmus 299. — durch Entzündung der Siebbein- und Stirnhöhle 58. — bei Retinitis albuminurica gravidarum 381. — Glaucom u. — 392. — bei Menstruationsanomalie 419. — Wiederanlegung der — 220. 395. — Häufigkeit 396. — Behandlung 111. 400. — neue Behandlung durch Operation 252. 307. — Heilung durch subconjunctivale u. intracapsuläre Salzinjectionen 30. — subconjunctivale Kochsalzinjectionen bei — 413. 441. — Sal physiologicum (Poehl) bei — 433. 437.
Retina 480. — Anatomie 335. — Adaption 401. — Bau der — 101. — angeborene Membran von der — ausgehend 121. — präretinale Blutung 128. — Blutungen, recidivirende 388. — Bewegungsvorgänge in der — 220. — Central-Arterie s. d. — Bildgrössen ebener Reizflächen auf der — 325.* — Centralvene s. d. — Degeneratio circinata 211. — Embolie s. d. — sehr seltene Erkrankung 220. — experimentelle Läsion der — u. Opticus-Atrophie 46. 102. — Extract 404, Behandlung atrophischer — mit 313. — Fovea s. d. — Genese u. Wesen der Geschwülste der — 303. — Gefässe u. -Erkrankungen s. d. — Gefäss-Streifen in der — 313. — Gliom s. d. — die Localzeichen der — 287. — Lochbildung in der — 106. — vicariirende Menstruation in die — 419. — Macula lutea s. d. — Markhaltige Fasern s. d. — Mitte s. Macula lutea. — Pigmentirung der — 417. — Ringscotom bei Pigment-Atrophie der — 30. — Reizung und Gehirncentren 426. — multiple isolirte Rupturen der — 106. — Toxinwirkung auf die — 434. —

Traumatische Veränderungen der — 106. — Tumoren u. intrabulbäre Tuberculose 83. — ultraviolette Strahlen-Wirkung auf die — 219. — Venen s. Gefässe. — Veränderungen nach Contusio bulbi 126. — Wundheilung 349.
Retinitis 480. — albuminurica gravidarum 121. 381 (mit Ablösung). — bei Nephritis 417. — circinata 126. 211. 246 (Verschwinden). — exsudativa 389. — haemorrhagica bei Krebs der Lungen u. des Kleinhirns 310. — leucaemica 402. — pigmentosa: Aetiologie 28; hereditaria 101; mit Ringskotom, Anatomie 117; congenitale familiäre 281; Behandlung mit Netzhaut-Extract 313; und Glaucom 456; Präparate 349; Casuistik 421. — proliferans 349. — septica 61. striata 419. — als Unfallsfolge 453. — s. a. Chorio-—, Neuro-—.
Retraction s. Augenbewegungen. — der Lider s. d.
Retrobulbäre(r), Diagnose u. Behandlung — Erkrankungen 218. — Neuritis optica s. d. — Opticus-Verletzung s. d. — Aneurysma 433.
Rheumatische Affectionen, behandelt mit elektrischer Wärme u. Dionin 111. — Iritis s. d. — Sklero-Keratitis 312. — Keratitis 412.
Rhinorrhoea cerebrospinalis 455.
Ring-Abscess der Cornea s. C. — -Skotom s. d. — -Sarcom s. d.
Röntgenstrahlen in der Ophthalmologie 53. 122. 404. — bei Fremdkörpern 53. 122. 201.* — bei retrobulbärer Geschwulst 218. — bei Trachom, Conjunctivaltuberculose s. d. — bei doppelter Durchbohrung des Augapfels durch Eisensplitter 19.* 25. 218.
Rom, Augenspital in — 444.
Rosacea cornea 184.
Rothmund-Jubiläum 218.
Rückenmark, Gesichtsfeld-Controle bei —-Lues 96.
Ruptur des Bulbus, der Chorioidea, Retina, Sklera s. d. — subconjunctivale — 456.

Salicylsaures Natrium in grossen Dosen 119. 187 (bei Uveïtis). 245.
Sämisch-Festschrift 391.
Säure-Verätzung 242.
Sal physiologicum Poehl 433. 437.
Sarcom der Chorioidea, des Ciliarkörpers, der Cornea, Iris, Orbita, Thränendrüse s. d. — Muskel — 408. — peripapilläres, mit Ausbreitung auf den Sehnerven 129.* 407. — im atrophischen Auge 217. — im Augenstumpf eines Kindes 284. — des Bulbus u. der Orbita 50. 111. — Phthisis bulbi bei Aderhaut— 313. — Ring— des Ciliarkörpers 214. — s. a. Angio-, Leuco-, Melano-, Perithelial-.
Sattler, Festschrift 271. 299.
Scala, optometrische — s. d.
Schädel, Blindheit durch angeborene — Missbildung 122. — Sehnerven-Atrophie durch Thurm— 386. — Abducens-Lähmung nach — Trauma 344. — Oculomotorius-Lähmung nach — Verletzung 377. — Basisfractur: isolirte Augenmuskel-Lähmung 94; Ophthalmoplegie nach — 117. — isolirte beiders. Abducens-Lähmung nach — Verletzung bei Kindern 284.
Scharlach, Lidgangrän mit Conjunctivitis diphtherica nach — 192. — Augencomplicationen bei — Epidemie 282 (Wilna).
Scheinbewegungen in Stereoskopbildern 86. 307.
Scheiner's Versuch zur Refractionsmessung 280.
Schichtstar s. Cataracta zonularis.
Schielen, Gradbestimmung 119. — Ursachen, Pathologie u. Behandlung 271. — absolute Localisation bei — den 103. — über Einwärts— 219. — convergirendes — bei Presbyopie 113. — convergirendes hypertrophisches 127. — traumatisches, convergirendes 73. — hysterisches? 118. — Stereoskop bei — 52. — Vorlagerung bei — nach unten 156. — willkürliches, einseitiges, nach oben 310. — Winkel-Bestimmung mit Deriometer 413. — Schirmprobe zur — Messung 416.
Schiel-Operation bei angeborener Lähmung des Rectus externus (Eröffnung des Glaskörper-Raums) 64. — Vorlagerung: des Rectus externus 54; der geraden Augenmuskeln 55; neue Methode 412. — bei Complication der Drehung des Auges um seine Achse (paralyt. Sch.) 90. — Durchschneidung und Resection 121. — Kapsel-Ligatur bei — 117. — partielle oder graduirte 121. — graduelle plastische Tenotomie 155. — bei Strabismus inferior 156. — Tenon'sche Kapsel bei — 282. — bei Amblyopie 447. — Tenotomie bei Hyperphorie, Esophorie, Exophorie 420.
Schimmel-Pilze s. d. — s. a. Aspergillus.
Schlaf, Einfluss des — auf Augenleiden 117.
Schleier, Sehen durch — 180.
Schneebrille 379.
Schröder, v., Nachruf 377.
Schrot-Schussverletzung s. d.
Schule(n), Augenärzte 398. — Auge u. Kunst in den — 390. — Tageslicht-Messung in — nach Wingen u. Helligkeitsprüfer Weber-Wingen 48. 49. — Beleuchtungs-Anstalten in — 350. — Kinder in London, Sehschärfe 244. —

Bindehaut-Katarrh in — 380. 391. — Augenverletzung durch — Tinte 391. — Refractions-Messungen 401.
Schussverletzung beider Augen 267.* — indirecte Flinten — 46. 101. 120. — indirecte — 389. — Schrot — 50. 376.
Schutz-Brillen 392. — gegen Ultraviolett 404.
Schwachsichtigkeit s. Amblyopie.
Schwalbe'scher Raum, Cyste des — 442.
Schwangerschaft, Gesichtsfeld in der — 467.
Schweden, Trachom-Statistik in — 158.
Sclera, Literatur 477. — Ruptur der — in Staphylomate postico 308. — Pupillen-Reaction bei Durchleuchtung der — 310. — bei Glaucom 373. — bei Panophthalmie 185. — Verdünnung bei angeborenen Muskel-Anomalien 437. — Wundheilung 349.
Scleral-Excavation, glaucomatöse 308.
Scleritis posterior 220. — u. Epi — 249. — pathologische Anatomie 309. — 478.
Sclero-corneal s. Corneo-scleral.
Sclero-Keratitis 46. 102. — rheumatica 312. 400.
Sclerose s. Syphilis.
Sclerosirende Keratitis s. d.
Sclerotische Gefäss-Erkrankung s. d.
Scopolamin, Morphium-Narcose 94. 221. — therapeutische Indicationen 221. — zur Mydriasis 390. 397.
Scorbut, Augen-Erkrankungen bei — 340.
Scotom, schnelle Entdeckung centraler — 56. — Ring — bei Pigment-Atrophie der Netzhaut 30. 117. — Flimmer — s. d.
Scrophulose, Pannus bei — s. d. — Beziehungen der — zu den häufigsten Binde- u. Hornhaut-Erkrankungen des Kindesalters. 125.
Secalis, Extractum —, Ophthalmoplegie durch — 56.
Secondi, Nachruf 315. 443.
Sehapparat, Semiologie des — 150. — Entwicklung des — bei Ablepsie 430. 440.
Sehen, Theorie des binocularen — 54; des Aufrecht — 219. — Körperlich — 220. — farbiger Flecken im Gesichtsfeld 109. — das stereoskopische 31. — das — der Astigmatiker s. d. — durch Schleier 180. — Untersuchungen über das — 186.
Sehhügel s. Thalamus.
Sehkraft u. Beleuchtung 465.
Sehnen-Annäherung nach Enucleation s. d. — Pincette 247. — Durchschneidungen s. Schiel-Operation.
Sehnerv(en) s. Opticus. — Entzündung s. Neuritis optica. — Eintritt s. Papilla.
Sehproben s. a. Instrumente b. — Landolt's C-Figur 85. — Erkennen bei verschiedenen Durchmessern 310.
Sehpurpur bei Cephalopoden 255.
Sehschärfe, Messung der — 51. — mit Landolt'scher C-Figur 85. — nach Linsen-Entfernung s. Aphakie, Cataract-Operation. — und Civilisation 102. — der Eisenbahn-Angestellten 346. — Bestimmung in der Nähe mit photographisch verkleinerten Optotypen 103. — der Militär-Schüler s. d. — u. Marine 408. — Apparat zur — Bestimmung für die Ferne 223. — der Schulkinder in London 244. — Bestimmung 284.
Sehstörungen nach Blutverlust s. d. — durch verstärkte binoculare Association 282. — durch Hysterie s. d. — bei Lehrerinnen 383. 391. — bei Hirnsyphilis 454.
Sehvermögen, Verlust des — s. Amaurose. Erblindungen.
Seife, neutrale zur Lidreinigung 24.
Seitenwendung, Lähmung der associirten — bei Facialis-Lähmung 51.
Semiologie des Sehapparates 150.
Senker-Lähmung s. Augenmuskel-Lähmung.
Septische Infection, Retinitis s. d.
Serpiginöses Ulcus corneae s. d.
Serum-Therapie bei Ulcus corneae s. d. — bei inficirten Hornhautwunden 386. — bei Hypopyon-Keratitis 449.
Sexualorgane s. Geschlechtsorgane.
Siderophon 46. 102.
Siderosis s. Verrostung.
Siebbein, Höhle u. -Zellen, s. Sinus ethmoidalis. — Osteom 419.
Silber, Therapie 33.* 123. — Citrat bei Trachom 60. — Salze, neuere 344. — Salze, Wirksamkeit 404.
Simulation, Functionelle Augenstörungen u. — 101. — der Diplopie 113. — von Blindheit 445.
Sinus, Erkrankungen u. Auge 364. — Empyem mit Orbitalphlegmone 421. — ethmoidalis: Entzündung, mit Glaskörper-Trübung u. Netzhaut-Ablösung 58; u. orbitale Complicationen, Pathologie u. Therapie 62. 94. 445; Mucocele 342; Oedem 419. — frontalis: Entzündung, mit Glaskörper-Trübung u. Netzhaut-Ablösung 58; u. orbitale Complicationen, Pathologie u. Therapie 62. 94; ophthalmologische Chirurgie des — 281; Trepanation, Patheticus-Lähmung 422; Mucocele 438. — Highmorshöhle und Eiterung bei 7monatlichem Kind 446.
Sinusitis s. Sinus.
Sizilien, Trachom in — 446.
Skiaskop, Theorie 409.
Skiaskopie, subjective 363. 408. — die — 384. — künstliches Auge für — 424.
Somnoform 448. 464.

Sonnen-Finsterniss-Blendung 110. — Licht-Spectrum 256.
Spaltbildungen s. Colobome.
Spanien, Blennorrhöe-Prophylaxe 398.
Spannung s. Druck.
Spectrum des Gas- u. Sonnenlichtes 256.
Spinalflüssigkeit s. Lumbalpunction.
Sphincter iridis, Contractur des — lichtstarrer Pupillen 222.
Sphincterolysis anterior 402.
Sprachstörungen 236.
Stahl s. a. Magnet. — doppelte Splitter-Verletzung 384. 433 (Ciliar-Insertion der Iris).
Staphylococcus s. Bacillen.
Staphylom, angeborenes Hornhaut— 375. — der Hornhaut, frisches, Linsen-Extraction bei — 112. — Ruptura sclerae in hinterem — 308. — Ciliar— s. d.
Star s. Cataract u. Operation.
Statistik, Trachom — s. d. — der Cataract-Operation s. d. —
Statometrie des Auges 283.
Stauungsblutungen 454.
Stauungspapille 480. — bei Cysticercus cerebri 220. 313. — nach perforirender Verletzung des Ciliarkörpers 27. — u. Hirntumor 280. 401. — recidivirende — bei Hirntumor 286. 301. — nach erfolgreicher Gehirn-Abscess-Operation 341.
Stein in der Thränendrüse 301. — Splitter im Auge 415.
Stenopäische Brillen 438. 450.
Stereoskop für Schielende 52. — Scheinbewegungen in —Bildern 86. 307. — Hand— mit variabler Convergenz 183.
Stereoskopisch(e), die — Messung 212. — das — Sehen 31. 344 (Nachweis). — Bilder für — Uebungen 235. — medicinischer Atlas 235. — Projection —r Photographien 307.
Stirnbein-Höhle s. Sinus frontalis.
Stirnmuskel. Innervation bei Oculomotorius-Lähmung 286.
Strabismus u. Strabotomie s. Schiel(en) u. -Operation.
Streptokokken s. Bacillen.
Subconjunctivale(s), Angioma cavernosum 128. — Bulbusruptur 456. — Cataract-Operation s. d. — Entzündungen 118. — Dermoidcyste 54. — Osteom 74. — Injectionen, therapeutischer Werth 51. 413. 418. 425 (bei sympath. Ophthalmie). — Alkohol-Injection 394. — Kochsalz-Injectionen 375. 441. — Fistel s. Glaucom. — Hetol-Injectionen s. d. — Sublimat-Injectionen bei Blennorrhöe 409. — Tuberculin-Injectionen 410. — Injectionen bei Ablösung der Retina s. R.
Subconjunctivitis rheumatica 400.
Subcutane Kochsalz-Injectionen 398.
Sub-Enucleation 285.
Sublamin 380.
Sublimat s. Subconjunctival.
Subluxation s. Linsen-Luxation.
Successiv-Vergleich 255.
Südpolar-Expedition 379.
Superciliar-Gegend, Aneurysma der — 435.
Supraorbital-Reflexe 62.
Symblepharon s. a. Verwachsung. — congenitales — mit Lidcolobom 110. — totale 397. — ausgedehntes, Besserung durch Haut-Ueberpflanzung 414.
Sympathicus, Einfluss auf die Accommodation 80. — Einfluss des Hals— auf das Auge 107. — Resection bei Glaucom, Basedow s. d. — Lähmung bei Herpes zoster 91.
Sympathische Ophthalmie 438. 479. — Arbeiten aus dem Gebiete der — 212. 220. 272. 362. 389. — Pathologische Anatomie u. Bakteriologie 58. — vollständige mikroskopische Untersuchung 78. — zur Entstehung der — 152. 154. — die — als Metastase 212. — Casuistik 283. — Gefahr der — bei conservativer Behandlung der Augenstümpfe 50. — nach Enucleation 72. — Verhinderung durch Enucleation 282. — 10 Jahre nach der Verletzung 120. — nach 13 Jahren 415. — trotz Jodoform-Einführung nach aseptischer Eisen-Verletzung 155. — chronische, infectiöse 284. — mit centraler Taubheit 342. — subconjunctivale Injectionen am Enucleations-Stumpf bei — 425.
Synästhesie, acustisch-optische 241.
Synchysis scintillans 29. 74.
Syndrom der Hirngeschwülste 405. — neuroparalytisches 406.
Synechie, Zerreissung hinterer — 449.
Syphilis u. Alkohol 408. — Augenkrankheiten durch 121. — des Augenhintergrundes u. Behandlungsmethoden der — 220. — des Gehirns und Rückenmarks, der Thränendrüse, der Thränenwege s. d. — Augen— bei Neugeborenen 343. — Gelenks-Erkrankung bei hereditärer — 382. — hereditäre tardive Augen— 283. — Ophthalmoplegie bei hereditärer — 112. — hereditäre 408. — s. Entzündung der äusseren Augenmuskeln u. des Herzens 209. — Gumma: des Ciliarkörpers 31. 301. 350; der Iris 88; der Conjunctiva bei hereditärer — 377. 449. — Syphilom des Ciliarkörpers 335. 365. — secundäre — des Opticus 309. — Lid-Oedem bei tertiärer — 307. — Sclerose der Lider— 451. — üble Zufälle durch Jodkali bei Augen— 111.

Tabak(s)-Amblyopie 117. 389. 418 (Urin).
Tabes dorsalis, Augensymptome 401. 484 (Erwachsene u. juvenile Pat.). — Opticus-Atrophie 408.

Tageslicht in Schulen s. d.
Tätowirung der Cornea, patholog. Anatomie 25. - 118. — von Pupillen. Iris 409.
Täuschung, Augen- s. d.
Tarsus, Hinüberwachsen der Oberlid-Bindehaut auf den — 84. — Abtragung bei Frühjahrskatarrh 450.
Taschenbesteck s. Instrumente a.
Taschenbuch für Augenärzte 71.
Taube, Lobi optici der — 284.
Tectospinal-Bahn, die absteigende 287.
Teleangiectasie der Orbita 122. — der Corneo-Scleralgrenze 363.
Temperatur u. Glaucomanfall 42. — der Augentropfwasser 301.
Tendinitis rheumatica oculi 400.
Tenon'sche(r) Raum u. —Kapsel 70. — -Kapsel, Adhärenzen bei Panophthalmitis 74. — -Kapsel bei Schieloperation 282. — Glaskugeleinnähung in die — s. Enucleation.
Tenotomie s. Schieloperation.
Teratologie, zur — des Auges 58. — s. a. Angeboren.
Tetanus, cephalischer — nach Orbitalverletzung 96. — nach Augenverletzung 183.
Thalamus opticus, absteigende Verbindungen zwischen — u. Vierhügel 192. — Faserzüge vom — 383.
Therapie, s. Augen —.
Thiere, Phototropismus der — 149. — Glaskörper der Wirbel — s. G. — s. a. Cephalopoden, Huhn, Hund, Kaninchen, Kuh, Taube, Wirbel —.
Thränen-Carunkel s. d. — Blutige — aus dem Ductus naso-lacrymalis 308. — Physiologie und Pathologie der — Absonderung u. — Abfuhr 366.
Thränendrüse, Angiosarcom 371. — Erkrankungen 220. — acute Dacryoadenitis 418. — Dacryoadenitis nach Jodkali 110. — sclerosirende Dacryoadenitis 285. — Endotheliom 216. — Epitheliale Tumoren, Carcinom 301. — Fistel 155. — Geschwülste 216. 285 (u. Pseudo-). — Innervation 175.* 453. — Lipodermoid 27. — Sarcom 128. 285. — Steinbildung in der —301. — Syphilis der — 114. — Tuberculose 377. — Luxation der — 285. 377. — Dacryo-adenocele traumatica 422. — traumatischer Vorfall 353.* 442. — spontaner Vorfall, beiderseits 421. — Einfluss der — auf Infection u. aseptische Augenverletzungen 445.
Thränenkanal, Blutung aus dem — 308. — beim Neger 407. — Stenose u. Nasenleiden 308.
Thränenkanälchen, Pilzconcremente in den — 220. 392. 482. — Mucocele des — 247.
Thränenröhrchen, Aktinomycose der — 111.
Thränensack, Aetiologie der — Erkrankungen 220. — Argyrosis 420. — Ausdehnung 49. — Exstirpation 30. 57 (prophylactische). 112. 116. 153 (prophyl.). — richtige Anlegung des Hautschnittes über dem — 30. — Eiterung: Ursache der acuten 47; bei Trachom 47; Neugeborener 482; Cataractoperation s. d.; Argentum fluoratum bei 437. — Streptococcen-Pericystitis 406. — Syphilis des — 114. — Tumor prälacrymalis 30. 285. — symmetrische Lid-Gangrän und der — Gegend 192.
Thränenwege, Syphilis der — 114. — Pathologie 447. — chirurgische Behandlung der Affectionen der — 284. — Tuberculose 407. — neue Kanüle für die — 427.
Thrombose der Centralgefässe der Netzhaut 113. — der Centralvene der Netzhaut, Anastomosen 301.
Thurm-Schädel s. d.
Tic, verschiedene — Formen am Sehorgan 280.
Tiefen-Wahrnehmung u. Convergenz 54. 77. — binoculare 77.
Tinte s. Schul —.
Toxin(e), Rolle der — bei Augenentzündungen 347. — Wirkung auf die Retina 434.
Toxische Amblyopie s. d.
Trachom, pathologische Anatomie 124. 304 (neuere). — Bacteriologische Untersuchungen über die Aetiologie des — 30. — Studien 283. — zur — Frage 110. 124. Diagnose 30. — das — u. andere Bindehauterkrankungen 126. — differentieller Charakter des — u. Bindehautentzündungen 30. — Conjunctivalgeschwüre, Epitheleinsenkung u. Cystenbildung bei — 220. — Dacryocystitis bei — 47. — Ankyloblepharon durch acutes — 384. — jugendlicher Individuen 117. — als Volks- u. Heereskrankheit 335. — Statistik in Schweden 158. — staatliche Bekämpfung des — 47; in Preussen 230.* — u. eitrige Ophthalmie in Aegypten 114. 115. 284. — in Aegypten 113. 115. — in Sizilien 446. — Bekämpfung in Ungarn 219. — Behandlung mit Kupfer- und Silbercitrat 60. 123. 221. 395; mit Phenol 95; mit Röntgenstrahlen 244. 245; Geschichte 253. 272. — Ausquetschung 126. 458 (Knapp). — chirurgische Behandlung 273; Scarification u. Bürstung 405; Auskratzen mit Volkmann'schen Löffel 441. — s. a. Pannus.
Tractus opticus, Faserverlauf im — 103.
Transplantation der Cornea s. d. — s. a. Plastik. — von Hautlappen 409.
Trauma s. Verletzung.
Traumatische(s) Aphakie, Augenmuskellähmung, Cataract, Ciliarstaphylom, Cornea-Erkrankung, Cysten, Iriscysten,

Irisverlust, Obliquus-, Oculomotorius- u. Trochlearislähmung, Hysterie, Neurose, Retinalveränderungen, Pupillenlähmung, Myopie s. d.
Trichiasis-Operation 440; Jäsche-Arlt 347.
Trichloressigsäure bei Ulcus corneae 246.
Trochlearis s. Obliquus superior.
Tuberculin, TR bei Iristuberculose 83. — Subconjunctival s. d.
Tuberculose, Enucleation bei — 362. — Miliar — der Chorioidea als Symptom allgemeiner Miliar — 223. — Pseudo — u. gutartige — des Auges 239. — des vorderen Bulbus 74. — des Auges 420. 456. — intrabulbäre — bei Kindern u. Netzhauttumoren, Differentialdiagnose 83. — endogen erzeugte — des Auges 154. 299. — der Chorioidea, Conjunctiva, Cornea, Corneo-Scleralgrenze, Iris, des Pons, der Thränenwege s. d.
Tuberculöse Panophthalmitis s. d. — Aderhautgeschwulst s. Chorioidea.
Tübingen, Universitäts-Augenklinik in — 126. 255.
Tumor(en) s. Geschwülste.
Tusch-Injectionen im Augapfel 308.
Typhus, metastatische Ophthalmie nach — abdominalis 111.

Ueberanstrengung der Augen 348.
Ueberpflanzung s. Transplantation.
Ulcus corneae, anästhetisches 424. — neue Behandlung, Carbolsäure als Causticum 52. — Behandlung 393. — chronicum 102. 248. — bei Blennorrhoe, Behandlung 219. — Caustik bei — 413. — rodens 446 (Therapie). — serpiginosum: Bacteriologie 185; Behandlung 51. — Serumtherapie 220. — Transplantation bei — 370. — Trichloressigsäure bei infectiösen — 246. — trophisches s. Keratitis neuroparalytica.
Ultraviolette(s) Strahlen-Wirkung auf die Netzhaut des linsenlosen u. linsenhaltigen Auges 219. — Experimentelles über — Licht 220. — Schutzbrillen gegen — 404.
Unfall(s)-Erfahrungen auf dem Gebiete der — Versicherung 109. — Verletzungen im Bergwerk 461. — Abschätzung der Erwerbsbeschränkung durch — -Verletzung 121. — Augenerkrankungen u. Unfallgesetz 282. — Hysterie, traumatische s. d. — Glaucom in Folge eines — 193.* — Ophthalmoplegia interna als — Folge 452. — Sehnerven- u. Netzhautentzündung als — Folge 453. — Nystagmus bei — Nervenkranken 453. — s. a. Beruf, Eisenindustrie.
Ungarn, Trachombekämpfung in — 219. — Ursachen der Blindheit in Nieder— 271. — Beiträge zur Augenheilkunde 271. 400.
Universität s. a. Berichte. — Refractionsmessung an — 401.
Unterbindungspincetten s. Instrumente a.
Unterkiefer-Luxation in die Orbita 283.
Unterricht s. Schulen.
Untersuchungsmethoden, die — des Auges 237.
Urämische Amaurose 124.
Urin bei Tabak-Alkohol-Amblyopie 418.
Uterinblutung, Opticusatrophie nach — 285.
Uvea(e), Colobom 283. — Ectropium congenitum 322.* 407.
Uvealtractus-Erkrankungen 396. 479. — Descemetitis bei — 216.
Uvëitis, Discussion über — 71. 350. — Aetiologie u. Statistik der primären — 128. — grosse Salicyldosen bei — 187

Vaccine Ophtalmie 392.
Varicellen der Conjunctiva 52.
Vasogen, Jod — 433.
Vasomotorisch s. Gefässe und -Erkrankungen.
Venen, optico-ciliare 211. — vorticosae choriovaginales in kurzsichtigen Augen 216. — s. a. Gefässe, Centralvene.
Verätzung, die —en des Auges 242.
Vergiftung, Chinin — s. d. — Anilinöl — 426. — Wurst — s. d. — mit Paraphenyl-Endiamin 219. — s. a. Intoxication.
Verknöcherungen im Auge 375. — der Aderhaut u. des Glaskörpers 411.
Verletzung(en) des Auges 484. — seltene perforirende der Cornea 40.* — Veränderungen der Retina durch — s. d. — Prophylaxe septischer Infection bei — 57. 153. — Behandlung inficirter — mit Acetozon 187. — Prognose u. Behandlung inficirter Augen — 312. — Tetanus nach Augen — 183. — und Augenschutz in Eisen- u. Stahlindustrie 392. — doppelte — durch Eisen, Fremdkörper, Stahl s. d. — durch Schultinte 391. — Keratoconus u. — (Faustschlag) 112. — Hysterie, traumatische s. d. — Ptosis durch — s. d. — der Linse s. Cataracta traumatica. — des Ciliarkörpers, der Cornea, des Gehirns, der Linsenkapsel, Orbita, des Opticus, Schädels s. d. — Explosions — durch Dynamit u. Pulver 460. — durch Flaschenkork 466. — Geburts — s. d. — s. a. Aniridie, Blitz, Contusio, Fremdkörper, Luxation, Ruptur, Schuss —, Traumatisch, Unfall, Verätzung.
Verrostung des Auges 155.
Verwachsung, seltene — nach Gonorrhöe 67.*
Vierhügel, oculare Symptome bei Er-

krankungen der — 90. — Verbindungen zwischen Sehhügel u. — 192.
Villanova, Arnaldi di, de confortatione visus 270.
Visimeter 223.
Vorderkammer, Bildung von Glashäuten in der — 28. 374. — Glas in der — s. d. — Lufteinblasung in die — bei Tuberculose 111. — bei Glaucom s. d. — Epithelauskleidung der — als Glaucom-Ursache 154. — Pigmentnetz in — s. Melanosis. — Winkel bei Glaucom 403.
Vorlagerung s. Schieloperation.

Wärme, Elektrische — s. d.
Wasserstoffsuperoxyd in der Augentherapie 85. 86.
Wehrpflichtige(n), Augengebrechen der — 93.
Weich-Star s. Cataractoperation.
Weinen, angeborener Mangel des psychischen u. reflectorischen — 308.
Wingen, Tageslichtmessung u. Helligkeitsprüfung nach — 48. 49.
Wirbel-Thiere s. d. — -Venen s. d.
Wochenbett s. Puerperium.
Wortblindheit, angeborene 264.*
Wundbehandlung, offene, nach Augenoperationen 271. 376. — Keimzahl unter verschiedener — 381.
Wunden s. Verletzungen.
Wurstvergiftung, Papilloretinitis bei — 87.

Xanthelasma, Lid —, Elektrolyse 111. — Histologie 283. 285.
Xerose, Anatomie der Plaques bei — 388. — Bacillus s. d.
X-Strahlen s. Röntgenstrahlen.

Yohimbin (Spiegel) als locales Anästheticum 221. 397. 438.

Zangen-Geburt s. d.
Zeitungen, Druck der — 271.
Ziffern auf der Iris 386.
Zirbeldrüse, oculare Symptome bei Erkrankungen der — 90.
Zona ophthalmica 422.
Zonula-Fasern, Sichtbarkeit im Pupillar-Gebiet 90.
Zonulotomie s. Cataract-Operation.
Zündhütchen in der Iris 455.
Zungen-Krebs, Ophthalmoplegie bei — 112.

Autorenregister.

* Originalartikel.

Abadie 111. 284. 405.
Abalea 425.
Abel 408.
Abelsdorff 46. 380.
Ackermann 85.
Ahlström 118. 127. 257*. 289*.
Albada. von 77.
Albertotti 150. 437. 449. 451.
Alexander, L. 310. 386.
Allard 51.
Allemann 56. 411.
Allport 411.
Alonso 423. 424. 425.
Alt 121. 122. 248. 249.
Alter 223. 246.
Altobelli 465.
Alvarado 453.
Alvaro 446.
Ambialet 283.
Anderson 347. 389.
Angelucci 437.
Antonelli 285. 406.
Apelt 453.
Apetz 382.
Arlt, F. R. v. 60. 221. 397.
Armaignac 116.
Arndt, M. 286.
Arnheim 95.
Aron 392.
Ascher 29.
Asayama 78.
Asmus 312.
Aubineau 281.
Augstein 91.
Awerbach 482.
Ayres 121.
Axenfeld 57. 62. 124. 152. 153. 219. 286. 299. 447. 448.

Baas 183. 343.
Babrilow 386.
Bach 90. 238. 368. 453.
Back 413.
Badal 114.
Bailliart 31.
Bakrylow 383.
Balduin 101.
Ball 54. 189.
Bałłaban 371.
Baquis 437.
Barabaschew 454.
Bardelli 440.
Barnes 120. 404.
Barret 52.
Bartels 399.
Basso 438. 443. 447. 450.
Bastian 236.
Baudry 113.
Baum 128.
Bayer, Fr. 160.
Becker, H. 381.
Behr 125.
Belke 255.
Bellarminoff 454.
Bellencontre 49. 63. 109.
Bellinzona 467.
Benedetti 437.
Bénoit 362.
Berardinis, de 436. 441.
Berendes 70.
Bergh, van den 363. 408.
Berger, E. 123. 124. 181. 396.
Berger, H. 390.
Bernard 101.
Bernardo 466.
Bernheimer 21. 219.
Bertram 392.
Best 307.
Bettrémieux 73. 362.
Bichelonne 280.
Bielschowsky 223. 302.
Bielsky 217.
Bietti 300. 432. 435. 436. 437.
Birch-Hirschfeld 215. 219. 302.
Bjerke 103. 209. 237. 368.
Bjerrum 97.*
Bistis 283.
Black 119.

Blaschcek 83. 342.
Blaskovics, v. 271. 272. 401. 402.
Blumenthal, L. 127.
Bocci 426. 441. 447.
Bock, E. 191. 253. 395
Böger 123.
Boese 340.
Bohn 125.
Bolburn 121.
Boldt 335.
Bonfiglio 441.
Bono, de 446.
Bordley 52. 415.
Borsch 118.
Borthen 187.
Bosc 111.
Bouchart 50. 111. 282. 283.
Bourdeaux 283. 407.
Bourgeois 50. 116. 282.
Bouzitat 408.
Bradfield 413.
Brady 247.
Brandenburg 311.
Brandes 388.
Brandt, Leo 94.
Braunstein 140.* 176.* 182. 199.*
Brissaud 31.
Broca 409.
Broeckaert 58.
Bronner 46. 103. 248.*
Brüning 126.
Brun 150.
Bruns, O. 82.
Bruns, H. D. 216 419.
Brunson 121.
Bublitz 455.
Buchanan 221.
Buchmann 244. 298.
Bürstenbinder 87.
Bull (Paris) 415.
Bull (New York) 418.
Bull, Ole 335.
Bullard 248.
Buller 409.
Bulson 246.
Bumke 286. 383.
Burnett 121. 247. 345.
Burnham 188.
Buscherhoff 461.
Businelli 448.
Busse 209.
Bylsma 397.

Cabant 483.
Cakenberg 74.
Calderaro 445. 449. 450.
Calkins 96.
Camp, de la 455.
Campbell 271. 412.
Cannas 433.
Cantonell 481.
Capauner 116. 184.
Capellini 464. 465.
Carra 408.
Carthy 62.
Casali 442.
Caspar 376. 391.
Cassidy 245.
Cerviček 384.
Chacon 421. 423.
Chaillons 280.
Challons 30.
Chavez 423.
Chédoudi 405.
Chevallereau 31. 280. 285.
Chiari 426. 440.
Chisolm 345.
Chorezew 221.
Cirincione 30. 161.* 242. 377. 441. 447. 449. 450.
Clark 419.
Clauder 344.
Clausen 460.
Coburn 53.
Cohn, H. 48. 49. 219. 271. 398.
Cohn, M. 128.
Colburn 346.
Collins 244. 348.
Collomb 283.
Colombo 438. 451.
Conor 113.
Constantinesco 112.
Coppez 71. 74. 94. 112. 113. 285. 386. 388. 405.
Corda 438.
Cordiale 408.
Cosmettatos 284.
Cowl 25.
Cramer 454.
Critchett 383.
Cross 223.
Cruchaudeau 112.
Crzellitzer 24. 249.
Csapodi 401.
Czapski 218.
Czermak 219. 394.

Dahlfeld 235.
Dahlström 303.
Darier 109. 110. 111. 404. 410.
Davis 348.
Dawnay 389.
Dean 414.
Deane 298.
Delamare 113.
Demaria 285.
Demicheri 114. 116. 421. 422.
Denti 448. 464.
Derby, G. S. 300. 301.
Deschamps 281.
Desgouttes 377.
Deshusses 112.
Desvaux 49.
Deutschmann 400.
Dianoux 280. 282.
Dimmer 94. 341. 342.
Dodd 298.
Dolganoff 373.

Donovan 413.
Dor 112. 377.
Doyne 313. 389. 404.
Driver 464.
Drobinsky 382.
Duane 216. 416. 419.
Duclos 408.
Dufour 80.
Dujardin 110.
Duret 405.
Dutoit 376.
Dutt 244.
Duyse, van 72. 386. 388.
Dycumeester 375.

Eaton 412.
Edelmann 306.
Edsall 418.
Ehmann 463.
Ellet 119. 247. 412.
Elmassian 30
Elsa 123.
Elschnig 60. 77. 151. 154. 190. 277.
Emmanuel 83. 303.
Emmert 214.
Ensor 410.
Ercklentz 64.
Erdridge-Green 119.
Ernst 192.
Erwin 344.
Euler 457.
Evans 120.
Eversbusch 56. 350. 564.
Ewetzky 335. 365.
Ewing 248.

Fabian 186.
Fabre 408.
Fage 29. 50. 281.
Falta 59.
Fehr 21. 24. 27. 28. 129.* 291.*
Feilchenfeld 325.* 391.
Feldhaus 138.*
Félix 111.
Fergus 389.
Fernandez 407. 421. 422.
Ferri 440.
Ferron 117.
Fisher 62. 188. 389.
Flatau, G. 185.
Fleischer 308.
Flemming 389.
Fox 416.
Franck 372.
Frank, Mortimer 417.
Franke 218.
Friedenberg 419.
Friedenwald, H. 54. 71. 188. 350.
Friedman, A. C. 119.
Fries 126.
Fritsch, G. 215.
Fröhlich, K. 156.
Fuchs, A. 191. 459.
Fuchs, E. 59. 275. 350.

Gagnière 407.
Galezowski 50. 113. 283.
Galiani 440.
Gallenga 428. 435.
Gallier 117.
Gamble 414.
Gasparrini 448.
Gau 126.
Geissler 253.
Genth 183. 484.
Gerock 124. 352.
Gibbons 51.
Gifford 119.
Gilbert, Murray 53.
Gillivray 410.
Ginestous 31.
Ginsberg 74.
Giulini 386.
Gleason 411.
Godts 455.
Goldberg 473.
Goldzieher 169.* 219. 225.*
Golowin 182.
Gomperz 235.
Gonella 464.
Gonin 30. 117. 284.
Gontermann 381.
Gonzales 422. 424.
Goux 414.
Gowring 409.
Gradenigo 282. 437. 440.
Gradle 118. 245.
Graeflin 186. 340.
Grave 425.
Greeff 76. 335.
Green 102. 245.
Grekow 457.
Griffin 51. 413.
Grimsdale 220. 409.
Grönholm 57.
Groenouw 21. 191.
Groger 457.
Gros 126.
Gròss, v. 219. 272. 401. 403.
Grossmann 46. 101.
Gründgens 124.
Gruening 421.
Grunert 219. 279.
Guibert 29. 111.
Gunn 46. 52. 101.
Gutmann, A. 343.
Guttmann 180.

Haab 335. 422.
Haag 452. 453.
Haberkamp 399.
Haike 221.
Hála 184. 343.
Hale 55. 246. 247. 344. 413. 422.
Hallauer 372.
Hallwachs 183.
Haltenhoff 96.
Hamburger, C. 219.
Hancock 417.

Handmann 83.
Hanke 151.
Hansell 54. 71. 119. 412. 413.
Harman 298. 389.
Harms 313. 395.
Hatti 428. 434.
Hauenschild 124.
Hauer 403.
Haupt 314.
Hegg 218.
Heilborn 397.
Heimann 482.
Heine, L. 152. 212. 220. 241.
Heine, N. 86.
Helbronn 479.
Helmbrecht 463.
Henderson 122. 349. 415. 417.
Herbert 150. 298.
Herford 185.
Hermann 393.
Hertel 210. 220. 370.
Herzfeld 47.
Herzog 220.
Hess 21. 255. 364.
Hilbert 156. 340. 396.
Hillemanns 392.
Hippel, E. v. 81. 220. 240. 382.
Hirota 89.
Hirsch 186. 217.
Hirschberg, J. 9.* 24. 25. 28. 93. 206.* 219. 315. 321.* 360.* 446.
Hoche 380.
Hochheim 209. 382.
Höeg 211.
Hoeve, van der 216.
Hoffmann 125.
Holbe 344.
Holden 216.
Holth 280.
Holzhäuser 381.
Hoor 60.
Hoppe 46. 84. 230.* 276. 458.
Hormuth 301.
Horovitz 381.
Hotz 346.
Howe 118. 119. 188.
Hubbel 420.
Hummelsheim 86.
Huss 85. 86.

Jackson 119. 122. 188. 344. 347. 420.
Jacobsohn 27.
Jacoby 220. 313.
Jacovides 114. 115. 284.
Jäger, J. 59.
Janet 282.
Jankau 71.
Javal 235.
Jellinek 190.
Jennings 55.
Jessop 120. 298.
Imre 380. 401.
Inman 418.
Inouye 400.

Jocqs 49. 109. 111.
Joerss 308.
Johnson 312.
Johnston 345. 410. 415.
Jolly, Fr. 64.
Jordan 411.
Ischreyt 87. 373.
Ishikuro 461.
Issekutz, v. 401.
Junius 304.

Kako 154. 155.
Kallins 191.
Kalt 281.
Kampherstein 88. 153. 308.
Kaplan 383.
Kasas 182.
Kauffmann 455.
Kayser 88. 300.
Keiper 189.
Kempner 153.
Keown, Mc 102. 248.
Kerával 63.
Khouri 117.
Kinealy 389.
Kipp 51. 122. 187. 248. 320.
Klein, H. 457.
Klinedinst 187.
Knaebel 61.
Knape 28.
Knapp, H. 418.
Knopf 340.
Kocher 127. 270.
Kochmann 221.
Koelle 192.
Kölliker 149. 459.
König, Arthur 151.
König, E. 191.
Königsberger 149. 235.
Königshöfer 110.
Königstein 159. 253.
Koerber 91. 92. 343.
Kohnstamm, O. 287.
Kopff 112.
Koppen 109.
Kos 93. 384.
Koster 90. 185.
Kraus, J. 183.
Krauss, Fr. 55. 184. 343.
Kreuts 384.
Krotow 386.
Krückmann 220. 302.
Krüdener, v. 220.
Krüger, A. 183. 185.
Krukenberg 301.
Kubli 386.
Kuhnt 183. 184. 449.
Kutten 363.
Kuwahara 262.*

Laas 155.
Ladd-Franklin 180.
Lagrange 282.
Lakah 117.

Landolt, E. 115. 237. 284.
Landolt, H. 453.
Lang, W. 350.
Lange, O. 312. 395.
Lapersonne, de 31. 114. 115. 283. 284. 285. 407.
Laqueur 220.
Lauber 241.
Laurans 335.
Lavagna 58. 433.
Lawford 244.
Lazenius 84.
Leber 338.
Lee 46. 102.
Lehmann 24.
Leitner 272. 402.
Lenhossék 151. 182.
Leopold 63. 122.
Leplat 73.
Lepmann 110.
Levi 109. 301.
Levinsohn, G. 94. 107. 220. 286. 394.
Lewis 188. 246. 346.
Liebrecht 311. 480.
Liebreich, R. 84. 116. 188.
Lieto-Vollaro 301. 439.
Lindenmeyer 473.
Lindner 94. 124.
Lister, W. P. 313. 349. 417.
Lobanoff 383.
Lodato 426. 429. 430. 432. 440.
Lodge 103.
Löschmann 47.
Loeser 67.* 90.
Loewy, R. 123. 181.
Lohnstein 342.
Lopez 408. 423.
Lor 116.
Lotin 328.* 357.*
Lottin 182.
Ludwig 303.
Lüttge 104.

Maccallan 298.
Mack 403.
Maddox 52. 111.
Magaldi 439.
Maggi 430. 451.
Magnani 438. 450.
Maier, F. J. 126.
Majano 444.
Majewski 220.
Maklakow 50.
Malone 344.
Manché 450.
Mandonnet 118.
Manolescu 50.
Manz 123.
Marburg 483.
Marcuse, Max 60.
Margulies 223.
Mariani 466.
Marina 96.
Marple 71. 350. 412. 421.
Martin 119.
Maslennikow 386.
Maurizi 434. 453.
Maurizii 444.
Maxwell 245.
Mayeda 127. 223. 288. 390.
Maynard 245. 352.
Mayor 244. 389.
Mazet 283.
Mazza 437.
Mc Carthy 62.
Mc Keown 102. 248.
M Gillivray 410.
Meige 280.
Melzer 160.
Menacho 422.
Mend 469.
Mengelberg 398.
Menzies 46. 102. 120.
Merkel, Fr. 191.
Mettey 406.
Mets, de 455.
Meyer, H. 238. 368.
Meyer, Paul 33.* 123. 196.*
Meyerhof 221.
Micas, de 117.
Miceli 426.
Michel, Gg. 61.
Michel, J. v. 149.
Minor 51.
Mirto 465.
Mitchell 345.
Moissonier 405. 406.
Moñacho 423.
Monesi 438.
Monthus 115.
Morax 30. 117. 150. 281.
Moreni 438.
Morgano 433. 437.
Morinami 456.
Morton 181. 187.
Motais 223.
Motte, la 118.
Moulton 247.
ΜΠΙΣΤΗ 235.
Müller 377.
Müller, L. 86. 87. 154. 220. 252. 307.
Mulder 155.
Murray 346.

Nacmers 115.
Nagel, C. S. 416.
Nagel, W. A. 307.
Nakagawa 217.
Natanson 310. 386.
Nedden zur 154. 155. 220. 308. 340. 392. 393.
Neese 307.
Neisser, A. 235.
Nettleship 101. 348. 389. 417.
Neuburger, S. 155. 156.
Nicati 285.
Nicolai 31. 116.
Nieden 207.
Njemtschenkow 95.

Nonne 192.
Nuël 54. 72. 189.

Oatmann 352.
Obarrio 423. 425.
Ohlemann 396.
Oliver 56. 120. 122. 320. 350. 416. 424.
Opin 115. 125. 407.
Oppenheimer 47. 391.
Oppolzer, v. 256.
Orlandini 446.
Orth 76. 335.
Osborne 58. 374.
Ostino 441.
Ovio 431. 432. 438. 450.

Pagenstecher, A. H. 104. 106.
Paine 297.
Palleroni 451.
Panas 31. 113. 114. 115. 188. 249.
Panni 442.
Pansier 58. 270. 335.
Parsons 46. 102. 119. 181. 214. 244. 349. 350. 418.
Péchin 31. 51. 112.
Pegoraro 465. 466.
Pergens 85. 89. 186. 310.
Pes 371. 464.
Peschel 148.* 394.
Petella 426. 438. 443.
Petermann 247.
Peters 109. 110. 124. 216. 220.
Petit 31.
Pfalz 220.
Pfingst 187.
Pflüger 84. 155. 428.
Philipps 185.
Pichler 454.
Pihl 159. 475.
Piltz 128. 222. 287.
Piotrowski 64.
Piquero 408.
Placzek 454.
Poynton 297.
Pollack, B. 185.
Pollock 417.
Polte 375.
Pólya 403.
Pooley 420.
Posey 149. 246. 346.
Possek 342.
Pouchet 406.
Poulard 285. 406. 407. 409.
Pourquié 424.
Praun 324.*
Preindlsberger 454.
Prince 121.
Prinke 303.
Prioux 110.
Pröbsting 381.
Pröller 370.
Prokopenko 106.
Puccioni 444. 445.
Purtscher 353.*
Pusey 371. 415.
Pyle 421.

Quervain, de 270.
Quintella 422.

Radl 149.
Rählmann 47. 89. 220. 399.
Ramony 443.
Ramos 422. 425.
Ramsay 314.
Randolph 347.
Rauber 234.
Raudnitz 375.
Raviart 63.
Rayne 245.
Re 427. 428. 431.
Reck 245. 415. 419.
Reichardt, M. 287. 351.
Reimar 184.
Reinstein 288.
Reis, W. 84. 238. 393.
Rémy 113. 408.
Retherer 459.
Reuchlin 463.
Reuss, v. 128. 159.
Ricchi 465.
Ridley 389.
Rimowitsch 386.
Ring 419.
Risley 246. 418.
Robinson 95. 186.
Rochon-Duvigneaud 284. 335. 407.
Römer 80. 91. 212. 220.
Rogman 73. 117. 362. 387.
Rohmer 29.
Rollet 112. 113. 377. 406.
Rombolotti 215. 441.
Roselli 440. 443. 444.
Rosenstein 24. 25. 26.
Roth 400.
Rothmann 125. 222.
Roulliès 405.
Roux 284. 406.
Roy 421.
Rübencamp 271.
Ruge 80. 87.
Rumschewitsch 88. 309. 375. 395.
Runte 375.
Ruppel 109.
Russel 244.
Rutten 49. 109. 111. 363. 387.

Sachs 484.
Sachsalber 343.
Saemisch 21.
Saenger, A. 62. 95.
Sala 87.
Salffner 82.
Salomon 128.
Salomonsohn, H. 211. 286. 311. 397.
Salva 116.
Salvo 433. 440.

Salzmann 339.
Sampson 414.
Sandford 46.
Santos-Fernandez 407. 421. 422.
Santucci 437. 440. 441. 442.
Sartorius 456.
Sauer 126.
Savage 187. 412.
Scaffidi 455.
Scelling 444.
Schaaf 459.
Schasternikoff 224. 256.
Schaumann 222.
Scheer 193.*
Schenk 308.
Schicklberger 94.
Schieck 79. 220. 279.
Schiele 375. 398.
Schillinger 127.
Schirmer 366.
Schliess 123.
Schlösser 220.
Schmidt-Rimpler 376.
Schneider, P. 56.
Schneidt 462.
Schöler, F. 24. 28. 64. 85.
Schön 29. 85. 118.
Scholtz 253. 272. 402. 404.
Schoute 340.
Schuleck 271. 400. 403. 404.
Schultz 127.
Schulze, W. 301.
Schumann 255.
Schuster, P. 94.
Schwarz, E. 242. 390.
Schwarz, O. 235. 335.
Schweinitz, de 51. 71. 246. 347. 350. 418. 420.
Schwitzer 403.
Scott, A. 216.
Scott, K. 280.
Serini 283. 407.
Seggel 309. 350.
Selenkowsky 373.
Sempé 280.
Sendral 283.
Senn 376. 405.
Seo 88.
Sergiewski 455.
Severi 434.
Sgrosso 442.
Sidler-Huguenin 311. 343.
Sievers 110.
Siklóssy, v. 88.
Silva 424.
Simeon 46.
Singer 62.
Sintenis 455.
Snell 101. 102. 299.
Snellen, H. 21. 364.
Snowball 182.
Sokoloff 373.
Sommer 308. 399.
Spalding 420.
Speciale-Cirincione 449
Spemann 469.
Speyr, de 407. 409.
Spicer 389.
Spremker 125.
Spühler 275.
Spuhler 313.
Stachow 455.
Stargardt 230.
Stasinski 399.
Stedmann 418.
Steele 412.
Steffens 309.
Stein, L. 91.
Steindorff 25. 27. 42. 267.* 408.
Steiner, L. 65.*
Stelzner 241.
Stephens 381.
Stephenson, S. 101, 120. 298.
Stilling 151. 183. 274.
Stirling 189. 344
Stock, W. 152. 154 299. 300.
Stölting 105.
Stoewer 78. 153. 310.
Stood 49.
Story 52.
Strasburger 62. 95.
Strzeminski 50. 211. 282. 408. 458.
Süsskind 153.
Suker 53. 110. 118. 346.
Sulzer 117.
Suter 411.
Sweet 421.
Sym 410.
Syndaker 54. 414.
Szilly, v. 309.

Tarasewitsch 383.
Tarducci 413. 441.
Tartuferi 441.
Tashiro 462.
Taylor 46. 187. 415. 419.
Teillais 282.
Tempelhof 456.
Terrien 62. 114. 283.
Terson 30. 49. 109. 116. 281. 282. 285.
Tertsch 106. 369.
Theobald 52. 420.
Thomsen 244. 373.
Thorner, W. 94. 270.
Thye 303.
Todd 247.
Tooke 301.
Topolanski 252.
Tornabene 427.
Tornatola 376. 438.
Tranies 483.
Trantas 256.
Tridondani 467.
Trombetta 441. 466.
Troncoso 55. 409. 424. 425.
Trousseau 112. 117. 405.
Truc 280.
Tschermak 103.

Tscherning 450.
Tschirjew 386.
Turnowsky 160.

Uhthoff 21. 191. 220. 235.
Ulbrich 340.
Urbahn 458.

Vacher 31.
Vagliasindi 443.
Valenti 427. 432. 436. 443. 445.
Valk 53.
Valois 50. 283.
Valude 30. 281.
Vaucleroy 405.
Veasey 55. 119.
Velez 423. 425.
Velhagen 108.
Verhoeff 344. 417.
Verhoefft 54. 155.
Versari 466.
Vetter 303.
Veverka 220.
Villard 111. 280. 281. 283. 377.
Vinsonhaler 416.
Virchow, H. 70.
Vix 192.
Voïlas 126.
Volkmann 306. 313.
Vollbracht 483.
Vossius 287.
Vries, de 80.

Wähle 278.
Wagenmann 220.
Wagner 216.
Wagner, R. 309.
Wahlfors 217.
Waldmann 402.
Wecker, de 30. 282.
Weeks 245.
Weill, G. 340.
Weill, J. 249. 345.
Weinhold 310.
Weinstein 374.
Weiss, E. 90. 343. 456.
Wells 413.
Welt 58.
Wend 192.
Wernecke 301.
Werner, L. 181.
Wernicke 264.* 424.
Wescott 120.
Wessely 382.
Westphal 483.
Wetz 125.
Wicherkiewicz 48.
Wichmann 383. 391.
Widmark 46. 102. 188.
Wiener 28. 248. 374.
Wiesinger 458.
Wilder 71. 344. 350. 413.
Williams 421.
Willmer 420.
Wing 414.
Wingenroth 389.
Winselmann 86. 110. 400.
Wintersteiner 220. 308.
Wirth 456.
Wittemberski 342.
Wölfflin 40.*
Woizechowsky 373.
Wokenius 91. 183.
Wolff, G. 287.
Wolffberg 373. 380. 396. 398. 484.
Wood, C. A. 71. 344. 371. 413.
Woodruff 71. 350. 414.
Woods 71.
Wooton 55.
Worrow 52.
Worth 54. 271.
Wray 102.
Wright 149.
Würdemann 55. 118. 121. 189. 414. 416.
Wygodski 311.

Yakya-Mirza 408.
Yamaguchi 88. 301.
Yarr 101. 120.
Yvert 282.

Zentmayer 246.
Zia 185. 399.
Ziegler 274.
Ziehen 274.
Ziemssen, O. 96.
Zimmermann 113. 448.
Zimmermann, W. 53.
Zirm 397.

8279

SMITHSONIAN
OCT 7 1904
LIBRARY

Centralblatt
für praktische
AUGENHEILKUNDE.

Herausgegeben von

Prof. Dr. J. Hirschberg, Geh. Med.-Rath, in Berlin.

Unter ständiger Mitwirkung der Herren Dr. Ancker in München, Dr. Bergeon in Paris, Prof Dr. Birnbacher in Graz, Dr. Brailey in London, Prof. Dr. H. Cohn in Breslau, Doc. Dr. Cl. du Bois-Reymond in Berlin, Doc. Dr. E. Emmert in Bern, Prof. Dr. C. Gallenga in Parma, Dr. Gimberg in Berlin, Prof. Dr. Goldzieher in Budapest, Dr. Gordon Norrie in Kopenhagen, Prof. Dr. Horstmann in Berlin, Dr. Issigonis in Smyrna, Prof. H. Knapp in New York, Prof. Dr. Krückow in Moskau, Dr. Kuthe in Berlin, Dr. Landau in Coblenz, Prof. Dr. Magnus in Breslau, Major F. P. Maynard, I. M. S., Civil Surgeon of Patna and Superintendent of the Medical School, Dr. Michaelsen in Görlitz, Dr. Moll in Berlin, Prof. Dr. J. Munk in Berlin, Dr. Neuburger in Nürnberg, Dr. Peltesohn in Hamburg, Dr. Pergens in Brüssel, Prof. Dr. Peschel in Frankfurt a. M., Dr. Purtscher in Klagenfurt, Dr. M. Reich in Petersburg, Med.-Rath Dr. Schirm in Oldenburg, Prof. Dr. Schenkl in Prag, Prof. Dr. Schwarz in Leipzig, Dr. Spiro in Berlin, Dr. Stiel in Köln.

Monatlich ein Heft. Preis des Jahrganges 12 Mark. Zu beziehen durch alle Buchhandlungen des In- und Auslandes und die Postanstalten des Deutschen Reiches.

Januar. Siebenundzwanzigster Jahrgang. 1903.

Inhalt: Photinos Panas. Nekrolog.

Original-Mittheilungen. Ueber Magnet-Operation und über doppelte Durchbohrung des Augapfels seitens eingedrungener Eisensplitter. Von **J. Hirschberg.**

Neue Bücher.

Gesellschaftsberichte. Berliner ophthalmologische Gesellschaft.

Journal-Uebersicht. I. Die ophthalmologische Klinik. 1902. Nr. 14—16. — II. Annales d'oculistique. 1902. Juli—September.

Vermischtes. Nr. 1—2.

Photinos Panas,

geboren am 30. Januar 1832 auf Kephalonia,
gestorben am 6. Januar 1903 zu Roissy bei Paris.

Photinos Panas

wurde am 30. Januar 1832 auf der im blauen jonischen Meer herrlich belegenen Insel Kephalonia geboren. Aerztliche Traditionen waren in seiner Familie lebendig. Der junge Photinos wurde zum Studium der Heilkunde nach Paris gesendet, erwarb 1860 mit der Schrift „Recherches sur l'anatomie des fosses nasales et des voies lacrymales" den Doctor-grad und bald darauf das Bürgerrecht in der grossen Metropole, die schon so vielen Talenten von auswärts Gastfreundschaft gewährte. Bereits 1863 wurde er auf Grund seiner Schrift „des cicatrices vicieuses et des moyens d'y remédier" zum ausserordentlichen Professor und zum Chirurg der Hospitäler ernannt, 1879 am Hotel Dieu, dem er über 20 Jahre, bis zu seinem vor Kurzem erfolgten Rücktritt, treu geblieben. Im Jahre 1873 wurde er von der Facultät mit den Vorlesungen über Augenheilkunde betraut, 1879 zum ordentlichen Professor dieses Fachs ernannt, und nach seinem Rücktritt zum ordentlichen Honorar-Professor an der Facultät. Auch hat er den Vorsitz in der Société de Chirurgie, sowie in der Académie de Médecine bekleidet. Die Berliner ophthalmologische Gesellschaft hat ihn zu seinem 70. Geburtstage, als ersten, zum Ehrenmitglied gewählt. Die grossen Dienste, die er während der Belagerung von Paris als einer der thätigsten Chirurgen leistete, verschafften ihm den Orden der Ehren-Legion; und die ausserordentlichen Verdienste, welche er sich um die griechische Kolonie in Paris und um die griechische Heimath erwarb, das Grosskreuz des Erlöser-Ordens. Auch seine edle Gattin, Maria geb. Balli, ist griechischen Stammes; sie ist ihm in der 35jährigen Ehe eine verständnissvolle Mitstreberin und in seinen letzten Krankheitsjahren eine aufopfernde Pflegerin gewesen. Vor einigen Jahren beobachtete Panas nach einem heftigen Fall auf den Bahnsteig den ersten Beginn der progressiven Muskel-Atrophie. Mit philosophischer Ruhe ertrug er sein Leiden. Zuerst gab er die Operationen auf; nachdem er dann noch mit Aufbietung aller Kräfte die ophthalmologische Section des internationalen medicinischen Congresses zu Paris August 1900 so glänzend geleitet und die neue Einrichtung, namentlich den aseptischen Operations-Saal, im Hotel Dieu für seinen Nachfolger, seinen ehemaligen Schüler, Prof. de Lapersonne, eingerichtet, musste er bald (18. Juli 1901) nothgedrungen auch auf die so liebgewonnenen Universitäts-Vorlesungen verzichten und zog sich auf seinen reizenden Landsitz, Schloss Roissy bei Paris, zurück, wo er noch fast bis zu seinen letzten Lebenstagen, mit seinem Assistenten Dr. Scrini, das halb oder ganz fertige Material zu neuen wissenschaftlichen Veröffentlichungen ordnete und herausgab, — bis der Uebergang der Lähmung auf die Athem-Muskeln seinem so überaus thätigen Leben ein Ende setzte. Am 12. Januar 1903 fand die Trauerfeierlichkeit in der griechischen Kirche zu Paris statt, und die Beisetzung in der Gruft dieser

Kirche, unter Theilnahme des Rectors, der ganzen medicinischen Facultät, der Academie de Médecine, des Vorsitzenden der berliner ophthalmologischen Gesellschaft und einer imponirenden Trauer-Versammlung.

Das Lebenswerk von PANAS war gross und mannigfaltig, gelehrt und wohlthätig. Er war der erste Professor der Augenheilkunde an der berühmten Facultät zu Paris, ein geradezu hervorragender Lehrer, dem nicht bloss der Schüler, sondern auch der fremde Besucher mit Vergnügen lauschte, wie auch seine vollendete Ruhe und Technik bei der Operation jedem Kenner als mustergültig auffiel. Er begründete, nachdem er 1879 unsre Universitäts-Einrichtungen persönlich kennen gelernt, die Augenklinik in Hotel-Dieu und das damit verbundene Laboratorium, aus dem so viele ausgezeichnete Arbeiten hervorgegangen sind. Er begründete, mit hervorragenden Forschern, die Archives d'ophtalmologie françaises. Er schuf mit ausgezeichneten Fachgenossen die französische augenärztliche Gesellschaft, deren Vorsitz er lange Jahre hindurch bekleidete und die dem Studium der Augenheilkunde in Frankreich einen so bedeutenden Impuls verliehen hat. Er war der Urheber augenärztlicher Abtheilungen an den grossen Hospitälern zu Paris, der Verfasser eines klassischen Lehrbuchs der Augenheilkunde, — kurz PANAS war derjenige Mann, welchem gegen die Wende der beiden Jahrhunderte einerseits die Ophthalmologie Frankreichs den grössten Dank schuldete, andrerseits die Wissenschaft aller Kultur-Länder einen Platz unter den bedeutendsten Forschern unsres Sonderfachs zuerkannt hat.

Dabei war er seinen Kranken ein Vater, seinen Assistenten und Schülern ein guter Freund, den selbst der bittre Undank Einzelner in seinem Pfade nicht wankend machte, in seiner Familie ein Patriarch, ein biederer, selbstloser Charakter von fleckenloser Reinheit, ein liebenswürdiger, geistreicher Mensch, den man erst dann zu würdigen lernte, wenn man das Glück hatte, in seinem Studirzimmer zu Paris, unter seinen Blumenbeeten im Schlösschen zu Roissy seiner Unterhaltung sich zu erfreuen.

Von seinen Arbeiten aus seiner ersten rein chirurgischen Zeit seien hauptsächlich MALGAIGNE's „Leçons d'orthopédie" hervorgehoben, die er 1862 zusammen mit seinem geistreichen Studien-Genossen GUYON schrieb, welcher mit ihm durch die langen Jahrzehnte in treuer Freundschaft verbunden blieb und mit uns an seiner Bahre trauerte. Dass PANAS aus der Chirurgie hervorgegangen, giebt ihm eine besondere Bedeutung. Dass er die allgemeine Pathologie auch auf dem Sondergebiet als Leitstern verehrte, können nur kurzsichtige Specialisten ihm zum Vorwurf machen.

Unter seinen augenärztlichen Schriften nimmt sein Lehrbuch den ersten Platz ein. (Traité des maladies des yeux, Paris 1892, 2 Bände, 772 u. 514 Seiten.) In diesem Lehrbuch hat er uns ein Werk geschenkt, das die Frucht langer Studien am Krankenbett, im Hörsaal, im Laboratorium darstellt. Die reiche Literatur, namentlich auch die deutsche, hat er überall benutzt,

durchdrungen von der Idee, dass die Zeit vorüber sei, wo man der Wissenschaft Landesgrenzen anweisen wollte.

Klarheit, Kürze, unparteiisches Streben nach wissenschaftlicher Wahrheit, Reife des auf eigener Erfahrung beruhenden Urtheils haben sich hier vereinigt, ein Werk zu schaffen, das durch Einheitlichkeit den Sammelwerken der besten Mitarbeiter überlegen ist. In einem Punkte übertrifft Panas uns alle, in seiner allgemein-chirurgischen Durchbildung. Eine Reihe von Operationen, namentlich gegen Trichiasis und Ptosis, werden stets mit seinem Namen verknüpft bleiben. Das Werk von Panas ist die reifste Gabe, welche die heutige französische Schule der Augenheilkunde auf dem Altar der Wissenschaft niedergelegt hat.

Mannigfach und auch heute noch interessant sind die Vorarbeiten zu diesem Hauptwerk:

Leçons sur le strabisme et les paralysies oculaires, 1873. — Leçons sur l'anatomie, la physiologie et la pathologie des voies lacrimales, 1876. — Leçons sur les maladies inflammatoires des membranes internes de l'oeil, 1878. — Leçons sur les rétinites et les neurites optiques, 1878. — Anatomie pathologique de l'oeil, 1879. (Zusammen mit Rémy.)

Aber auch die Zeit nach dem Erscheinen des Lehrbuches hat uns noch mit wichtigen Arbeiten beschenkt:

Leçons cliniques d'ophtalmologie, 1899. — Anatomie pathologique du glaucome et des tumeurs intraoculaires, 1898. (Zusammen mit Rochon-Duvigneau.)

Zum Schluss erwähnen wir noch seine hauptsächlichen Veröffentlichungen in Archiven und Journalen.

1. Cas d'atrophie congénitale de l'oeil gauche par suite de variole intra-utérine. Gaz. des Hôp. 1871 p. 571. — 2 Sur la kératite cachectique appellée kératite hérédo-syphilitique. (Soc. de chirurgie, Lecture et discussion.) Gaz. des Hôp. 1877 p. 555 f. — 3. Strabisme paralytique. Strabotomie interne. Redressement artificiel du globe oculaire. 1872. Journ. d'Ophth. I p. 535. — 4. Leçons sur le strabisme, les paralysies oculaires, le nystagmus. le blepharospasme. Rédigés et publiés par G. Lorey, revus par le Prof. Panas. Paris 1873. — 5. Des divers procédés d'opération de la cataracte. Soc. de chir. 26 Mars 1873. Gaz. des Hôp. p. 355, 379, 618. — 6. Phlegmon orbitaire. Meningo-encéphalite consecutive. Névrite optique avec amaurose. Perforation spontanée par ostéite des os du crâne. Soc. de chirurg. 5. Nov. 1873. Gaz. des Hôp. p. 1148. Recueil d'Ophth. p. 178—182. — 7. Staphylome cicatriciel presque total de la cornée. Première operation par incision et énucleation du cristallin, insuccès. Trépanation de l'oeil suivie de guérison. Gaz. des Hôp. 1874 p. 156. — 8. Kératite ponctuée. Union méd. 1875. Dec. 28, p. 954. — 9. Ophthalmoscope. Bull. de l'Acad. 1875. Nr. 13. — 10. Perte des mouvements horizontaux des yeux. Soc. de Chirurgie 12. Mai Gaz. des Hôp. p. 454. 1875. — 11. Leçons sur les kératites, précédées d'une étude sur la circulation, l'innervation et la nutrition de l'oeil, et des divers moyens de traitement employés contre les ophthalmies en général, redigées par L. Buzot. Paris 1876. — 12. Contributions à l'étude des troubles circulatoires visibles à l'ophthalmoscope dans les lésions

traumatiques du cerveau. Bull. de l'Acad. de Méd. 1876. Nr. 12. — 13. Considérations pratiques sur les cataractes. Bull. gén. de therap. 1876 p. 207. — 14. Structur des Scheidenraumes des Nervus opticus. Bull. et mém. de la Soc. de chirurgie. 1876 p. 668. October. — 15. Ueber ophthalmoskopisch sichtbare Circulations-Störungen bei Gehirnverletzungen. Bull. de l'Acad. de Méd. p. 182. Fev. 22 u. folg. 1876. — 16. Staphylôme de la cornée ou kératocône. Soc. de chirurg. 1877. 5 Juin und Gaz. méd. Juin. — 17. Mydriatiques et miotiques. Gaz. des Hôp. 1875. p. 252. — 18. Conférences cliniques d'ophthalmologie sur l'aspect ophthalmologique de la macula, le numérotage métriques des verres etc. Réd. et publ. par Chevallereau. Paris 1877. — 19. Le Kératocône. 1877, Gaz. des Hôp. p. 1067. — 20. Leçons sur les rétinites; rédigées par Chevallereau. Paris 1877. p. 265. — 21. Leçons sur les maladies inflammatoires des membranes internes de l'oeil, contenant l'iritis, les choroïdites et le glaucome. Paris 1877. — 22. Deux cas de pannus granuleux de la cornée ayant résisté à la péritomie et à tous les toniques préconisés en pareils cas et qui ont été complétement guéris par l'inoculation blénnorrhagique. Gaz. des Hôp. 1877, p. 1070. — 23. Dangers possibles du tatouage de la cornée. Gaz. des Hôp. 1877, Nr. 85. — 24. Deux observations de kystes de la région superciliaire. Gaz. med. de Paris Nr. 2. (Société de chirurgie, Sept. 1879.) — 25. Coup d'oeil sur l'historique de l'ophthalmologie. Gaz. des Hôp. 1879, Nr. 139 u. 143. — 26. De la paralysie du nerf moteur oculaire consécutive au traumatisme du crâne. 1880. Arch. d'Ophth. I. — 27. De la mydriase. Tribune méd. XIII p. 185. — 28. Du staphylome de la cornée. 1880. Gaz. des Hôp. Nr. 53 p. 361. — 29. Le ptérygion. Ebend. p. 273 et Journ. de méd. et chir. prat. XXX p. 58. — 30. Tumeur de l'oeil. Journ. de méd. et chir. prat. Nr. 51 p. 17. — 31. Indications et contre-indications de l'emploi de l'eau dans les affections de l'oeil. Ebend. Nr. 51 p. 19. — 32. La vue inconsciente. Gaz. des Hôp. 1881. Nr. 76. — 33. Goître exophthalmique ou maladie de Basedow, nature et traitement de cette affection. Arch. d'ophth. 1881, Nr. 1 p. 97. — 34. Examen des conditions qui peuvent influencer les résultates opératoires en ophthalmologie. Progrès med. 1881, p. 1 u. 20. — 35. Sur la cataracte nucléaire de l'enfance simulant la cataracte stratifiée ou zonulaire; déductions opératoires qui en découlent. Arch. d'ophth. II. 1872, p. 481. — 36. Rétine. Journ. de méd. et chir. prat. 1882, XXXI, p. 318. — 37. D'une modification apportée au procédé dit de transplantation du sol ciliaire. Arch. d'ophth. 1882, p. 208. — 38. Blepharospasme hystérique traité par l'élongation du nerf sus-orbitaire. Sem. méd. II, p. 33. — 39. Considérations sur la nature et le traitement de la kératite interstitielle diffuse. Arch. d'ophth. I, Nr. 7, Nov.—Dec. 1881, p. 578. — 40. Tarsoraphia. 1882, Gaz. d'ophth., Nr. 6. — 41. Conjonctivites purulentes d'origine rhumatismale. Gaz. méd. de Paris. 1882, p. 210. — 42. Diagnostic des tumeurs de l'orbite. Semaine méd. Paris 1882, II, p. 213. — 43. Apropos de deux nouvelles observations d'angiomes caverneux de l'orbite. Arch. d'ophth. 1883, p. 1. — 44. Des exostoses fronto-orbitaires. Ebend., p. 289. — 45. De l'inflammation de la bourse celluleuse rétro-oculaire ou ténonite. Ebend., p. 202. — 46. Sur la cataracte nucléaire de l'enfance. Paris, 1883. — 47. Leçons sur le strabisme. Union méd. XXXV, p. 721, 759, 812, 821, 857. — 48. Influence des maladies générales sur l'appareil de la vision. — Des rétinites hémorragiques. Recueil d'ophth. p. 191 et Union méd. XXXVII, p. 501, 681. — 49. Manifestations des maladies générales

sur l'appareil de la vision. Rhumatisme oculaire (Leçon faite à l'Hôtel-Dieu et recueillie par le Dr. de Lapersonne). Union méd. Nr. 57. — 50. Le jéquirity contre les granulations. Bullet. de la Soc. franç. d'ophth. 1884, p. 34. — 51. De la méthode révulsive dans les affections inflammatoires de l'oeil. Semaine méd. IV, p. 221. — 52. De l'amblyopie toxique. Union méd. XXXVII, p. 657. — 53. L'irido-sclérotomie. Arch. d'opht. 1884, IV, p. 481. — 54. Emploi du chlorhydrate de cocaïne. Gaz. hébdom, Nr. 47. — 55. Traitement de la rétinite syphilitique. France méd. Oct. et Union méd. XL, p. 397. — 56. Du choix du meilleur procédé d'extraction de la cataracte. Arch. d'opht. 1885, V, p. 289, 299. — 57. Considérations sur le traitement du kératocone, avec une observation nouvelle à l'appui. Arch. d'opht. V, p. 348. — 58. Exotose du sinus frontal. Semaine méd. Nr. 14, 1885. — 59. Sur l'opération de la cataracte. Ebend. Nr. 15, p. 256. — 60. Des applications de l'antisepsie en chirurgie oculaire. Acad. de méd. de Paris, séance du 24 Mars, et Union méd. 26 Mars. — 61. Quelques considérations sur la pathogénie du goître ophtalmique. Union méd. Nr. 105. — 62. De l'emploi de la cocaïne en ophtalm. Bull. Acad. de méd. Paris, XIV, p. 583. — 63. Kératoglobe. Union méd. XXXIX, p. 239. — 64. Diagnostic d'une thrombose des veines ophtalmiques et des sinus caverneux. Semaine méd. V, p. 255. — 65. Dermoïdes de l'oeil. Union méd. XL, p. 13. — 66. Nouvelles leçons sur les paralysies des muscles de l'oeil. Ebend. p. 469, 565, 637, 721. — 67. Panas et Vassaux, Etude expérimentale sur la tuberculose de la cornée. Arch. d'opht. V, p. 81, 177 et Société franc. d'opht. — 68. D'un nouveau procédé operatoire au ptosis congénital et au ptosis paralytique. Arch. d'opht. V, p. 1. — 69. Du traitement de certaines formes de glaucome sans opération. (Acad. de méd., séance du 15 juin 1886). France méd. Nr. 69, p. 821. — 70. Notice historique d'actualité. Archiv d'opht. VI, p. 97. — 71. Scléro-choroidite antérieure double rhumatismale. Guérison par le salicylate de lithine. France méd. Nr. 99, p. 1145. — 72. Nouvelle seringue pour le lavage intra-oculaire. Arch. d'Opht. VI, p. 471. — 73. Amaurose double déterminée par une méningite chronique de la base du cerveau. Recueil d'opht. p. 651. — 74. Des derniers progrès réalisés dans l'operation de la cataracte par extraction. Bull. Acad. de méd. XV, p. 18 et Therap. contemp. VI, p. 29. — 75. Epithéliomes et dermoïdes du limbe scléro-cornéen. Gaz. méd. de Paris 1886, p. 301. — 76. Du passé et du présent dans l'opération par extraction. Semaine méd. VI, p. 82, 105. — 77. Nouvelles leçons sur les paralysies des muscles de l'oeil. Paris 1886. — 78. Considérations sur les kystes dits séreux de l'orbite, à propos d'une nouvelle observation. Union méd. p. 983. — 79. Etude sur la nutrition de l'oeil d'après les expériences faites avec la fluorescéine et la naphtaline. Bull. de l'Acad. de méd. de Paris, 8 fevrier 1887 et Arch. d'Opht. VII, p. 97. — 80. Contribution à l'étude des tumeurs primitives de la cornée. Paris 1887. — 81. Tuberculose de l'iris. Journ. de méd. et chirug. prat. p. 210. — 82. Hémorrhagie du corps vitré. Bull. méd. Paris, I, p. 179. — 83. Modèle définitif de sa séringue à injections intra-oculaires. Soc. franc. d'opht. Paris 1886. — 84. Les mouches volantes. Progrès méd. 1887, 21. Mai. — 85. Discussion sur la cataracte. Annales d'ocul. Tome 97, p. 244. (Congrès d'opht. de Paris.) — 86. Salicylate de lithine dans les affections oculaires rhumatismales. Journ. de méd. et chirurg. prat., Mai, p. 213. — 87. Considérations sur la pathogénie des kystes dits séreux de l'orbite à propos d'une nouvelle observation. Arch. d'opht. 1887, VII, p. 1.

— 88. Des manifestations oculaires de la lèpre et du traitement qui leur convient. Ebend. p. 481. — 89. Quelques courtes remarques au sujet du travail du Dr. C. Hess de Prague, sur la cataracte naphtalinique. Ebend. p. 552. — 90. Des opérations de cataracte par extraction, pratiquées à la clinique de l'Hotel-Dieu dans les trois dernières années, avec lavage de la chambre antérieure. Arch. d'Opht. 1888, VIII, p. 64. — 91. Cécité subite consécutive à une plaie encéphalique par arme de feu. Union méd. Nr. 89, p. 85. — 92. Valeur de l'erythrophléine en ophtalmologie. Progrès méd. 1888, p. 104; Arch. d'Opht. VIII, p. 161. — 93. De l'enucléation dans la panophtalmie. Arch. d'Opht. VIII, p. 238. — 94. Hématomes spontanés de l'orbite avec un nouveau fait clinique à l'appui. Arch. d'Opht. VIII, p. 153. — 95. Ulcerations de la cornée dans l'ophtalmie purulente. Tumeur de la caroncule (Leçon recuillie par Championnière). Recueil d'opht. 1888, p. 713. — 96. Haematom der Orbita. (Französischer Chirurgen-Congress). Münch. med. Wochenschr. 1888, S. 225. — 97. Pathogénie des lésions cornéennes chez les granuleux. Union méd. 1887, Nr. 148, p. 793. — 98. De la forme tuberculeuse des manifestations oculaires de la lèpre. France méd. Nr. 66, p. 7975. — 99. Périostite suppurée des parois de l'orbite consécutive à une suppuration du sinus frontal. Progrès méd. 1887, VI, p. 549. — 100. Traitement opératoire de l'entropion granuleux. Bull. méd. Paris II, p. 827. — 101. Action thérapeutique de l'antipyrine dans la glycosurie, cataracte diabetique. Acad. de méd.. Séance du 9 April 1889. Arch. d'Opht. 1889, p. 265. — 102. Exploration de l'oeil. Progrès méd. 1888, Nr. 46, p. 405. — 103. Anomalies de développement des yeux, chez un monstre épiencéphale, d'accompagnant d'un double bec-de-lièvre orbito-buccal. Arch. d'Opht. 1889, p. 385. — 104. Actions des inhalations du chlorure d'éthylène pur sur l'oeil. Ebend. p. 77. — 105. La kératite phlycténulaire. Gaz. méd. de Paris 1889. — 106. Maurice Perrin. Arch. d'Opht. 1889, IX, p. 481. — 107. Sur l'action anesthésique locale de la strophantine et de l'ouabaine. Arch. d'Opht. 1890, p. 165. — 108. Episclerite syphilitique. Union méd. XIX, p. 865. — 109. Rapport de l'ophtalmologie avec la médecine générale. (Leçon clinique recueillie par Guillemain.) Rec. d'opht. 1890, p. 633. — 110. Considérations cliniques sur les abcès des sinus frontaux pouvant simuler des lésions indépendantes de la cavité orbitaire. Arch. d'Opht. 1890, p. 231. — 111. Angiome suppuré de l'orbite. Recueil d'opht. 1891, p. 499. — 112. Sur la conjonctivite granuleuse dans les écoles d'Algérie. Bull. Acad. de méd. XXVI, p. 243 et Gaz. des Hôp. p. 952. — 113. Sur le travail de Mr. le Dr. Valude, au sujet de la prophylaxie de l'ophtalmie des nouveau-nés. Ebend. 1891, p. 247. — 114. Double symblepharon cicatriciel, suite de brûlure. Ebend. 1891, p. 99. — 115. Ectropion des deux paupières, suite de lupus, traité et guéri à Saint-Louis. Bull. Acad. de méd. XXVI, p. 95. — 116. Traitement de l'ectropion par la transplantation d'un lambeau cutané. Semaine méd. Nr. 36, p. 291. (Séance de l'Acad. de méd. de 21 Juillet.) — 117. Melanosarcome de la choroide. Bull. méd. 1890, IV, p. 1165. — 118. Nevrite optique d'origine blénorrh. Sem. méd. 1890, p. 477. — 119. Hétéroplastie dermique des paupières. Arch. d'Opht. 1891 XI, p. 483, — 120. Du rôle de l'infection par voie interne ou endosepsie en ophtal. v. Helmholtz'sche Festschrift S. 59. — 121. Anévrisme artério-veineux de la carrotide interne gauche dans le sinus caverneux. Gaz. des Hôp. Nr. 102, p. 952. — 122. Traitement de la conjonctive granul. Ebend. — 123. Angiomes encapsulés et suppurés de l'orbite dans le cours de la fièvre typhoïde. Progrès méd. Nr. 14,

p. 279, 1891. — 124. Traitement des granulations, précédé d'un aperçu historique. Arch. d'Opht. XX, p. 358. — 125. La maturité de la cataracte et les cataractes supramûres. Union méd. 1891, p. 745. — 126. Rapport à l'Acad. de méd. sur la communication du Dr. E. Landolt, intitulée: „De l'abus du mercure dans le traitement des maladies des yeux". Arch. d'Opht. XII, p. 257. — 127. De l'amblyopie quinique. Revue générale de méd. 1899, Nr. 10. — 128. Troubles oculaires d'origine hystéro-traumatique. Méd. moderne 10 Mars 1892. — 129. Prophylaxie des accidents infectieux consécutifs à l'opération de la cataracte. Arch. d'opht. 1893, XIII, p. 593. — 130. L'opération des cataractes congénitales. Progrès méd. 1893, Nr. 7. — 131. Kératite neuro-paralytique. Recueil d'opht. 1893, p. 47. — 132. Kératites phlyctenulaires. Médecine moderne. 1893. — 133. Leçon d'ouverture du cours de clinique ophtalm. de la Faculté. Recueil d'opht. 1894, p. 637. — 134. Paralysies oculaires motrices par pression latérale du crâne. Transact. of the VII. Intern. Ophth.-Congress Edinburgh, S. 48 und Arch. d'Opht. XIV, p. 465. — 135. Dacryoadenite, iritis et conjonctive séro-vasculaire d'origine blénorrhag. Revue générale de clin. et de therap. VIII, 1894, p. 169. — 136. Hémeralopie chez un albuminurique. Ebend. 1893, VII, p. 769. — 137. Névrite optique d'origine blénorrhag. Presse méd. 28 Fevr. 1895. — 138. A discussion on the diagnosis of orbital tumors. British. Med. Assoc. 63. Anual Meet., Sect. of Ophthalm. — Americ. Journ. of Ophth. p. 332. — 139. Sur l'élongation des muscles oculaires dans le traitement du strabisme non paralytique. Acad. des Sciences. Séance du 24. Dec. Annales d'ocul. CXV, p. 60. — 140. Cancroïdes de l'oeil. Gaz. méd. de Paris 1895, Nr. 47, p. 555. — 141. Empyème du sinus maxillaire compliqué d'osteo-periostite orbitaire avec perforation de la voûte; abscès du lobe frontal et atrophie du nerf optique; mort. Bullet. de l'Acad. de Méd. Nr. 10 et Arch. d'Opht. 1895, XV, p. 129. — 142. Autophacoscopie (Acad. de Méd.). Rec. d'opht. 1895, p. 612. — 143. Des pseudoplasmes malins de l'orbite. Revue géner. d'opht. p. 433 et Arch. d'Opht. XV, p. 529. — 144. Dacryoadénite double d'origine amygdalienne. Sem. méd. 1895, Nr. 5. — 145. Double ophtalmoplegie extérieure et héréditaire chez six malades dans la même famille. Annal. d'ocul. CXVI, p. 447 et Arch. d'opht. 1896, XVI, p. 721. — 146. Sarcome choroïdien de la région de la macula avec propagation orbitaire. Ebend. 1896, p. 465. — 147. De l'élongation des muscles oculaires dans le traitement du strabisme non paralytique. Ebend. 1896, p. 1. — 148. Du traitement chirurgical de la myopie. Arch. d'opht. 1897, XVII, p. 65. — 149. Le rôle de l'auto-infection dans les maladies oculaires. Arch. d'opht. XVII, p, 273. — 150. Ténonite et orchite double. Semaine méd. 1897, 13 Janvier. — 151. Kératectomie totale combinée, suivie de suture. Application de cette méthode. Arch. d'opht. 1898, XVIII, p. 545 et Revue géner. d'opht. 1898, p. 27. — 152. Sur les collyres huileux. Arch. d'Opht. XVIII, p. 337. — 153. Pathogénie et traitement du strabisme fonctionel, dit concomitant. Ebend. 401. — 154. Rapport sur un mémoire de Mr. le Dr. Jonnesco intitulé: Resection du sympathique cervical dans le traitement du glaucome. Ebend. p. 448. — 155. Traitement du strabisme. Ann. d'ocul. CXX, 1898, p. 57. — 156. De l'iritis. Méd. moderne, Mars 1898. — 157. Pronostic et traitement du gliome de la rétine. Clinique opht. 1898, Nr. 13. — 158. Traitement du glaucome. Acad. de méd., Juni 1898. — 159. Leçons de Clinique ophtalmologique professées à l'Hotel-Dieu. Rec. et publ. par le Dr. A. Castan. Paris, 1899. — 160. Ueber Augenmuskel-

lähmung auf traumatischer Grundlage. Bericht ü. d. Verhandl. des IX. intern. Ophthalm.-Congr. in Utrecht S. 87. Zeitschr. f. Augenheilk. II. — 161. Klinische Vorlesungen über Ophthalmologie, übersetzt v. Lissizyn u. Malyschew, unter der Redact. von Prof. Krückow (russisch), Moskau. — 162. Paralysies oculaires motrices d'origine traumatique. Arch. d'Opht. 1899, XIX, p. 625. — 163. Ueber traumatischen Exophthalmos. Abschiedsrede im Hotel Dieu, Juni 1901. — 164. Nouvelle statistique de l'opération de strabisme concomitant. Arch. d'Opht. 1901. — 165. Tumeurs epibulbaires du limbe sclero-cornéen. Arch. d'Opht. Jan. 1902. — 166. Pathogénie et traitement du glaucome. Ebend., Fev. 1902. — 167. Blessures du globe et de l'orbite par armes à feu. Ebend., Mars 1902. — 168. Impotence des muscles oculaires extrinsèques par traumatisme. Ebend., Avril 1902. — 169. De certaines dystrophies de la cornée et du limbe conjunctival. Ebd., Mai 1902. — 170. Keratites suppuratives d'origine infectieuse. Ebd., Juin 1902. — 171. Ruptures sclérales traumatiques. Ebd., Juillet 1902. — 172. Des gommes du corps ciliaire, particulierement de celles précoces. Ebd., Août 1902. — 173. Intervention opératoire dans les cataractes secondaires. Ebd., Sept. 1902. — 174. Embolie et thrombose des vaisseaux centraux de la rétine. Ebd., Oct. 1902. — 175. Amblyopie et amaurose par décharge électrique. Eb. Oct. 1902. — 176. Ptosis dit congenital. Ebd., Nov. 1902. — 177. De certaines néoplasies bénignes ayant pour siège le bord libre des paupières. Ebd. Nov. 1902. — 178. Kystes huileux du pourtour de l'orbite. Ebd., Dec. 1902. — 179. Syphilis de voies lacrymales. Ebd., Dec. 1902. — 180. Asepsie et prophylaxie en ophtalmologie. Ebd., XXIII, Nr. 1, Jan. 1903.

Wer diese Zahl der Arbeiten von Photinos Panas an seinem Blick vorübergehen lässt, sagt mit dem Psalmisten: sein Leben währte über siebzig Jahre und, da es Mühe und Arbeit war, so ist es köstlich gewesen.

J. Hirschberg.

Ueber Magnet-Operation und über doppelte Durchbohrung des Augapfels seitens eingedrungener Eisensplitter.[1]

Von J. Hirschberg.

M. H.! Als ich vor einem Menschenalter die eigne Thätigkeit begann, bildeten die Augenverletzungen der Arbeiter zwar auch schon ein sehr wichtiges Gebiet für den Augenarzt; sie hatten aber noch keineswegs diejenige Bedeutung erlangt, welche wegen des gewaltigen Fortschrittes der Industrie, wegen der sozialen Gesetzgebung des Deutschen Reiches und wegen der Erfindung und Vervollkommnung praktisch brauchbarer Augenmagnete heutzutage ihnen zukommt.

Da die von mir für heute beabsichtigte Krankenvorstellung einerseits auch auf Magnet-Operation, andrerseits auf Fremdkörper, welche den Augapfel zweimal durchschlagen haben, sich bezieht, so möchte ich sie

[1] Nach einem Vortrag mit Kranken-Vorstellung in der Berliner Ophth. Gesellsch.

gleich an die interessanten Mittheilungen anschliessen, die wir von Herrn Kollegen Lehmann[1] gehört haben.

Zunächst zeige ich Ihnen einen alten Fall, den ich vor mehr als fünfzehn Jahren operirt habe. Am 22. April 1887 war dem 31jährigen das linke Auge beim Eisenhauen erblindet. Am 25. April Iris grün, Eiterabsetzung am Boden der Vorderkammer, Glaskörper voll Blut, 3 mm lange senkrechte verharschte Wunde der Lederhaut am medialen Hornhautrande. In tiefer Narkose wird aussen-unten, 8 mm vom Hornhautrande beginnend, ein 5 bis 6 mm langer meridionaler Schnitt durch die Augenhäute bis in den Glaskörper hinein angelegt, das 2 mm dicke Ende meines Handmagneten eingeführt: sofort hört man den Klang und fördert das Eisenstück heraus, das 30 mgr wiegt. Reizlose Heilung. Nach 3 Jahren Finger auf 6 Fuss, oben mässige Beschränkung des Gesichtsfeldes, in der Mitte desselben ein deutlicher Ausfall. Dieser entspricht der Prallstelle des Fremdkörpers, die als helle Figur genau in der Mitte des Augengrundes zu sehen ist. Man sieht auch das Ende der Schnittnarbe. Keine Netzhautablösung. Die Sehkraft hat im Laufe der Jahre noch weiter sich gebessert. Das Auge zählt Finger auf 8 Fuss und hat in dem Gesichtsfeld, dessen Grenzen ungefähr den eines höchstgradig kurzsichtigen, sonst gesunden Auges entsprechen, einen grossen Dunkelfleck, genau in der Mitte (a 10°, o, wie u 12°, i 15°). Das Bild des Augengrundes ist gut sichtbar. Sehnerv normal. Die grosse helle Prall-Stelle in der Mitte des Augengrundes enthält ein wenig Pigment. Daran haftet eine Pyramide zarten Gewebes, die dreieckig sich verbreiternd nach aussen-unten zieht. Keine Spur von Netzhaut-Ablösung. Dicht neben dem hinteren schnabelförmigen Ende des Merdionalschnitts sieht man einen pigmentirten Herd, die ehemalige Einpflanzungs-Stelle des Splitters. Spannung normal. Das Auge sieht wie ein gesundes aus. Der Ausgang kann wohl als befriedigend angesehen werden, da das Auge erst im Zustand der beginnenden Sepsis (mit Hypopyon) zur Operation gelangt war. Die Herabsetzung der Sehschärfe hängt von der ursprünglichen Verletzung ab, nicht von der Art der Operation.

M. H.! Ich kann es nur als Verdunklung der Thatsachen erklären, wenn man die Einsenkung des aseptischen Magnet-Endes in den Glaskörper als gleichbedeutend mit späterer Netzhautablösung ansieht. Wer danach Netzhautablösung eintreten sieht, prüfe kritisch die Ursache der letzteren, und vergesse nicht, dass auch nach typischer Operation mit dem Riesen-Magneten dieser Ausgang das anfangs glänzende Ergebniss wieder vernichten kann, worauf ich gelegentlich noch zurückkommen werde. Ich habe von den nach meinem Verfahren operirten Fällen doch schon eine genügende Anzahl 6, 12, 15 und mehr Jahre beobachtet und dauernde Heilung festgestellt. Bedingung

[1] Vgl. Oct.-Heft 1901 des Centralbl. f. Augenheilk.

ist aseptisches und richtiges Operiren. Nun und nimmer habe ich fortgesetztes Wühlen im Glaskörper geübt oder empfohlen. Leider wird dies auch heute noch nicht immer beachtet. Wir haben öfters die ganz undankbare Aufgabe zu erfüllen, Verletzte, an denen lange (selbst 1 bis 2 Stunden hindurch!) fortgesetzte, vergebliche Magnet-Versuche gemacht sind, von ihrem Splitter zu befreien: wenn uns dies nun auch ganz rasch und zufallsfrei gelingt, so ist dann doch leider das Auge in der Mehrzahl der Fälle nicht vor Erblindung bewahrt. Lieber sind uns natürlich die noch unberührten Fälle. Kommen diese rechtzeitig, so sichert unsre Einrichtung und die im Laufe der Jahre angewachsene Erfahrung recht erfreuliche Erfolge.

Ein 25jähriger Schlosser verletzte am 15. Juli 1902 früh $7^1/_2$ Uhr sein rechtes Auge, ist schon nach $^3/_4$ Stunde in meiner Anstalt und wird sofort vorgenommen. Das Auge ist reizlos und sehkräftig, zeigt eine kleine verharschte Wunde der Lederhaut, welche radiär zum Hornhautrand aussen-unten 2 mm weit sich erstreckt. Das Augen-Innere ist klar. Der kleine schwarze Fremdkörper sitzt aussen-unten vom Sehnerven-Eintritt in der Peripherie des Augengrundes fest, ragt deutlich nach vorn und zeigt in seiner Mitte einen silberglänzenden Reflex, der bei Drehung des Spiegels ein wenig wandert. Dicht daneben, nach unten, eine Netzhautblutung. Sideroskopie deutlich, durchschnittlich 14°; grösster Ausschlag am Aequator unten oder ein wenig nach aussen-unten. Die Eingangswunde mochte ich bei der noch ungetrübten Linse nicht wieder spalten. Die Spitze des Riesenmagnets, erst bei halber dann bei voller Kraft, wurde auf die Stelle *a* des grössten Ausschlags gesetzt, dann das Auge soweit nach unten gedreht, dass die Verbindungslinie zwischen *a* und dem unteren Ende der Kammerbucht in die Hauptzuglinie des Magneten fiel. Sofort durchbohrte der Splitter die Iris und drang bis in die Hinterfläche der Hornhaut.[1] Nach dem Platzwechsel war er in die Kammerbucht gesunken und wurde aus einem Lanzen-Schnitt im Hornhautrande mit dem kleinen Handmagnet entbunden.

Reizlose Heilung mit runder Pupille. Heute, nach 3 Monaten, sieht das Auge wie ein gesundes aus. Nur bei sorgsamem Zusehen endeckt man die zarte Eingangsnarbe. Das Auge ist vollkommen durchsichtig, Sehkraft $^5/_4$, Gesichtsfeld normal. In der äussersten Peripherie entdeckt man noch die Stelle, wo der Fremdkörper gesessen. Es ist ein kleiner, schwarzer Herd auf hellröthlichem Grunde, umgeben von 3 fast punktförmigen ähnlichen Herden, dicht daneben (nach unten zu) 5 kleine rundliche oder strichförmige Netzhautblutungen, die spurweise in dem Glaskörper hervorragen und zum Theil eine zarte bläuliche Auflagerung tragen. Ich möchte

[1] Ich hatte bei den zahlreichen Operationen mit meinem Riesen-Magneten noch nie die Iris zu durchschneiden. Entweder durchbohrte der Fremdkörper die Iris, oder er wurde um den Pupillen-Rand herum nach oben geleitet.

darauf aufmerksam machen, dass ich diese von dem anprallenden Fremdkörper hervorgerufenen Netzhautblutungen, die auch weiter in den Glaskörper hineinragen können, selbst in den bestgeheilten Fällen noch Monate lang nach der Verletzung habe beobachten können. Wegen dieser Thatsache pflege ich den Verletzten eine längere Schonung und Enthaltung von der Arbeit aufzuerlegen.

Was nun den zweiten Theil meiner Krankenvorstellung betrifft, über Fremdkörper, welche den Augapfel zweimal durchbohrt haben; so möchte ich zuvörderst bemerken, dass einige neuere Mitteilungen, von Wagenmann[1], Natanson[2], Braunstein u. A. recht interessante Bereicherungen unsrer Kenntnisse geliefert haben; dass aber leider auch einige Unklarheit eingeführt ist, indem man die Hauptgruppe der Fälle, um die es sich wesentlich handelt, nicht scharf genug umgrenzte; und ferner in dem Bestreben, recht viele Fälle aufzufinden, auch solche aufnahm, die nicht hierher gehören, die nicht genügend beschrieben sind, die nicht beweiskräftig sind, deren Original man nicht besass, die weder Röntgen- noch Sideroskopie-Befunde enthalten.

Für mich liegt die Sache so. Wenn wir, mit Ausschluss aller explosiven Wirkungen, die Arbeits-Verletzungen betrachten, beim Hämmern, Meisseln, Nieten, Bohren u. dgl.; so erhebt sich bei jeder dadurch entstandenen Verletzung, welche eine Durchbohrung der Augapfelhäute bewirkt hat, vor allem die wichtige Frage: Ist es eine einfache Durchbohrung? Oder ist ein Fremdkörper — wohl meistens Eisen oder Stahl — ins Augen-Innre eingedrungen?

Eine einfache Durchbohrung kann einfach heilen. Ist aber ein Fremdkörper, ein Eisensplitter, eingedrungen, bis in den Glaskörper oder bis in die Netzhaut; so geht früher oder später die Sehkraft des Auges zu Grunde. Der Erfahrene, welcher ein grösseres Beobachtungs-Material längere Zeit hindurch zu verfolgen Gelegenheit hatte, weiss dies genau. Der weniger Erfahrene lasse sich durch die einzelnen glänzenden Ausnahme-Fälle nicht blenden.[3] Wir sind verpflichtet, den Eisensplitter herauszuholen, wenn wir es ohne wesentliche Nebenverletzung zu thun vermögen. Besonders müssen wir die ganz frischen Fälle operiren, einerseits weil wir niemals sicher sein können, ob der Splitter nicht doch septisch ist; und zweitens weil die Ausziehung leichter, so lange noch nicht dichte Umwachsung erfolgte. Aber in vielen Fällen ist die Diagnose schwierig,

---

[1] Ber. d. Heidelberger Ophth. Gesellsch. 1900.

[2] Klin. Monatsbl. f. A. 1902, S. 519.

[3] Im Jahre 1875 (Berl. klin. W. Nr. 22) habe ich die fünf bis dahin bekannten Fälle gesammelt und einen eignen Glanz-Fall von Eisen-Splitter in der Netzhaut bei fast normaler Sehkraft hinzugefügt. Am 22. Januar 1901, nach 26½ Jahren. kam der Verletzte wieder zu mir. Das Auge war stockblind, mit Star und Cyclitis — und zwar schon in dem ersten Jahre nach der Verletzung erblindet.

ja unsicher. Und sichere Diagnose ist zur Magnet-Operation erforderlich. Heutzutage haben wir noch ausser den bekannten optischen Verfahren und den allgemeinen Erfahrungen die Sideroskopie und das Röntgen-Bild. Beide zusammen müssen in jedem irgendwie zweifelhaften Falle geübt werden. Leider ist diese Regel nicht immer befolgt worden, sogar nicht einmal in solchen Anstalten, die vorbildlich wirken sollten.

Nun war es mir schon 1890, also vor der Einführung dieser beiden werthvollen Hilfsmittel, vorgekommen, dass ich in einem Fall sehr schwerer durchbohrender Verletzung Eisen im Auge angenommen, eine vorsichtigste Magnet-Sondirung der Wunde geübt, ohne einen Splitter zu bekommen, und später, als die Enucleation nothwendig geworden, den Splitter, welcher hinten das Auge noch einmal durchbohrt hatte an der Aussenfläche des Augapfel nicht weit vom Sehnerven-Eintritt vorfand.[1]

Aus dieser Beobachtung zog ich den Schluss, dass ausnahmsweise bei besonders heftiger Gewalt, auch der bei gewöhnlicher Eisenarbeit eindringende Splitter hinten noch einmal die Augenhäute durchbohren und austreten könne, und dass es dann mechanisch unmöglich sei, von der vorderen Eingangs-Oeffnung her, überhaupt vom Augen-Innern her, mit dem Magnet den Splitter heraus zu befördern; dass dies auch im Allgemeinen ganz unnöthig, und jeder intraoculare Magnetversuch vollkommen zu unterlassen sei.

Der Splitter im Augen-Innern, d. h. in der Netzhaut, im Glaskörper, zerstört die Sehkraft. Der Spitter auf der Aussenfläche der Lederhaut ist ganz unschädlich. Hieraus folgt, dass diejenigen Splitter, welche hinten zwar wieder durchgeschlagen, aber doch mit einem Ende noch im Innern des Augapfels verblieben sind, sodass sie Ader- und Netzhaut berühren, praktisch zu der ersten, der schädlichen Gruppe gehören,[2] ja zu den allerschädlichsten, da sie ja wohl nicht klein sein können. Diese müssen also ganz von der unschädlichen Gruppe abgetrennt werden, was leider in den neuen Veröffentlichungen nicht immer geschehen ist.

Im vorigen Jahre hatte ich Gelegenheit diese Grundsätze zu erproben. Es ist mir gelungen am zweiten Tage die richtige Diagnose zu stellen.[3]

---

[1] Dies ist der erste Fall von wirklich vollständiger doppelter Durchbohrung, nicht der von Berlin, welcher 1866 bei einem Enucleations-Versuch einen Splitter fand, der vom Augen-Innern durch die 2. Lederhaut-Wunde nach aussen vorragte. (Klin. Monatsbl. 1866 S. 81—88. B. giebt übrigens selber an, dass solche Beobachtungen bei der Enucleation schon vor ihm gemacht seien.)

[2] Einen Fall, wo der Eisensplitter sowohl innen wie aussen hervorragte und bereits Netzhaut-Ablösung bewirkt hatte, habe ich von aussen her operirt. Vgl. Magnet-Operation, S. 64, 1899.

[3] Dies ist der erste Fall von richtiger Diagnose der zweifachen Durchbohrung, nicht der von Allport, welcher 1900 einen Fall nicht frisch behandelt, sondern erst Monate lang nach der Verletzung gesehen und auf Grund eines Röntgen-Bildes, das

Das Auge ist erhalten geblieben. Diesen wichtigen Fall möchte ich noch einmal vorstellen[1] und bis heute verfolgen.

Am 20. Mai 1901 kam der 35jährige Schlosser G. D. zur Aufnahme, — eine Stunde nach Verletzung seines linken Auges. Beim Gewinde-Bohren war der stählerne Gewinde-Bohrer geplatzt; G. D. hatte ihn durch Meissel und Hammer zu lösen gesucht: hierbei war ihm ein Splitter in's linke Auge geflogen. Sofort sah er alles röthlich und machte sich auf den Weg.

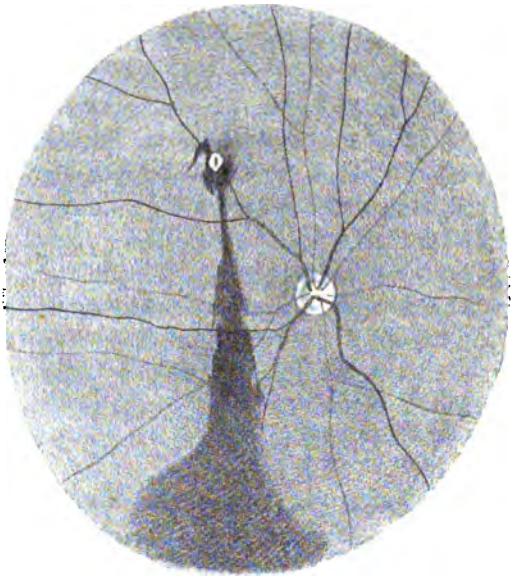

Fig. 1.

S rechts = $^5/_7$, links $^5/_{15}$. Das linke verletzte Auge ist nur wenig geröthet und zeigt in der Hornhaut, nahe dem nasenwärts gelegenen Saum, eine kleine verharschte Wunde, dahinter ein kleines Loch im Umfang der Regenbogenhaut, sternförmige Unterlaufung im mittleren Bereich der hinteren Rinde. Nach künstlicher Erweiterung der engen Pupille erkennt man den Sehnerven deutlich (Fig. 1) und etwa 3 mm nasenwärts und 8 mm nach oben von dem letzteren eine kleine, helle Stelle im Augengrund, wo offenbar ein Eisen-Splitter eingeschlagen war; von hier aus zog

---

für mich nicht sehr überzeugend ist, zweifache Durchbohrung annahm. Der Fall ist überhaupt zweifelhaft. Die Narbe der Eingangs-Oeffnung reicht vom Hornhaut-Rande schläfenwärts bis zum Canthus externus, bis über den Aequator hinaus. Die Stelle, welche für die Ausgangswunde angesehen wird, ist dagegen nur etwa $1^1/_2$ mm lang und $^1/_2$ mm breit, und stellt nach meiner Ansicht eine Aderhaut-Ruptur durch Contre-coup dar, zumal ein Netzhautgefäss ununterbrochen über den weissen Fleck fortzieht. Wer den Fall nach Referaten citirt hat, möge einmal erst das Original (Ophthalm. Record IX, S. 282) einsehen!

[1] Vgl. Centralbl. f. Augenheilk. 1901, S. 209.

eine mächtige Blutung, dreieckig sich verbreiternd, dicht vor der Netzhaut nach unten. Sichtbar war der Splitter keineswegs. Dazu die Sideroskopie völlig negativ. Unter diesen Umständen beschränkte ich mich selbstverständlich darauf, den grossen Hand-Magneten und danach den Riesen-Magneten an das Auge zu bringen. Der Verletzte hatte keine Empfindung. Am folgenden Morgen wurden Sideroskopie und Anlegen des Magneten wiederholt, völlig negativ. Nunmehr gewann ich die Ueberzeugung, der riesenstarke Mann hat so stark zugeschlagen, dass der kleine Splitter hinten zum zweiten Mal den Augapfel durchbohrt hat und in der Orbita liegt. Hier dürfte er wenig schaden. Diese Ueberzeugung ist durch das Röntgen-Bild bestätigt, welches Herr Dr. Cowl die Güte hatte, am 22. Mai 1901 anzufertigen. Man erkennt deutlich (Fig. 2), dass der Fremdkörper hinter dem Augapfel in der Orbita liegt.

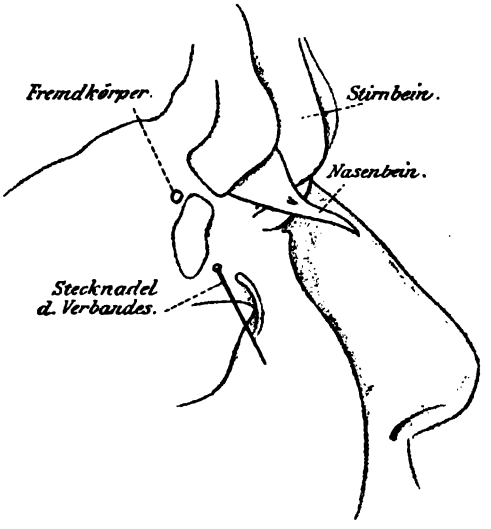

Fig. 2.

(Am 6. Juli 1901 wurde der Verletzte mit ziemlich reizlosem Auge entlassen. Dasselbe hat $S = {}^{5}/_{15}$, ein normales Gesichtsfeld, umschriebene Linsen-Trübung, eine gelbliche Stelle im Augengrunde und von da ausgehend, Reste von Blutungen.)

Am 19. Oktober 1902, also 17 Monate nach der Verletzung, ist das verletzte Auge vollkommen reizlos. Er erkennt Finger auf 4 m bei freiem Gesichtsfeld. Nach künstlicher Erweiterung ist die Sehkraft etwas besser. Die Linsentrübung ist etwas fortgeschritten. Zu dem keilförmigen Trübungs-Schlauch, den der durchfliegende Fremdkörper verursacht, hat sich zarte Trübung der hinteren und auch der vorderen Rinde hinzugesellt. Doch kann man noch den Sehnerven-Eintritt leidlich erkennen; ebenso die Durch-

bohrung-Stelle, welche einen länglichen hellen Herd mit einer mittleren, senkrechten, dunkleren Linie darstellt. Sideroskopie auch heute negativ.

Ich kann Ihnen noch einen zweiten Fall von doppelter Durchbohrung vorstellen, der schon länger in Beobachtung ist, bei dem die Diagnose nicht so rasch gestellt worden, aber doch der praktische Takt alle unzweckmässigen Eingriffe in den Augapfel vermieden hat, so dass das Ergebniss für den Verletzten sich so günstig gestaltet, wie es die Verhältnisse überhaupt gestatten.

B. Z., ein 16jähr. Schlosserlehrling, kam am 12. August 1897. Tags zuvor, um 7 Uhr früh, war ihm beim „Messer-Einpassen in die Bohr-Stanzen" ein etwa 3 mm grosser, scharfer Stahlspitter gegen das linke Auge geflogen.

Das rechte Auge ist normal. Das linke erkennt die Finger nur auf 4 m, und zeigt Ausfall des ganzen innen-oberen Quadranten vom Gesichtsfelde. Am nasenwärts gerichteten Hornhaut-Rande, etwas unterhalb des wagerechten Durchmessers, sitzt eine schräge, 3 mm lange, linienförmige Durchbohrungsnarbe. Vorderkammer flach. Pupille leicht mandelförmig, reagirt gut; Linse unverletzt, Glaskörper voll Blut. Nach künstlicher Pupillen-Erweiterung sieht man aussen-unten eine grosse Blutlache der Netzhaut. Fremdkörper nicht sichtbar. Sideroskopie negativ.

Diese Thatsache bewies — da unser Apparat vollkommen in Ordnung ist, und Anlegen eines (gefassten) Eisensplitters von 1 mg Gewicht grössten Ausschlag bewirkt —, dass der Fall ein abweichender war, dessen Diagnose noch nicht festgestellt werden konnte. Verband, Bettruhe.

Am 20. August 1897 wurde das Auge an den grossen Magneten gehalten, um den etwa vorhandenen Splitter zu magnetisiren. In der That zeigt danach das Sideroskop, wenn der äussere-untere Quadrant der Lederhaut angelegt wird, eine kleine, aber deutliche Ablenkung. Unter diesen Umständen hielt ich einen Versuch mit Anlegen des Auges an den Riesen-Magneten für gerechtfertigt. Der Versuch war völlig schmerzlos und förderte nichts.

Am 9. October 1897 wurde der Verletzte entlassen. Das Auge war reizlos, hatte $S = {}^{5}/_{30}$ und den Ausfall des inneren-oberen Quadranten vom Gesichtsfeld.

Am 7. Januar 1898 kehrte der Verletzte wieder und klagte über Flimmern. Das rechte Auge ist gesund. ($S = {}^{5}/_{4}$, Gesichtfeld normal.) Das linke Auge ist reizlos, hat $S = {}^{5}/_{20}$; der Ausfall des inneren-oberen Quadranten vom Gesichtsfeld besteht fort, ist aber nur für die Peripherie absolut. Spannung normal. Hornhaut-Narbe. Keine Linsentrübung. Im Glaskörper besteht staubförmige Trübung; ferner ziemlich weit nach vorn ein bläulich glitzernder Körper, der in eine schlauchförmige Trübung eingeschlossen und wohl kein Eisen ist; endlich noch, dicht dahinter, ganz kleine, glitzernde Körper, wie wir sie oft bei Anwesenheit von Splittern im Augengrund

wahrnahmen. Sehnerven-Eintritt sichtbar. Dicht neben demselben, nach aussen-unten, sitzt eine bläulich weisse, etwas strahlige Narbe, ungefähr 2 mm breit. Von dieser aus geht eine dunkle, schlauchförmige Trübung nach innen-oben und erweitert sich zu einer theils bläulichen, theils grünlich-grauen, aus dreieckigen Streifen zusammengesetzten Pyramide, zwischen deren Streifen blutrothe Massen sichtbar werden. Fremdkörper nicht sichtbar. In der Peripherie, nach aussen-unten, giebt die Magnet-Nadel einen deutlichen Ausschlag.

Der Verletzte verliess Berlin und kehrte erst am 11. September 1902, also 5 Jahre nach der Verletzung, wieder. Er hatte von Seiten des verletzten Auges keine Beschwerden verspürt.

Das rechte Auge ist gesund. Das verletzte linke Auge hat jetzt $S = {}^{6}/_{35}$ und den scharf und gradlinig begrenzten Ausfall des innen-oberen Quadranten vom Gesichtsfeld. Der Fixirpunkt ist jetzt mehr betheiligt, als vorher: um Buchstaben oder Zahlen zu erkennen, muss er mit dem linken Auge ein wenig nach rechts vorbeischielen. Also benutzt er einen nasenwärts vom Grübchen belegenen Theil der Netzhaut zum schärfsten Sehen. Das Auge ist völlig reizlos, völlig frei von Verrostung. Auch fehlt Nachtblindheit desselben, das sicherste Zeichen einer Verrostung der Netzhaut. Man sieht an der Hornhaut die kleine, linienförmige, kreideweisse Narbe, mit welcher die Regenbogenhaut eine zarte Verwachsung eingeht; dahinter eine ganz zarte, umschriebene Trübung in der äussersten Peripherie der Linse und einen bräulichen Fleck an der Hinterfläche der Linse. An dieser Wundgegend haftet ein peitschenartiger Strang, der weit in den Glaskörper hineinragt, bei Drehungen des Auges starke Schleuderbewegungen ausführt und als Endstück eine silberglänzende Verbreiterung trägt. Man könnte denken, dass dies der Splitter sei. (Vgl. Fig. 3.)

L.A.
Fig. 3.

Dagegen spricht aber 1. die Kleinheit des Gebildes, namentlich im Vergleich zur Eingangsnarbe, und sein geringes specifisches Gewicht; 2. die Sideroskopie, von der ich gleich sprechen werde, welche nur in der äussersten Peripherie nach aussen-unten grössten Ausschlag zeigt; 3. das Röntgen-Verfahren, welches einen im vorderen Theil des Augapfels vorhandenen Eisensplitter ausschliesst; 4. der Magnet-Versuch, da der 15 kg tragende Hand-Magnet, auf die Eintritts-Narbe aufgesetzt, den mittels des elektrischen Lämpchens von vorn bequem sichtbaren, glänzenden Körper nicht anzieht.

Die Haupt-Veränderung gegen früher besteht darin, dass die vor 4 Jahren sichtbare Pyramide, welche von der Narbe des Augengrundes nahe dem Sehnerven-Eintritt nach vorn durch den Glaskörper bis zur Eintrittspforte hinzog, vollkommen verschwunden ist. Die Narbe ist jetzt

deutlicher als je zuvor. (Vgl. Fig. 4.) Sie beginnt etwa 3 mm nach innen-unten vom Sehnerven-Eintritt, ist etwas schräg gerichtet, über 3 mm lang, 1,5 mm breit, und besteht aus einer hellen Rand-Zone und einer tiefen Delle, die vom Pigment umsäumt ist.

Nach oben zu ist dieser Herd von zarter Pigment-Entfärbung umgeben,

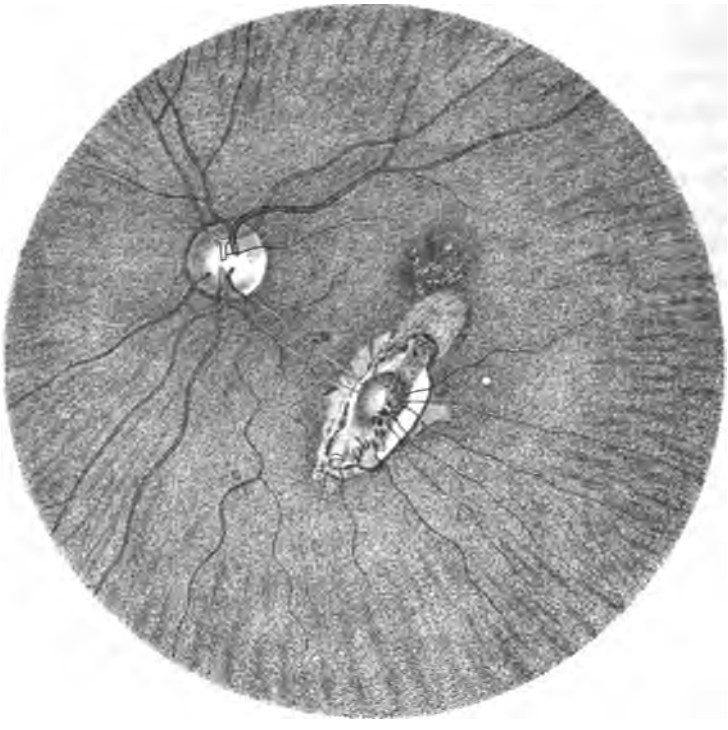

Fig. 4

während die Netzhautmitte, die Gegend des gelben Fleckes, dunkel getönt ist, aber einige ganz feine, fast punktförmige helle Fleckchen enthält. Ein solcher sitzt auch seitlich (lateral) von der Narbe.

Diese Punktgruppe in der Netzhaut-Mitte ist der Ausdruck derjenigen Veränderung, welche den Fixirpunkt beeinträchtigt. Aber für den Gesichtsfeld-Ausfall (innen-oben) ist nicht die Narbe allein verantwortlich, sondern weit eher Verschluss der nach aussen-unten ziehenden Netzhaut-Schlagader (Art. t. i., 1 in der Fig. 4). Diese ist in einen weissen Streif umgewandelt, der wohl jetzt wieder einen Blutfaden enthalten mag, und hört auf am Rande der Delle. Jenseits der letzteren taucht ein abnorm gekrümmtes, auch mit weisser Einscheidung ausgestattetes Gefäss wieder auf, das wahrscheinlich erst einige Zeit nach der durch die Verletzung bedingten Durchtrennung neue Verbindungen eingegangen ist.

Oberhalb 1 ist noch ein zweites, nahezu oder ganz verödetes Netzhaut-Gefäss sichtbar (2, in der Fig. 4), wohl eine Blut-Ader.

Da nun der Augenspiegel nichts von dem Fremdkörper nachwies, so kam weiterhin die Sideroskopie und das Röntgen-Verfahren in Betracht.

Die Sideroskopie wurde wiederholentlich sehr genau ausgeführt mit meinem vereinfachten Sideroskop, das, ganz im Gegensatz zu dem von Asmus, auch heute noch in den von elektrischen Kabeln durchzogenen Grossstadt-Strassen vollkommen brauchbar geblieben. Ihr Ergebniss ist auf Fig. 5 verzeichnet. (*Ä* = Aequator des Augapfels, *HR* = Hornhaut-Rand, *PR* = Pupillen-Rand). Die Zahlen bedeuten die Grade des Ausschlags an der betreffenden Stelle, *0* = null. Aussen-unten, soweit man mit dem Instrument vordringen kann, ist der grösste Ausschlag der Nadel. Somit sitzt ein Eisensplitter am oder im Auge, nicht allzuweit von der im Augenspiegelbild sichtbaren Narbe.

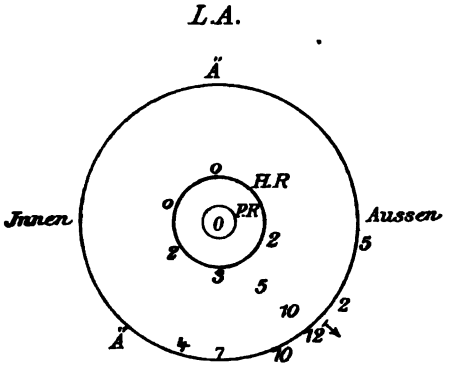

Fig. 5.

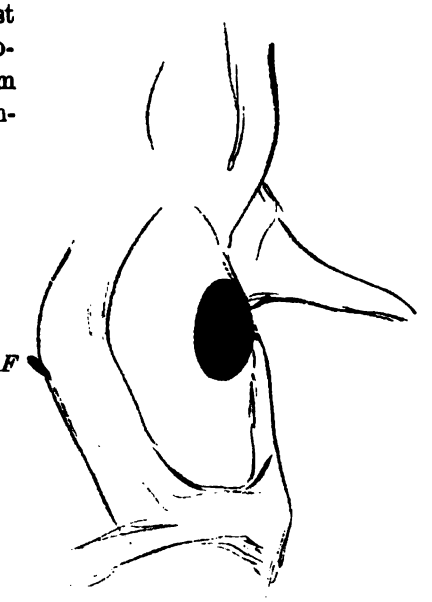

Fig. 6.

Die Röntgen-Bilder, welche wir zuerst erhielten, — nach Prof. Grunmach's Verfahren, die empfindliche Platte in den innern Augenwinkel möglichst tief einzudrängen, zeigten mit Sicherheit, dass in den vorderen Theilen des Augapfels kein Metallsplitter vorhanden sei; aber den hintersten Theil des Augapfels zeigten sie überhaupt nicht!

Sodann erhielt ich von Herrn Dr. Cowl 2 Röntgen-Bilder, erstlich eine quere, zweitens eine lothrechte Durchstrahlung, aus denen mit Sicherheit hervorgeht, dass der Splitter dicht hinter dem Augapfel belegen ist. (Vgl. Fig. 6 und 7. In Fig. 6 entspricht die dunkle Ellipse, in Fig. 7 das dunkle Segment der der Hornhaut aufgesetzten Goldkappe, *F* dem Splitter.)

Es wird ein letzter Versuch gemacht, mit Hilfe des Riesen-Magneten den Splitter an der Aussenfläche der Lederhaut nach vorn ziehen. Der

Verletzte blickt möglichst stark nach innen-oben, die Lider werden abgezogen, die kegelförmige Spitze des Magneten gelangt nach aussen-unten so weit über den Aequator zurück, dass der Kranke einen bläulichen Schein vor dem Auge bemerkt, — indem offenbar der elektrische Strom in genügender Stärke durch den Sehnerven geht: aber der Splitter wird nicht sichtbar. Danach beschliesse ich, weiter nichts zu unternehmen, da ein weiterer Schaden von dem Verbleiben des Eisensplitters in der Orbita nicht zu befürchten steht.

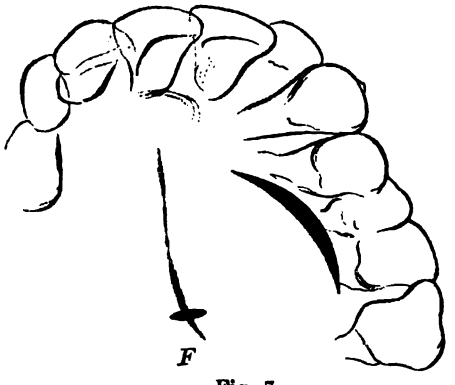

Fig. 7.

M. H.! Statt sich den Kopf darüber zu zerbrechen, ob der von mir zuerst betonte Fall der doppelten Durchbohrung wirklich ausserordentlich selten oder nur selten ist, sollte man lieber darauf ausgehen, aus den wirklich brauchbaren, d. h. genau beschriebenen Fällen diejenigen Zeichen zu sammeln, welche in einem neuen Fall zu der richtigen Diagnose führen, d. h. den Arzt von unzweckmässigen Eingriffen abhalten.

Da möchte ich denn hervorheben, dass ein pathognomonisches Zeichen der doppelten Durchbohrung nicht existirt. Es sind hauptsächlich negative Zeichen, die uns leiten. In frischen Fällen fehlt der Fremdkörper im Augenspiegelbild, während dies doch im übrigen ganz klar ist; es fehlt unter Umständen der Ausschlag der Magnet-Nadel. In alten Fällen fehlt die Verrostung, was besonders auffällig wird bei beträchtlicher Ablenkung der Magnet-Nadel. Doch ist in frischen Fällen die eigenthümliche spaltförmige Linie in der hellen Prall-Stelle, in alten Fällen die Delle in dem hellen, teilweise pigmentirten Herd von grosser Wichtigkeit. Am allersichersten leitet uns eine gute Röntgen-Aufnahme, namentlich, wenn wir die Projection nach der Schläfenseite mit der auf die Kieferfläche vergleichen können. Nur die Zusammenfassung aller Zeichen sichert die Diagnose so weit, dass wir weder einen wirklich vorhandenen Fremdkörper übersehen und im Auge lassen zum Schaden des Kranken, noch gar nach einem nicht vorhandenen im Augen-Innern suchen, was erst recht schädlich ist. Richtige, vollständige Diagnose und ein darauf begründeter Heilplan ist und bleibt die Grundlage jeder Magnet-Operation.

Unser Büchertisch.

Neue Bücher.

Graefe-Saemisch, Handbuch der gesammten Augenheilkunde. Herausg. von Prof. Dr. Th. Saemisch in Bonn. Zweite Auflage.

*1. 48. bis 49. Lief. Operationslehre von H. Snellen, Prof. in Utrecht.

*2. 40. Lief. Beziehungen der Allgemein-Leiden u. Organ-Erkr. zu Veränderungen und Krankeiten des Seh-Organs von A. Groenouw u. W. Uhthoff, Prof. in Breslau.

*3. 41. u. 47. Lief. Aetiologie u. patholog. Anatomie der Augenmuskelmuskel-Lähmungen von St. Bernheimer, Prof. in Innsbruck.

*4. Die Anomalien der Refraction und Accommodation des Auges mit einleitender Darstellung der Dioptrik des Auges von Carl Hess, Prof. in Würzburg.

Gesellschaftsberichte.

Berliner Ophthalmologische Gesellschaft.

Vorsitzender: J. Hirschberg. Schriftführer: Wertheim.

Sitzung vom 24. Juli 1902.

1. Herr Fehr: Hauthörner der Lider.

M. H.! Die Anschauungen über die Entstehung der Haut-Hörner sind noch geteilt; 2 Ansichten stehen sich gegenüber: 1. die eines rein epidermoidalen, 2. die eines papillären Ursprungs. Nach ersterer, die besonders durch Bätge, Auspitz, Unna und Mitvalsky vertreten wird, kommt die Hauthorn-Bildung durch Wucherung und Vermehrung der Stachelzellen zu Stande, die in Form von Zapfen und Kolben gegen das darunterliegende Gewebe vordringt und die dazwischen liegenden Bindegewebspartien in Stränge und Septen transformirt und einschliesst; es folgt dann eine Keratinisation der Epidernisszellen von der Oberfläche aus. Die Vertreter des papillären Ursprungs (Rindfleisch, Spietschka, Ballaban, Natanson) gelangten nach Untersuchung ganz junger Haut-Hörner zu der Ansicht, dass neben der gesteigerten Epithelbildung eine Papillarhypertrophie bei der Entstehung des Haut-Horns die Hauptrolle spielt.

Ich hatte Gelegenheit 2 junge Haut-Hörner zu untersuchen, die sich am rechten Unterlid einer 78jährigen Dame aus Herrn Geheimrath Hirschbergs Privatpraxis entwickelt hatte.

Die Neubildung hatte sich zum ersten Mal im September 1901 bemerkbar gemacht, sie war ziemlich schnell gewachsen und hatte sich, nachdem sie vom Arzt mit der Schere entfernt worden war, innerhalb 6 Wochen an alter Stelle von neuem gebildet.

Bei ihrer ersten Vorstellung im Februar 1902 fand sich an der Grenze des nasalen und mittleren Drittels des unteren Lidrandes eine etwa 12 mm lange und 3 mm breite cylindrische Geschwulst, die aus 2 eng aneinander liegenden leicht gekrümmten Hörnchen bestand. 2 Abschnitte sind zu unterscheiden 1. ein proximaler, der noch mehr die Hautbeschaffenheit bewahrt hat, röthlich gefärbt und weich ist, 2. ein distaler längerer Theil, der eine graue

Farbe hat, eine Querfurchung trägt und harte bröcklige Konsistenz besitzt. Das Horn wird hart an der Basis excidirt.

Am 1. Mai kehrt die Dame zurück mit einem abermaligen Recidiv, das nunmehr ein Bild darbietet, wie es Ihnen diese Zeichnung (Fig. 1) veranschaulicht.

Fig. 1.

An der alten Stelle haben sich 2 neue Haut-Hörner entwickelt, die länger als die zuletzt excidirten sind, nämlich 2 und 1,5 cm messen. Sie erheben sich im spitzen Winkel zur Oberfläche der in der Umgebung ganz gesunden Haut unmittelbar am freien Lidrand. Sie divergiren geweih-artig, zeigen eine 4kantige Form und, gleich einem echten Widderhorn, spiralige Drehung um die Längsachse. Die Wurzel scheint bis zur inneren Lidkante zu reichen. Noch mehr als beim ersten Recidiv sind die beiden Abschnitte geschieden: der proximale, weichere, hautähnliche und der distale ganz verhornte. Der hornige Theil ist empfindungslos, Berührung des Wurzeltheiles werden empfunden

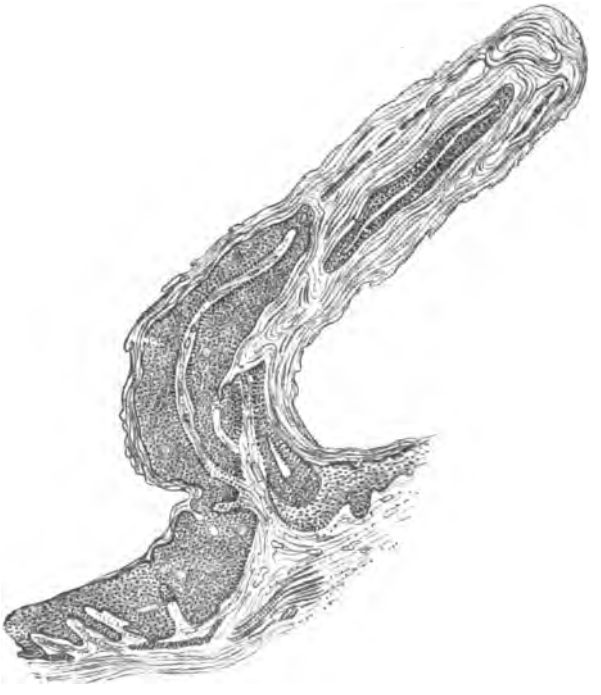

Fig. 2.

und Zerrungen machen sogar erhebliche Schmerzen. Dieser Umstand wie die Entstellung erforderten radikale Entfernung.

Die Wurzel wird von Herrn Geheimrath Hirschberg bis zur innern

Kante des Lidrandes gründlich excidirt, sodann die benachbarte Haut unterminirt und durch 2 Nähte geschlossen.[1]

Die beiden Haut-Hörner werden in Formol gehärtet, in Alkohol entwässert, in Paraffin eingebettet und das längere in Längs- und das andre in Querschnitte zerlegt.

Die Basis des Tumor wird von der Cutis gebildet, in dessen Bindegewebe sich Muskelfasern, gröbere und feinere Blutgefässe finden. Die Epidermis in der Umgebung der Hauthorn-Wurzel ist verbreitert und sendet Zapfen und Kolben in die Tiefe, in denen das Epithel sich vielfach concentrisch abplattet und Hornperlen bildet. An der Basis des Hauthorns selbst sehen Sie im aufgestellten mikroskopischen Präparat (Fig. 2) eine mächtige hypertrophische Papille aufwärtsstreben; sie ist stark in die Länge gezogen und giebt seitliche Abzweigungen ab, die das Mark des Horns bilden. Eine solche schmale Papille, deren Verbindung mit der basalen freilich in dem abgebildeten Schnitt nicht getroffen ist, erreicht fast die Spitze des Horns. Die Papillen führen reichlich Blutgefässe mit sich. Sie sind umlagert von mächtigen Epithelschichten, die die einzelnen Schichten der Epidermis noch genügend erkennen lassen. Die Papillen sind zunächst von einer Schicht cylindrischer Zellen bekleidet, dann folgt eine mehr oder weniger mächtige Schicht von Stachelzellen, die gegen die Peripherie zu allmählich spindelförmig werden, dann das Protoplasma und die Kerne verlieren und schliesslich als verhornte Epidermoidal-Lamellen die Rinde und Hauptmasse des Hornes bilden. Ausser in Form dieser concentrischen Lamellen, die die Papillargruppen umkleiden, finden wir die Hornsubstanz noch als schmale in der Fortsetzung der Papillen laufende Säulen, ferner als lockeren Knäuel fasriger Anhäufung.

Die Bilder des quergeschnittenen Hornes entsprechen ganz denen des längsgeschnittenen.

Inwiefern, m. H., kann nun dieser Befund zu der strittigen Frage der Genese der Haut-Hörner Stellung nehmen? Haben wir es mit echten hypertrophischen Papillen zu thun oder ist das Mark der Epidermiszapfen nichts anderes als Bindegewebssepten im Sinne Mitvalsky's?

Ein Beweis lässt sich natürlich nicht geben. Ein Blick durchs Mikroskop aber oder auf Fig. 2 muss Sie doch für die papilläre Theorie gewinnen. Die Geschwulst hat einen papillomartigen Aufbau. Wir haben Ausläufer der Cutis, die fast die Spitze der Neubildung erreichen; ihr kontinuirlicher Zusammenhang ist in fast allen Präparaten mehr oder weniger nachweisbar. Sie wiederholen die Structur der Papillen, führen reichliche Blutgefässe und lassen beinahe überall einen Beleg mit Cylinder-Epithel erkennen. Es gehört, m. H., viel künstliche Kombination dazu, um den Befund im Sinne Mitvalky's zu erklären.

Ohne es für alle Fälle gelten lassen zu wollen, möchte ich für vorliegendes, wie es Spietschka, Ballaban und Nantanson in den ihrigen gethan haben, das Grundprinzip der Struktur in Papillarhypertrophie, übermässiger Epithelbildung und Hyperkeratose sehen.

Ob die Fälle, in denen solche Papillarhypertrophie fehlt, prinzipiell von dem unsrigen verschieden sind, und Berechtigung besteht, sie als falsche Haut-Hörner von den echten zu trennen, möchte ich hier nicht entscheiden.

[1] Während der Korrektur. Es ist bis heute (15. Januar 1903) kein Recidiv wieder aufgetreten.

2. Herr Rosenstein: a) Krankenvorstellung.

b) Mikroskopische Präparate.

3. Herr J. Hirschberg: Ueber neue Augenmagnete. (Vorläufige Mittheilung und Demonstration eines Patienten, dem ein Eisenplitter aus der Netzhaut mit vollem Erfolge entfernt wurde.)

4. Herr Fehr demonstrirt eine zur Reinigung des Lidrandes vor Operationen dienende neutrale Seife.

5. Herr Crzellitzer: Krankenvorstellung (Verschiebung der Krystall-Linse in den Glaskörper).

Sitzung vom 23. October 1902.

1. Herr Fehr stellt einen Fall von Heilung schwerer Keratomalacie vor. Das Kind kam 7 Wochen zuvor in marastischem Zustande in Prof. Hirschberg's Poliklinik. Sehr seltener Lidschluss, Bindehaut trocken und mit weisslichem Schaum bedeckt, die Hornhaut trägt beiderseits in der Lidspaltenzone einen oberflächlichen grauen Schorf.

Die Behandlung ist die seit Jahren in Prof. Hirschberg'scher Anstalt übliche, die sich auf Erfüllung der Causal-Indication beschränkt: 1. Kräftigung des Allgemein-Zustandes durch Regelung der Ernährung und damit Besserung der Widerstandsfähigkeit des Hornhaut-Gewebes; 2. Vermeidung der Austrocknung und der Einwanderung von Bakterien in den Bindehaut-Sack und in die oberflächlich nekrotische Hornhaut durch feuchten Dauerverband. Letzterer wird täglich erneuert und mit Collodium auf der Haut befestigt. — Nach 8 Tagen schon ist die linke Hornhaut klar und spiegelnd, nach 14 Tagen auch die rechte, nach 3 Wochen können die Augen frei gelassen werden. Heute ist das Kind blühend und zeigt zwei Augen, denen man nicht mehr ansieht, dass sie vor so kurzer Zeit in so grosser Gefahr geschwebt haben.

a) Herr Fehr demonstrirt mehrere Sorten einer neutralen Seife, die, von Dr. Stiepel hergestellt, seit $^3/_4$ Jahren mit Erfolg in Prof. Hirschberg's Klinik zum Waschen der Lidränder der zu operirenden Augen angewendet worden ist.

Dr. Stiepel gelang die Herstellung durch Wahl einer besonderen organischen Säure, deren Na- und K-Verbindungen gute Waschkraft besitzen, ohne in wässrigen Lösungen freies Alkali abzuspalten. [1]

2. Herr Schöler: Kranken-Vorstellung. (Verletzung des Auges durch einen Glassplitter, der 6 Monate später spontan ausgestossen wurde.)

3. Herr Lehmann: Totale Durchbohrung des Augapfels durch einen Eisensplitter. (Veröffentlicht im October-Heft des Centralbl. f. Augenheilk. 1902, S. 290.)

4. Herr J. Hirschberg: Magnet-Operation und doppelte Durchbohrung des Augapfels durch Eisensplitter. (S. oben S. 9.)

[1] In letzter Zeit sahen wir doch nach Waschen mit dieser Seife eine Bindehautreizung, die einenen Aufschub der Star-Operation erforderte. Allerdings war beim Waschen eine geringe Menge in den Bindehautsack hineingelangt.

5. Herr Cowl (a. G.): Beitrag zur Röntgen-Diagnostik. (Veröffentlicht im October-Heft des Centralbl. f. Augenheilk. 1902, S. 290.)

6. Herr Steindorff: Fall von präsenilem Star mit Symptomen von angeborener Bulbär-Paralyse. (Veröffentlicht im November-Heft des Centralbl. f. Augenheilk. 1902, S. 329.)

7. Herr J. Hirschberg zeigt Läuse vom Augenlid.

Der Fall betraf ein 8jähriges Mädchen aus Russland, das in einer russisch-polnischen Pension zu Berlin sich befand. Die Mutter, die zu einer Frauen-Operation nach Berlin gekommen, hatte seit wenigen Tagen eine kleine bräunliche Hervorragung am linken Oberlid des Kindes beobachtet. Das letztere klagte nicht. Die Lupe zeigte einen festhaftenden, aber doch weiter, als gewöhnlich, hervorragenden Phthirius inguinalis; am Oberlid des rechten Auges einen zweiten. Nach Einreiben mit grauer Salbe gelang die Entfernung leicht. Eier an den Wimpern und weitere Thiere waren nicht vorhanden, auch nicht an den anderen Theilen des Körpers. Das eine von den beiden Thieren war ein Männchen, das andere ein Weibchen, so dass doch die Gefahr einer weiteren Verbreiterung des Uebels vorgelegen hatte. Denn trotz der weiten Entfernung zwischen den beiden Thieren zeigte das Weibchen den Uterus vollgestopft mit Eiern, die schon befruchtet sein konnten. Seit vielen Jahren ist dies der erste Fall wieder in der Privat-Praxis. Auch saubere Menschen, namentlich Kinder, können der Ansteckung unterliegen, worauf ich schon in meiner Veröffentlichung (Berl. klin. W., 1881, Nr. 1) hingewiesen habe. In einem anderen Falle war mir ein kleines Mädchen, Kind sehr sauberer Eltern, aus Brasilien zur Schiel-Operation gebracht worden. Im Kanal wurde es plötzlich kalt und stürmisch. Man legte das Kind zu Bett und deckte es mit mehreren Decken zu. Nach der Landung klagte es über Jucken. Ich fand die Läuschen und beseitigte dieselben vor der Schiel-Operation.

8. Herr Rosenstein: Ueber Hornhaut-Färbung.

Die Hornhaut-Färbung wurde sachgemäss zuerst von de Wecker 1869 in der jetzt üblichen Stichelungs-Methode ausgeführt. Sie wird nach diesem Princip mit kleinen Modificationen noch heute geübt. Die Litteratur (in der Deutsch. medic. Wochenschrift 1891 von Prof. Hirschberg gesammelt) ist ziemlich umfangreich; sie bestätigt die ersten Erfahrungen und setzt die Indicationen fest.

Die histologischen Untersuchungen über das Schicksal der eingestichelten Tuche sind nicht so reichlich, wie die klinischen Beobachtungen. Sie sind theils experimenteller Natur (Kotelmann, Tätowirungen bei einem Lämmergeier), theils wurden sie an Augen angestellt, die lange Zeit nach der Stichelung zur Section gekommen waren.

Diese Untersuchungen ergaben, dass das Deck-Epithel der Hornhaut frei von der Farbe ist; darauf beruht der schöne Glanz des Fleckes. Das Pigment sitzt in den vorderen Schichten der narbigen Hornhaut bis zu $^1/_4$ ihrer Dicke, zum Theil in Zellen, meist ausserhalb derselben, auch in den Wandungen neugebildeter Blut-Gefässe. (Hirschberg, A. f. O., 1882, XXVIII.)

Browicz (A. f. O., XXVIII) fand die Farbstoff-Körner in platten Zellen eingeschlossen, theils in den Spalträumen als grössere Schollen, theils körnig in den Wänden der Blut-Gefässe. Holm sah den Farbstoff in den Endothelien der Gefässe.

Untersuchungen von frischen Tätowirungen am Menschen-Auge sind

naturgemäss seltener, deshalb scheint mir die Demonstration von mikroskopischen Präparaten einer 10 Tage alten Färbung von einigem Interesse zu sein.

Der Fall betrifft einen jungen Mann aus Amerika, dessen rechtes Auge vor 18 Jahren durch einen Armbrustbolzen-Schuss verletzt worden war. Es wurde damals von Prof. Hirschberg 6 Wochen lang conservativ behandelt und — wenn auch ohne Sehkraft — erhalten. Jetzt kommt der Patient aus kosmetischen Gründen in Geh.-Rath Hirschberg's Klinik.

Der rechte Bulbus ist geschrumpft, nicht weich, etwas viereckig; Hornhaut in toto getrübt; über die Mitte zieht ein breites Band intensiverer Trübung. S natürlich = 0. Enucleation wird angerathen; sie wird verweigert. Ein Glasauge auf den phthisischen Bulbus zu setzen schien unzweckmässig; daher wird Tätowirung beschlossen: Bildung einer grossen Pupille, mit Stichelung in der Peripherie der narbigen Hornhaut. Der Erfolg ist der gewünschte.

Am nächsten Tage Auge etwas geröthet, völlig schmerzfrei; Fleck tiefschwarz. Am 9. Tage traten Blendungs-Erscheinungen im gesunden Auge auf, die die Entfernung des gestichelten Bulbus indicirten. Enucleation zufallsfrei. Das gesunde Auge ist gesund geblieben.

Section: Der Bulbus ist entartet. Der Glaskörper-Raum obliterirt, von Bindegewebs-Strängen durchzogen, in welche von der entarteten Chorioidea ausgehende Knochen-Spangen hineinragen.

Die Hornhaut ist gut geschwärzt. Sie wird excidirt und in Paraffin eingebettet.

Die mit Hämatoxylin und van Gieson gefärbten Präparate zeigen folgendes Bild: Die Cornea ist getrübt, hat ihren lamellösen Bau eingebüsst, ist von massenhaften neugebildeten Gefässen durchzogen. Das Deck-Epithel ist geschrumpft, über der Invasions-Stelle der Tusche ganz geschwunden. Die obersten Schichten sind aufgefasert; in ihnen liegt das Gros des Farbstoffes zusammengeballt. Ein Theil der Farbe liegt in den tieferen Hornhaut-Schichten, durch die Stichelung selbst dorthin gebracht. Nun gehen von diesen tieferen Schichten einzelne spärliche Lymphspalten aus, und in diesen liegt der Farbstoff in kleinen Körnchen reihenweise angeordnet. Die ersten Partikelchen sind schon relativ weit von der Hauptmassen fortgewandert.

In den Gefässen, besonders aber in den Endothelien der Intima konnte ich noch keinen Farbstoff entdecken. — Da sich in dieser reichlich vascularisirten Hornhaut sicher recht vitale Processe abgespielt haben, so ist vielleicht der Schluss erlaubt, dass die erste Reaction des Hornhaut-Gewebes auf die Tusche-Einführung in einer Aufsaugung der Farbe durch die Lymphspalten besteht.

Sitzung vom 27. November 1902.

1. Herr Rosenstein: Kranken-Vorstellung (angeborene Geschwulst der Augapfel-Bindehaut).

Bei einem 2 Jahre alten Kinde in Prof. Hirschberg's Poliklinik zeigte sich 6 Wochen nach der Geburt ein gelber, auf der Unterlage unverschieblich aufsitzender, flacher Tumor, der scharf mit dem Limbus abschneidet, nach dem Aequator zu aber unscharf begrenzt ist. Er nimmt allmählich an Grösse zu. Probe-Excision eines Stückchens soll die anatomische Diagnose ganz sicherstellen; wahrscheinlich handelt es sich um ein epibulbäres Lipodermoid.

2. Herr Jacobsohn: Kranken-Vorstellung (Lipodermoid, mit der Thränen-Drüse zusammenhängend).

3. Herr Steindorff: Kranken-Vorstellung (Exstirpation eines Cancroid des Unterlides und Lid-Plastik).

Vor 6 Jahren entfernte Geh.-Rath Hirschberg dem damals 55 Jahre alten Manne wegen Krebs das ganze r. Unterlid sammt einem Theile des Bindehaut-Sackes; der Defect wurde durch einen gestielten Lappen gedeckt, der von der Schläfe genommen wurde. Es ist kein Recidiv aufgetreten, und der Mann hat jetzt einen fast normalen Bindehaut-Sack. Das Auge ist gesund und beweglich. Natürlich fehlen die Wimpern des Unterlids. Es kommt darauf an, weit im gesunden Gewebe zu operiren, freilich braucht man von der Bindehaut nicht so viel mit fort zu nehmen, da es sich um einen Haut-Krebs handelt. Den Lappen von der Nasen- oder Schläfenseite herzunehmen lag keine Veranlassung vor, weil das Lid, dessen Knorpel entfernt war, sonst leicht herabsinken würde.

4. Herr Fehr: Kranken-Vorstellung (Stauungs-Papille nach perforirender Verletzung in der Ciliarkörper-Gegend).

Fehr stellt einen 24jährigen Schlosser vor, der am 4. Oktober 1902 einer schweren Verletzung wegen Prof. Hirschberg's Klinik aufsuchte. $1^1/_2$ Stunden zuvor hatte ein Arbeits-Genosse mit einem 3kantigen spitzen Instrument ihm in's linke Auge gestossen.

Das Auge ist geröthet, weich und zeigte nahe dem inneren Hornhaut-Rande eine klaffende, dreieckige Lappenwunde in der Sklera, deren horizontaler Schenkel noch 4 mm weit in die Hornhaut reicht. In der Hornhautwunde liegt Iris vor; die Wund-Ränder wie die Umgebung des Auges sind mit Metall-Staub verunreinigt. Sehschärfe links: Finger in nächster Nähe.

Die klaffende Skleralwunde wurde durch 2 Bindehaut-Nähte gedeckt und der Iris-Vorfall ausgeschnitten. Die Heilung nahm einen überraschend günstigen Verlauf. Das Auge blieb reiz- und schmerzlos; wohl sah man im vorderen Glaskörper gefiederte Trübungen, von denen es nicht klar war, ob sie von Blutungen stammten oder Exsudaten; die S aber wurde von Tag zu Tag besser, das Gesichtsfeld zeigte normale Grenzen und die Wunde glättete sich und verheilte gut. Am 17. November war $S = {}^5/_{15}$, in der Nähe wurde feinste Schrift erkannt, Gesichtsfeld normal, und Patient sollte entlassen werden. Da fand sich beim Aufnehmen des Entlassungs-Status im Augengrund eine typische Stauungs-Papille, die heute noch unverändert besteht. Sehnerv geröthet, geschwollen und schlecht abgegrenzt. Venen stark verbreitert und geschlängelt. Keine Herd-Erkrankung. Glaskörper ziemlich frei. Bald war Rückbildung zu beobachten. Eine genügende Erklärung für diese von Herrn Geh.-Rath Hirschberg schon vor vielen Jahren [1] als traumatische oder perforative Stauungs-Papille bezeichnete Erscheinung kann nicht gegeben werden.

Es bleibt zweifelhaft, ob sie rein mechanischen oder entzündlichen Einflüssen ihre Entstehung verdankt; immerhin mag das Letztere die grössere Wahrscheinlichkeit für sich haben. Meist findet man sie in solchen durchbohrten Augäpfeln, die wegen der Schwere der Verletzung hatten entfernt werden müssen. Die klinische Beobachtung, noch dazu bis zur Heilung, ist selten.

---

[1] Hirschberg, Ophthalmoskopie, in Eulenburg's Real-Encycl., 1888, 2. Aufl., XIV, S. 685.

5. Herr J. Hirschberg: Ein wichtiger Punkt bei der Operation der Weich-Stare. (Veröffentlicht im Dezember-Heft des Centralbl. f. Augenheilk. 1902. S. 353.)

6. Herr Fehr: Zum klinischen Bilde der Augengeschwülste.

Vortragender demonstirt die farbigen ophtalmoscopischen Bilder 3. Fälle von Aderhaut-Sarcom und eines Falles von Pseudo-Gliom mit den dazugehörigen anatomischen Präparaten. Es werden die charakteristischen klinischen Symptome hervorgehoben und für sie durch den Vergleich der Bilder mit dem makroskopischen Präparat Deutung und Erklärung zu geben versucht. (Ausführliche Veröffentlichung vorbehalten.)

7. Herr Dr. E. V. Knape aus Finnland (a. G.): Ueber Aetiologie der Retinitis pigmentosa.

Vortr. sucht ein Kausal-Verhältniss zwischen Renititis pigmentosa, die Entwickelungsanomalien, die mit Renititis pigmentosa behaftete Personen oft haben und die Komplicationen, Augenleiden, fieberhafte Krankheiten, Syphilis u. s. w., welche solche Personen am öftersten zeigen oder durchgemacht. Vortr. stützt sich auf Literaturangaben und eigene pathalogisch-anatomische Untersuchungen und nimmt an, dass die Chorioidalgefässe bei an Retinitis pigmentosa leidenden Personen einen Locus minoris resistentiae darbieten, was von einer Entwickelungsanomalie dieser Gefässe abhängt. Um die angeborene Disposition in Retinitis pigmontosa überzuführen ist ein auslösendes Moment von Nöten. Dieses auslösende Moment sucht der Vortr. in den obengenannten Komplicationen. Vortr. nimmt an, dass die angeborene Disposition nicht immer zur Entwickelung kommt, kann aber weiter vererbt werden und in folgender Generation möglicherweise sich entwickeln, wenn ein auslösendes Moment auftritt. (Der Vortrag und die pathalogisch-anatomischen Untersuchungen des Vortr. werden bald in Arch. f. Augenheilkunde veröffentlicht werden.)

8. Herr Wiener (a. G.): Ueber die Bildung von Glashäuten in der Vorderkammer.

Nachtrag. Herr F. Schöler: Krankenvorstellung.

I. Pemphigus. Bei der 14jährigen Patientin Bertha B. war im April 1902 eine Entzündung beider Augen aufgetreten, welche dem Bilde eines Randphlyktäne zu entsprechen schien. Am rechten Auge sass sie an der nasalen Hornhautseite im Lidspaltenbezirk, links genau entsprechend an der temporalen Partie des Limbus. Die Erkrankung trotzte jeder therapeutischen Maassnahme. Die Hornhaut trübte sich bald am Rande in geringer Ausdehnung neben den anfänglichen erkrankten Limbuspartien. Die Entzündung und Infiltration setzte sich auf der Bindehaut des Augapfels immer dem Lidspaltenbezirk folgend weiter fort und bildete in beiden Augen einen leichten Buckel, ähnlich einem episcleritischen Herde, etwa $^1/_2$ cm weit von der Hornhaut. Auf der Höhe dieses Buckels bildete sich ein flaches, linsengrosses Geschwürchen. Im Mai traten am linken Vorderarm grosse Pemphigusblasen auf und zwar die ersten am 12. Mai, die zweite Eruption erfolgte am 25. Mai und schliesslich erschienen am 6. Juni auf der ersterkrankten Hautstelle neue Blasen. Alle diese Blasen verheilten schnell. Trotz aller Bemühungen blieb der Zustand der Augen mit starker Lichtscheu und Thränen bestehen. Nachträglich mag bemerkt sein, dass es sich bis zum Januar 1903 nicht wesentlich verändert hat. Noch am 6. Januar traten neue Pemphigusblasen an den Beinen auf. Der Zustand der Augen war derselbe geblieben.

Ein im Jahre 1900 beobachteter Fall von ähnlicher Bindehaut-Hornhaut-Erkrankung bei dem 15jährigen Mädchen Martha U., der ebenfalls mit dem Auftreten von Pemphigusblasen an den Extremitäten verlaufen war, war schliesslich zur Heilung gekommen.

II. Synchysis scintillans. Der Fall betraf einen 69jährigen Staroperirten, August O., bei welchem 14 Tage nach der Extraction eine Nachstaroperation ausgeführt war. Die genügend weite Lücke erwies sich bei dem ersten Verbandwechsel völlig verlegt und zwar lagen kleine grauweise, glänzende Körperchen in ihr und der vorderen Kammer bis zur Hornhaut hin, die sich bei Augenbewegungen hin und her bewegten. Es handelt sich um eine Synchysis scintillans, wie sie auch am anderen Auge bestand, bei welcher die Cholestearin — und Kalkkrystalle des Glaskörpers den Erfolg zur Zeit in Frage gestellt hatten.

Journal-Uebersicht.

I. Die ophthalmologische Klinik. 1902. Nr. 14—16.

1) **Ein Universal-Elektroskop für Augenärzte,** von Ascher.

Der Apparat, durch eine Trockenbatterie armirt und nach Art der sog. jetzt viel in Gebrauch stehenden Lichtstäbe gebaut, ist zu verschiedenen Zwecken brauchbar: Als Lichtquelle und Beleuchtungslinse, als Operationslampe, zur Prüfung der Pupillenreaction, zur Projectionsprüfung bei Starkranken, zur Untersuchung von Farbenblinden (nach Vorsetzen von farbigen Gläsern) u. s. w.

---

2) **Convergenz für die Ferne, Divergenz für die Nähe,** von Schoen.

3) **Einseitiger Exophthalmus bei Basedow'scher Krankheit,** von Guibert.

Der Fall unterscheidet sich von den bisher publicirten durch das Fehlen der Tachycardie und durch den Umstand, dass die Heilung in einem Zeitraume von 4 Monaten lediglich durch den Gebrauch von Bromnatrium erzielt wurde. Moll.

II. Annales d'oculistique. 1902. Juli—September.

1) **Exstirpation des ganglion ciliare,** von Rohmer.

Der eigentlichen Exstirpation, deren Technik Verf. an der Leiche studiert hat, geht die temporäre Resection nach Krönlein und die Durchschneidung des äusseren geraden Augenmuskels voran. Die klinischen Resultate der Operation bei absolutem Glaucom sind bemerkenswerth durch ihre Constanz, ihre Dauer und die Besserung, welche sie brachte. Gegenüber der bisher geübten Neurotomia optica-ciliaris hat die in Rede stehende Operation den Vorzug, den Sehnerv sowie die Ciliararterien zu schonen, wodurch einer Atrophie des Bulbus vorgebeugt sein dürfte. — Bisher ist die Operation nur an blinden Augen ausgeführt worden.

2) **Neuritis optica nach Masern,** von Fage.

Die Sehstörung wurde im Eruptions-Stadium bei einem 3jährigen Mädchen entdeckt, als deren Grund eine doppelseitige Neuritis optica festgestellt wurde. Allmählich blassten die Papillen ab, der Sehnerv wurde atrophisch und es

sank das Sehvermögen bis zur Amaurose. — Da Entzündungen der Nebenhöhlen u. s. w. auszuschliessen waren, kann man nur an Toxin-Wirkung denken.

3) **Exstirpation des Thränensackes,** von Valude.

4) **Eine Methode zur richtigen Anlegung des Hautschnittes über dem Thränensack,** von Terson.

So einfach es ist, bei ausgedehntem Thränensack durch den Hautschnitt diesen mit zu eröffnen, so schwierig kann letzteres sein, wenn der Sack sich äusserlich nicht markirt. Zu diesem Zweck spaltet Verf. den oberen Thränencanal, führt einen Schielhaken bis in den Sack ein, dreht die stumpfe Olive desselben nach aussen unten und schneidet auf diese ein.

5) **Pupillen-Störungen bei Aorten-Aneurysma,** von Challons.

Während man im Allgemeinen geneigt ist, Pupillen-Störungen bei Aorten-Aneurysma auf den Druck des letzteren auf den Sympathicus zurückzuführen, glaubt Verf. gefunden zu haben, dass sowohl Pupillen-Störungen wie Aneurysma auf dieselbe Ursache zurückzuführen sind, auf Syphilis.

6) **Bakteriologische Untersuchungen über die Aetiologie des Trachoms,** von Morax.

Verf. hat möglichst reine und frische Fälle von Trachom bakteriologisch untersucht. Das einzige positive Resultat, das er mittheilen kann ist, dass die von Sattler, v. Michel und Müller beschriebenen Bakterien nichts mit der Aetiologie des Trachoms zu thun haben.

7) **Der differentielle Charakter des Trachoms und der Bindehaut-Entzündungen,** von de Wecker.

8) **Die Diagnose des Trachoms,** von Morax.

9) **Die acute und subacute Conjunctivitis in Paraguay,** von Elmassian.

Verf. hat festgestellt, dass die alljährlich zu Beginn und Ende der grossen Hitze endemisch auftretende Conjunctivitis hervorgerufen wird durch die Weeks und Morax'schen Bacillen.

10) **Heilung der Netzhaut-Ablösung durch subconjunctivale und intracapsuläre Salzinjectionen,** von de Wecker.

11) **Neue Beobachtungen von Ringscotom bei der Pigmentatrophie der Netzhaut,** von Gonin.

Bei der Pigmentatrophie des Netzhaut findet die Einschränkung des Gesichtsfeldes in Wirklichkeit nicht concentrisch statt. Vielmehr fällt zunächst die mittlere Zone aus, die sich langsam centripetal und centrifugal vergrössert, wobei in der Mehrzahl der Fälle das centrale Gesichtsfeld länger bestehen bleibt als das peripherste.

12) **Ueber den praelacrymalen Tumor,** von Cirincione.

Es handelt sich meist um kalte Abscesse der Haut, welche eine Dacryocystitis vortäuschen können.

13) **Ueber einen Fall von postdiphtherischer Accommmodations- und Convergenz-Lähmung,** von Ginestous.

Die Lähmungen bestanden noch 2 Jahre nach Ablauf der Diphtherie. Andere Muskeln waren nicht afficirt. Heilung trat nach Injection von Diphtherie-Serum ein.

14) **Das stereoskopische Sehen,** von Nicolai.

15) **Die totale Correction der Myopie,** von Chevallereau.

Bei jugendlichen Individuen rät Verf. zu totaler und dauernder Correction, um Fortschreiten und Complicationen der Myopie besser zu vermeiden.

16) **Einfluss der totalen Correction der Myopie auf ihr Fortschreiten,** von Vacher und Bailliart.

Inhalt im Wesentlichen derselbe.

17) **Palpeprale und conjunctivale Symptome im Verlauf einer intracraniellen Affection,** von Petit. Moll.

IV. Archives d'Ophtalmologie. 1902. August—September.

1) **Gumma des Corpus ciliare,** von Panas.

Gewöhnlich beginnt das Leiden mit einer plastischen Iritis, ausgenommen in den Fällen, in denen das Gumma, als sog. G. exophytum, nach der Sclera zu wächst. In allen andren Fällen folgt auf die Iritis ein Seichterwerden der Vorderkammer in der Gegend der Iriswurzel, wo dann allmählich der Durchbruch der Geschwulst erfolgt.

2) **Hirnsyphilis unter dem Bilde einer Paralyse, Jackson'sche Epilepsie, Dysarthrie, Augenmuskel-Lähmungen,** von Brissaud und Péchin.

3) **Ueber Operation der Nachstare,** von Panas.

Verf. führt seit 30 Jahren die Extraction der Nachstare mit gutem Erfolge aus. Vorbedingungen des Gelingens sind folgende:

1. Verschwinden jeder Reizung nach Extraction des Kernstars.
2. Abwarten, bis der Nachstar eine gewisse Rigidität erlangt hat, damit er beim Fassen nicht reisst. Im Allgemeinen sind dazu 3—6 Monate nöthig.
3. Genaue Feststellung etwaiger hinterer Synechien.

Das Verfahren selbst besteht darin, dass, nach breiter Punction der Hornhaut in ihrem Rande, eine gegliederte Pincette eingeführt wird, deren eine spitze Branche den Nachstar durchbohrt. Sodann wird letzterer gefasst und durch verticale und horizontale Tractionen gelockert, um endlich extrahirt zu werden. Leichte Synechien geben dabei nach, dickere können durch Irido-Capsulotomie beseitigt werden.

Ueble Folgen durch Zerrung der Ciliarfortsätze kennt Verf. nicht.

4) **Hydrophthalmus und cardio-vasculäre Störungen,** von de Lapersonne. Moll.

Vermischtes.

1) Wie in einer grossen und weit verbreiteten Sippe, so ist es auch in der kollegialen Gemeinschaft der Augenärzte: Kein Jahr ohne Todesfall und Trauer. Panas in Paris, Little in Manchester, Herrnheiser in Prag, das sind die Verluste der letzten 2 Monate. David Little war 1840 zu Lockerbie in Dumfriesshire geborer, studirte zu Edinburgh in jener Glanzzeit eines Syme und Simpson, wurde 1863 Hausarzt in der Augenheilanstalt zu Manchester, 1878 Lehrer der Augenheilkunde in Owens College, eine Stellung, die er bis 1899 inne hatte, und 1901 Vorsitzender der englischen augenärztlichen Gesellschaft. Am 17. November 1901 hielt er seinen Präsidenten-Vortrag über chronisches Primär-Glaucom. Am 27. November 1902 ist er zu Congleton verschieden. Little war ein ausgezeichneter Praktiker und Operateur; er hat nicht viel publicirt: aber seine Arbeiten, hauptsächlich über Star, sind geschätzt bei den Fachgenossen. Wer die Kongresse, namentlich in England, besucht und den liebenswürdigen und geistreichen Kollegen kennen gelernt hat, wird ihm ein freundliches Andenken bewahren und der trauernden Witwe wie den 3 Kindern sein Beileid ausdrücken.

Am 23. December 1902 verschied zu Prag in dem jugendlichen Alter von kaum 41 Jahren der Privatdocent der Augenheilkunde Dr. Isidor Herrnheiser, ein ausgezeichneter Operateur. Seine Arbeiten über Retinitis septica, über metastatische Augenentzündung, über die Ursachen der Kurzsichtigkeit, über den Verlauf der Opticus-Fasern sichern ihm ein ehrendes Andenken. Herrnheiser war recht vielseitig, er widmete seine Kraft der Vertretung der deutschen Aerzte in Böhmen und war Herausgeber eines allgemein-medizinischen Organs, der Prager med. Wochenschr. Auch hatte er grosse Verdienste, die Ergebnisse der Augenheilkunde den praktischen Aerzten zugänglich zu machen. So verfasste er die Schrift: „Wann soll man gewisse Augen-Operationen ausführen?“ Fast gleichzeitig mit der Nachricht seines plötzlichen Todes empfing ich seine letzte Schrift: „Ueber den Einfluss zu starker und zu lange andauernder Beleuchtung auf das Auge.“

H.

2) Aber auch freudige Ereignisse bringt uns das neue Jahr, zunächst das fünfzigjährige Doctor-Jubiläum von Prof. Francesco Businelli zu Rom. Wir möchten ihn den Senior der italienischen Augenärzte nennen, wenn er nicht auch — uns angehörte. Von 1857—1859 war er Assistent in der Augenklinik von Arlt und hat so manche Arbeit in deutscher Sprache veröffentlicht. Dann nach Sassari, von da nach Modena berufen, ist er von 1873 bis heute Professor der Augenheilkunde und Direktor der Augenklinik zu Rom. Das Jahr 1894 gab auch den nichtitalienischen Fachgenossen Gelegenheit, seine Jugendfrische zu bewundern und seine Freundlichkeit zu erproben. Wir wünschen und hoffen, dass er noch lange seinen Kranken, seinen Schülern, der Wissenschaft erhalten bleibe und seine wichtigen Arbeiten, deren Verzeichniss bis zum Jahre 1898 schon die Zahl 50 erreicht hat, noch weiter vermehren möge!

Um Einsendung von Separatabdrücken wird gebeten (Berlin NW. 26 Schiffbauerdamm).

Verlag von Veit & Comp. in Leipzig. — Druck von Metzger & Wittig in Leipzig.

Centralblatt
für praktische
AUGENHEILKUNDE.

Herausgegeben von

Prof. Dr. J. Hirschberg, Geh. Med.-Rath, in Berlin.

Unter ständiger Mitwirkung der Herren Dr. Ancke in München, Dr. Berger in Paris, Prof. Dr. Birnbacher in Graz, Dr. Brailey in London, Prof. Dr. H. Cohn in Breslau, Doc. Dr. Cl. du Bois-Reymond in Berlin, Doc. Dr. E. Emmert in Bern, Prof. Dr. C. Gallenga in Parma, Dr. Ginsberg in Berlin, Prof. Dr. Goldzieher in Budapest, Dr. Gordon Norrie in Kopenhagen, Prof. Dr. Horstmann in Berlin, Dr. Issigonis in Smyrna, Prof. H. Knapp in New York, Prof. Dr. Krückow in Moskau, Dr. Kuthe in Berlin, Dr. Landau in Coblenz, Prof. Dr. Magnus in Breslau, Major F. P. Maynard, I. M. S., Civil Surgeon of Patna and Superintendent of the Medical School, Dr. Michaelsen in Görlitz, Dr. Moll in Berlin, Prof. Dr. J. Munk in Berlin, Dr. Neuburger in Nürnberg, Dr. Peltesohn in Hamburg, Dr. Pergens in Brüssel, Prof. Dr. Peschel in Frankfurt a. M., Dr. Purtscher in Klagenfurt, Dr. M. Reich in Petersburg, Med.-Rath Dr. Scheer in Oldenburg, Prof. Dr. Schenkl in Prag, Prof. Dr. Schwarz in Leipzig, Dr. Spiro in Berlin, Dr. Stiel in Köln.

Monatlich ein Heft. Preis des Jahrganges 12 Mark. Zu beziehen durch alle Buchhandlungen des In- und Auslandes und die Postanstalten des Deutschen Reiches.

Februar. Siebenundzwanzigster Jahrgang. 1903.

Inhalt: **Original-Mittheilungen.** Ueber den Werth der Credé'schen Silbertherapie für die Behandlung von Augenkrankheiten. Von **Paul Meyer** in Wilhelmshaben.

Klinische Beobachtungen. Eine seltene Art von perforirender Hornhaut-Verletzung. Von Dr. med. E. Wölfflin, I. Assistent an der Universitäts-Augenklinik Erlangen.

Referate, Uebersetzungen, Auszüge u. s. w. Ueber den Einfluss von Temperatur und Jahreszeit auf den Ausbruch des akuten primären Glaucom-Anfalles, von Dr. Kurt Steindorff, Assistenzarzt.

Gesellschaftsberichte. British medical Association. Section of Ophthalmology.

Journal-Uebersicht. I. Deutsche medicinische Wochenschrift. 1901. Nr. 30—51 und 1902. Nr. 5—25. — II. La clinique ophtalmologique. 1902. Nr. 14—18. — III. Recueil d'ophtalmologie. 1902. Juli—September. — IV. Journal of eye, ear and throat diseases. 1902. Mai—Juni. — V. Therapeutic Gazette. 1902. Nr. 7. — VI. The American Journal of Ophthalmology. 1902.. Juli. — VII. The Journal of the American medical Association. 1902. August. — VIII. The American journ. of the med. sciences. 1902. Juni. — IX. The Ophthalmic Review. 1902. August—October. — X. The ophthalmic record. 1902. Juli—August. — XI. Annals of ophthalmology. 1902. April—Juli.

Bibliographie. Nr. 1—32.

Ueber den Werth der Credé'schen Silbertherapie für die Behandlung von Augenkrankheiten.

Vom Marine-Oberstabsarzt Dr. **Paul Meyer** in Wilhelmshaven.

Seitdem Credé im Jahre 1895 seine beiden neuen Silbersalze, das Itrol und Aktol, und bald darauf das lösliche kolloidale Silber in die

Therapie eingeführt hat, haben sich diese Arzneimittel auf allen Gebieten der Medizin einen bleibenden Platz errungen.

Das Itrol oder citronensaure Silber (Arg. citricum) eignet sich als schwer lösliches Salz (1 : 3800 zum Bestreuen von Wunden jeder Art und ist durch eine energische, dem Organismus unschädliche, bakterientödtende Wirkung ausgezeichnet. Das Aktol oder milchsaure Silber (Arg. lacticum) ist wegen seiner leichten Löslichkeit (1 : 15) zum Bereiten von Wundwässern (1 : 500—2000) geeignet, wobei es den sonst gebräuchlichen antiseptischen Lösungen durch seine vollständige Ungiftigkeit bei gleicher Zuverlässigkeit überlegen ist. Diese beiden Salze bilden die ursprünglichen und wesentlichen Hilfsmittel der Crédé'schen Silberwundbehandlung.

Ihnen reiht sich als nicht minder wichtig das leicht lösliche (1 : 25), ungiftige, dabei in hohem Grade bakterientödtende kolloidale Silber, das Kollargol (Arg. colloidale Credé) an, welches unter Zusatz von Eiweiss oder Gummi einerseits im Magen durch Salz- oder Milchsäure nicht ausgefällt wird und innerlich genommen als Antisepticum in den Kreislauf aufgesogen wird, andrerseits und zwar hauptsächlich bisher in einer 0,5—1,0 % Lösung zu 5—20 g, nach neuerlicher Vervollkommnung des Präparates in einer 2 % Lösung zu 2—10 g, bezw. 5 % Lösung zu 1 g, intravenös einverleibt wird, wobei das Silber im Blut und später in der Gewebsflüssigkeit gelöst bleibt und überallhin geschwemmt wird, sodass es in den verschiedensten Organen chemisch nachgewiesen werden kann. Es dient zur Desinficirung des Organismus von innen heraus.

Annähernd dasselbe, aber auf mildere Weise erreicht eine Schmierkur mit der sehr wichtigen, aus Kollargol hergestellten Silbersalbe (Unguentum Credé).

Als minder wichtige, aber glücklich zusammengesetzte und verschiedenen Zwecken dienende Präparate sind noch zu erwähnen: Pil. arg. Credé maj., 0,1 Kollargol enthaltend, Pil. arg. Credé min., 0,05 Kollargol enthaltend, Bac. arg. colloid. 2,0 % Kollargol enthaltend, ferner Kollargol-Suppositorien und Vaginalkugeln.

Auf dem löslichen Silber und dessen Salzen hat sich nun unter Crédé's Führung die Silbertherapie aufgebaut, und eine ansehnliche Literatur, auf welche hiermit des näheren verwiesen wird, beweist unwiderleglich, dass sie als Silberwundbehandlung sowohl die aseptische Wundbehandlung bequem und ungiftig zu fördern vermag, als auch eine ausserordentlich wirksame und zuverlässige Methode der antiseptischen Wundbehandlung bei vielen chirurgischen und andren Entzündungskrankheiten, localen wie allgemeinen, im äussersten Falle bei allgemeiner Wundinfection, bei Pyämie und Sepsis, bildet. Und hier kommt sie auch der Geburtshilfe und den Frauenkrankheiten zu Gute, vor allem der puerperalen Sepsis und den eitrigen Erkrankungen des Gebärapparates, ferner als innere Heilmethode vielen inneren Krankheiten, die mit eitriger Entzündung und Geschwürsbildung besonders

an den serösen Häuten und an den Därmen, einhergehen, auch den akuten Infectionskrankheiten, bei denen Sepsis eine vernichtende Rolle spielt, z. B. der Diphtherie und dem Scharlach.

Was die Credé'sche Silbertherapie besonders auszeichnet, ist die Einfachheit und Gefahrlosigkeit ihrer Anwendung und die Zuverlässigkeit ihrer Wirkung in den Grenzen des Erreichbaren. Nachdem diese Eigenschaften in der chirurgischen Praxis, auch an verwundeten Chinakämpfern, von mir erprobt waren, war die Grundlage für das berechtigte Bestreben für mich vorhanden, die Silbertherapie auch für die praktische Augenheilkunde erspriesslich zu verwerthen, zumal in der Literatur nach dieser Richtung hin schon manche guten Erfolge verzeichnet waren.

Das Itrol habe ich nun bei den verschiedensten Erkrankungsformen angewendet. Bei Verletzungen der Lider, der Bindehäute und der Orbita wurde es im Sinne der Silberwundbehandlung gebraucht, d. h. es wurde durch Ballondruck in die verletzten Gewebe hineingepresst, und hier wurde in der Regel eine vorzügliche Heilung, bei offenbar inficirten Wunden unter schneller Entlastung des umliegenden Gewebes, ohne nachherige Complicationen erreicht. Die feuchte Wundbehandlung, die sich bei inficirten Wunden als die beste ergeben hat, wurde in den ersten Tagen bei allen Verletzungen durchgeführt, da eine Infection von vornherein naturgemäss nie auszuschliessen war. Nun habe ich das Wasser des hydropathischen Itrolverbandes durch eine eiweisshaltige Kollargollösung (1 : 1000) ersetzt, dem Itrol also eine antiseptische Silberlösung hinzugefügt. Dabei sind die ausgezeichneten Eigenschaften dieser Kollargollösung als Augenwasser hervorgetreten. Die lästige Ansammlung getrockneter Secrete an den Wimpern, an den Lidrändern und in den Augenwinkeln und die Verklebung der Lidränder mit ihren unangenehmen Empfindungen beim Verbandwechsel fielen fort und die Geschmeidigkeit der Lider blieb erhalten. Diese Wirkungen schiebe ich auf die weiche, schlüpfrige Beschaffenheit der eiweisshaltigen Kollargollösung, welche also im feuchten Itrolverband mehr einen mechanischen als antiseptischen Zweck zu erfüllen hatte.

Es wurden ferner durch Kollargollösung selbst bei Tage langer Berührung mit der Hornhaut niemals Trübungen derselben verursacht.

Auch bei Verletzungen des Augapfels wurde Itrol kräftig in die Wunden geblasen. Es handelte sich meistens um Fremdkörperverletzungen der Hornhaut und Sklera mit mehr oder weniger vorgeschrittenen secundären Reizerscheinungen, auch um penetrirende Verletzungen, bei denen Fremdkörper im Augeninnern nicht zu finden und nach Lage der Verhältnisse auch nicht anzunehmen waren. In allen Fällen trat unter gleichzeitigem Kollargolverband reizlose, dauernde Heilung ein. Hier wurde vor allem der Beweis erbracht, dass auch Itrol in Substanz nie Trübungen der Hornhaut verursacht. Nach einer Zertrümmerung des Auges durch Schuss im Felde, die eine bedeutende Infection der Orbita und deren Umgebung zur Folge

hatte, gingen die Allgemeinerscheinungen und die locale Entzündung nach Einstäubung der ausgeräumten Augenhöhle mit Itrol auffallend schnell zurück.

Ebenso wie bei Verletzungen wurde Itrol in Verbindung mit Kollargollösung bei Operationen an den Lidern, den Thränenorganen, bei Schieloperationen benutzt.

Operationen mit Eröffnung des Bulbus wurden nicht ausgeführt, doch steht nichts der Annahme entgegen, dass der Erfolg wie bei penetrirender Verletzung des Bulbus nicht ausbleibt. Bei der steten energischen und reizlosen Desinfection des Bindehautsackes durch das eingeblasene Itrol lässt sich mit Recht annehmen, dass die Gefahr der Infection durch den Thränensack so gut wie beseitigt ist, zumal wenn man auch hier nur nach negativ ausgefallenen, trotzdem nicht sicher beweisenden Probeverbänden operirt und wenn man bereits 24 Stunden vor der Operation den Bindehautsack mit Itrol leicht beschickt. Es muss sich nach der bisherigen Erfahrung über Itrolbehandlung auf diese Weise eine nahezu sichere Desinficirung des Bindehautsackes erreichen lassen.

Bei einzelnen hauptsächlichen Entzündungszuständen des Auges leistete Itrol geradezu Hervorragendes. Bei blennorrhoischen Zuständen Erwachsener und Kinder wurden Eiterung und Schwellung erfolgreich beeinflusst, der Verlauf wurde abgekürzt, ohne dass dieselbe scharfe Beobachtung und Bewachung wie bei der Behandlung mit Sublimat und Höllenstein nöthig gewesen wäre. Diesem entspricht auch Mittheilungen gemäss die zuverlässige Wirkung des Itrols als Prophylacticum bei Neugeborenen.

Bei der Trachombehandlung hat sich Itrol ganz besonders leistungsfähig gezeigt. Es wurde nach Ausrollung der Trachomkörner in die blutenden Bindehäute eingerieben und wirkte der Bildung neuer Kügelchen entgegen, indem es die Bindehäute in ihren tieferen Schichten und zwischen den papillären Wucherungen energisch desinficirte. Die Wirkung des Itrols bei Trachom ist geradzu specifisch und für gleichwerthig zu erachten derjenigen von citronensaurer Kupfersalbe, die von v. Arlt erfolgreich gegen die unschuldigeren nicht trachomatösen folliculären Bindehautkatarrhe eingeführt ist. Durch beide Präparate ist die Augenheilkunde gleichmässig bereichert worden.

Bei trachomatösem Pannus habe ich von Itrol sehr gute Erfolge gesehen und es hängt dieser Erfolg wohl mit dem schnellen Schwinden des Trachoms überhanpt zusammen; denselben Erfolg sah ich bei phlyctänulärem Pannus, auch hier spielt wohl die desinficirende Wirkung die Hauptrolle, während andere Fälle unter Massage mit citronensaurer Kupfersalbe entschieden schneller heilten, was wohl auf die grösseren adstringirenden Eigenschaften des Kupfers zurückzuführen ist. Wollfberg hatte wiederum guten Erfolg bei Massage mit Silbersalbe.

Hornhautgeschwüre reinigten sich sehr schnell unter Itrol, wenn auch mehrmals ihrem Fortschreiten durch den Glühdraht schneller Einhalt gethan werden konnte. Dieses Rüstzeug des Augenarztes wird sich durch Medikamente niemals ganz ersetzen lassen. Durchbruch von Geschwüren mit seinen Folgeerscheinungen wurde nicht beobachtet. Dagegen ist beobachtet worden, dass bei Descemetischen Beschlägen und bei Hypopyonbildung mit und ohne Entfernung des Gerinsels die Reizerscheinungen, die sich auf Iris und Ciliarkörper erstreckten, unter Itroleinstäubung und gleichzeitiger allgemeiner Silbereinverleibung sehr schnell abnahmen, der Lauf der Entzündung sehr schnell gehemmt wurde. Es muss mit Recht angenommen werden, dass das Itrol, wie es von anderen Stoffen nachgewiesen ist, vom Bindehautsack aus in das Kammerwasser und in die betheiligten Häute resorbirt wird, dass andrerseits dieselben Häute und das Kammerwasser gleich andren Organen und Körperflüssigkeiten durch das in die allgemeine Blut- und Lymphbahn per cutem und intravenös aufgenommene Silber mit Silber gleichsam imprägnirt werden; ich sage auch für den letzten Fall und ohne chemische Nachprüfung mit Recht, weil sich das Kammerwasser aus dem Ciliarkörper und der schwammigen Iris ergänzt und diese vorherrschend aus Blutgefässen bestehenden Gewebe das eingeschwemmte Silber mit dem Kammerwasser ausscheiden werden. Aus dieser localen und allgemeinen Desinfection ist der schnelle Rückgang der Entzündungserscheinungen sehr erklärlich.

Bei allen ernsteren Hornhautgeschwüren leite ich neben der localen Itrolbehandlung eine energische Silberschmierkur ein und bin so sehr gut der Geschwüre Herr geworden. Natürlich liessen sich Hornhautnarben nicht vermeiden. Dieselben waren aber entsprechend der baldigen Einschränkung des Processes auch weniger umfangreich.

Einen ebenso günstigen Ablauf nahmen unter derselben Behandlung einige parenchymatöse Hornhautentzündungen, ferner einige primäre Iritiden und Cyclitiden auf nicht syphilitischer Basis.

Die Silbertherapie würde auch bei allgemeiner Ophthalmie, worüber leider Erfahrungen nicht vorliegen, als rathsamstes Verfahren einzugreifen haben. Das Itrol müsste in Form von Stäbchen in das Augeninnere eingeführt werden. Von dieser Behandlung ist, wenn das Auge überhaupt noch zu retten ist, verbunden mit einer Einsilberung des Organismus durch intravenöse Kollargoleinspritzung, die der schnelleren Wirkung wegen der Silberschmierkur vorzuziehen wäre, mehr als von der Einführung von Jodoform in den Bulbus zu erwarten.

Ausgenommen wären tuberculöse Entzündungen des Auges von der Silbertherapie. Bei diesen wird sich voraussichtlich das Jodoform entsprechend seinen Vorzügen bei tuberculöser Lymphdrüsen- und Gelenkentzündung besser als das Silber bewähren.

Manche Augen empfanden bei der Berührung mit Itrol heftige Schmerzen. Der Grund hierfür lag in dem mechanischen Reiz, der durch das kräftige Einblasen verursacht wurde, denn einfaches Einstreuen von Itrol war schmerzlos. Da aber kräftiges Einblasen für den Erfolg der Itrolbehandlung sehr wichtig ist, so empfiehlt es sich, die Augen vorher zu cocainisiren. Es ist ferner rathsam, möglichst frisches, dunkel und luftdicht aufbewahrtes Itrol zu gebrauchen, da mancher Misserfolg auf durch Luft und Licht geschwächtes Itrol zurückgeführt werden muss. Es ist auch das von v. Arlt empfohlene feinste Itrol, Itrolum pro oculis, vorzuziehen, denn je kleiner die Itrolstäubchen, desto allgemeiner ihre Vertheilung, desto grösser ihre Tiefenwirkung, desto geringer ihre mechanische Reizwirkung. Auch genügen nur ganz geringe Mengen von Itrol, es darf nur hauchartig aufgeblasen werden.

Als Silberwundwasser benutzte ich in der Chirurgie bisher Aktol- und Itrolwasser. Ersteres hat dort, wo es sich um Ausspülung von Körperhöhlen handelte, zuverlässige und gefahrlose Dienste geleistet, weil Rückstände desselben dem Organismus nichts schadeten, im Gegentheil durch Dauerwirkung nützten. Demselben Zweck diente auch das Itrol, welches dem Wasser im Ueberschuss beigegeben in dem ihm zukommenden natürlichen Lösungsverhältniss und gleichzeitig als Schüttelmixtur sowohl eine vollwerthige antiseptische Flüssigkeit lieferte, als auch hier und da ein Körnchen liegen liess, welches dann für sich in antiseptischem Sinne wirkte, ohne jemals Vergiftungserscheinungen hervorgerufen zu haben.

Da das Auge mit seinen Bindehautsäcken und seiner Höhle viel leichter mit Desinfectionsflüssigkeiten zu bespülen ist als wie z. B. die Bauchhöhle mit ihren Schlupfwinkeln, so brauchte auf eine Dauerwirkung durch Spülflüssigkeit nicht so viel Gewicht gelegt werden. Es ist daher Aktol- und Itrollösung von mir in der Augenpraxis nicht mehr verwendet worden, sondern eiweisshaltige Kollargollösung, und bin ich damit sehr gut ausgekommen. Die Vorzüge dieser Lösung sind bereits oben erwähnt worden.

Bei Operationen am Augapfel lasse ich gewöhnlich schon nach 24 bis 48 Stunden jeden Verband fort, auch bei Verletzungen desselben und träufle, sobald mir das Einblasen von Itrol überflüssig zu sein scheint, mehrmals am Tage Kollargollösung in den Bindehautsack oder lasse mehrmals am Tage $^1/_2$ Stunde lang lauwarme Kollargolumschläge machen. Dabei werden Blutextravasate gewöhnlich schnell aufgesogen, auch wird auf die Bindehäute adstringirend eingewirkt. Es ist also neben der antiseptischen auch die adstringirende Eigenschaft der Kollargollösung nicht zu unterschätzen, wenn sie auch, wenigstens in der gewöhnlichen Concentration, in dieser Beziehung den sonst gebräuchlichen Adstringentien nachsteht.

Der Hauptwerth der Credé'schen Silbertherapie liegt also für die Augenpraxis in der local und allgemein gefahrlosen Wirkung, welche unter

Beobachtung der bisher üblichen Vorsichtsmaassregeln sicherer als zuvor die Herstellung eines aseptischen Operationsfeldes am Auge gestattet und unter dauernder Entfaltung ihrer antiseptischen Kraft ungemein entzündungswidrig ist. Unter diesen Umständen habe ich durch Itrol, Kollargol und Silbersalbe die üblichen Antiseptika, besonders Sublimat, Chlorwasser, Jodoform vollständig ersetzen können und bin auf Grund der bisherigen Beobachtungen und gestützt auf Erfahrungen in der Silberwundbehandlung überzeugt und halte mich zu der Annahme berechtigt, dass die Credé'sche Silbertherapie auch bei Staroperationen, Iridectomien und andren den Bulbus eröffnenden Operationen sehr günstige Resultate erzielen wird.

Es verlohnt sich der Mühe, mit der Credé'schen Silbertherapie in der Augenpraxis weiter zu arbeiten und besonders nach drei Richtungen (auch durch Thierversuche) weitere Erfahrungen zu sammeln, nämlich in der Desinfection des Bindehautsackes durch Itrol als Vorbereitung für eröffnende Operationen am Bulbus, in dem Verlauf eröffnender Operationen unter Itrol- bezw. Kollargolbehandlung und in der antiseptischen Wirkung der Silberwundbehandlung bei vorgeschrittenen eitrigen Entzündungen im Bulbus.

Meinen Ausführungen möchte ich schliesslich die Bitte an die verehrten Leser hinzufügen, mir etwaiges Material über Erfahrungen, die im Sinne des Vorstehenden gemacht worden, gütigst übermitteln zu wollen, um es mit dem eigenen Material zu einer späteren Zusammenstellung verwerthen zu können.

Literatur-Verzeichniss.

B. Credé und Beyer, Silber und Silbersalze als Antiseptika. Leipzig 1896.

Credé, Silber als äusseres und inneres Antisepticum. Berlin 1897.

— Anleitung zur Silber-Wundbehandlung. Dresden 1897.

— Anleitung zur Behandlung septischer Infections-Krankheiten mit metallischem Silber. Dresden 1897.

— Die Wundbehandlung im Kriege. Vortrag, gehalten in der Berliner militär. ärztlichen Gesellschaft am 21. April 1897.

— Lösliches metallisches Silber als Heilmittel. Klinisch-therapeutische Wochenschrift 1898. Nr. 14 und 15.

Chemische Fabrik von Heyden, Radebeul-Dresden, Die neue Silbertherapie. Zusammenstellung der Literatur bis November 1900.

Viertt, Ist Argentum colloidale ein Specificum gegen Sepsis? Allgem. Med. Central-Zeitung. 70. Jahrgang. Nr. 6, 7. Januar 1901.

Credé, Silber als äusseres und inneres Antisepticum in der Gynäkologie. Med. Woch. Mai—Juni 1901. Nr. 21, 22.

Wolffberg, Augenärztliche Erfahrungen mit Kollargol. Wochenschr. f. Therapie und Hygiene d. Auges. V. Jahrgang Nr. 50.

v. Arlt, Bisherige Erfahrung über Trachombehandlung nebst einigen Bemerkungen über Itrol Credé. Wiener klin. Wochenschr. 1902. Nr. 18.

v. Arlt, Trachombehandlung mit Kupfer- und Silbercitraten. Wiener med. Wochenschrift 1902. Nr. 85.

Červicek, Ueber die Anwendung des Itrol und Cuprocitrol. Militärarzt. Nr. 19 und 20. 1902.

Credé, Die Behandlung septischer Erkrankungen mit intravenösen Kollargol- (arg. coll.) Injectionen. Archiv f. klinische Chirurgie. Bd. 69.

Klinische Beobachtungen.

Eine seltene Art von perforirender Hornhaut-Verletzung.

Von Dr. med. E. Wölfflin, I. Assistent an der Universitäts-Augenklinik Erlangen.

In folgender Mittheilung möchte ich einen eigenartigen Fall von Augen-Verletzung kurz besprechen, der, soweit ich in der Literatur sehen konnte, bisher noch keine eingehendere Beachtung fand, da sein Vorkommen wohl ein sehr seltenes sein dürfte. Eine kurze Andeutung von einem ähnlichen Fall fand ich nur in Praun, Verletzungen des Auges, S. 175.

In unsrem Fall handelte es sich um einen 56jährigen Taglöhner, der am 30. April vorigen Jahres in die hiesige Klinik mit der Angabe eintrat, es sei ihm zwei Tage vorher gegen Abend beim „Holzmachen" im Walde das schräg abgeschlagene Ende eines etwa 9 cm dicken Astes, welchen er von dem Stamm des Baumes loslösen wollte, in das rechte Auge geschnellt.

Der Befund beim Eintritt war folgender: Beide Lider des rechten Auges sind stark geschwollen. Hoher Grad von Blepharospasmus. Beim künstlichen Oeffnen der Lidspalte bemerkt man am temporalen Limbus das Fehlen eines 3eckigen Hornhautstückes, dessen Basis der Corneoskleralgrenze zugekehrt war. An Stelle desselben befindet sich eine leicht schwappende Masse, die an ihrem Grunde eine dunkelrothe Färbung erkennen lässt. Hornhaut im Ganzen leicht getrübt, Vorderkammer aufgehoben, Pupille nicht mehr erkennbar. Druck auf Ciliargegend sehr schmerzhaft. Tension — 2. Lichtperception vorhanden, Projection unsicher. Beim forcirten Oeffnen der Lidspalte sieht man die Conj. bulbi temporal stark chemotisch vorgewölbt, während sie in ihrem oberen und unteren Theil hauptsächlich suggillirt rscheint.

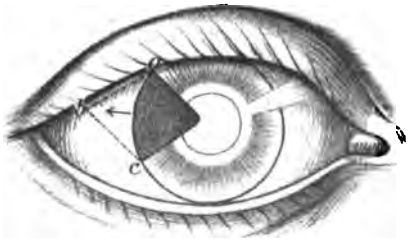

Beim Verbandwechsel am Tage darauf (1. Mai 1902) lässt sich in der vorgetriebenen Conj. bulbi das umgeschlagene Stück der abgerissenen Hornhaut (Vgl. Abbildung *abc*) erkennen. Reposition des Corneallappens gelingt leicht; doch hat derselbe in Folge des längeren Umklapptseins die Neigung etwas in die Höhe zu gehen und sich nicht genau den entsprechenden Wundrändern zu adaptiren. Zur besseren Anschauung füge ich hier die Maasse des Lappens bei: Horizontaldurchmesser 4—5 mm, Vertikaldurchmesser am Limbus 3,5 mm. Der Lappen hatte also annähernd die Grösse eines Hornhautquadranten.

4. Mai. Die gleichmässige Trübung des Lappens hat sich etwas aufgehellt, namentlich in den dem Limbus anliegenden Partien. Unter dem peripherstenTheil desselben schimmert bereits das Irisgewebe durch, während unter den mehr central gelegenen Partien noch eine dunkelrothe Färbung (wohl von Irishämorrhagien herrührend) sichtbar ist. Die beiden Wundränder des Corneallappens zeigen die Tendenz, mit dem anliegenden Hornhautsaum zu verkleben.

5. Mai. Hornhautlappen aufgequollen, wulstet sich in vertikaler Richtung faltenförmig vor. Zwischen die beiden Wundränder schiebt sich ein eigenartiges hellbraun-rothes Gewebe ein.

6. Mai. Fortschreitende Aufhellung des peripher gelegenen Theiles des Hornhautlappens.

13. Mai. Der Hornhautlappen hat sich seit gestern abgeflacht und den entsprechenden Wundrändern wieder mehr adaptirt. Transparenz gleich geblieben. Der übrige Theil der Hornhaut zeigt im centralen und oberen Abschnitt parallel zu einander verlaufende Trübungen in den hintersten Schichten. Vorderkammer im nasalen Theil vorhanden. Keine Schmerzhaftigkeit bei Berührung des Bulbus.

16. Mai. Tension immer noch — 2, Handbewegungen werden nicht mehr wahrgenommen. Der Hornhautdeckel zeigt Neigung zu atrophiren und sich mehr nach der Corneoskleralgrenze zurückzuziehen, Trübung desselben stärker geworden.

Patient wird einige Tage später auf eigenen Wunsch entlassen. Wundränder gut adaptirt. Auge noch leicht gereizt.

Der Status vom 20. December lautet: Rechtes Auge deutlich verkleinert zeigt ausgesprochenen atrophischen Habitus. Hornhautlappen gut angeheilt. Oberer Rand des Lappens springt etwas gegenüber der übrigen Hornhaut vor. Iris zeigt beginnende Atrophie. Linse total getrübt.

Das besonders Eigenthümliche in diesem Fall ist die durch die einwirkende Gewalt bedingte Art der Verletzung, die zweifellos als Rissverletzung angesprochen werden muss. Einfach perforirende Hornhautwunden in geringerer oder grösserer Ausdehnung sind ja etwas Alltägliches. Dagegen müssen jedenfalls ganz besondere Momente gegeben sein, um eine klappdeckel-artige Abreissung der Hornhaut herbeizuführen. In unserem Fall handelte es sich um einen tangential die Cornea verletzenden Fremdkörper, der wahrscheinlich gleichzeitig eine starke Hebelwirkung ausübte, nach Angabe des Patienten war der abgeschlagene Ast an seinem einen Ende fixirt — sodass dadurch die Umkrempelung des Hornhautlappens begünstigt wurde.

Auffallend ist ferner, wie lange Zeit hindurch (etwa 60 Stunden) der Hornhautlappen seine Transparenz bewahrte. Es mag dies vielleicht damit zusammenhängen, dass in Folge des starken Blepharospasmus der Corneallappen einer Vertrocknung weniger ausgesetzt war als bei normalem Lidschlag. Die Aufhellung des peripheren Stückes desselben, welche in den ersten Tagen nach der Verletzung erfolgte, bildet wohl einen weiteren Beweis für die Annahme der Ernährung der peripheren Hornhautpartien vom Randschlingennetze aus.

Referate, Uebersetzungen, Auszüge.

Ueber den Einfluss von Temperatur und Jahreszeit auf den Ausbruch des akuten primären Glaukom-Anfalles[1], von Dr. Kurt Steindorff, Assistenzarzt. (Aus der Augen-Heilanstalt von Geh. Med.-Rath Prof. Dr. Hirschberg in Berlin.)

Schon Hippokrates, der Vater der Heilkunde, hat sich redlich bemüht, nach Maassgabe seiner Kenntnisse den Einfluss von Witterung und Jahreszeit auf Zahl und Art der Augen-Krankheiten festzustellen; diese Sätze wurden in alter Zeit für so wichtig gehalten, dass z. B. die Araber sie ihrem System der Heilkunde einverleibten, worüber ausführliche Mittheilungen vorliegen.[2] Während nun in neuerer Zeit das schnelle und verheissungsvolle Emporblühen der jüngsten Zweige am Stamme unserer Wissenschaft, der Bakteriologie und Hygiene, uns gelehrt haben, Witterung und Klima als bedeutungsvolle Ursachen vieler Krankheiten zu beachten, so ist doch der Augenheilkunde aus diesen Forschungen wenig Vortheil erwachsen. Wohl findet man verstreute Andeutungen darüber, dass im Frühjahr und Herbst mit epidemischem Schnupfen auch Bindehaut-Entzündungen sich epidemisch verbreiten, dass der sog. Frühjahrscatarrh nur in den warmen Monaten auftritt, wofür neuerdings die relative Luftfeuchtigkeit verantwortlich gemacht wird. Man weiss, dass nicht nur in Aegypten, sondern auch bei uns das chronische Trachom in der heissen Jahreszeit seine Trockenheit verliert und zu fliessen beginnt, und dass bei ungünstigem, feucht-kaltem Wetter die chronische Regenbogenhaut-Entzündung sich verschlimmert. Aber in keinem der mir zugänglichen Hand- und Lehrbücher unsrer Tage (1—13) habe ich die in unsrer Anstalt seit langen Jahren festgestellte, ausserordentlich bemerkenswerthe Thatsache verzeichnet gefunden, dass der akute primäre Glaukom-Anfall vorwiegend in der kalten Jahreszeit auftritt.

Ich habe nun die Tagebücher unsrer Anstalt daraufhin durchgesehen, den Zeitraum vom 1. Mai 1885 bis 30. April 1902 umspannend. Auf 7181 innerhalb dieser 17 Jahre klinisch behandelte Kranke kommen 83 mit akutem, primärem Glaukom, bei denen insgesammt 102 Anfälle zur Beobachtung gelangten.

Nebenbei sei hier bemerkt, dass ich die von vielen Autoren betonte Thatsache bestätigt fand, nämlich dass die entzündliche Drucksteigerung mit Vorliebe Frauen befällt, die nichtentzündliche dagegen Männer bevorzugt. Denn von unsren 83 Patienten waren 64 gleich 77,1 % Frauen.

Es scheint wir also Laqueur den Einfluss des Geschlechtes auf die Entstehung des Glaukoms vielleicht mit Unrecht zu leugnen.

Dass entzündliches Glaukom eine Erkrankung des höheren Alters ist, beweisen folgende Zahlen:

Im	1. und 2.	Lebensjahrzehnt	standen	0	Kranke
„	3.	„	„	2	„
„	4.	„	„	5	„
„	5.	„	„	10	„

[1] Nach einem am 29. Mai 1902 in der Berliner ophthalmologischen Gesellschaft gehaltenen Vortrage. (Deutsche med. Wochenschrift 1902, Nr. 5.

[2] Vgl. Hirschberg, Geschichte der Augenheilkunde im Alterthum, 1899, S. 71f.; Aegypten, 1890, S. 95. — J. Hirschberg und J. Lippert, Die Augenheilkunde des Ibn Sina, 1902, S. 80.

im	6.	Lebensjahre	standen	22 Kranke
„	7.	„	„	27 „
„	8.	„	„	14 „
„	9.	„	„	3 „[1]

Es war nicht immer ganz leicht, den echten Anfall von den Erscheinungen des Prodromalstadium zu trennen, da doch zwischen beiden nur graduelle Unterschiede bestehen. Und so habe ich nur den plötzlich einsetzenden Anfall herbeigezogen, bei dem die bekannten subjectiven und objectiven Symptome wie ein Blitz aus klarem Himmel und in schnell sich steigernder Heftigkeit auftraten; weniger intensive Prodrome, die man ja als abortive Anfälle auffasst, blieben unberücksichtigt. Nur die in der Anstalt beobachteten Anfälle habe ich verwerthet, während bezügliche anamnestische Daten, auch wenn sie klinisch und zeitlich ganz einwandsfrei und sicher erschienen, ausscheiden mussten. Akute Anfälle bei secundärem und hämorrhagischem Glaukom wurden ebenfalls bei Seite gelassen, weil hier die anatomischen Verhältnisse das auslösende Moment zu vielgestaltig beeinflussen und so einer klaren Beantwortung der gestellten Frage, ob Witterung und Jahreszeit den Ausbruch des akuten primären Glaukom-Anfalls beeinflussen, hinderlich sind. Schliesslich mussten noch einige Anfälle ausgeschlossen werden, in denen die zu therapeutischen oder diagnostischen Zwecken vorgenommene Einträufelung eines Mydriaticums die schlummernde und nicht zu ahnende Disposition zu akutem Ausbruch erweckte. Mithin verblieben 102 Anfälle. Wenn, wie ich zu beweisen hoffe, Wetter und Jahreszeit einigen Werth für die Erzeugung des akuten primären Glaukom-Anfalls besitzen, so muss doch auf das nachdrücklichste betont werden, dass diese beiden den schon lange bekannten Factoren, wie Hunger, Erregung, Mydriatisirung, Operation des einen schon kranken Auges u. s. w., nur beizuordnen sind, sie sollen nur in die Kette der den Anfall hervorrufenden Einflüsse ein neues Glied bringen, das meines Erachtens bisher zu wenig besprochen worden ist. Es ist daher verständlich, wenn ich für eine eingehendere meteorologische Erörterung und Beweisführung aus jenen 102 noch 10 Fälle aussondere, in denen andre, als Glaukom auslösend lange bekannte Momente den Ausbruch des Anfalles hinreichend erklärten, sodass die Heranziehung von Witterungseinflüssen unthunlich und überflüssig erschien; in die allgemeine Statistik dagegen konnten jene 10 Fälle um so eher mit übernommen werden, als sie deren Ergebniss gar nicht beeinflussen. Von den für die genauere meteorologische Besprechung in Frage kommenden 92 Fälle sind 68 brauchbar, für die sich der Tag des Anfalles genau festsetzen liess, auf sie also stützt sich die spätere meteorologische Begründung, während für 24 Fälle sich zwar der Monat, nicht aber der Tag des Glaukom-Ausbruches ermitteln liess. Es braucht wohl nicht ausdrücklich betont zu werden, dass die bearbeiteten 68 Fälle aus Berlin stammten, während die aus der Provinz zugereisten ausschieden, da für sie genauere meteorologische Daten nicht zu erlangen waren.

---

[1] Es entfallen auf die Gesammtbevölkerungen in den einzelnen aufeinanderfolgenden Lebensjahrzehnten: 1. 24,9 %, 2. 19,9 %, 3. 16,4 %, 4. 13,0 %, 5. 11,1 %, 6. 7,5 %, 7. 4,7 %, 8. 2,8 %, 9. 0,3 %, 10. 0,02 %. Hieraus ersieht man erst recht das Ueberwiegen der Krankheit im höheren Lebensalter. Vgl. Hirschberg, Medicinische Statistik 1874, S. 8.

Die Vertheilung der 102 Fälle auf die einzelnen Monate gestaltet sich nun folgendermaassen:

Es wurden beobachtet vom 1. Mai 1885 bis 30. April 1902:

Monat	Zahl der überhaupt klinisch behandelten Kranken	Hierunter waren akute prim. Glaukome	Glaukom procentualiter auf die überhaupt klinisch behandelten Patienten %
Januar . .	612	18	2,9
Februar . .	551	10	1,8
März . . .	516	7	1,3
April . . .	566	8	1,4
Mai . . .	768	11	1,4
Juni . . .	650	0	0
Juli . . .	744	5	0,7
August . .	428	5	1,1
September .	520	8	1,5
October . .	698	10	1,4
November .	585	11	1,9
December .	443	9	2,0
Sa. . .	7081	102	1,5

In ein Coordinatensystem eingezeichnet wird das Verhältniss noch klarer.

Das Ergebniss ist klar: Das Maximum der Anfälle, nämlich 65, trifft in die kalte Jahreszeit (October bis März), während die warmen Monate (April bis September) der Anstalt nur 37 Kranke zuführten. Vom Januar-Gipfel sinkt die Kurve in den beiden folgenden Monaten, hebt sich dann wieder und erreicht im Mai ein zweites Maximum, worauf im Juni der tiefste Stand mit 0 Fällen erreicht wird. Langsam steigt die Kurve nun bis zum November, um im December wieder einen kleinen Rückgang zu erfahren. Jedenfalls sind das wichtigste und auffallendste das Maximum im Januar und das Juni-Minimum.

Um dem Einwande zu begegnen, es seien vielleicht in den Sommermonaten äusserer Gründe halber weniger Patienten überhaupt aufgenommen worden und es sei darum die Zahl der akuten Glaukome geringer, habe ich (cf. Tabelle I, 4. Spalte) die Anzahl der in den einzelnen Monaten während der 17 Jahre aufgenommenen Kranken zusammengerechnet und die Glaukomanfälle auf diese Summen procentualiter bezogen, wobei sich die sehr wichtige Abweichung ergab, dass das secundäre Maximum in Wirklichkeit nicht in den Mai, sondern kurz vor das Hauptmaximum in den Januar fällt. . . .

Von allen Seiten wird auf die hohe Wichtigkeit der Pupillenweite für glaukomatöse Augen hingewiesen, und unsere ganze Eserin-Therapie bezweckt ja nur, durch Entfaltung der Iris den Kammerwinkel zu lüften. Der Winter mit seinen kurzen und trüben Tagen und seinen langen Nächten kann wohl im Stande sein, durch das Mittelglied lang anhaltender Pupillenerweiterung dem Glaukom-Ausbruch Vorschub zu leisten. Unter unsren Privat-Patienten im Prodromalstadium des Glaukoms sind mehrere, die den nördlichen Winter verabscheuen (oder auch meiden) und den Sommer loben. Aber die schlechten Beleuchtungs-Verhältnisse können auch dadurch einwirken, dass sie die Accommodation stärker anstrengen, indem hierbei das Aufhängeband der Linse nachgiebt, die Linse selber vorrückt und so die Iriswurzel gegen die Hornhaut presst, wodurch der Fontana'sche Raum plötzlich abgesperrt wird

(Schön). Hierbei sei erwähnt, dass die überwiegende Mehrzahl unsrer 83 Glaukom-Kranken Hypermetropen war, wie denn schon A. v. Graefe und Laqueur und nach ihnen zahllose andre Forscher auf die Bedeutung des hypermetropischen Refractions-Zustandes für das Glaukom hingewiesen haben.

Das Ueberwiegen des akuten primären Glaukoms in der kalten Jahreszeit hat nicht nur theoretisches, sondern auch praktisches Interesse, indem der Arzt und der Kranke durch vernünftiges Verhalten wohl im Stande sein können, dem drohenden Anfall vorzubeugen. So gut man Lungenkranke oder Rheumatiker vor kaltem Wetter schützt, so gut man die Glaukomprodrome durch Fernhalten erfahrungsgemäss den Anfall hervorrufender Schädlichkeiten kupirt, ebenso gut muss man bei Leuten, die Prodrome hatten, im Winter auf der Hut sein und der plötzlichen Einwirkung excessiv kalter Luft vorbeugen, im Sommer dagegen durch peinlich rationelle Lebensweise und hygienisches Verhalten dem ohnehin schwächenden Einfluss grosser Hitze begegnen.

Meinem hochverehrten Chef, Herrn Geh.-Rath Hirschberg, bin ich für die liebenswürdige Ueberlassung des Materials und vielfache werthvolle Anregungen zu herzlichstem Danke verpflichtet. Herrn Prof. Dr. Kremser vom Königlich Preussischen meteorologischen Institut bin ich für seine Berathung in den mir ferner gelegenen bezüglichen Fragen und die Erlaubniss, im Institute arbeiten zu dürfen, sehr verbunden.

Literatur: 1. Arlt, Die Krankheiten des Auges, Prag 1851—1856. — 2. Fuchs, Lehrbuch der Augenheilkunde, 1900. — 3. v. Michel, Lehrbuch der Augenheilkunde, 1890. — 4. Schmidt-Rimpler, Augenheilkunde und Ophthalmoskopie, 1901. — 5. Schweigger, Handbuch der Augenheilkunde, 1893. — 6. Vossius, Lehrbuch der Augenheilkunde, 1898. — 7. Berry, Diseases of the eye, 1889. — 8. Mackenzie, Traité des maladies des yeux, 1856—57. — 9. Swanzy, Handbuch of the diseases of the eye, 1900. — 10. Panas, Traité des maladies des yeux etc., 1894. — 11. Graefe-Saemisch, (I. Aufl.) Bd. V. (Glaukom von Schmidt-Rimpler bearbeitet.) — 12. de Wecker-Landolt, Traité complet d'ophtalmologie (II. Band). 1878—89. — 13. Hosch, Grundriss der Augenheilkunde, 1897. — 14. Lange, Ueber Glaukom in seinen Beziehungen zu den Allgemein-Erkrankungen (Vossius'sche Sammlung I, 6). — 15. Nicati, L'hydrostatique oculaire (Archives d'ophtalmologie XX). — 16. Uribe-Troncoso, Investigations expérimentales sur la tension intraoculaire à Mexico (La clinique opht. 1901). — 17. Clailan, Relation de la pression intraoculaire et de la pression sanguine etc. (Arch. d'opht. XX, 4, 1902). — 18. Tschlenoff, Beeinflussung des Blutdrucks durch hydriatische Prozeduren u. s. w. (Zeitschrift für diätetische und physikalische Therapie I, 3 und 4, 1898). — 19. Verhagen, Beeinflussungen des Kreislaufs durch verschiedene hydriatische Prozeduren (Ibid. III, 4). — 20. Arrhenius, Einwirkung kosmischer Einflüsse auf physiologische Verhältnisse (Skandinavisches Archiv f. Physiologie VIII). — 21. Flügge, Grundriss der Hygiene. (1897). — 22. Rubner, Lehrbuch der Hygiene. — 23. Renk, Die Luft (Pettenkofer-Ziemssen's Handbuch). — 24. Mageisen, Ueber die Abhängigkeit der Krankheiten von der Witterung, 1850. — 25. Ergebnisse der Beobachtungen an den Stationen II. und III. Ordnung (herausgegeben vom Königlich preussischen meteorologischen Institut) 17 Bände (1885—1901). — 26. Monatliche Witterungsberichte (Statistische Correspondenz (1885—1901). — 27. Kremser, Veränderlichkeit der Temperatur in Norddeutschland (Veröffentlichungen des Königlich preussischen meteorologischen Instituts) Abhandlungen I. — 28. Kremser, Tabellen zu den klimatischen Verhältnissen des Elbstromgebietes (aus dem „Elbe-Werk"). — 29. Hirsch, historisch-geographische Pathologie, 3 Bände, 1881—87. — 30. Danvers, the Spring Catarrh of the Eye; London 1902. — 31. Haab, Das Glaukom und seine Behandlung; Halle 1902. (Vossius'sche Sammlung.) — 32. Ziehen-Axenfeld, Sympathikus-Resection bei Glaukom (Halle 1901 Vossius'sche Sammlung).

Gesellschaftsberichte.

British medical Association. Section of Ophthalmology. (British med. Journ. Nr. 2170 u. 2171.)

Sitzung vom 29. Juli 1902.

Gunn eröffnete eine Discussion über die functionellen Störungen des Auges.

Grossmann demonstrirte einen Patienten, bei dem er vor 18 Jahren eine elfenbeinharte Exostose der Orbita entfernt hatte, ferner 2 Fälle von indirecten Flintenschuss-Einwirkungen, die in dem ersten in Retinitis proliferans-ähnlichen, im zweiten in Pigment-Veränderungen der Macula bestanden.

Menzies beschrieb einige Fälle von Ablösung des Corneal-Epithels, Lee solche von einseitiger Neuritis.

Simeon berichtete über eine neue Methode der Sehnen-Annähung nach der Enucleation, die einen besseren Stumpf gewährleisten sollte.

Sitzung vom 31. Juli 1902.

Sandford begann eine Discussion über die Behandlung der Sclerokeratitis.

Widmark demonstrirte Janson's „Siderophon" zur Entdeckung intraocularer Eisensplitter; dann hielt er einen Vortrag über die Ursachen der Myopie.

Sitzung vom 1. August 1902.

Taylor sprach über die selteneren Formen der Opticus-Atrophie; Sodge über eine neue vasomotorische Störung des Auges, wie er sie bei nervösen Individuen mehrfach beobachtete: vorübergehendes Lidödem, Erweiterung der episcleralen Gefässe, Vergrösserung der Schilddrüse.

Parsons demonstrirte vom Affen stammende Präparate von Opticus-Degeneration im Anschluss an experimentelle Läsion bestimmter Netzhautbezirke.

Bronner berichtet über 40 Fälle von Myopie-Operation. Loeser.

Journal-Uebersicht.

I. Deutsche medicinische Wochenschrift. 1901. Nr. 30.

Ueber multiple Gesichts- und Bindehaut-Blutungen, von Prof. Hoppe in Cöln.

Die Ursache der Blutungen war ein forcirter Brech-Act (35jähr. Mann). Verf. erörtert auch die Frage, warum die intraocularen Gefässe vor den Folgen der Blutdruck-Steigerung geschützt sind. Den mehrfach beobachteten Exophthalmus bezieht er auf die übermässige Dehnung der intraorbitalen Venen-Netze.

Nr. 34.

Ueber einige Fortschritte unserer Kenntnisse von den Thatsachen des Gesichts-Empfindung, von Dr. Abelsdorff.

Verf. betont, dass die Gesichts-Empfindungen nicht nur von der Stärke des Reizes (Beleuchtungs-Intensität), sondern auch von dem Zustande des Seh-Organes abhängen. Die drei hier wichtigsten Factoren sind: 1. „die

Stimmung des Seh-Organes“ (Adaptations-Zustand); 2. die Lage der vom Licht getroffenen Netzhaut-Partie (directes und indirectes Sehen); 3. individuelle Unterschiede, Anomalien und angeborene Defecte des Farbensinnes.

Nr. 35.

Ein Fall von horizontalem Nystagmus, hervorgerufen durch Bogengangs-Erkrankung, von Dr. J. Herzfeld.

Ein 25jähriger Mann, der seit 21 Jahren an Ausfluss aus dem rechten Ohr gelitten, klagt seit Aufhören dieses Ausflusses über Schwindel-Gefühl, Erbrechen und vorübergehenden Bewusstseins-Verlust. Beim Verschluss des rechten Ohres: horizontaler Nystagmus mit starkem Ausschlag von links nach rechts, ebenso beim Zuhalten beider Ohren und „vor Allem durch Hineinblasen von Luft in das rechte Ohr mittels des Otoskops“. Wird jedoch die Luft durch Ansaugen verdünnt, so entsteht Nystagmus in entgegengesetzter Richtung. Vom linken Ohr allein lassen sich diese Erscheinungen nicht hervorrufen. — Nach Ausführung der Radical-Operation nach Stacke, wobei sich ein kleiner Defect im horizontalen Bogengang gezeigt hatte, trat völlige Heilung ein, Schwindel-Gefühl und Nystagmus verschwanden.

Verf. bezeichnet diesen Fall als den ersten, bei dem es am Menschen gelungen sei, die Richtung des Nystagmus durch positiven und negativen Druck zu verändern, wie dies im Thier-Experiment (1874) von Breuer festgestellt worden sei.

Nr. 43.

Ueber Dacryocystitis trachomatosa und über die Ursache der akuten Dacryocystitis, von Prof. Raehlmann.

Während bei Thränensack-Leiden die akute Abscedirung immerhin selten vorkommt, findet man gerade bei Trachom diesen Ausgang sehr häufig. Auf Grund der von Wernke, einem Assistenten des Verf.'s, ausgeführten anatomischen Untersuchung von 10 Thränen-Säcken, die von trachomatösen Augen stammten, sieht Verf. die Ursache der Vereiterung darin, dass durch die Trachom-Erkrankung des Thränen-Sackes das submucöse Gewebe den Eiter-Erregern zugänglich gemacht wird.

Nr. 47.

Zur Behandlung des Entropium senile, von Dr. Eugen Oppenheimer.

Verf. konnte bei einer 74jährigen Frau die Beschwerden dadurch beseitigen, dass er an der Lesebrille jederseits eine Spange anbringen liess, welche durch leichten Druck auf die Haut die Lidränder richtig einstellte.

Nr. 50 und 51.

Zur staatlichen Bekämpfung der Granulose, von Dr. Löschmann in Allenstein.

Verf. übt scharfe und anscheinend nicht unberechtigte Kritik an den aus den Statistiken gezogenen Schlüssen, besonders weil nur die Schulkinder untersucht wurden, während der grösste Theil der Bevölkerung ganz unberücksichtigt blieb; mithin sei überhaupt keine Unterlage für die Behauptung vorhanden, dass die Krankheit zurückgehe. Die Mitwirkung der Lehrer bei der Behandlung verwirft er, weil die Lehrer durch Uebersehen oder Nicht-Erkennen eines Hornhaut-Geschwüres durch die in ihren Händen befindlichen Mittel Schaden anrichten könnten, desgleichen ganz direct durch

Weiterverbreitung und Uebertragung ansteckenden Secretes von einem Auge aufs andre. Die vierteljährlich einmal vorzunehmende Revision der Schulen durch den Bezirksarzt sei durchaus ungenügend, auch halten manche Eltern ihre Kinder gerade an diesen Tagen vom Schulbesuch zurück, ohne dafür gestraft zu werden. Der Versuch, auch die Angehörigen zur Untersuchung und Behandlung heranzuziehen, sei nach kurzer Zeit aufgegeben worden; mithin sei keine Garantie gegeben gegen eine Neu-Ansteckung, wenn die Schulkinder aus den Krankenhäusern entlassen sind. Verf. hebt dann besonders folgendes Missverhältniss hervor: die Eltern können staatlich gezwungen werden, ihre Kinder wegen Granulose ins Krankenhaus aufnehmen zu lassen, Verf. erhielt sogar einmal auf amtlichem Wege Mittheilung, dass der Vater in die Operation eingewilligt habe. Als er aber „zur Operation schreiten wollte, erschien der Vater, widerrief seine gegebene Einwilligung und nahm den Knaben aus der Anstalt fort". Verf. sieht keine Möglichkeit, die Granulosa durch Erlasse und Regierungs-Verordnungen erfolgreich zu bekämpfen, sondern hält dies, wenigstens in den östlichen Provinzen, zunächst nur auf indirectem Wege für möglich, nämlich durch „Verbesserung der hygienischen Verhältnisse der Schulen und der Wohnungen der armen Bevölkerung".

1902. Nr. 5 und 6.

Ueber die neue Wingen'sche Methode, das Tageslicht in den Schulen zu prüfen, von Prof. H. Cohn.

Der Versuch, auf chemischem Wege (durch Zersetzung des Chlorsilbers) die Helligkeit zu messen, ist bisher nicht gelungen, da das Maximum der chemisch wirksamen Strahlen an ganz andrer Stelle des Spectrums liegt als das der optischen, mithin aus der Bräunung oder selbst Schwärzung lichtempfindlichen Papiers noch kein Schluss zu ziehen ist auf die Intensität der Beleuchtung. Da es aber bei der Lichtmessung der Schulen weniger darauf ankommt, die absoluten Beleuchtungswerthe festzustellen, sondern vielmehr darauf, zu ermitteln, welche Klassen bezw. Plätze nicht den als Minimum verlangten Werth von 50 Meterkerzen (im Rot) aufweisen, so legt Wingen — gleichsam als Testobject — Aristo-Papier aus an einem Platze, bei dem mit dem Photometer gerade 50 Meterkerzen bestimmt worden sind, und vergleicht mit der Bräunung dieses Papiers die andren Papiere, „die auf jedem Schülerplatz zu gleicher Zeit ausgelegt sind. Alle Papiere, die im Laufe einer Stunde dunkler geworden sind als die Probe, zeigen gute Plätze, alle, welche blasser geblieben sind, zeigen schlechte Plätze." Man kann dann gleich am Ende der Stunde mit blossem Auge die Plätze mit blass gebliebenem Licht-Papier bestimmen, noch besser aber ist es, diese Bilder durch Fixiren in unterschwefligsaurem Natron festzuhalten und sie in einen Plan der Klasse einzukleben. Das Verfahren ist einfach, rasch und billig und bringt die Verhältnisse sämmtlicher Plätze in ein und derselben Zeit und unter den gleichen metereologischen Bedingungen zum Ausdruck.

Nr. 7.

Ein augenärztliches, chirurgisch-arzneiliches Taschenbesteck „Vademecum", von Prof. Dr. B. Wicherkiewicz.

Das Besteck enthält die wichtigsten Medicamente und Instrumente, der Behälter dient als Sterilisir-Apparat, die obere Kastenhälfte dient zur Aufnahme der gebrauchsfertigen Instrumente. Soda und Spiritusflamme befinden

sich im Kästchen. Preis 150 Mk. (Medicinisches Warenhaus). Verf. weist auf die Wichtigkeit desselben namentlich für den Militärarzt hin.

Nr. 19.

Ueber den praktischen kleinen Weber-Wingen'schen Helligkeitsprüfer, von Prof. H. Cohn.

Verf. hat seine (Nr. 5 und 6 dieser Wochenschrift) Methode, das Tageslicht in Schulen zu prüfen, weiter vereinfacht. Sein Apparat ist ein verkleinertes Weber'sches Photometer und vergleicht die Helligkeit des Arbeitsplatzes mit der 50 Meterkerzen betragenden Helligkeit einer mit bestimmter Flammenhöhe brennenden Benzinlampe; dieselbe ist in ein leicht transportables Kästchen eingeschlossen, der Apparat ist sehr einfach und handlich, und die Bestimmung der Beleuchtungs-Intensität gelingt auf den ersten Blick. Preis des Apparates 20 Mk., Preis des Weber'schen Photometers 400 Mk.

Nr. 25.

Künstliche Reifung des grauen Stars in geschlossener Kapsel nach Förster, von Dr. W. Stood.

Verf. hat in der Zeit von 1885—1900 unter 430 star-operirten Augen 130 Mal den Star nach der Förster'schen Methode künstlich zur Reife gebracht. In 2 Fällen trat Iritis serosa ein mit nachfolgender sympathischer Erkrankung des andren Auges, doch blieben die operirten Augen erhalten ($S = {}^{5}/_{12}$ bezw. $= {}^{5}/_{30}$). Im Allgemeinen hat Verf. nach Extraction bei künstlich gereiften Staren die Sehschärfe besser gefunden als bei spontan gereiften, findet aber Nachstar „bei den maturirten gerade doppelt so oft, wie bei den spontan gereiften"; trotzdem ist er lieber für Reifung als für Extraction unreifer Staren, — warum, ist nicht recht einleuchtend. C. Hamburger.

II. La clinique ophtalmologique. 1902. Nr. 14—18.

1) **Jodipin und Lipiodol in der Ophthalmologie,** von Bellencontre.

Der grosse Vorzug der neuen Präparate besteht darin, dass sie subcutan in grossen Dosen angewendet werden können, ohne Nebenwirkungen zu zeigen. Einzelheiten sind im Original nachzulesen.

2) **Retrospective Ophthalmologie,** von Jocqs.

3) **Star-Operation bei Dacryocystitis,** von Terson.

Verf. rühmt sein conservatives Verfahren, welches darin besteht, dass die Thränenwege wochenlang vor der Operation mit antiseptischen und adstringirenden Flüssigkeiten durchgespült werden. Die Behandlung wird eventuell während der Wundheilung fortgesetzt.

4) **a. Aussergewöhnliche Ausdehnung des Thränensackes des linken Auges, b. Einseitiger vorübergehender Exophthalmus,** von Rutten.

5) **Oelige Collyria,** von Terson.

6) **Diphtherische Conjunctivitis mit Bronchopneumonie,** von Desvaux.

7) **Ueber den Gebrauch von Jequiritol,** von Maklakow.
Das Mittel kann gelegentlich als Irritativum nützlich sein; vor häufigem Gebrauch ist jedoch zu warnen.

8) **Extraction mit Iridotomie,** von Manolescu.
Verf. macht statt der Iridectomie eine Iridotomie derart, dass er durch einen senkrechten Schnitt den hervorgezogenen Pupillenrand der Iris spaltet. Sonst verläuft die Operation wie eine Extraction mit Iridectomie; nur ist der optische Effect besser. (Ein altes Verfahren von Hasner.)

9) **Hämorrhagie bei Iritis,** von Fage.

10) **Sarcom des Bulbus und der Orbita; Operation, Heilung,** von Rutten.
Es sind 10 Monate seit der Operation verflossen. Moll.

BOSTON MEDICAL LIBRARY OCT 7 1904

III. Recueil d'ophtalmologie 1902. Juli—September.

1) **Schrotschuss-Verletzungen des Auges,** von Valois.

2) **Die Gefahr bei der conservativen Behandlung der Augenstümpfe,** von Galezowski.
Verf. warnt vor der ebenfalls von französischer Seite empfohlenen Tätowirung phthisischer Bulbi, wie sie nach Verletzung des Auges entstehen. Die einzig rationelle Behandlung sei die Enucleation wegen sehr lange bestehender Gefahr der sympathischen Entzündung.

3) **Ein seltener Fall von hysterischer Affection der Augen bei einem Manne,** von Strzeminski.
Es handelt sich in einem Fall von hysterischer Amaurose, zuerst beider Augen, sodann nur des einen und zwar während eines Zeitraumes von einem Jahr. Ausserdem bestanden charakteristische hysterische Stigmata. Während der Amaurose reagirten die Pupillen nur auf Convergenz. Spiegelbefund dauernd negativ.

4) **Nachruf auf Despagnet,** von Galezowski.

5) **Glaucom nach akuter Iritis,** von Strzeminski.

6) **Electrische Ophthalmie** von Galezowski.
Der schädliche Einfluss der Elektricität auf das Auge ist entweder ein direct traumatischer oder besteht in einer Reizung der Netzhaut durch Licht. Bei letzterer fehlen Veränderungen des Augengrundes. Dagegen besteht Lichtscheu und centrales Skotom. Davon zu trennen sind die Leiden des Sehnerven bei Elektrikern, die viel mit Blei, wie in Accumulatoren-Fabriken, zu thun haben.

7) **Die Operation der Morgagni'schen Cataract,** von Bourgeois.

8) **Versenkung der Cataract,** von Bourgeois.
Verf. empfiehlt die alte Methode bei folgenden Indicationen: drohende

expulsive Hämorrhagie, Ungelehrigkeit des Kranken (Demenz u. s. w.), chronische Bronchitis, drohender Glaskörpervorfall.

9) **Facialislähmung und Lähmung der associirten Seitenwendung der Augen nach derselben Seite,** von Péchin und Allard.

10) **Messung der Sehschärfe,** von Bouchart. Moll.

IV. Journal of eye, ear and throat diseases. 1902. Mai—Juni.

Enthält keine die Ophthalmologie betreffenden Original-Arbeiten.

Juli—August.

Subconjunctivale Injectionen bei Erkrankungen des Auges, von Gibbons.

Verf. empfiehlt subconjunctivale Injectionen besonders bei interstitieller und eitriger Keratitis und Uveïtis, während Entzündungen des Sehnervs und der Netzhaut weniger günstig beeinflusst werden; auch bei Netzhaut-Ablösung sah er keine guten Erfolge. Verf. hebt noch besonders hervor, dass syphilitische Processe durch diese locale Therapie schneller und sicherer, als durch eine Allgemeinkur, gebessert würden. (?) Loeser.

V. Therapeutic Gazette. 1902. Nr. 7.

Die Nebenniere und ihre Präparate in der augenärztlichen Praxis, von E. de Schweinitz.

Die in Betracht kommenden Präparate sind: Suprarenin, Epinephrin, Atrabilin und Adrenalin. Ihre Wirkung bei localer Instillation ist 1) eine anämisirende, 2) eine die Absorption andrer Medicamente (Coc., Es., Atr.) unterstützende; bei intravenöser und subconjunctivaler Injection beobachtet man eine Contraction aller vom Sympathicus innervirten Muskeln (Protrusion des Bulbus, Mydriasis, Erweiterung der Lidspalte) und eine Herabsetzung des intraoculären Druckes. Loeser.

VI. The American Journal of Ophthalmology. 1902. Juli.

1) **Ueber die Schwierigkeiten bei der Refractions-Bestimmung,** von C. L. Minor.

Die Arbeit bringt — nach dem eigenen Ausspruch des Verf.'s — nichts Neues.

2) **Temporärer Astigmatismus,** von O. A. Griffin.

Nach einleitenden Bemerkungen über die Häufigkeit des Astigmatismus überhaupt, die Verf. auf über 80% angiebt, kommt er auf den temporären Astigmatismus zu sprechen, wie er nach der Meinung einiger Autoren durch den Druck der äusseren Augenmuskeln zu Stande kommen soll. Verf. glaubt, dass diese durch die Ophthalmometrie gewonnenen Beobachtungen falsch gedeutet wurden, und in der grossen Mehrzahl der Fehler auf Accommodations-Schwankungen des Untersuchers zu beziehen sind.

VII. The Journal of the American medical Association. 1902. August.

Die Behandlung des serpiginösen Hornhautgeschwürs, von Charles Kipp.

VIII. The American journal of the med. sciences. 1902. Juni.

Ueber neue Behandlungs-Methoden der Hornhaut-Geschwüre, mit besonderer Berücksichtigung der Carbolsäure als eines Ersatzmittels der Cauterisation, von Sam. Theobald.

Nichts Neues.

IX. The Ophthalmic Review. 1902. August.

Combined bar-reader and squint-stereoscope, by E. E. Maddox.

Beschreibung eines neuen Apparates an der Hand zweier Abbildungen.

September.

Ueber Schichtstar, von Story.

Verf. verbindet mit der Mittheilung über die operative Entfernung einer Zonular-Cataract bei einem 40jähr. Manne die ausführliche Darlegung altbekannter Thatsachen über die Pathogenese des Schichtstars, ohne selbst nur ein Wort neu hinzuzufügen.

October.

1) **Functionelle oder hysterische Amblyopie,** von Marcus Gunn.

Nach einleitenden Bemerkungen und Mittheilung von 4 eigenen Beobachtungen schlägt Verf. vor, die functionellen Amblyopien einzutheilen in

1. idiopathische, die hauptsächlich Frauen, bisweilen auch Kinder betreffen;
2. traumatische, bei beiden Geschlechtern, aber ausschliesslich bei Erwachsenen vorkommend.

---

2) **Plötzlicher vorübergehender Verlust des Sehvermögens, wahrscheinlich in Folge einer Circulationsstörung,** von Barret.

Bericht über einen 60jähr. Patienten, bei dem nach einem Mittagsschlaf plötzlich Blindheit des rechten Auges eingetreten war, die 2 Stunden lang andauerte, um dann im Verlauf der nächsten Stunde allmählich wieder abzuklingen. Loeser.

X. The ophthalmic record. 1902. Juli.

1) **Ein bemerkenswerther Fall von Infection der Conjunctiva,** von Eduard P. Worrow.

Bei einem 26jähr. Manne hatte sich unter den Erscheinungen einer besonders die untere Hälfte des Bulbus einnehmenden Conjunctivitis in der Mitte zwischen Carunkel und innerem Cornealrand ein kreisrunder weisser Fleck von 3 mm Durchmesser gebildet, der in seiner Mitte einen deutlichen schwarzen Punkt zeigte. Am folgenden Tage gesellte sich starke Röthung und Schwellung des Unterlides und chemosis-ähnliche der Conjunctiva in der Umgebung der unteren Hornhauthälfte hinzu. Oberhalb war die Conj. bulb., und ebenso die Conjunctiva des Oberlides ganz normal. Wie der weitere Krankheitsverlauf zeigte, handelte es sich um einen Fall von Blattern (small-pox) mit der bisher nie beobachteten Eigenthümlichkeit, dass die Eingangspforte für das Virus von der Conjunctiva bulbi gebildet wurde.

---

2) **Tuberculose der Conjunctiva,** von James Bordley.

Mittheilung zweier Fälle. In dem einen, wo es sich um einen gestielten, papillomatösen Tumor der Conjunctiva tarsi des Oberlides handelte, konnte

neben Riesenzellen u. s. w. ein Tuberkelbacillus im Schnitt nachgewiesen werden. (?)

3) **Zwei Fälle von hysterischer monocularer Diplopie,** von W. Zimmermann.

4) **Die Röntgenstrahlen in der Ophthalmologie.**

An der Hand von 9 Abbildungen wird über 8 Fälle von perforirenden Eisensplitter-Verletzungen berichtet, in denen die Anwesenheit des Eisens im Auge durch Röntgen-Photographie erwiesen wurde.

August.

1) **Die Prognose der Myopie,** von Francis Valk.

Der Entscheidung der Frage, ob wir in einem Falle von Myopie zugleich ihren Charakter, ob progressiv oder stationär, und damit ihre Prognose feststellen können, glaubt Verf. durch Berücksichtigung des Krümmungsradius der Hornhaut in seinen Beziehungen zum Refractions-Zustand des Auges näher zu kommen. Und zwar kommt er auf Grund zahlreicher, in 3 Tabellen zusammengestellten Untersuchungen zu dem Schluss: Beträgt der Krümmungsradius weniger als 7,65 mm, so handelt es sich in der Regel um prognostisch günstige Fälle von Myopie, ohne Neigung zur Progression, während die Fälle mit einem Krümmungsradius von 7,65 mm und mehr meist einen progressiven Verlauf zeigen.

2) **Ein Fall von Hydrophthalmus,** von Gilbert-Murray.

Betrifft ein 3jähr. Kind, das, abgesehen von den Augen, gesund zur Welt kam. Bald nach der Geburt Marasmus, zahlreiche Krampfanfälle. Durchmesser der Corneae 13 mm; T +; Pupillen weit und lichtstarr; tiefe Excavation der Sehnerven.

3) **Ein neues Ophthalmoskop** (zugleich der Träger der Lichtquelle), von G. F. Suker.

XI. Annals of Ophthalmology. 1902. April.

1) **Das Glaucom. Eine experimentelle Studie,** von E. B. Coburn.

Verf. hat 4 Reihen von Experimenten angestellt:

1. Studien über den Verlauf des Lymphstromes im vorderen Augen-Abschnitt.

2. Studien über die Wirkung der Drucksteigerung in der vorderen und hinteren Augenkammer.

3. Beobachtungen über die Wirkung der Einführung fremder Stoffe in das Auge.

4. Ueber die indirecte Einführung von Substanzen durch die Circulation und den Verschluss der Abführwege durch Veränderungen in der Ciliarkörper-Gegend und des Humor aqueus.

ad 1. Verf. konnte die bekannten Thatsachen bestätigen.

ad 2. Bei Flüssigkeits-Injectionen in die vordere Kammer, durch die der Druck bis zu 30 und 40 mm Hg gesteigert würde, wurde nach einer halben Stunde die Hornhaut trübe, die Pupille weit; nach einer weiteren halben Stunde war das Epithel gestippt und zum Theil blasenförmig abgehoben. Die Tiefe der vorderen Kammer blieb annähernd normal, erst bei höherem Druck, etwa 45 mm Hg nahm sie zu. Bei Einführung von Flüssig-

keit in den Glaskörper trat erst bei erheblicher Drucksteigerung eine Vortreibung der Iris ein. In der vorderen Kammer fanden sich Fibrin-Massen, die auf der Iris und in den Maschen des Lig. pectin. lagen. Die Cornea war ödematös und leicht gestreift.

ad 3. Die Versuche wurden als ungeeignet aufgegeben.

ad 4. Verschiedenartige Chemikalien (a. Essigsäure, Phosphorsäure, Adrenin, Calciumchlorid u. s. w.; b. Atropin, Eserin, Pilocarpin) wurden bei den sub 1 genannten in täglichen subconjunctivalen Injectionen etwa 3 Monate lang eingeführt. (Die Häufigkeit und Dosirung der Injectionen war bei den verschiedenen Stoffen verschieden.) Danach Tödtung der Katzen und Kaninchen und Untersuchung der Augen, die folgende Ergebnisse hat:

1. Durch Einführung giftiger Stoffe in die Circulation werden intraoculare Veränderungen herbeigeführt.

2. Es tritt zunächst Hyperämie des Ciliarkörpers und der Iris ein, dann Bläschenbildung und Fibrinausscheidung in die vordere und hintere Kammer.

3. Diese Exsudate haben eine Vorliebe für die vordere Kammer, wo sie sich besonders auf der Iris-Oberfläche und in dem Fontana'schen Raume absetzen.

4. Dadurch werden die Abfuhrwege im Kammerwinkel verlegt und Drucksteigerung hervorgerufen.

5. Die Ursache des Glaucoms liegt in der Vortreibung von Iris und Linse, Verengerung der Vorderkammer, Verlegung der Abführwege im Kammerwinkel. Die Vortreibung wird bedingt durch den Ciliarkörper und die Ciliarfortsätze.

---

2) **Klinische und anatomische Mittheilungen über 2 Glaucom-Fälle,** von F. Hansell.

---

3) **Ueber das Verhalten des Gesichtsfeldes beim Glaucom,** von H. Friedenwald.

Mittheilung eines Falles, bei dem das Gesichtsfeld eigenartige Defecte beider unterer Quadranten zeigte; im nasalen reichte der Defect bis in den blinden Fleck hinein.

---

4) **Mauthner's Schema zur Diagnose der Bulbus-Heber- und Senker-Lähmungen,** von Syndacker.

Nur mit den entsprechenden Zeichnungen verständlich.

---

5) **Die toxischen Amblyopien,** von J. P. Nuel.

Englische Uebersetzung des im Jahre 1900 in Paris auf dem internationalen Congress gehaltenen Vortrags.

---

6) **Eine Theorie des Binocularsehens und einige Bemerkungen über die Drehung der Augen. Die Theorie der vicariirenden Fovea und die Beziehung zwischen Convergenz zur Wahrnehmung der Tiefe und Entfernung,** von F. H. Verhoefft.

Juli.

1) **Die Vorlagerung des M. rect. externus,** von Claud Worth.

Ausführliche Beschreibung einer neuen Modification der Vorlagerung, an der Hand einer Abbildung.

2) **Ein Fall einer subconjunctivalen Dermoidcyste,** von J. M. Ball.

Betrifft einen 40jähr. Farmer, bei dem sich seit 8 Jahren am inneren Corneoscleralrand des rechten Auges ein 13 mm langer, 10 mm breiter, 3,3 mm hoher, sich 5 mm über die Cornea erstreckender Tumor ohne Schmerzen entwickelt hatte, der hart und unelastisch, nur wenig beweglich, und von strohgelblicher Farbe war. Die nach der Exstirpation vorgenommene pathologisch-anatomische Untersuchung ergab: Dermoidcyste.

3) **Ueber das Adenom der Caruncula lacrymalis; Bericht eines Falles,** von A. Veasey.

Es handelte sich um einen zufälligen Befund bei einer 27jähr. Dame: ein kleiner, blaurother, etwa stecknadelkopfgrosser Fleck in der rechten Carunkel. Die mikroskopische Untersuchung ergab ein gutartiges Cystadenom.

4) **Eine klinische und histologische Studie eines Falles von Aderhautsarcom,** von Fr. Krauss.

5) **Die Pathogenese des Glaucoms,** von M. H. Troncoso, übersetzt von A. B. Hale.

Die qualitative Zusammensetzung des Kammerwassers bei Glaucom ist bisher vollkommen vernachlässigt worden.[1] Auf Grund seiner Untersuchungen an 19 an primärem Glaucom erkrankten Augen behauptet Verf., dass der Eiweissgehalt gegenüber normalen Augen erheblich gesteigert sei. Dadurch werde die Ausscheidung erschwert und die Drucksteigerung bedingt. Der vermehrte Eiweissgehalt habe seine Ursache entweder in entzündlichen Processen des vorderen Augenabschnitts oder in Gefässveränderungen, ähnlich wie bei der interstitiellen Nephritis. Diese letzteren, die durch die anatomische Untersuchung glaucomatöser Augen vielfach festgestellt wurden, bilden den Hauptfactor bei der Entstehung des Glaucoms. Dieselben Gefässveränderungen finden sich noch in der Retina und haben eine Eiweissausscheidung in den Glaskörper mit consecutiver Drucksteigerung zur Folge. Im Lichte dieser neuen Theorie wird die Symptomatologie des Glaucoms ausführlich besprochen, ferner die Wirkung der Iridectomie und die Entstehung des Secundär-Glaucoms im Verlauf der verschiedenartigen Augenaffectionen. Schliesslich berichtet Verf. noch über eine Reihe von Experimenten, die seine Theorie stützen.

6) **Zur Vorlagerung der geraden Augenmuskeln mit 2 Modificationen und Bemerkungen über die Theorie ihrer Wirkung,** von H. W. Wooton.

7) **Klinischer und pathologisch-anatomischer Bericht über 2 Fälle von Aderhautsarcom, die im ersten Stadium diagnosticirt und enukleirt wurden,** von H. V. Würdemann.

Im ersten Falle war die Sehschärfe bereits auf $^1/_{10}$, im zweiten auf Fingerzählen in 1 m herabgesetzt; die Tumoren schon bei seitlicher Beleuchtung erkennbar. Histologisch handelte es sich um ein unpigmentirtes und ein pigmentirtes Rundzellensarcom.

8) **Ein eigenthümliches Gefäss-Gebilde im Glaskörper,** von J. E. Jennings.

[1] Vgl. aber Ed. Jäger, Einst. d. dioptr. App. 1861. S. 138. H.

Bei einer 72jähr. Dame fand sich im linken Auge, das früher an Retinitis haemorrhagica erkrankt gewesen war, ein mit einem macularen Arterien-Zweige und 2 aus dem Nerven hervorkommenden Gefässen in Zusammenhang stehendes Gefäss-Gebilde, das durch die Auflösung der genannten Gefässe in etwa 12 vielfach gewundene Aeste und zahlreiche Anastomosen-Bildung unter diesen selbst zu Stande kam.[1]

9) **Amyloide Degeneration der Conjunctiva,** von A. W. Allemann.

16) **Eine Modification von Abney's Kugelprobe** (pellet-test) **zur schnellen Entdeckung centraler Scotome** (mit Abbildung), von Charles A. Oliver. Loeser.

Bibliographie.

1) Beiderseitige Ophthalmoplegia interna, hervorgerufen durch Extract. secalis cornuti, von P. Schneider. (Münchener med. Wochenschr. Nr. 39.) Ein 30jähr. Mann nahm zweimal täglich je 0,2 Ergotin, vor dem Schlafengehen und früh morgens nüchtern. Nach den ersten zehn Pulvern nur etwas Zittern in den Gliedern, dann allmählich immer deutlicher typische Lähmung der Iris und der Accommodation, die früh am stärksten war, dann sich besserte, sodass gegen 4 Uhr alle Beschwerden (zu denen übrigens auch Rothsehen gehörte) schwanden. Nach Fortlassen des Ergotins baldige völlige Heilung. Bemerkenswerth, weil die Pharmakopöe 0,1—0,5 „mehrfach täglich" gestattet und hier die Dosis von 0,2 zweimal p. d. schon toxisch wirkte. Crzellitzer.

2) Praktische Prüfung des Farbensinns mit den beim Eisenbahnbetriebe gebräuchlichen Signal-Lichtern, von Eversbusch. (Vortr. auf der V. Versamml. des Verb. deutscher Eisenbahnärzte zu München gehalten. Münch. med. Wochenschr. Nr. 39.) Da die praktische Prüfung auf dem Bahnhof oder auf der Strecke schwer durchführbar und unbequem, hat Verf. einen Prüfungs-Apparat construirt, der übrigens seit Juni 1901 für Bayerische Bahnen officiell eingeführt ist. Er gestattet in Farbe und Form genaue Wiedergabe der Tages- wie der Nachtsignale. Erstere werden besonders von Erfahrenen leichter erkannt, besonders wegen des besseren Erkennens von Zeichen als blosser Farben. Für die Dunkelprüfung hat Verf. ausser den im Bahndienst benutzten Farben grün und roth noch blau, gelb u. s. w. in seine Laterne eingefügt, um so die Orientirung mit Hilfe des Helligkeitsunterschiedes, den Grün und Roth für den Farbenblinden haben, zu erschweren. Ref. erblickt hierin einen gewissen Gegensatz zu der im Titel gewählten Bezeichnung und eine Concession an die bisher üblichen Methoden, die ebenfalls darauf beruhen, den Farbenschwachen oder Farbenblinden durch reiche Darbietung möglichst vieler und möglichst gleich heller Farben zu verwirren und die Orientirung durch Helligkeitsdifferenz zu erschweren. Von den beiden durch Nagel mehrfach aufgestellten Forderungen, Rücksichtnahme auf den Adaptationszustand und Wahl eines kleinen Farben-

[1] Zur Literatur erwähnt Verf. nur Marple, Transact. of the Americ. Society, 1902. Der betr. Abschnitt der Einführung in die Augenheilkunde II, 1, S. 197—202, 1901, scheint dem Verf. unbekannt geblieben zu sein. H.

feldes, damit die Fovea allein zur Geltung kommt, ist nirgends ausdrücklich die Rede. Welchen Vorteil die Eversbusch'sche Laterne vor dem so ausserordentlich einfachen Nagel'schen Apparat haben soll, ist fraglich, nachdem Verf. seine ursprüngliche Idee verlassen hat, den zu prüfenden Bahnbeamten nur die im Bahndienst vorkommenden Signale vorzuführen.

Crzellitzer.

3) Die Prophylaxe der septischen Infection des Auges, besonders seiner Berufsverletzungen, von Axenfeld. (Nach einem Vortrage im Freiburger ärztlichen Verein. Münch. med. Wochenschr. 1902. Nr. 31. S. 1289.) Die Arbeit enthält mehr, als nach dem obigen Titel mancher wohl erwartet, denn sie bringt in einem einleitenden Abschnitt sehr interessante Auseinandersetzungen über die gewöhnlich, d. h. bei nicht als septisch verdächtigen Augen gebrauchte Wundbehandlung. Verf. hat den Druckverband ganz verworfen (ausgenommen Blutungen, Netzhautablösung), er wendet nach Operationen für die ersten 8—12 Stunden einen losen Schlussverband oder mullgepolstertes Schutzgitter. Am folgenden Tage stets Gitter oder Schutzkapsel; möglichst rasche Befreiung des andren Auges und Aufstehen lassen! Unmittelbar vor der Operation Auswaschen der Bindehaut mit einer $^1/_3$ $^0/_{00}$ Hydrarg. oxycyanat.-Lösung. Bei bestehender Conjunctivitis räth Verf. zur bakteriologischen Secret-Untersuchung. Diplobacillen verschwinden durch Zink-Instillation bald; bei Pneumokokken zeigt sich wenigstens, ob die Maassnahmen eine Verminderung herbeiführen. Hier mahnt er zur Vorsicht. Besonderen Werth misst Verf. den Erkrankungen des Thränenapparates bei. Zur Eruirung einer etwaigen Stenose verwendet er, da die Compression nicht absolut sicheren Aufschluss giebt, in allen zu operirenden Fällen Durchspülung mit physiologischer Kochsalzlösung vom unteren Thränenpunkte aus. Ist die Verengerung noch durchlässig, so genügt wiederholte Durchspülung; ist sie undurchlässig, so führt Verf. die Exstirpation des Thränensackes aus. Noch radicaler wird Vielen Verf.'s These erscheinen, dass mit seltenen Ausnahmen für den arbeitenden Stand die Exstirpation des Thränensackes die geeignete Behandlung jedes chronischen Thränenleidens sei! Verf. stützt seine Ansicht einmal auf den Zusammenhang zwischen Hornhautgeschwür und Thränenleiden; letztere sind bei mehr als 60 $^0/_0$ der betreffenden Kranken nachzuweisen. Sodann weist er in eindringlichen Worten auf die Häufigkeit gewerblicher Verletzungen und die Unmöglichkeit hin, den Arbeiter durch Schutzbrillen oder dergleichen immer wirksam zu schützen. Schliesslich betont er die — jedem Praktiker nur zu geläufige — Unzulänglichkeit der conservativen Behandlungsmethoden eines chronischen Thränenleidens; dem steht gegenüber der rasche und relativ sichere Erfolg der Exstirpation, bez. Beseitigung der Infectionsgefahr. Verf. giebt am Schlusse seiner Arbeit in höchst dankenswerther Ausführlichkeit die Technik der Operation an, die er selbst — im Wesentlichen durch Verwendung zweier vertikal und horizontal einzusetzenden Wundspecula erleichtert und ausgebildet hat. Ref. hat die Vorschriften des Verf.'s selbst befolgt und kann deren genaues Studium gar nicht genug empfehlen. Crzellitzer.

4) Die Ursache der Kammer-Abflachung bei primärem Glaucom, von Grönholm. (Finska Läkaresällskapets Handlingar. April 1901.) Im Allgemeinen wird die Abflachung der Vorderkammer als Folge des gesteigerten intraocularen Druckes angesehen. Um dieser Frage näher zu treten, hat Verf. an todten und lebenden Kaninchen den Augendruck bis zu 100 mm Hg anwachsen lassen und bis zu 5 Tagen so unterhalten.

Beim todten Thier hat ein Druck von 25—100 mm Hg nach einigen Minuten eine Vordrängnng des Ciliar-Theiles des Iris zu Folge. Beim lebenden Auge wird eine Vordrängung erst bei 75 mm Hg beobachtet. Der Pupillar-Theil, die Linse, die Ciliar-Fortsätze und die Zonula werden auch bei sehr starkem Druck (100 mm Hg während 5 Tagen) weder beim lebenden noch todten Thier vorgedrängt. Verf. neigt der Ansicht zu, dass die Vordrängung der Linse beim entzündlichen Glaucom auf folgende Weise zu Stande kommen: Der Ciliar-Körper und namentlich die Fortsätze sind geschwollen und nach vorn verlagert. Hierdurch wird auch der Ciliar-Ansatz der Zonula nach vorn geschoben und so die Linse dislocirt, was eine Abflachung der Vorderkammer im Gefolge habe. Moll.

5) Anatomisch-pathologische und bakteriologische Untersuchungen über sympathische Ophthalmie, von Frl. Dr. Welt. (Revue médicale de la Suisse Romande. Mai 1902.) Das Gemeinsame der Fälle — es handelt sich um das sympathisirte Auge — besteht in einer primären Infiltration des Uveal-Tractus in seiner ganzen Ausdehnung und einer fibrinösen Exsudation in seinem vorderen Theil. Die Rundzellen sind fast immer einkernig und neigen zur Bildung von Bindegewebe. Im Allgemeinen sammeln sich die Rundzellen um die Gefässe und bilden hier einen förmlichen Mantel. Im Sehnerven und seinen Scheiden wird dasselbe Bild, nur weniger ausgesprochen, beobachtet. In einigen Fällen erstreckte sich der Entzündungs-Process bis zum Chiasma. Ist man in der Lage, ein frisch sympathisirtes Auge zu untersuchen, so fällt die Gleichartigkeit des Processes in beiden Augen auf. Stets ist der Verlauf an den Bulbus und den Sehnerv gebunden. Das retrobulbäre Gewebe, seine Nerven und Gefässe sind immer normal. Die bakteriologische Untersuchung hat bisher kein sicheres Resultat ergeben. Moll.

6) Der artificielle Lagophthalmus postoperativus in Aegypten, von Osborne. (L'Egypte médicale. Januar 1902.) Verf. beklagt das häufige Vorkommen von postoperativem Lagophthalmus, wie er in Aegypten beobachtet wird nach der häufig von Barbieren und anderen Kurpfuschern ausgeführten Trichiasis-Operation durch Abklemmen einer Hautfalte, wie sie, übrigens nach Paulos, fast alle arabischen Augen-Aerzte beschrieben haben.[1] Um diesem Volksübel zu steuern, schlägt Verf. vor, freiwillige ärztliche Expeditionen zu veranstalten, welche das Innere des Landes durchziehen und das Volk den Händen der Pfuscher entreissen, wie es z. B. mit gutem Erfolge in Russland geschieht. Moll.

7) Neue Mittheilung über subconjunctivale Star-Ausziehung, von Pansier. (Bulletin de la Société de Médecine de Gand. Dezember 1901.) Die Vorzüge der Methode sind: Schnelle Vernarbung, geringe Infections-Gefahr, Abnahme des Verbandes nach spätestens 3 Tagen, keine Gefahr des Irisvorfalls. Moll.

8) Beitrag zur Teratologie und Embryologie des Auges, von Lavagna. (Société médicale de Monaco. 1901.) Mikrophthalmus mit Iris- und Aderhaut-Colobom. Moll.

9) Glaskörper-Trübungen und Netzhaut-Ablösung in Folge von Entzündung der Siebbein- und Stirn-Höhle, von Broeckaert.

[1] Die zweite Abbildung, die Osborne giebt, stimmt genau überein mit der in den Handschriften von Abulkasim und Salaheddin, was dem in „arabischem" Lande lebenden Verfasser entgangen zu sein scheint. — Vgl. die demnächst erscheinende Schrift von J. Hirschberg und J. Lippert, Augenheilk. b. d. Arabern.

[Revue de laryngologie, Dezember 1900, nach dem Referat im Bulletin de la Société de Médicine de Gand, März 1901.] Die ophthalmoskopische Untersuchung führte zur Entdeckung der Sinusitis. Nach der Radical-Operation heilte letztere in 6 Tagen und die Glaskörper-Trübungen verschwanden. Die Sehschärfe im nicht abgelösten Netzhautbezirke stieg wieder. Als Ursache der Augen-Affectionen wurde eine localisirte infectiöse Aderhaut-Erkrankung angenommen, die wahrscheinlich auf venösem Wege zu Stande gekommen war.
Moll.

10) Ueber Cocaïn, von Prof. Dr. Ernst Fuchs in Wien. (Wiener klin. Wochenschrift. 1902. Nr. 38.) Das Cocaïn wird von Verf. bei Operationen, selbst bei den kleinsten, und zwar in 5 % Lösungen angewendet; nach jeder Einträufluug hat der Patient das Auge zu schliessen. Bei stark injicirten Augen, bei welchen das Cocaïn für sich unwirksam ist, sucht er die Wirkung desselben zu unterstützen durch Injection von Cocaïn-Lösungen unter die Bindehaut, durch Einträuflungen von Adrenalinum hydrochlor. 1:1000, welches die Bindehaut blutleer macht und dadurch die Einwirkung des Cocaïns erleichtert, und endlich durch subcutane Morphium-Injectionen vor der Operation. Bei Operationen an den Lidern wird Cocaïn unter die Lidhaut, bei Operationen an den Augenmuskeln unter die Bindehaut, und bei Operationen an den Thränen-Wegen in den Thränen-Sack injicirt. Bei der Chalazion-Operation verwendet Verf. ausser Einträuflungen in den Bindehaut-Sack auch Injectionen in das Chalazion selbst. Mit Vortheil bediente er sich auch des Cocaïns bei scrophulösen Augen-Entzündungen, um es zu ermöglichen, dass die lichtscheuen Kinder wenigstens einmal des Tages die Augen für einige Zeit offen halten, wodurch die Licht-Scheu rascher abnimmt. Ebenso kann Cocaïn zu Zwecken genauer Untersuchung bei hochgradiger Licht-Scheu verwendet werden. Da das Cocaïn die Contractions-Fähigkeit der Pupille auf Licht nicht aufhebt, so ist es bei ophthalmoskopischen Untersuchungen weniger verwendbar, als Homatropin. Um ausgiebige Pupillen-Erweiterung zu erzielen, lässt Verf. vorerst cocaïnisiren und legt dann, unter den bekannten Vorsichts-Maassregeln, ein Körnchen Atropin-Salz in den Bindehaut-Sack; niemals verschreibt er Cocaïn als schmerzstillendes Mittel gegen Augen-Schmerz. Von schmerzstillenden, innerlich zu verabreichenden Mitteln empfiehlt er besonders das Aspirin bei Schmerzen in Folge von Iridokyklitis. Von localen Mitteln feuchtwarme Umschläge, Umschläge von heissem Wasser, Leiter'sche Röhren, kleine Termophore, oder die unter dem Namen der japanischen Handwärmer in den Handel gebrachten Glühkörper. Bei schwerer Iridokyklitis bringen oft ausgiebige Blut-Entziehungen grosse Erleichterung. Auch das Dionin (5 %) mildert, trotzdem es die äusseren Entzündungs-Erscheinungen anscheinend steigert, erheblich die Schmerzen bei Iridokyklitis. Schenkl.

11) Dionin in der Opthalmotherapie, von Dr. J. Jäger, poliklinischer Assistent in Wien. (Allgemeine Wiener med. Zeitung. 1902. Nr. 35.) In Dionin haben wir ein lymphtreibendes, die Hornhaut-Empfindlichkeit herabsetzendes, schmerzstillendes, also Anästhesie und Analgesie erzeugendes Mittel, welches durch seine lymphtreibende Wirkung pathogene Producte rasch zur Resorption bringt und dessen Anwendung speciell bei Keratitiden und Iritiden von ausgezeichnetem Erfolge begleitet ist. Schenkl.

12) Die Therapie des Regenbogenhaut-Vorfalles bei Augen-Blenorrhöe, von Dr. M. Falta, Augen- und Ohrenarzt in Szegedin. (Wiener med. Wochenschrift. 1902. Nr. 34 u. 35.) In der Behandlung der die Augen-Blenorrhöe complicirenden Regenbogenhaut-Vorfälle ist jedwede Operation zu

vermeiden. Eine solche ist erst nach Ablauf von 2—3 Monaten zulässig, ausgenommen, wenn Secundär-Glaucom vorhanden wäre. — Souveraine Mittel sind Eserin und Pilocarpin. — Atropin ist zu vermeiden. Schenkl.

13) Trachom-Behandlung mit Kupfer- und Silber-Citraten, von Dr. v. Arlt in Graz. (Wiener med. Wochenschrift. 1902. Nr. 35.) Verf. lässt bei allen Fällen von Trachom, bei welchen bisher der Blaustein angewendet wurde, eine 5—10 % Salbe von Kupfer-Citrol 3 Mal täglich in das Auge bringen. Die Anwendung ist schmerzlos, reizt das Auge nicht, kann von dem Patienten oder dessen Angehörigen besorgt werden, setzt keine Narben und kann in geeigneten Fällen mit der Itrol-Behandlung verbunden werden. Wird das Kupfer-Citrol nicht vertragen, so kann es einige Zeit hindurch durch Itrol, 1 Mal täglich eingestreut und nach einigen Minuten aus dem Bindehautsacke entfernt, ersetzt werden. Schenkl.

14) Beiträge zum Werthe der Sympathicus-Resection gegen Glaucom, von Prof. Dr. Hoor in Klausenburg, (Wiener klin. Wochenschrift. 1902. Nr. 36.) Bei einem Falle von Glaucoma simplex o. u. bei dem bereits die Sklerotomie gemacht worden war, wurde durch Resection des Ganglion cervicale supremum am linken Auge eine Besserung des Sehvermögens erzielt. Die Besserung hielt 3 Monate an, das Gesichtsfeld erfuhr aber eine weitere Einschränkung. Nach der Resection des ganzen Halstheils des rechten Sympathicus blieb das Sehvermögen (Handbewegungen) des rechten Auges andauernd unverändert. Die Operation hatte eine Verengerung der Pupille und eine Herabsetzung des Tonus zur Folge, welche Erscheinungen noch 3 Monate später nachweisbar waren. Eine am linken Auge vorgenommene Sklerotomie erzielte eine ganz ähnliche Besserung, die durch 20 Monate hindurch anhielt. Am rechten Auge verfiel nach der seinerzeitigen Sklerotomie das geringe Sehvermögen nicht weiter. Schenkl.

15) Diagramm der Wirkungsweise der Bewegungsmuskeln des Augapfels, von Prof. Elschnig in Wien. (Wiener klin. Wochenschrift. 1902. Nr. 35.) Ein Diagramm, welches Schnabel zur Orientirung über die Wirkungsweise der Augenbewegungs-Muskeln bei seinen Vorlesungen benützt, hat Verf. insofern modificirt, als an demselben auch sofort die Abhängigkeit der Wirkung der Heber und Senker von der Stellung des Auges ersichtlich ist. Schenkl.

16) Zur Kenntniss der Haut-Hörner, von Max Marcuse. (Inaug.-Diss. Berlin 1901.) Der Arbeit liegt die histologische Untersuchung mehrerer Haut-Hörner zu Grunde, über deren Histologie und Histogenese die Anschauungen noch auseinandergehen. Für den Ophthalmologen haben sie Interesse, da sie nicht selten an den Augenlidern zur Entwicklung kommen. Die Präparate stammen von zwei Kranken. Der erste Fall zeichnete sich durch das Vorkommen im jugendlichen Alter aus, sowie durch die Localisation und symmetrischen Sitz auf dem Rücken der vierten Zehe und auf der Sohle beider Füsse. Die Excrescenzen waren im 10. Jahre zuerst aufgefallen. Im zweiten Falle, bei einer 51jährigen Frau, bestand ein „sehr ähnliches Bild" an den Füssen. Rechts fiel das Haut-Horn, das seit 3 Jahren bestand, spontan ab, links wurde es abgetragen. In vorliegenden Fällen stellen histologisch die Haut-Hörner „Tumoren dar, welche aus einer — nach verschiedenen Richtungen hin — atypischen Hornmasse mit Hypertrophie des Epithels bestehen, ohne dass von einer eigentlichen Papillar-Hypertrophie oder gar von Einwachsen der Papillen in die Hornmasse und von Markbildung die Rede wäre". Verf. bezeichnet sie daher als Epithel-Hyperplasie mit Hyperkeratose und

rechnet sie zu den „falschen Haut-Hörnern" im Sinne Unna's und Dubreuilh's. Ihrer Aetiologie nach sucht Verf. die Haut-Hörner in verschiedene Gruppen zu theilen: 1. Haut-Hörner, die in Beziehung zu eigentlichen Neoplasmen stehen, 2. die multiplen juvenilen Haut-Hörner, 3. Haut-Hörner auf infectiöser Basis, und 4. Haut-Hörner auf Grund äusserer Einwirkung. Verf. giebt zu, dass ihm eine genügende Grundlage fehlt zur Prüfung, ob diesen ätiologischen Gruppen auch histologisch bestimmte Formen entsprechen. Für seine Fälle lässt Verf. zwei Möglichkeiten der Entstehung gelten: 1. sie können als abnorm entwickelte Schwielen, 2. als multiple Cornua cutanea aufgefasst werden. Für den ersten Fall ist das letztere, für den zweiten das erstere wahrscheinlich.

Fehr.

17) Ueber Keratomalacia infantum, von Adolf Knaebel. (Inaug.-Diss. Tübingen 1901.) Bericht über 18 Fälle von Keratomalacie, die seit 1896 in der Tübinger Universitäts-Augenklinik zur Beobachtung gelangt sind. Die erkrankten Kinder standen im Alter von 3 Wochen bis zu 6 Monaten. Nur drei wurden von der Mutter gestillt, die andren mit znm Theil sehr ungenügenden Ersatzmitteln künstlich ernährt. 15 waren als reife Kinder, 3 als Frühgeburten, 5 als Zwillingskinder zur Welt gekommen. Alle fanden sich in sehr schlechtem Ernährungszustande, der bei der überwiegenden Mehrzahl der Kinder durch Darm-Katarrh bedingt war. Dementsprechend hält Verf. die Verdauungsstörungen bei unzweckmässiger Ernährung für das häufigste ätiologische Moment der Erkrankung, daneben spielen noch Bronchitis und Lues congenita eine Rolle. Von den 18 erkrankten Kindern haben nur 9 das erste Lebensjahr erreicht. Bei diesen 9 Ueberlebenden waren 13 Augen erkrankt, 11 von diesen sind vollständig erblindet. Die Behandlung bestand in erster Reihe in Besserung der Ernährungs-Verhältnisse (Soxhlet) und Behandlung der Allgemein-Erkrankung. Local wurde feucht-warmer Verband und, wo Perforation mit Irisvorfall bestand, Physostigmin angewendet. In der Mehrzahl der Fälle fand sich neben der Hornhaut-Erkrankung Xerosis conjunctivae. Die bakteriologische Untersuchung ergab in den meisten Fällen Fällen die Anwesenheit von Xerose-Bacillen, daneben aber auch Staphylokokken und Pneumokokken. Verf. sieht darin eine Bestätigung der Anschauung, dass es keinen specifischen Erreger dieser Erkrankung giebt. Mühsam.

18) Beitrag zur Kenntniss der Retinitis septica, von Georg Michel. (Inaug.-Diss. Tübingen 1902.) Verf. berichtet über ein 8jähriges Mädchen mit allgemeiner Sepsis, das bei der Aufnahme in die Tübinger Universitäts-Augenklinik rechts das typische Bild der Uveïtis metastatica suppurativa, links normalen Befund mit normaler Sehschärfe zeigte. Am 4. Tage nach der Aufnahme wurden links die Papillengrenzen verwaschen gefunden, Venen stark gefüllt und geschlängelt. An die Papille angrenzend zwei weisse Herde, etwas weiter nach der Peripherie zu einzelne Blutungen: septische Retinitis; Tags darauf erfolgte Exitus letalis. Die anatomische Untersuchung ergab für beide Augen die Bestätigung der klinischen Diagnose. Doch weicht der anatomische Befund des linken Auges erheblich ab von den Beobachtungen von Roth, der den Begriff der Retinitis septica aufgestellt hat, von Litten, Herrnheiser u. A. Verf. fand nämlich, dass die Netzhautherde in ihrer Hauptmasse aus dicht angeordneten Leukocyten bestehen und von einem Kranz von Blutungen umgeben sind. Sie tragen also den Charakter der Entzündung, deren Fehlen die früheren Beobachter betonten. Für embolische Erkrankung konnten keine beweisenden Befunde erhoben werden, ebenso blieb die bakteriologische Untersuchung resultatlos. Mühsam.

19) Ueber myotonische Pupillenbewegung, von Dr. Alfred Saenger. (Neurolog. Centralblatt. 1902. Nr. 18. S. 837.) Verf. beobachtete die myotonische Pupillenbewegung bei einer 34jährigen Dame. Bei Accommodation, Convergenz und Lidschluss zogen sich die lichtstarren Pupillen ganz langsam zusammen, blieben längere Zeit eng, um sich dann ganz allmählich wieder zu erweitern. Nach dem Verf. ist der Sitz der Störung nicht central, sondern peripher in der Iris gelegen. Fritz Mendel.

20) Weiteres zur Kenntniss des Supraorbital-Reflexes, von Dr. D. J. McCarthy. (Neurol. Centralblatt. 1902. Nr. 18. S. 844.) Verf. hält den Namen seines neu beschriebenen Supraorbital-Reflexes gegenüber den Erklärungen von v. Bechterew und Hudovernig für gerechtfertigt. Fritz Mendel.

21) Angeborenes Augenzittern bei Vater und Kind, von T. Fisher. (Brit. med. Journ. 1902. 6. Sept., nach einem Referat im Neurolog. Centralblatt.) Bei einem 5 Monate alten, völlig gesunden Kinde besteht seit Geburt Augenzittern. Der Vater des Kindes, sowie ein naher Verwandter litten gleichfalls an angeborenem Augenzittern. Fritz Mendel.

22) Ein Beitrag zur Pathologie und Therapie der frontalen und der ethmoidalen Sinusitis und ihrer orbitalen Complicationen, von Prof. Dr. Th. Axenfeld. (Deutsche med. Wochenschrift. 1902. Nr. 40. S. 713.) Aus dem ersten Falle geht hervor, dass auch eine schwer complicirte acute Sinusitis frontalis häufig spontan ausheilt unter Entleerung des Eiters nach der Nase. Die beiden andren Beobachtungen lehren, dass die nicht eröffnete Schleimhaut des Sinus einen erheblichen Schutz gegen eine Infection, die ihre Aussenfläche direct berührt, darbieten kann. Fritz Mendel.

23) Pupillenträgheit bei Accommodation und Convergenz, von Dr. Julius Strasburger. (Neurolog. Centralblatt. 1902. Nr. 16. S. 738.) Bei einem 17jährigen Patienten, bei dem es sich um eine beginnende multiple Sklerose handelte, bestand Starre einer Pupille auf Licht-Einfall und Trägheit der Verengerung und Erweiterung bei und nach Convergenz-Accommodation. Die andre Pupille zeigte normale Verhältnisse. Fritz Mendel.

24) Ueber Sehstörungen nach Blutverlust, von Dr. Kurt Singer. Arzt in Bad Salzbrunn. (Beiträge zur Augenheilkunde, 1902. Heft 53. S. 1.) Verf. hat 198 Fälle von Sehstörungen nach Blutverlust tabellarisch aus der Literatur, sowie zwei neue Fälle, zusammengestellt, von denen die ersten 106 einer im Jahre 1876 erschienenen Arbeit von Fries entlehnt sind. Die Hauptresultate, die Verf. aus der Tabelle zieht, sind folgende: Die Frauen, bei denen schon physiologisch häufiger Blutungen auftreten, sind zahlreicher vertreten. Vom 2.—77. Lebensjahre wurden Sehstörungen beobachtet, und zwar am häufigsten im 5. Jahrzehnt. Die Sehstörung wurde bedingt durch Magen- und Darmblutungen, Uterus-Blutungen, künstliche Blut-Entziehung. Nasenbluten, Blutungen aus Wunden, Bluthusten und Urethral-Blutungen. Meistens handelte es sich um 2—3 Mal auftretende Blutungen. In 170 Fällen war die Sehstörung doppelseitig, in 24 betraf sie nur ein Auge. Bezüglich des Augenspiegel-Befundes waren die brechenden Medien zumeist klar, pathologisch verändert waren Retina, Sehnerven-Papille und Gefässe. In welchem Zusammenhange diese Veränderungen mit dem Blutverluste stehen, ist bis jetzt eine ungelöste Frage. Fritz Mendel.

25) Ptosis durch Verletzung, ihre Bedeutung und prognostische Wichtigkeit, von Dr. F. Terrien. (Le progrès médical. 1902. Nr. 29.) Verletzungen der Orbita und Verletzungen des Schädels können eine Ptosis

hervorrufen. Die Ptosis tritt entweder allein auf, oder es gesellen sich andre Lähmungen noch hinzu. Ausnahmsweise wird das Auftreten der Lähmung mehrere Tage oder selbst mehrere Wochen nach dem Unfalle beobachtet.

Fritz Mendel.

26) Der Augengrund bei allgemeiner Paralyse, von Kéraval und E. Raviart. (12. Congress der Irren- u. Nerven-Aerzte aus Frankreich u. den französisch redenden Ländern, zu Grenoble, vom 1. bis 7. Aug. 1902.) Unter 51 an progressiver Paralyse erkrankten Patienten wurden 42 Mal krankhafte Veränderungen im Augenhintergrunde gefunden. Zwei zur Autopsie gelangte Fälle zeigten interessante Veränderungen in der Netzhaut, der Papille und im Sehnerven. Fritz Mendel.

27) Jod-Oel in der Augenheilkunde, Jodipin, Lipiodol, von Dr. E. Bellencontre, Paris. (Le progrès médical. 1902. 16. August. Nr. 33. S. 97.) Verf. veröffentlicht seine Erfahrungen über Jodipin und Lipidiol, die ihm bei vielen Augen-Erkrankungen, vor Allem bei der Keratitis diffusa e lue congenita und bei der tuberculösen Iritis gute Dienste geleistet haben. Die Anwendung geschieht in subcutanen oder subconjunctivalen Einspritzungen.

Fritz Mendel.

28) Zur Verhütung der Augen-Entzündung der Neugeborenen durch Credéïsirung, von Leopold. (Berliner klin. Wochenschrift. 1902. Nr. 33.) Die betrübende Thatsache, dass in den deutschen Blinden-Anstalten die Zahl der durch Eiterung der Neugeborenen erblindeten in den letzten 25 Jahren von 28 % nur auf 20 % gesunken ist, dass noch 31 % aller in den Anstalten befindlichen Kinder durch diese grausige und doch so leicht vermeidbare Erkrankung das Augenlicht verloren haben, veranlasst den bekannten Dresdener Gynäkologen zu seiner überzeugten und überzeugenden Empfehlung des alten Credé'schen Verfahrens. Die Einwände, die gegen dasselbe erhoben werden, sind die, dass es unsicher, nicht ungefährlich und zu complicirt sei. Es wird Verf. nicht schwer, diese Einwände zu widerlegen. Vorbedingung für den wirksamen Erfolg der Credéïsirung ist nur die peinliche genaue Einhaltung der von Credé selbst angegebenen Methode des Einträufelns. Wie prompt die Wirkung ist, geht daraus hervor, dass z. B. in Göttingen auf der Universitäts-Frauenklinik von 191 Neugeborenen keine Früh-Infection und nur drei Spät-Infectionen berichtet werden, was einer Morbidität von 0,156 entspricht: dabei waren zeitweise 20 % der Schwangeren tripperkrank! Allerdings verwendet Bunge, ebenso wie Gusserow und Verf., selbst nur 1 % Silber-Lösung, da sie ebenso gut wirkt, aber weniger oft und weniger intensiv reizt, als die von Credé angegebene Lösung von 2 %. Genau so günstige Erfolge sah Verf. auf seiner Klinik. Den Vorwurf der Gefährlichkeit machte zumal Cramer in einer Arbeit aus der Bonner Gebär-Anstalt der Credéïsirung, da er sehr schwere Silber-Reizung beobachtete. Verf. weist aber nach, dass Cramer weit von der Art des Einträufelns abweicht, wie sie Credé vorschreibt, dass also so schwere und so häufige Reizung mit Leichtigkeit zu vermeiden gewesen wäre. Verf. hat bei 30000 Kindern nicht eine einzige, so schwere Reaction gesehen, wie Cramer beschreibt. Hirsch hat in letzter Zeit (Klin. Jahrb. VIII, 4) dem Credé'schen Verfahren jede absolute Sicherheit abgesprochen; auch ihn widerlegt Verf. mit triftigen Gründen. Ueber die Leichtigkeit der Ausführung braucht man nicht viel Worte zu verlieren; wenn man den Hebammen Katheterismus, Tamponade, Sprengen der Fruchtblase u. s. f., in Preussen sogar die Wendung überlässt, so darf man ihnen wohl ruhig einen so einfachen und so segensreichen Handgriff wie die

Credéisirung überlassen. Verf. tritt in dem überaus lesenswerthen Artikel warm für allgemeine, obligatorische Einführung des Credé'schen Verfahrens ein.[1] Steindorff.

29) Die Verwendung des Protargols zur Verhütung der Augen-Eiterung Neugeborener, von Piotrowski (Centralblatt f. Gynäkologie. 1901. Nr. 31; ref. nach den Fortschritten der Medicin. 1902. Nr. 25.) Protargol in 10 % Lösung vermag, auch als Prophylacticum, das salpetersaure Silber zu ersetzen, ja es hat vor diesem den Vorzug völliger Reizlosigkeit. Bei 1030 Fällen traten nur in 10 % Reiz-Erscheinungen, bei 1,2 % Secundärcatarrhe und in 0 % Blennorrhöe auf. Steindorff.

30) Zur pathologischen Anatomie des pulsirenden Exophthalmus, von Ercklentz. (Allgem. med. Central-Zeitung, 1901. Nr. 62; ref. nach den Fortschritten der Medicin. XX. 22.) Bei einer 28jährigen Kranken wurde folgender Sectionsbefund erhoben: Die hintere, knöcherne Orbitalwand fehlte, statt ihrer fand sich eine aus Dura mater und Periost gebildete Membran, mit der der vordere Pol des Schläfenlappens, der etwa 3 cm weiter nach vorn reichte als der linke, durch feste Adhäsionen verlöthet war. So war der gesammte Inhalt der Augenhöhle nach vorn gedrängt, und die Pulsationen des Gehirns theilten sich dem Augapfel mit. Verf. nimmt als Ursache dieser Erscheinung angeborene und intra vitam gesteigerte Veränderungen von Gehirn (Encephalocele) und Schädel an. Steindorff.

31) Ueber die Schiel-Operation bei angeborener Lähmung des M. rect. ext., von Fr. Schoeler. (Berliner klin. Wochenschrift. 1902. Nr. 33.) In der Schoeler'schen Anstalt wurden von 1878 bis Ende Juli 1902 2330 Schiel-Operationen gemacht, und zwar 2300 bei concomitirendem, 30 bei paralytischem Schielen, das 11 Mal angeboren war. Nur 5 Mal wich der Operationsverlauf von der Norm ab, davon nur 2 Mal beim Strabismus concomitans. Der regelwidrige Verlauf in den 3 Fällen von paralytischem Schielen betrifft alle 3 Mal Fälle von angeborene Abducensparese. Dieselben werden genauer mitgetheilt; Eröffnung des Glaskörperraumes und drohender oder erfolgter Glaskörpervorfall stellt das Abnorme des Operationsverlaufs dar und wird auf abnorme anatomische Verhältnisse zwischen Muskel-Ansatz und Bulbushülle zurückgeführt. Steindorff.

32) Ueber Flimmer-Skotom und Migräne, von F. Jolly. (Berl. klin. Wochenschrift, 1902, Nr. 42 u. 43.) Verf. beobachtet seit Jahren an sich selbst das Flimmer-Skotom und giebt im ersten Theile seiner Arbeit eine interessante Beschreibung dieser Selbstbeobachtung. Nach Besprechung der verschiedenen Flimmer-Skotom-Theorien fasst Verf. die Ergebnisse seiner Auseinandersetzungen dahin zusammen: 1. das Flimmer-Skotom kommt in seiner häufigsten hemiopischen Form aller Wahrscheinlichkeit nach im Tractus opticus oder in der Gegend der Corpus geniculum externum zu Stande; 2. die binocularen, centralen und die die Mittellinie überschreitenden halbseitigen Skotome haben in der Gegend des Chiasma ihren Entstehungsort, 3. die rein einäugigen Skotome kommen im Nervus opticus oder in der Retina des betreffenden Auges zu Stande. Fritz Mendel.

[1] Den Zwang in der Privat-Praxis verwerfe ich. H.

Um Einsendung von Separatabdrücken wird gebeten (Berlin NW. 26 Schiffbauerdamm).

Verlag von Veit & Comp. in Leipzig. — Druck von Metzger & Wittig in Leipzig.

Centralblatt

für praktische

AUGENHEILKUNDE.

Herausgegeben von

Prof. Dr. J. Hirschberg, Geh. Med.-Rath, in Berlin.

Unter ständiger Mitwirkung der Herren Dr. ANCKE in München, Dr. BERGER in Paris, Prof. Dr. BIRNBACHER in Graz, Dr. BRAILEY in London, Prof. Dr. H. COHN in Breslau, Doc. Dr. CL. DU BOIS-REYMOND in Berlin, Doc. Dr. E. EMMERT in Bern, Prof. Dr. C. GALLENGA in Parma, Dr. GINSBERG in Berlin, Prof. Dr. GOLDZIEHER in Budapest, Dr. GORDON NORRIE in Kopenhagen, Prof. Dr. HORSTMANN in Berlin, Dr. ISSIGONIS in Smyrna, Prof. H. KNAPP in New York, Prof. Dr. KRÜCKOW in Moskau, Dr. KUTHE in Berlin, Dr. LANDAU in Coblenz, Prof. Dr. MAGNUS in Breslau, Major F. P. MAYNARD, I. M. S., Civil Surgeon of Patna and Superintendent of the Medical School, Dr. MICHAELSEN in Görlitz, Dr. MOLL in Berlin, Prof. Dr. J. MUNK in Berlin, Dr. NEUBURGER in Nürnberg, Dr. PELTESOHN in Hamburg, Dr. PERGENS in Brüssel, Prof. Dr. PESCHEL in Frankfurt a. M., Dr. PURTSCHER in Klagenfurt, Dr. M. REICH in Petersburg, Med.-Rath Dr. SCHEER in Oldenburg, Prof. Dr. SCHENKL in Prag, Prof. Dr. SCHWARZ in Leipzig, Dr. SPIRO in Berlin, Dr. STIEL in Köln.

Monatlich ein Heft. Preis des Jahrganges 12 Mark. Zu beziehen durch alle Buchhandlungen des In- und Auslandes und die Postanstalten des Deutschen Reiches.

März. Siebenundzwanzigster Jahrgang. 1903.

Inhalt: **Original-Mittheilungen.** Zur operativen Behandlung des Ectropium des Unterlides. Von Dr. L. **Steiner** in Surabaya (Java).

Klinische Beobachtungen. Ueber eine seltene Verwachsung zwischen Cornea und Conjunctiva der oberen Uebergangsfalte im Verlaufe einer schweren Conjunctivitis gonorrhoica. Erhaltung des Bulbus und der Sehkraft. Von Dr. Loeser.

Neue Bücher.

Gesellschaftsberichte. Société belge d'ophtalmologie à Bruxelles.

Referate, Uebersetzungen, Auszüge u. s. w. 1) Grundriss der pathologischen Histologie des Auges, von Dr. Siegmund Ginsberg, Augenarzt in Berlin. — 2) Lehrbuch der spec. patholog. Anatomie, von Dr. J. Orth, 9. Lief.. Auge, bearb. v. Prof. Greeff.

Journal-Uebersicht. I. A. v. Graefe's Archiv f. Ophthalmologie. LIV. 3. — II. Zehender's Klinische Monatsblätter für Augenheilkuude. 1902. October—December u. 1903, Januar. — III. Zeitschrift für Augenheilkunde. 1902. VII. 6 u. VIII. 1—3.

Vermischtes. Nr. 1—2.

Bibliographie. Nr. 1—19.

Zur operativen Behandlung des Ectropium des Unterlides.

Von Dr. **L. Steiner** in Surabaya (Java).

Die bekannten SNELLEN'schen Nähte, die in die umgestülpte Bindehaut ein- und auf der Wange ausgestochen werden, sind wegen ihrer leichten Ausführbarkeit und wegen des schönen unmittelbaren Erfolges sehr bestechend. Leider ist dieser Erfolg in älteren und schwereren Fällen nicht

immer ein bleibender. Nicht selten tritt nach Entfernung der Nähte das Leiden von Neuem auf. Ein besserer Dauer-Erfolg wäre zu erwarten, wenn man in dem Zellgewebe des Unterlides eine dem normalen Bindehautsacke entsprechende Furche schnitte und die ectropionirte Schleimhaut in der Tiefe dieser Furche festnähte. In einem ersten Falle habe ich diesen Gedanken in folgender Weise verwirklicht:

Am Uebergange der ectropionirten Schleimhaut in die Bindehaut des Augapfels durchschnitt ich die Schleimhaut von rechts nach links, präparirte die Lidbindehaut von hinten nach vorne von ihrer Unterlage ab und schnitt nachher eine dem normalen unteren Bindehautsacke ungefähr entsprechende Furche in das verdickte Zellgewebe des Unterlides. Nun wurde die abpräparirte und nur noch am Lidrande festsitzende Bindehaut in die Tiefe der Furche eingepflanzt, was durch drei Snellen'sche Nähte geschah, und zum Schluss die Augapfel-Bindehaut durch einige Knopfnähte wiederum vereinigt. In den ersten Tagen nach der Operation machte dieses Auge keinen guten Eindruck. Es trat eine starke Schwellung und Blutdurchtränkung des Unterlides und der Bindehaut auf, die jedoch bald schwand. Am fünften Tage wurden alle Nähte entfernt. Das Resultat war schliesslich ein gutes. Die Bindehaut blieb fest in der Tiefe der Furche und nach drei Wochen hatte es allen Anschein, dass der Erfolg ein dauernder sei. Leider ist der Patient zu dieser Zeit an Cholera gestorben.

So weit die Beobachtung reichte, war also dieser Erfolg ermuthigend. Allein die Operation war etwas umständlich und blutig gewesen. Bei drei folgenden Fällen erreichte ich dasselbe Ziel mit einem einfacheren und kürzeren Verfahren. Ich ersparte mir nämlich das lästige Abpräpariren der Bindehaut dadurch, dass ich die Furche, in welche die Bindehaut eingepflanzt werden sollte, subcutan anlegte. Ich verfuhr so:

Mit einem langen und starken Starmesser[1] stach ich unmittelbar unter dem äusseren Lidwinkel durch die Haut und schob es nun mit der Schneide nach unten, unter der vorgestülpten Bindehaut bis gegen den inneren Augenwinkel vor. Hier angekommen, hob ich den Stiel und, indem ich die Spitze kräftig nach unten drückte, setzte ich beim Zurückgehen des Messers nach dem unteren Augenhöhlenrande zu einen ergiebigen Schnitt. Nun hatte ich also in der Dicke des Lides einen grossen frontalen Spalt. Stülpte ich nun mit einem Spatel die ectropionirte Schleimhaut hinter dem Lidrand in ihre normale Lage zurück, so mussten die vordere und die hintere Wand des Spaltes auseinander weichen, das obere und das untere Ende desselben sich aber nähern und berühren und der Spalt sich also aus einem frontalen in einen horizontalen, oder besser in einen mulden-

[1] Ich hatte gerade nichts Besseres zur Hand. Ein etwas breiteres und leicht bauchiges Messer wäre allerdings passender.

förmigen mit oberer Concavität umwandeln, wobei derjenige Theil der Bindehaut, der früher ectropionirt war, in die tiefste Stelle des Spaltes zu liegen kam. Es erübrigte nun bloss noch diese veränderte Lage der Theile durch Nähte zu fixiren, was durch das Anlegen von drei SNELLEN'schen Nähten geschah.

In den zwei letzten Fällen führte ich, nachdem ich das Messer zurückgezogen hatte, eine feine Hohlsonde in die Wunde, sowohl um nachzusehen, ob der Spalt gross genug sei, als auch um mich beim Anlegen der Nähte davon zu überzeugen, dass dieselben nicht etwa neben dem Spalte zu liegen kamen. Da dieses letztere nicht leicht geschehen kann, ist das Einführen der Sonde vielleicht überflüssig.

Die Nähte wurden in einem Falle nach vier, in zwei Fällen nach fünf Tagen entfernt.

Wie gesagt, habe ich in dieser Weise drei Fälle operirt. Es handelte sich um veraltete schwere Fälle. In allen ist der Erfolg ein sehr guter. Von einem Ectropium ist nichts mehr zu sehen; der Bindehautsack ist 1 bis $1^1/_2$ cm tief und endet in einer scharfen Furche, in welcher die früher vorgestülpte Schleimhaut fest haftet. Die Beobachtungsdauer beträgt nun 7, $3^1/_2$ und 3 Monate und in keinem Falle ist ein Recidiv auch nur angedeutet.

Der Gedanke, die ectropionirte Schleimhaut in einen in dem Gewebe des Unterlides gesetzten Schnitt einzupflanzen und festzunähen, ist zu naheliegend, um neu zu sein. In GRAEFE-SÄMISCH, 3. Bd., 1. Theil, S. 467 lese ich: „Während DIEFFENBACH 6—7 mm oberhalb des unteren Orbitalrandes mittels querstreichenden halbmondförmigen Schnittes von der Haut bis in den Bindehautsack nahe hinter dem Tarsus vordrang, die Conjunctiva daselbst fasste, durch die Hautwunde hervorzog und mittels einiger Hefte an die periphere Hautwundlefze annähte ....“ Allein DIEFFENBACH's Verfahren war umständlicher, als das soeben beschriebene und hinterliess ausserdem eine Narbe auf der Lidhaut.

Klinische Beobachtungen.

Ueber eine seltene Verwachsung zwischen Cornea und Conjunctiva der oberen Uebergangsfalte im Verlaufe einer schweren Conjunctivitis gonorrhoica. Erhaltung des Bulbus und der Sehkraft.

Kranken-Vorstellung in der Berliner ophthalmologischen Gesellschaft am 29. Jan. 1903 von Dr. Loeser.

M. H.! Ehe ich Ihnen den Patienten selbst demonstrire, möchte ich über die Krankengeschichte und die Entstehung der vorliegenden Affection ein paar Worte vorausschicken.

Am 9. November 1902 wurde ich zu dem 36jährigen Gastwirth G.

gerufen, den ich in fieberhaftem Zustand zu Bett liegend fand. Er gab damals an, dass vor 2 Tagen sein linkes Auge unter Röthung und Schmerzen erkrankt, dass seit gestern unter lebhafter Steigerung der Schmerzhaftigkeit eine starke Schwellung der Lider hinzugetreten sei und das Auge gar nicht mehr geöffnet werden könne.

Ich fand die ganze linke Gesichtshälfte etwas gedunsen, die Augengegend heiss, geröthet und geschwollen, die Präauriculardrüse deutlich vergrössert; die Augenlider, besonders das obere, derb infiltrirt, faltenlos, so dass sie activ gar nicht bewegt werden konnten. Zwischen den Lidern sickerte missfarbener, gelber Eiter hervor. Nachdem es gelungen war, mit dem Desmarres'schen Lidheber das obere Lid etwas zu heben, zeigte sich nach Ausspülung ziemlich reichlicher Eitermengen die Conjunctiva im Zustande hochgradigster Chemosis: die Cornea schien wie in einem tiefen Loch zu liegen, rings wallartig von den gelblich durchscheinenden Conjunctivalwülsten umgeben und in ihren Randbezirken von ihnen überlagert. Die Hornhaut selbst war, soweit sie besichtigt werden konnte, klar, die Pupille von normaler Weite und Reaction. Der ganze Bulbus war ein wenig vorgetrieben, seine Excursionen nur noch in seitlicher Richtung in geringem Maasse möglich.

Auf Grund der Anamnese und des klinischen Bildes wurde die Diagnose: Conjunctivitis gonorrhoica gestellt, die durch den mikroskopischen Nachweis von (sehr zahlreichen) Gonokokken im eitrigen Secret als sicher erwiesen wurde.

Ueber den weiteren Krankheitsverlauf will ich mich kurz fassen und nur bemerken, dass am 3. Tage eine ganz leichte Hornhauttrübung aussenunten, und ein etwas dichteres Infiltrat im inneren oberen Quadranten auftrat. Im Uebrigen gingen die stürmischen Entzündungserscheinungen unter entsprechender Behandlung [1] allmählich zurück; am 3. December hatte die Eitersecretion nahezu aufgehört, und es blieb nicht nur die Form des Bulbus, sondern auch eine sehtüchtige Cornea erhalten.

Wenn auch der glückliche Ausgang dieser meistentheils deletären Augenaffection ein gewisses Interesse verdient, zumal in unserem Falle, wo die grosse Intensität der Entzündungserscheinungen, besonders die hochgradig ausgebildete Chemose; den schlimmsten Ausgang befürchten lassen mussten, so hätte ich doch nicht gewagt, in dieser Gesellschaft über den Fall zu berichten, wenn er nicht eine Besonderheit darbieten würde, für die ich Ihre Aufmerksamkeit in Anspruch nehmen zu dürfen glaube.

Am 26. November vorigen Jahres, d. h. am 17. Krankheitstage, als die Schwellung der oberen Uebergangsfalte und die Chemosis schon bedeutend zurückgegangen, der Bulbus im Ganzen schon freier beweglich war, wurde zum 1. Male constatirt, dass an der Stelle des Hornhautinfiltrates im oberen inneren Quadranten eine ziemlich breite und dicke Conjunctivalfalte fest fixirt war. Ihr Ursprung konnte damals noch nicht mit Sicherheit festgestellt werden, sondern blieb so lange zweifelhaft, bis mit dem weiteren Abklingen der Entzündungserscheinungen ein freierer Ueberblick möglich war. Es bot sich im Wesentlichen das auch heute noch vorliegende Bild, auf dessen Demonstration ich mich deshalb beschränken kann:

Das linke Auge ist noch etwas lichtscheu und kann noch nicht frei

[1] Die Behandlung bestand in den ersten Tagen, so lange die Hornhaut intact war, in Eisumschlägen und $^1/_4$ stündlichen, Tag und Nacht fortgesetzten Ausspülungen des Eiters mit physiologischer Kochsalzlösung, der Sublimat im Verhältniss von 1:10000 zugesetzt war. Später kamen noch Pinselungen mit 2% Arg. nitr.-Lösung hinzu, die täglich oder alle 2 Tage wiederholt wurden.

geöffnet werden, so dass die Lidspalte wesentlich enger erscheint als rechts. Wenn ich jetzt die Lider etwas vom Auge abziehe, fällt Ihnen sofort die eigenartige Veränderung auf, am deutlichsten, wenn ich den Patienten nach unten sehen lasse. Sie erkennen, wie von innen-oben eine an ihrer Basis etwa $^5/_4$ cm breite Bindehautfalte nach unten zieht, die sich, allmählich an Breite und Dicke abnehmend, im inneren oberen Hornhautviertel inserirt, wo sie in einer schräg von innen unten, nach aussen oben verlaufenden Linie von etwa $^3/_4$ cm Länge fest mit der Cornea verwachsen ist. Die Pupille ist zum grössten Theile frei und wird nur innen oben eine Spur überlagert. (Siehe Figur.) Dass die Verwachsung in der That nur den centralsten Theil der Conjunctivalfalte betrifft, erkennen Sie schon bei der Beobachtung der Augenbewegungen: Sie sehen wie sie sich bei der Blickrichtung nach innen und innen-oben, wobei Ursprung und Insertion am meisten einander genähert werden, in Falten legt und frei über die entsprechenden Randbezirke der Hornhaut hinweggleitet. Noch deutlicher werden Sie sich davon überzeugen können, wenn ich mit einer Sonde unter die Falte eingehe und Ihnen demonstrire, wie die Sonde ohne den geringsten Widerstand bis dicht an die centrale Verwachsungsstelle heran und von da ziemlich weit hinauf nach dem Ursprungsort der Bindehautfalte zu bewegt werden kann (von *a* nach *b*). Diesen selbst können Sie ohne Weiteres nicht erkennen; erst nach Ectropionirung des oberen Lides und bei gesenktem Blick lässt sich feststellen, dass die Bindehautfalte aus der Conjunctiva der oberen Uebergangsfalte hervorgeht, dicht an der Stelle, wo die Conjunctiva tarsi in jene übergeht.

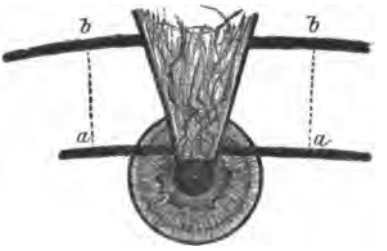

Ferner können Sie sich noch mit einem Blick überzeugen, dass der Bulbus im Wesentlichen reizlos ist: die übrige Conjunctiva zeigt normale Beschaffenheit, die Cornea keine dichteren Trübungen. Nur bei focaler und Lupen-Untersuchung ist eine ziemlich ausgedehnte, diffuse aus zahlreichen kleinen Fleckchen zusammengesetzte Trübung sichtbar, die das Sehvermögen vorläufig noch auf $^5/_{25-20}$ herabsetzt.

Es handelt sich also im vorliegenden Fall um eine Verwachsung der Bindehaut mit der Hornhaut, d. h. einen Zustand, den man als Pseudopterygium zu bezeichnen pflegt. Dieses wurde gerade im Anschluss an gonorrhoische Conjunctivitis mehrfach, wenn auch sehr selten beobachtet, während wir es häufiger im Verlaufe anderer Hornhaut-Erkrankungen und -Verletzungen vorkommen sehen, die zur Bildung randständiger Geschwüre bezw. Epitheldefecte führen; bei ihrer Heilung wird die Conjunctiva bulbi durch narbige Schrumpfung in der bekannten Weise in Mitleidenschaft gezogen. Unser Fall gehört zu der ersten, selteneren Kategorie, weicht aber in mehrfacher Beziehung von der Form des Pseudopterygium ab, die wir im Anschluss an akute Bindehautblennorrhöe gelegentlich beobachten. Dieses stellt sich nämlich in der Regel in der Weise dar, dass eine mehr oder weniger ausgedehnte Conjunctivalfalte, aus der dem Limbus benachbarten Bulbus-Bindehaut entspringend, an einer meist randständigen Partie der Hornhaut fixirt und hier an der Spitze fest verwachsen ist, während man am Limbus noch mit einer feinen Sonde unter der Bindehautfalte hindurchgehen kann.

Von diesem gewöhnlichen Befunde weicht der unsere, wie sie gesehen haben, in zwei Punkten ab, 1. in dem Ursprungsort der Conjunctivalfalte und 2. ihrem Fixationspunkte auf der Cornea.

Sie haben sich überzeugt, dass die Bindehautfalte weit vom Hornhautrande entfernt mit der Hornhaut verwachsen ist, und das centrale Ende die Pupillargegend erreicht, dass ferner die Conjunctival-Duplicatur nicht aus der dem Limbus benachbarten Conjunctiva bulbi hervorgeht, sondern von oben her entspringt, wo die Conjunctiva des Tarsus und der oberen Uebergangsfalte in einander übergehen. Diese Abweichung von dem gewöhnlichen Bilde des „Pseudopterygium" weist naturgemäss auf eine differente Entstehungsart hin. Während sonst der aus der Conjunctiva bulbi bestehende chemotische Bindehautwulst sich über die Geschwürsfläche legt und mit dieser verwächst, sodass nach Ablauf der Entzündung das oben geschilderte Bild des Pseudopterygium zurückbleibt, blieb in unserem Falle das Ulcus wegen seiner centraleren Lage von der chemotischen Conjunctiva bulbi unerreicht. Dagegen ist der seltene Fall eingetreten, dass ein stark geschwollener und weit herabhängender Wulst der oberen Uebergangsfalte mit diesem Ulcus verwachsen ist.

Diese Verwachsung bedingt, da sie noch ausserhalb des centralen Pupillargebietes liegt, weder jetzt, noch durch die nach der Operation zurückbleibende Trübung eine nennenswerthe Sehstörung. Ich kann also, wie ich glaube, der Natur dankbar sein, dass sie meine Therapie in so sachgemässer Weise unterstützt und das gefahrdrohende Ulcus durch eine von Art Bindehaut-Transplantation zur Heilung gebracht hat.

Der Patient wurde am 2. Februar 1903 in meine Klinik aufgenommen und am gleichen Tage operirt: die mit der Pincette gefasste Bindehautfalte wurde mittels eines Graefe'schen Starmessers von ihrer Fixationsstelle abpräparirt; im Moment der vollendeten Lostrennung schnurrt sie unter das Oberlid zurück, so dass sie bei frei geöffnetem Auge nicht mehr sichtbar ist und sich selbst überlassen werden kann. Am nächsten Tage wird der Patient mit reizlosem Auge entlassen. Von dem immer weiter schrumpfenden Rest der Bindehautfalte ist nach 14 Tagen nichts mehr zu finden.

Unser Büchertisch.

Neue Bücher.

*1. Ueber Tenon'schen Raum und Tenon'sche Kapsel, von Dr. H. Virchow. (Aus dem Anhang zu den Abhandlungen der Königlich preussischen Akademie der Wissenschaften im Jahre 1902. Mit 2 Tafeln. Berlin, 1902. Verlag der Königl. Akad. der Wissensch. in Commission bei Georg Reimer.)

2. Des Pedanios Dioscurides Arzneimittel-Lehre in fünf Büchern. Uebersetzt und mit Erklärungen versehen von Prof. Dr. J. Berendes. (Stuttgart, Verlag von Ferdinand Enke, 1902.)

Jeder Arzt, der nicht ein gewöhnlicher Handwerker ist, muss sich für die Ursprünge seiner Wissenschaft interessiren. Die Arzneimittel-Lehre des Dioscurides ist die älteste, welche bis auf unsre Tage gekommen, und auch heute, nach mehr als 1800 Jahren, insofern nicht veraltet, als eine Reihe von wichtigen Mitteln von uns nach denselben Grundsätzen angewendet wird,

nach denen sie von Dioscurides empfohlen worden. Aber leider wird die griechische Sprache den heutigen Aerzten immer weniger geläufig. Die Zeit ist nicht mehr fern, wo sie den meisten unbekannt sein wird. Da greift man dann zu Uebersetzungen. Verf. hat sich grosse Mühe gegeben, ein verständliches Buch zu schreiben. So hat er auch bei jedem Heilmittel in kleinem Druck die nothwendigen naturgeschichtlichen Erklärungen hinzugefügt, während man diese in der bisher meist benutzten Ausgabe des Dioscurides von Kurt Sprengel erst in dem zweiten Bande nachzuschlagen hatte. Dazu kommt, dass auf diesem Gebiete seit Kurt Sprengel vieles Neue zu Tage gefördert worden ist. Allerdings werden wir eine bessere Einsicht erst dann gewinnen, wenn die kritische Text-Ausgabe des Dioscurides von Prof. Wellmann erschienen sein wird.

Der Augenarzt wolle beachten, dass Dioscurides bei nicht weniger als 180 verschiedenen Mitteln Anwendungen bei Augenkrankheiten überliefert. Dies ist aus der unter meiner Leitung verfassten Dissertation von Arthur Stern über die Augenheilkunde des Dioscurides (Berlin 1890, 71 S.) und aus meiner Geschichte der Augenheilkunde im Alterthum (S. 208—232) zu ersehen, welche allerdings von Prof. Berendes nicht benutzt worden sind.

3. Early (prior to 1869) British and American ophthalmic literature, by Casey A. Wood, M. D., Chicago. (Read at the 53. annual Meeting of the American med. Assoc. 28 S.)

Die Geschichte unserer Wissenschaft wird auch in dem neuen Continent gepflegt. Allerdings, Amerika „hat keine Burgen und Schlösser"; die Geschichte reicht nicht so weit zurück, als in unsrem Continent, dem alten. Das älteste amerikanische Buch über Augenheilkunde ist G. Frick, A treatise on the diseases of the eye, including the doctrines and practice of modern surgeons, particularly of Prof. Beer. Baltimore, 1823.

4. Jankau's Taschenbuch für Augenärzte auf das Jahr 1903. (München, 1903, Seitz & Schauer.)

Enthält eine Reihe von ärztlichen kleinen Artikeln. Das Verzeichniss der Augenärzte und der augenärztlichen Zeitschriften sollte in den künftigen Jahrgängen systematischer, vollständiger, correcter sein.

*5. Uveitis symposium of papers read before the ophth. Section of the American med. Assoc., Saratoga, June, 1902, by de Schweinitz, Woods, Friedenwald, Hansell, Wilder, Woodruff, Marple. (Chicago, 1902. 91 S.)

Auf den Inhalt dieser Schrift werden wir noch zurückkommen. Der Titel gefällt mir nicht. *Συμπόσιον* heisst das Gastmahl, die Theilnehmer am Trinkgelage, die Trinkstube, und bildet den Titel von Schriften des Platon, Xenophon, Aristoteles, Epikuros und Lukianos, — mit grösserem Recht. Auch in Webster's Dictionary heisst es: Symposium. A drinking together; a merry feast. H.

Gesellschaftsberichte.

Société belge d'ophtalmologie à Bruxelles.

Dreizehnte Sitzung am 30. November 1902.

1. H. Coppez (Brüssel) stellt zwei Kranke vor mit Aneurysma der Carotis interna. a) Ein Kohlengruben-Arbeiter, 18 Jahre alt, welchem am 9. Februar 1901 der Kopf zwischen der Grubenwand und einem Wägel-

chen gequetscht worden: Bewusstlosigkeit von drei Tagen; Blutung aus Nase und Ohren; Genesung nach 4 Monaten. War dann schwach auf den Beinen und hatte Anfälle von Schwindel und Ohnmacht; fühlte fortwährendes Schlagen im Kopf, mit starken Schmerzen. Rechts Exophthalmus, 5 mm nach vorn; unter dem oberen Lide eine kleine pulsirende Masse, welche sich in die Orbita ausdehnt, die aneurysmatische A. supraorbitalis. Augapfel ohne Pulsation, lässt sich zurückdrängen. Rechte Pupille weiter als die linke; reagiren beide normal. Im December 1901 war Sehschärfe rechts $^1/_2$, links 1. Jetzt rechts nur Finger 1,50 m. Hyperämie der rechten Papille und Retina. Homonyme Diplopie durch Parese des rechten Rectus externus. Man hört ein diastolisches Blasen an der rechten Schläfe; beim Comprimiren der rechten Carotis hört das Blasen auf und die anderen Erscheinungen lassen nach; Patient hat dann Neigung zur Ohnmacht. Auch hört man ein Blasen an der rechten Carotis; der linke Puls tritt später auf als der rechte. Es besteht ein Aneurysma der Carotis interna an der Eintrittsstelle in den Schädel, welches sich dann weiter ausdehnt; auch an der Carotis communis und an der A. anonyma, wodurch der verlangsamte Radialpuls bedingt wird. — b) Einem 8jährigen Jungen drang eine Scheere in die linke Orbita; er zog sie heraus, ohne dass eine Blutung eintrat; 3 Tage später Symptome wie bei Meningitis; damals schon Amaurose des linken Auges. Patient genas. Jetzt ist der linke Augapfel nach vorn gedrängt, dabei Abducens-Lähmung. Bindehaut geröthet; Pupille ohne Reaction; weisser Sehnerv, Netzhaut-Arterien normal, Venen etwas geschlängelt. Augapfel zurückführbar. Systolisches Blasen an der Schläfe, Maximalstelle am Auge. Hier wird ein arterio-venöses Aneurysma vorhanden sein; die Scheerenspitze wird den Sehnerv, die A. ophthalmica und den Sinus cavernosus verletzt haben.

2. van Duyse (Gent) sprach über pulsirenden Exophthalmus mit Complicationen.

Ein 26jähriger Stallknecht führt den Anfang seines Leidens auf einen im Jahre 1895 erhaltenen Schlag gegen das linke Auge zurück. Im Jahre 1898 zeigte er Exophthalmus links nach aussen-unten mit hörbarem Blasen und systolischer Pulsation; innere und äussere Augenmuskel normal; links atrophische Verfärbung der Papille; S = $^1/_{25}$; rechts leichte Netzhaut-Hyperämie. 1899 glaubte de Stella in der Nase ein Aneurysma der A. ethmoidalis posterior zu constatiren. Im Februar 1900 sah van Duyse ihn; er fand denselben Zustand, nur vollständige Amaurose links. Am 23. Februar 1900 Unterbindung der Carotis communis rechts, wonach die Erscheinungen zuerst nachliessen. Der Tumor vergrösserte sich, drängte die Nasenknochen auseinander und drang bis in den inneren Winkel der linken Orbita. S rechts $^2/_3$, Stauung in der Retina (1902); hierauf Unterbindung der linken Carotis communis, worauf das Blasen und die Pulsation aufhörten. Eine schon vorhandene centrale Gehörsstörung verschlimmerte sich; der Gang ist unsicher, mit einer Neigung, nach rechts zu fallen. Nach eingehenden Erwägungen stellt Vortr. die Wahrscheinlichkeits-Diagnose Haemangio-endothelioma vom rechten Stirnknochen ausgehend durch das rechte Siebbein in die Orbita vordringend, die Stirn- und Nasenhöhlen, den Pharynx und das vordere Gehirn ergreifend.

3. Nuel (Lüttich) sprach über sympathische Ophthalmie nach Enucleation.

Ein 29jähriger Förster wurde angeschossen, wobei ein Schrotkorn Nr. 7 (kleines Kaliber) das linke Auge durchbohrte. 2 Wochen später fand Vortr.

Blut in der vorderen Kammer, eine mässige Entzündung des Bulbus, unsicheren Lichtsinn; das Schrotkorn war 3 mm hinter dem Limbus eingedrungen. Enucleation 16 Tage nach dem Unfall; das Schrotkorn war am hinteren Pol wieder ausgetreten. Normaler Verlauf. Einen Monat nach der Enucleation wurde Patient vom Regen lange begossen; heftige Iridocyclitis rechts, mit Neuro-retinitis haemorrhagica (nur später zu sehen); S = Finger in 2 m. Atropin, Bettruhe, Halbdunkel, Quecksilber-Einreibungen, Blutegel an der Schläfe. Die hinteren Synechien lösten sich. Besserung innerhalb 6 Wochen, die bis dato, 7 Monate nach Anfang der Iridocyclitis, sich erhielt, trotzdem dass noch eine Schlängelung der Retinalgefässe und ein fasriges Aussehen der peripapillären Region bestehen. Vortr. nimmt an, dass die Erkrankung prädisponirt wurde durch die Reizung, welche das linke Auge früher erlitten hatte, obschon beim Eintritt der Erkrankung des rechten Auges die linke Orbita reizlos war. So rief nun die Durchnässung die Iridocyclitis hervor, welche nach der Ansicht des Vortr. nicht entstanden wäre, wenn nicht die Prädisposition durch das linksseitige Trauma bedingt gewesen wäre. — Tacke (Brüssel) sah nie eine sympathische Ophthalmie entstehen durch Schrotkorn-Verletzung als solche; wohl aber, wenn eine Infection stattgefunden hatte. Er hat mehrere Augen nicht enucleirt, welche ein Schrotkorn enthielten ohne das später etwas auftrat. Er würde den Fall einfach für rheumatisch halten.

4. Leplat (Lüttich) sprach über Strabismus convergens traumaticus bei einem jungen Mädchen, welches einen Schneeball gegen das Auge bekommen hatte und darnach den Strabismus von 15°, eine Miosis, einen Accommodationskrampf nebst Myopie von 3 D vorwies; nach Atropinisation Myopie von 2 D. Unter Prismen-Uebungen kam das Auge zur normalen Stellung, die Myopie schwand und nun war das Auge Hypermetrop um 0,75 D. Die Contusion scheint das Obige veranlasst zu haben.

5. Bettrémieux (Roubaix) stellt einen Compressions-Apparat gegen Keratoconus vor. Eine Stirnbinde hat zwei Halbkugeln aus Kautschuk, mittels Stangen befestigt; jene sind einzeln stellbar und haben an der Mitte eine Vorbuchtung nach unten, gegen die Spitze des Keratoconus gerichtet. Vortr. hofft auch bei jungen Leuten Astigmatismus damit zu heilen. Gouverneur & Cie, 37 Rue de Collège zu Roubaix verfertig den Apparat. — Tacke erinnert an Purkinje's Eisenfeilsäckchen, welche dessen Myopie von 7 D nur auf kurze Stunden verminderten; Purkinje blieb Myope von 7 D. Auch die histologische Beschaffenheit des Keratoconus steht der Heilung durch comprimirende Apparate entgegen.

6. Rogman (Gent) sprach über Perithelial-Sarcom der Iris und des Ciliarkörpers bei einer 38jährigen Frau, seit 9 Monaten auf dem linken Auge, innen-unten, beobachtet. Der Tumor sah aus wie ein Sago-Korn und ragte über die Iris heraus; keine Vascularisation, keine Entzündung. Fundus normal; Myopie über 20 D. S = $^1/_6$; T normal. Eine Excision misslang; das Herausbeförderte war sarcomatös. Einige Tage später Enucleation. Normaler Verlauf; keine Metastase oder Recidiv; Exitus 4 Jahre später durch Herzleiden. Der Iristumor ging auf das Corpus ciliare über; der Iristumor war wohl der primäre, denn die hinteren Irisportionen sind nach hinten gedrängt, die Elemente des Ciliartumors sehen jünger aus. Der Ciliartumor vorwiegend und der centrale und hintere Theil des Iristumors haben die Structur des Perithelial-Sarcoms; nur etwas mitgeschlepptes Pigment: keine schleimige, hyaline oder sonstige Entartung.

7. Cakenberg (Jemappes) zeigt anatomisch-pathologische Präparate vor. a) Tuberculose des vorderen Bulbus von einem 8jähr. Jungen; Enucleation; normaler Verlauf. Exitus durch Meningitis 6 Wochen nach der Enucleation. Ein anderes von 6 Jahren wurde enucleïrt; Tod 1 Jahr später durch Miliartuberculose. Vortr. fragt, ob es bei solchen Resultaten wohl angezeigt sei bei primärer Augen-Tuberculose zu enucleïren. — Vennemann (Löwen) findet doch die Enucleation immer angezeigt. — b) Adhärenzen zwischen einem panophthalmischen Augapfel und dem Parietaltheil der Capsula Tenoni, welche die allmähliche Retraction des atrophischen Bulbus in die Augenhöhle erklären können. — c) Synchysis scintillans von einem 20jährigen, welcher vor 10 Jahren einen Pfeilschuss gegen das Auge bekommen hatte; Crystalle bis $^1/_3$ der vorderen Kammer anfüllend. — d) Leucosarcoma chorioideae bei einem chlorotischen Mädchen; einen kleinbohnengrossen Tumor nahe der Papille; mehrere kleine Tumoren ringsum; Rundzellen-Sarcom. — e) Osteoma subconjunctivale von einem 10jähr. Jungen stammend. Grösse wie ein gewöhnliches Chalazion; Lage auf dem Bulbus aussen-oben, nahe an der Uebergangsfalte. Exstirpation. Die Lage solcher Bildungen immer nach aussen, nahe der Sutura fronta-zygomatica lassen den Vortr. diese als eine Art von Os Wormianum auffassen, durch embryonale Adhärenzen verschleppt.

8. H. Coppez (Brüssel) sprach über Jequiritol. Zuerst Uebersicht des Bekannten, dann persönliche Beobachtungen. Bei Trachom sehr zu empfehlen; speciell die akuten Erscheinungen gehen in zehn, zwölf Tagen zurück und dann kann man elektrolytisch oder mechanisch behandeln. Bei ambulanten Kranken schwand die perikeratische Injection, sowie der Pannus, ohne dass man bis zur reactionellen Wirkung zu steigen brauchte. Jequiritol Nr. 1 gab schöne Resultate bei Keratoconjunctivitis phlyct., bei chronischer Conjunctivitis, bei Reizbarkeit nach akuten Bindehaut-Entzündungen, gegen Röthung nach Verbrennung der Bindehaut, gegen Pseudopterygium, gegen Osteitis tuberculosa. — de Waele (Gent) hat mit Ricinin experimentirt. Wenn makroskopisch keine reactionelle Wirkung gesehen wird, so besteht doch immer eine neutrophile Leucocyten-Infiltration, welche die Heilwirkung erklärt. Man muss zur reactionellen Dosis steigen, da sonst nur die Bindehaut immunisirt wird und später grössere Dosen verlangt werden. — Gauthier (Brüssel) bemerkt, dass bei Jequiritol Schmerz beobachtet wird und ein centrales Leucom schon beobachtet wurde. Im Anfang geben die neuen Mittel immer die schönsten Erfolge; später schrumpfen die Indicationen mehr und mehr zusammen, so beim Trachom das Jequirity, das Sublimat, die Elektrolyse. Pergens.

Referate, Uebersetzungen, Auszüge.

1) **Grundriss der pathologischen Histologie des Auges,** von Dr. Siegmund Ginsberg, Augenarzt in Berlin. (Berlin, 1903. Verlag von S. Karger. 487 Seiten, 107 Abbildungen.)

Eine nicht nur dem Anfänger fühlbare Lücke in der ophthalmologischen Literatur ist im letzten Halbjahr mit dem Erscheinen zweier Lehrbücher der pathologischen Histologie des Auges ausgefüllt; im October v. J. erschien im ersten Theil das von Greeff, im Januar d. J. das dem Ref. vorliegende Buch

von Ginsberg. Seit dem Compendium von Alt im Jahre 1880 und dem Werk von Wedl-Bock 1886 ist nur noch das von E. Berger 1893 erschienen.

Ginsberg nennt sein schön ausgestattetes, fast 500 Seiten starkes Buch einen Grundriss der pathologischen Histologie, indem es ihm auf eine „möglichst kurze Darstellung der mikroskopischen Veränderungen der einzelnen Augentheile unter besonderer Berücksichtigung der bei der Beurtheilung dieser Veränderungen für den weniger Geübten wichtigen Kriterien ankam".

Demgemäss setzt sich das Buch aus 11 Kapiteln zusammen, die die einzelnen Augentheile als Ueberschrift haben: Lidhaut und Lidrand, Bindehaut, Sclera, Cornea, Iris, Ciliarkörper, Linse, Glaskörper, Aderhaut, Retina und Sehnerv. Jedes Kapitel beginnt mit einer kurzen präcisen Darstellung der normalen histologischen Verhältnisse.

Auf eine „einheitliche Beschreibung der durch eine bestimmte Erkrankung (wie z. B. neuroparalytische Keratitis, sympathische Ophthalmie, Glaucom u. a.) hervorgerufenen Processe, wie sie sich im gesammten Auge abspielen", wird verzichtet. Durch Verweisungen im Text und ein Sachregister sind aber die Darstellungen der bei diesen Krankheiten auftretenden Veränderungen unschwer aufzufinden.

Jedem Kapitel folgt ein Literatur-Verzeichniss, das die Arbeiten anführt, die dem Verf. für den Leser zum weiteren Studium geeignet erscheinen.

Das Buch zeugt von einer umfassenden Kenntniss der ophthalmologischen und pathologisch-anatomischen Literatur, sowie von der grossen, in Jahre langer Arbeit erworbenen Erfahrung seines Autors. Soweit es ihm möglich war, liegen eigene Untersuchungen seinen Darstellungen zu Grunde. Mit der aus seinen früheren Arbeiten bekannten strengen Objectivität, ja Skepsis, deutet er seine Befunde und beurtheilt in derselben Weise die fremden Autoren. — Als einen besonderen Vorzug müssen wir praktischen Augenärzte es empfinden, dass er mit den klinischen Verhältnissen die engste Fühlung behält; für uns ist die Histologie in erster Linie eine Hilfswissenschaft, die uns über das im Leben gesehene Aufklärung schafft und uns Anhaltspunkte für therapeutische Maassnahmen liefert. Aus der Fülle der Beispiele, die hier anzuführen wären, sei auf das Kapitel über die Störungen der Wundheilungen bei Hornhautwunden durch Einlagerung von Fremdkörpern hingewiesen, wie es so häufig nach Star-Operationen beobachtet werden muss. Linsenfasern und Glaskörpermassen werden theils abgestossen, theils resorbirt, anders abgeschnittene Cilien, Linsenkapsel und vorgefallene Iris; sie können erhebliche Störung der Wundheilung bedingen; besonders ist es die in der Wunde liegende Linsenkapsel, die es nicht zu einer continuirlichen Narbenbildung kommen lässt. Bald entsteht in der Umgebung eine Rundzellen-Infiltration, die sich in chronischem Verlauf unter Entwicklung von Granulationsgewebe auf die tieferen Teilen des Auges fortpflanzt und schliesslich zu Cyclitis und Verlust des Augapfels führt, ohne dass bakterielle Infection stattzufinden braucht. Selten ist dieses bei eingelagerten Iris-Stücken der Fall, die im Gegensatz zur Linsenkapsel oft reactionslos einheilen, selbst wenn die Einlagerung bis dicht unter das Epithel reicht. Dass freilich die dünne Bedeckung einen Locus minoris resistentiae gegen Traumen und infectiöse Schädlichkeiten darstellt und das Auge mit Iris-Einheilung noch nach Jahren an Panophthalmie zu Grunde gehen kann, ist jedem Kliniker bekannt.

Es würde natürlich zu weit führen, wollte ich die einzelnen Kapitel inhaltlich referiren. Hervorgehoben seien von eigenen Arbeiten die Beiträge

zur Lehre von der Entstehung der Bindehaut- und Iris-Cysten. Verf. wies nach, dass Bindehaut-Cysten durch Epithel-Einsenkungen und Abschnürung ohne Betheiligung an Drüsen entstehen können; ferner die ausgezeichnete Beschreibung des Trachom in seinen verschiedenen Stadien, die entzündlichen Prozesse in der Hornhaut, die Darstellung der verschiedenen Star-Formen, des Aderhaut-Sarkom und metastatischen Carcinom, der Netzhaut-Ablösung und des Glioma retinae. Von letzterem sagt zusammenfassend der Verf., dass es aus unverbrauchten, zum Theil wohl gleichzeitig verlagerten Keimen hervorgehe. Dass diese Neuro-Epithel-Anlagen sind, ist nicht wahrscheinlich. Nach Greeff sind es vorzugsweise gliöse Elemente. Verf. bezeichnet die cylindrischen Zellen „als solche Elemente, welche die Differenzierung in Neuroblasten und Spongioblasten noch nicht durchgemacht und die epitheliale Lagerung der embryonalen Netzhautzellen entweder angenommen oder beibehalten haben, einen Habitus, welcher auch die ebenso aufzufassenden Elemente der Pars ciliaris retinae, und zwar diese zeitlebens, behalten". Im Tumor können sie sich dann differenzieren zu gliösen und nervösen Elementen, ja zum Theil sogar gliabildende Fähigkeit erlangen. Nach Verf.'s Meinung haben die epithelialen Einschlüsse gar nichts mit den echten Neuroepithel-Nestern und den Faltenbildungen der Pars ciliaris zu thun, die er mehrfach in abgelösten Netzhäuten namentlich fötaler missbildeter Augen antraf.

In ausführlicher Weise werden ferner die entzündlichen Prozesse im Sehnervenstamme besprochen, die Stauungspapille mit ihren pathogenetischen Theorien, die atrophischen Zustände, die Veränderungen bei Glaucom und die Geschwülste des Sehnerven.

107 Abbildungen von eigener Hand des Verf.'s erläutern die Beschreibungen. Bis auf wenige Ausnahmen sind sie recht gut und, ohne zu schematisiren, sind sie übersichtlich und heben das Wesentliche hervor.

Ich glaube, Verf. ist seinem Ziele näher gerückt, als er bescheidenen Sinnes im Vorwort sich und uns zugesteht. Fehr.

---

2) **Lehrbuch der speciellen pathologischen Anatomie**, von Dr. J. Orth. (9. Lieferung, I. Hälfte: Auge, bearbeitet von Prof. Dr. Rich. Greeff. Berlin, Hirschwald, 1902.)

Verf. ist von dem Grundsatze ausgegangen, nicht zu subjectiv zu sein, und bei den vielen, noch strittigen Fragen alle in Betracht kommenden Autoren zu Worte kommen zu lassen. Dieser Plan ist zur Ausführung gelangt, so dass das Buch eine erschöpfende Literatur-Angabe über den bisher behandelten Stoff (Conjunctiva, Cornea, Sklera, Iris, Corpus ciliare) enthält. Klinische Beobachtungen sind auf das kleinste Maass beschränkt, dagegen finden die modernen bakteriologischen Forschungen bei Besprechung der bakteriellen Erkrankungen der Conjunctiva volle Würdigung mit Angabe der wichtigsten Kultur- und Thierversuche und technischen Methoden.

Die Disposition lehnt sich an die bewährte Methodik der allgemeinen pathologisch-anatomischen Lehrbücher an. An der Spitze jedes Kapitels wird die specielle Anatomie behandelt, dann folgen Entzündung, Altersveränderung, Degeneration, Regeneration, Geschwülste und entzündliche Granulome. Aus der Fülle des Gebotenen sei besonders auf die sehr eingehende Besprechung der Conjunctivitis trachomatosa hingewiesen: eingehende historische Uebersicht und scharfe Präcisierung der histologischen Elemente in allen Stadien des Trachoms, anlehnend an die Studien von Villard und Kick. Besonders

werthvoll ist der Beitrag Orth's: Allgemeines und Experimentelles über Hornhaut-Entzündungen mit seiner genauen Schilderung der verschiedenen Spiessformen bei Entzündung und Regeneration.

Die Beschreibung der polymorphen Hornhaut-Entzündungen geschieht nach äusseren Gesichtspunkten.

Bei den Iris-Erkrankuugen geht Verf. speciell auf die Tuberculose-Frage ein und constatirt die jetzt allgemein anerkannte Eintheilung in: 1. relativ gutartige Knötchen-Iritis; 2. tuberculöse Granulations-Geschwulst; 3. einfache entzündliche, tuberculöse Iritis (v. Michel), und 4. abgeschwächte Tuberculose (Leber).

Bei Besprechung des Ciliarkörpers betont Verf. die Function der Proc. ciliar. als alleinigen Regeneratoren des Kammerwassers.

Das Buch ist mit zahlreichen guten Abbildungen ausgestattet und bietet im Verein mit der „Anleitung zur mikroskopischen Untersuchung des Auges" von demselben Verf. einen zuverlässigen Führer. Rosenstein.

Journal-Uebersicht.

I. A. v. Graefe's Archiv f. Ophthalmologie. LIV. 3.

1) **Weiterer Beitrag zur Kenntniss der binocularen Tiefenwahrnehmung,** von Dr. A. Elschnig in Wien.

Verf. beanstandet folgenden von Heine aufgestellten Satz: „Da wir im Stereoskop die Halbbilder mit relativ zu geringer Convergenz betrachten, so überschätzen wir die Entfernung und sehen wir das richtig photographirte Object überplastisch." Schon Helmholtz, Wundt und Hering haben übereinstimmend gefunden, dass das Gefühl für die Convergenz unsicher ist und zu Täuschungen führt. Verf. fand bei Untersuchungen am Haploskop, dass von 9 Personen 7 eine richtig aufgenommene Kugel zunächst überplastisch (eiförmig) und bei zunehmender Convergenz, ganz unabhängig von der geschätzten Entfernung, kugelförmig und selbst mit abgeflachtem vorderen Pol sahen. Er bleibt daher bei seiner früher gegebenen Erklärung, dass die Ueberplasticität durch die perspectivische Verzeichnung (relative Vergrösserung) der näheren Theile des Objects bedingt ist, welche unser Urtheil täusche.

2) **Der Einfluss der Accommodation auf die Wahrnehmung von Tiefenunterschieden,** von L. E. W. von Albada, Lieutenant der Infanterie in Kampen (Holland).

Verf. entfernte aus einem sogen. Opernglase die beiden negativen Oculare und verlängerte die Tuben durch Pappröhren so weit, dass die Augen des Beobachters sich beim Vorsetzen des Instruments genau in den Brennpunkten der Objective befanden. Bei dieser Anordnung erscheint ein durch die Objective beobachteter Gegenstand, mag derselbe näher gelegen oder weiter entfernt sein, unter demselben Gesichtswinkel. Da das Netzhautbild sich nicht ändert, so bleibt auch die Convergenz für jeden Punkt des Stereoskopbildes gleich. Dass die Bildgrösse sich nicht verändert, erkennt man leicht daran, dass stets ein gleich grosser Theil des Bildes innerhalb des Linsenrandes sichtbar ist. Trotzdem sieht man bei Bewegungen eines Gegenstandes vor dem Objective deutlich die Entfernung und Annäherung, und zwar bei der Entfernung zugleich eine scheinbare Vergrösserung, bei der Annäherung eine

scheinbare Verkleinerung, also ein der gewöhnlichen Erfahrung entgegengesetztes Verhalten, da ja sonst die scheinbare Vergrösserung die Empfindung der Annäherung, und umgekehrt die scheinbare Verkleinerung die Empfindung der Entfernung hervorruft. Daraus darf man schliessen, dass bei der Versuchsanordnung nicht zunächst der scheinbare Wechsel der Objectgrösse, sondern die wechselnde Entfernung zur Vorstellung gelangt. Diese kann nur durch die Unterschiede der Accommodation oder ihrer Innervation hervorgerufen werden.

Weitere Versuche und Ausführungen sind im Original nachzulesen.

---

3) **Ueber Wucherung des Bindehaut-Epithels mit cystischer Entartung und ihre Beziehung zum Naevus,** von Dr. Stoewer in Witten.

Verf. entfernte bei einem 45jährigen Manne eine kleine Bindhautgeschwulst, welche seit der Kindheit bestand, sich im Laufe der Zeit vergrössert hatte, aber nie Beschwerden verursachte. Die Geschwulst befand sich am rechten Auge, nasal, oberhalb eines Pterygiums und nahm etwa den oberen-inneren Quadranten der Conjunctiva bulbi ein. Sie war bis 2,5 mm dick, auf der Sklera verschiebbar und erschien theils gallertig durchscheinend, theils gelblich-röthlich. Etwa in der Mitte befand sich umgeben von mehreren kleineren eine grössere Cyste von etwa 2 mm Durchmesser.

Anatomische Untersuchung: Die Epithellage bestand aus geschichtetem Pflasterepithel, welches an der Peripherie bis 6 Lagen zählte, sich auf dem eigentlichen Tumor aber auf 2 Lagen verdünnte. Ueberall waren zahlreiche Becherzellen mit häufig nachweisbarem Stoma vorhanden. Vom Epithel aus erstreckten sich in die Tiefe Wucherungen, welche zunächst die Form solider Epithelzapfen mit kolbigen und beerenartigen Anschwellungen hatten, später aber, durch Zwischengewebe vom Oberflächenepithel abgedrängt, rundliche Nester bildeten, die meistens noch Verflüssigung des Centrums als Cysten mit dünner Epithellage erschienen. Durch Schwund der Scheidewände verschmolzen nicht selten mehrere kleinere Cysten zu grösseren von unregelmässiger Form. Das Gewebe zwischen dem Epithel und den Nestern und Cysten wurde durch gewucherte epitheloide Zellen mit grossen stark gefärbten Kernen gebildet.

Obwohl diese Zellen statt in Nestern mehr diffus auftraten, so ist Verf. doch geneigt, sie in die Kategorie der von anderen Autoren beschriebenen Naevus-Zellen zu stellen und den ganzen Tumor den unpigmentirten Nävis zuzurechnen. Den Ursprung der Naevuszellen aus dem Epithel konnte Verf. nicht nachweisen. Die Entstehung der Cysten aus Epithel-Einsenkungen ist höchst wahrscheinlich. Trotz des drüsenartigen Ansehens waren die Epithelzapfen meist solide und ohne Membrana propria. Vermuthlich fand von den Epithelien und speciell von den Schleimbechern aus eine Secretion in das Lumen der Cysten statt.

---

4) **Vollständige mikroskopische Untersuchung eines Falles von sympathischer Opthalmie,** von Dr. J. Asayama aus Kioto (Japan). (Aus dem Laboratorium des Hofraths Prof. Schnabel in Wien.)

Es handelte sich um einen Fall von typischer sympathischer Ophthalmie des linken Auges, welche etwa 3 Monate nach der Enucleation des ersterkrankten rechten Auges zur Erblindung geführt hatte. Patient starb reichlich 1 Jahr später an Tuberculosis pulmon. und Nephritis. Die anatomische Untersuchung ergab beiderseits Uveïtis chronica mit theils herd-

förmiger Anhäufung von Exsudatzellen mit Neigung zur Bindegewebs-Neubildung besonders in der Pupille, im perilenticularen Raume und in der Suprachorioidea Nirgends eine Andeutung von Tuberkelknötchen.

Dass der bakteriologische Befund negativ war, darf nicht gegen die Deutschmann'sche Hypothese verwerthet werden, denn die Mikroorganismen konnten während der langen Zeit verschwunden sein, dagegen spricht entschieden gegen die Migrationstheorie, dass sich beiderseits in den Zwischenscheidenräumen der Optici und am Chiasma keine Entzündungsproducte von irgend welchem Belang vorfanden. Wie es bei schwerer Irido-Cyclitis der Fall zu sein pflegt, liessen die entzündlichen Erscheinungen trotz erheblicher Veränderungen an der Papille nach hinten zu rasch nach.

Bekanntlich hat Peters die Frage aufgeworfen, ob es sich bei der sympathischen Ophthalmie nicht unter Umständen um eine locale Tuberculose handle, welche dadurch zur Entwicklung gelange, dass die sympathische Ciliarreizung einen günstigen Nährboden für die ubiquitären Tuberkelbacillen schaffe. Im vorliegenden Falle war Patient schwer tuberculös, trotzdem aber auch bei besonderer Aufmerksamkeit keine Andeutung von tuberculösen Veränderungen zu finden.

---

5) **Klinische und pathologisch-anatomische Untersuchungen über die Intoxications-Amblyopie,** von Dr. Franz Schieck, Privatdocent und I. Assistent der Univers.-Augenkl. zu Göttingen. (Aus dem Laboratorium der genannten Klinik.)

Bekanntlich ist die namentlich neuerdings von Uhthoff eingehender begründete Lehre, dass die Intoxications-Amblyopie auf primärer interstitieller Bindegewebswucherung im Opticus und secundärer Atrophie der Nervenfasern beruht, von Birch-Hirschfeld beanstandet worden, welcher abgesehen von Veränderungen in den Netzhaut-Ganglienzellen eine primäre Affection der Nervenfasern und eine secundäre Betheiligung des interstitiellen Gewebes anzunehmen geneigt ist. Birch-Hirschfeld hat selbst nicht verkannt, dass seine Beobachtungen an Thieren, welche er mit Methylalkohol vergiftete, nicht ohne Weiteres auf die chronische Aethylalkohol-Vergiftung des Menschen übertragen werden darf. Eine functionelle Prüfung ist bei Thieren ganz ausgeschlossen.

Verf. hatte Gelegenheit einen ziemlich frischen Fall zu beobachten und zu untersuchen.

35jähr. Mann. 1893. Verbrennung des linken Auges, Symblepharon und starke Trübung der Cornea. R. A.: E, S = 1.

1900. Rechts Abnahme von Sehschärfe seit 7 Wochen. Abusus Spirit. und Nicotin. zugestanden. S = 0,3, Gesichtsfeld frei; centrales, relatives Skotom für weiss und alle Farben. Augenspiegelbefund normal. 3 Tage nach der Aufnahme im Delirium Sturz aus dem Fenster, nach 7 Tagen exitus. Die Section fand etwa 16 Stunden p. m. statt, daher konnten Nissl-Präparate der Netzhaut nicht mehr gemacht werden.

Dass die temporale Abblassung der Papille fehlte, liegt vermutlich daran, dass die Erkrankung erst kurze Zeit bestanden hatte. Jedenfalls deutet dieses Verhalten darauf hin, dass die primären Veränderungen sich retrobulbär im Opticus und nicht in der Retina abspielen.

Im Opticus fand sich eine interstitielle Entzündung, oder, da Wanderzellen fehlten, eine Proliferation des interstitiellen Bindegewebes mit Bildung zahlreicher junger Zellen und deutlicher Sprossung von Fasern in die Nerven-

bündel hinein, wobei es den Anschein hat, dass die Bindegewebsfibrillen sich nicht zwischen die Nervenfasern hineindrängen, sondern in vorher präformirte Lücken hineinwuchern. Dadurch kommt eine Verkleinerung der Maschenräume zu Stande. Die Septen sind sehr gefässreich, die Gefässe zeigen vielfach Sklerose und Endothelwucherung bis zur vollständigen Verstopfung des Lumens. Von solchen erkrankten Gefässen gehen zahlreiche neugebildete Aeste ab, und durch die grosse Anzahl der letzteren wird es überhaupt nur verständlich, dass der Nerv noch ernährt werden konnte und nicht völliger Degeneration anheimfiel.

Nach Markscheidenfärbungen erkennt man degenerirte Nervenfasern, doch ist nie der ganze Inhalt eines Maschenraums zu Grunde gegangen, sondern stets eine beträchtliche Anzahl normaler Nervenfibrillen neben Lücken sichtbar. Mehrfach zerfällt der Inhalt eines Maschenraums in Bündel, so dass Spalten entstehen, in welche die bindegewebige Zwischensubstanz hineinwuchert.

Verf. neigt zu der Annahme, dass Sklerose (Endarteriitis) der Gefässe den Process einleitet und zunächst zu Ernährungsstörungen in dem grösstentheils im Centrum des Nerven, also für die Ernährung ungünstig verlaufenden papillomaculären Bündels führt. Die Bindegewebswucherungen sind die Träger eines Collateralkreislaufs, durch dessen Vermittlung unter Umständen die Wiederherstellung einer ausreichenden Ernährung der Nervenfasern mit Wiederkehr der Function zu Stande kommt.

6) **Ueber Pupillarreflexcentrum und Pupillarreflexbogen,** von Dr. med. Sophus Ruge, Assistenzarzt in Greifswald. (Aus der Univers.-Augenkl. in Greifswald.)

Im Gegensatze zu Bach konnte Verf. sicher nachweisen, dass selbst nach völliger Durchtrennung der Medulla oblongata etwa in der Mitte der Rautengrube noch deutliche Pupillarreaction vorhanden war. Das Pupillarreflexcentrum muss demnach cerebral liegen.

Vielleicht wird die Pupillenstarre bei Tabes und Paralyse dadurch bewirkt, dass eine Erkrankung der Sympathicuswurzeln das Ganglion ciliare in Mitleidenschaft zieht, wobei die Ciliarnerven, welche den Reiz dee Oculomotorius weiterleiten sollen, functionsunfähig werden.

7) **Experimentelle und kritische Untersuchungen zur Frage nach dem Einfluss des Nervus sympathicus auf den Accommodationsvorgang,** von Dr. Paul Römer, Privatdocent und Othmar Dufour, Volontärassistent. (Aus der Universitäts-Augenklinik zu Würzburg.)

Sorgsam vorbereitete und ausgeführte Versuche ergaben, dass der Sympathicus den Accommodationsvorgang nicht beeinflusst.

8) **Ueber Cataracta pyramidalis mit Hornhautadhärenz, nebst Bemerkungen über das Dickenwachsthum der Membrana Descemeti.** Ein Beitrag zur Kenntniss der Glashautbildung und -Neubildung, von W. M. de Vries, Assistent der ophthalmol. Klinik an der Universität zu Amsterdam.

Einer 33jähr. Frau wurde das rechte seit 17 Jahren erblindete Auge wegen Glaucom. secund. enucleirt. Abgesehen von anderen Veränderungen fand sich ein centrales Leucom, mit dessen Hinterfläche eine Cataracta pyramidalis verwachsen war. Die an der Verwachsung-Stelle unterbrochene

Membrana Descemeti bekleidete das zwischen Hornhaut und Linse befindliche Zwischengewebe und erstreckte sich, überall mit Endothelzellen bedeckt, bis auf die vordere Linsenkapsel, wo demnach eine neue Glashaut gebildet war. Die vordere Corticalis zeigte sich in grösserer Ausdehnung cataractös, die vordere Kapsel im Bereiche der Adhärenz verdünnt und mit spärlichen Epithelzellen versehen. Das von der Linse zur Cornea ziehende Gewebe bestand in seinem hinteren Abschnitte aus kernarmem, straffem Bindegewebe, vielleicht Kapselstar, während der vordere Theil einen Resorptionsherd darstellte, in dem sich nekrotisches Gewebe, Pigmentklümpchen, Riesenzellen, Leukocyten u. s. w. fanden. Vielleicht haben die Resorptionsvorgänge zur Schrumpfung und zum Vorrücken der Linse geführt, wobei die vordere Kammer seichter wurde und Veranlassung zum Secundärglaucom gegeben werden konnte. Die Membr. Descemeti war relativ dick und erreichte auf der Adhärenz eine Dicke von über 50 Mikren.

---

9) **Die Ergebnisse meiner Fluorescein-Methode zum Nachweis von Erkrankungen des Hornhaut-Endothels.** Nach experimentellen, klinischen und anatomischen Untersuchungen, von Prof. Eugen v. Hippel in Heidelberg. (Aus der Univers.-Augenklinik zu Heidelberg.)

Bei experimentell erzeugten parenchymatösen Hornhauttrübungen, sei es durch Injection von Kochsalzlösung oder durch Unterbindung von Venae verticosae oder Durchschneidung der Arter. ciliar. long., konnte das Bestehen der durch Fluorescein nachgewiesenen Endotheldefecte durch directes Aufträufeln von Methylenblau-Lösung auf die Hinterfläche der ausgeschnittenen Hornhaut bestätigt werden. (Methode Bullot-Lor.) Die Versuche gestatteten den Schluss, dass da, wo Grünfärbung auftritt, eine Endothel-Erkrankung sicher vorhanden ist. Der Erkrankungsherd wird nicht immer in seiner ganzen Ausdehnung gefärbt, und unter Umständen bleibt aus unbekannten Gründen die Färbung ganz aus. Trotzdem ist der positive Ausfall der Reaction absolut beweisend, und ihr Auftreten, bezw. Fehlen bei den verschiedenen parenchymatösen Hornhaut-Erkrankungen von Wichtigkeit.

Aus den klinischen Beobachtungen mag folgendes hervorgehoben werden.

Bei der Keratitis parenchymatosa, welche vom Rande beginnt und meistens mit Vascularisation einhergeht, ist im Frühstadium keine Endothelerkrankung vorhanden; dagegen darf man annehmen, dass dann, wenn die Trübung central beginnt, eine Endothel-Erkrankung an der Entstehung derselben betheiligt ist.

Bei der sog. Keratitis disciformis[1] (Fuchs) trat in allen früh beobachteten Fällen die Fluorescein-Reaction ein, die aber oft nur einige Tage anhielt. Vermuthlich beginnt diese Form der Trübung mit einer Erkrankung des Endothels. Dasselbe gilt von andren Formen der Keratitis profunda.

Wahrscheinlich ist die Endothel-Erkrankung durch anomale Zusammensetzung des Kammerwassers bedingt. Hierbei können verschiedene Stoffe betheiligt sein, welche in die Hornhaut gelangt in derselben verschiedene Reactionen, d. h. Keratitisformen, auslösen.

Wo bei Irido-Cyclitis die bekannten Beschläge der M. Descemeti einer ganz klaren Hornhaut anlagen, blieb die Fluorescein-Reaction stets aus. Bestand indessen daneben tiefe diffuse Hornhauttrübung, so war der Ausfall der Reaction ausnahmslos positiv. Die Trübungen sind Folgen der Endothel-Erkrankung.

---

[1] Wenn nicht scheibenförmig, dann schon lieber discoïdes nach Dioscur u. A. H.

Auch in den beobachteten Fällen von akut-entzündlichem Glaucom mit zarter diffuser Hornhauttrübung trat die Fluorescein-Reaction regelmässig auf, verschwand aber ebenso wie die Trübung oft rasch. Auch hier ist Verf. anzunehmen geneigt, dass die Schädigungen des Endothels die Trübung verursachen.

Endlich giebt Verf. noch den anatomischen Befund bei 4 Fällen von Iridocyclitis chronic. mit secundärer Keratitis parenchymatosa und bullosa. Sehr heftige Schmerzen hatten zur Enucleation geführt. Auch in diesen Fällen bestanden zum Theil ausgedehnte Defecte des Endothels. Der in vivo wechselnde Ausfall der Fluorescein-Reaction deutete darauf hin, dass zeitweise das Endothel regenerirt war, wie denn auch die Hornhauttrübungen kamen und verschwanden.

Jedenfalls muss man annehmen, dass chemisch differente Stoffe im Kammerwasser vorhanden sind, welche das Endothel schädigen.

Auf mancherlei andre vorläufig nicht genügend aufgeklärte Verhältnisse kann hier nicht eingegangen werden.

---

10) **Bulbus septatus,** von Dr. Ottomar Salffner, II. Assist. der Univers.-Augenklinik zu Würzburg. (Aus der genannten Klinik.)

Bei einem 3 Wochen alten Kinde was das linke Auge etwas grösser als das normale rechte. Der untere Abschnitt der Iris fehlte, und dementsprechend war die Hornhaut getrübt. Hinter der getrübten Linse schien eine Cyste zu liegen.

Nach 9 Monaten war der Bulbus noch mehr vergrössert und die Hornhaut trüber. Wegen der Entstellung und Verdacht auf Gliom, Enucleation.

Verf. fasst den anatomischen Befund so zusammen: Ein Gewebstrang, der die Hyaloidea und Reste derselben in sich einschliesst und mit einer von unten kommenden Netzhautfalte verbunden ist, durchzieht von der Papille aus den Glaskörperraum in sagittaler Richtung und löst sich vorn theils in der Umhüllung der Linse, theils in der Wandung eines cystösen Hohlraums auf. Der letztere breitet sich am Boden des Bulbus zwischen den Rändern eines Iris- und Ciliarkörper-Coloboms und in der vorderen Kammer aus und drängt die Linse nach oben-innen. Die Hyaloidea endet in der gefässhaltigen Linsenkapsel, zwei Reste derselben ziehen jedoch in der oberen und dann vorderen Hohlraumswand weiter zur Sklera bezw. Chorioidea.

Aus dem Ergebniss der mikroskopischen Untersuchung ist besonders hervorzuheben, dass der Gewebsstrang nicht aus Bindegewebe, sondern aus Gliagewebe bestand, dem nur stellenweise eine zarte bindegewebige Hülle angelagert war. Da das Gliagewebe vom Ektoderm stammt, so kann hier der Strang nicht entsprechend der Hess'schen Erklärung ähnlicher Befunde mesodermalen Ursprungs sein.

Vielleicht ist zu der Zeit, als die von der Hyaloidea bewirkte Einstülpung des Opticus sich zu schliessen begann, das später Opticusscheiden und Neuroglia bildende Ektoderm nach vorn gewachsen, um sich an Stelle des schwindenden Mesoderms längs der Hyaloidea auszudehnen.

Wegen vielfacher, meist hypothetischer Einzelheiten ist auf das Original zu verweisen.

---

11) **Beiträge zur Lehre von den Aderhaut-Sarcomen,** von Dr. Otto Bruns, Assist. an der Universitäts-Augenklinik zu Heidelberg.

Zwei sehr frühzeitig enucleirte Fälle: 1. Fasciculäres Spindelzellen-Sarcom,

nicht eigentlich melanotisch; 2. wahres Leukosarcom von angiosarcomatösem Charakter mit vielfachen Spalträumen, welche wahrscheinlich durch Proliferation der die Blutgefässe umgebenden Lymphräume entstanden waren.

Eigenartig war in beiden Fällen die Spaltung der inneren (Fall 1) bezw. äusseren (Fall 2) Körnerschicht in zwei Blätter, von denen jedesmal das äussere Blatt an der Perforationsstelle der Lamina elastica mit dieser verwachsen war, während das innere Blatt den extra-chorioidealen Geschwulstknoten kapselartig umhüllte. Vermuthlich war auf chemotactischem Wege früh eine Verwachsung der äusseren Netzhautschichten mit der Lamina elastica erfolgt. Als der wachsende Tumor diese durchbrach, wurden die festhaftenden äusseren Netzhautschichten mit zerrissen und in der Folge durch die in die Retina hineinwuchernde Geschwulst von den inneren Netzhautschichten getrennt, welche sich der Oberfläche des wachsenden Tumors anschmiegten.

In Fall 1 fanden sich umschriebene tumorartige Anhäufungen nicht pigmentirter Zellen zwischen der Glaslamelle und dem unveränderten Pigmentepithel, wie sie auch schon von Knapp beschrieben wurden. Ohne Zweifel handelte es sich um Sarcomzellen. Da das Sarcom an einzelnen Stellen in Contact mit subretinaler Flüssigkeit stand und in dieser offenbar abgelöste Geschwulstzellen nachgewiesen werden konnten, so ergiebt sich zwanglos die Annahme, dass Geschwulstkeime versprengt wurden und sich ansiedelten. Wie das Eindringen in das Pigmentepithel erfolgte, konnte nicht nachgewiesen werdeu. Scheer.

II. Zehender's Klinische Monatsblätter für Augenheilkunde. 1902. October.

1) **Ueber intrabulbäre Tuberculose bei Kindern und Bemerkungen über die Differentialdiagnose zwischen Tuberculose und Netzhauttumoren,** von Carl Emmanuel.

Verf. beschreibt 3 Fälle, bei welchen die Diagnose Glioma retinae gestellt und das Auge enucleirt wurde. Bei der mikroskopischen Untersuchung stellte es sich aber heraus, dass es sich nicht um Gliom, sondern um Tuberculose handelte. Der Process spielte sich rein intrabulbär ab, die Sklera war nirgends perforirt und fanden sich keinerlei Zeichen einer gleichzeitig bestehenden Conjunctivaltuberculose. Der erste Fall zeigte das Bild eines isolirten Chorioideal-Tuberkels, der tumorartig in den Bulbus hineinragte; im zweiten Falle handelte es sich um eine isolirte Skleraltuberculose am hinteren Pol mit secundärem Uebergreifen auf die Chorioidea und im dritten um ein den Ciliarfortsätzen auflagerndes tuberculöses Gewebe, tumorartige Verdickung der Netzhaut in der Gegend der Papille und geringe Verdickung der Chorioidea.

2) **Zur Behandlung der Iristuberculose mit Tuberculin-TR,** von M. Handmann.

Verf. berichtet über 2 Individuen, bei denen 3 Augen von tuberculöser Iritis ergriffen waren. Dieselben heilten unter einer Injectionsbehandlung von Tuberculin TR, ohne dass während und nach der Kur schädliche Nebenwirkungen beobachtet wurden.

---

3) **Zwei Fälle von ringförmiger Trübung der Cornea,** von Albert Blascheck.

Verf. beschreibt zwei Fälle von Arcus senilis ähnlicher ringförmiger Trübung der Cornea, von denen der eine bestimmt seine Entstehung dem

Frühjahrskatarrh und zwar der Limbusform verdankt, während der andre die Annahme eines abgelaufenen Frühjahrskatarrh mit Wahrscheinlichkeit vermuthen lässt.

4) **Hinüberwachsen der freien Oberlid-Bindehaut auf den Tarsus,** von Dr. Hoppe.

Verf. beobachtete einen Fall, bei dem die freie Bindehaut eines Oberlides in der ganzen Breite über den convexen Knorpelrand sich hinwegschob. Das eigenartige Krankheitsbild bezeichnet er als eine diffus fortschreitende Sklerose der Bindehaut mit Concrementbildung, welche an einem Oberlide zur Herüberziehung der freien Lidbindehaut auf den Tarsus führte.

5) **Ectropium non cicatriciale.**[1] Der heutige Stand seiner operativen Behandlung, von Dr. Pflüger.

Verf. incidirt bei der Operation des narben-freien Ectropium des unteren Lides die Conjunctiva 2 mm unterhalb des freien Lidrandes und parallel mit demselben, präparirt alsdann die Conjunctiva nach unten und oben los, durchschneidet den Tarsus 1 mm unterhalb des Lidrandes, schält ihn vom Orbicularis los, fasst seinen oberen Rand mit einer starken Pincette und umschneidet ihn mit der Scheere.

6) **Ueber subconjunctivale Injectionen von Natr. cinnamyl. (Hetol),** von A. Lazenius.

Verf. benutzte eine $^1/_2$ bis 1 $^0/_0$ Lösung von Hetol (zimmetsaures Natron) als subconjunctivale Injection bei Herpes corneae, Ulcus corneae und Hornhautwunden und hatte eine günstige Wirkung. Die Dauer der Keratitis parenchymatosa wurde hierdurch abgekürzt. Bei Krankheiten der Iris und Chorioidea hatten sie eine schmerzstillende Wirkung. Die Krankheitsdauer der Sklerítis und Episkleritis wurde durch Hetol-Injectionen in keiner Weise abgekürzt.

November.

1) **Zur Behandlung der Kurzsichtigkeit,** von R. Liebreich.

Nach der Ansicht des Verf.'s kommt der nasale Theil der Orbita allein für die Beurtheilung des Einflusses auf Refractions-Anomalien und Strabismus in Betracht. Als Hauptmaass tritt die Pupillendistanz in den Vordergrund, mit der die Nasenbreite gleichen Schritt hält. Da nun die Distanz der beiden Foramina optica an den verschiedenen Schädeln nur minimale Variationen zeigt, so sind wir im Stande den Winkel, welchen die beiden Axen der Muskelkegel mit einander machen, für die verschiedenen Pupillardistanzen festzustellen. Die Abweichungen dieses Winkels von der Norm üben einen Einfluss auf Refraction und Strabismus aus. Je grösser derselbe ist, um so mehr müssen sich die Recti interni bei der Fixirung anstrengen. Hierdurch kann sich Myopie entwickeln bezw. der Myopiegrad vermehren. Um dies zu verhüten, hält Verf. die Anwendung von Prismen für das einzige positive Mittel gegen die Fortschritte der Myopie.

2) **Ueber Cystenbildung an der Hornhaut-Oberfläche,** von Wilh. Reis.

Verf. untersuchte ein Auge, das vor 14 Jahren in Folge von Blennorrhoea neonatorum erblindet war. An der Bulbus-Oberfläche fand sich nicht die in Narbengewebe umgewandelte Hornhaut, sondern hochgradig verdicktes lockeres

[1] Narben-frei, oder non cicatricatum, nach Cael. Aurel. H.

Bindegewebe, das sich als die Fortsetzung der Conjunctiva bulbi erwies, welche auf die unter ihr gelegene Hornhaut in ihrer ganzen Ausdehnung hinaufgewachsen war. In diesem prăcornealen Bindehautgewebe fanden sich umfangreiche cystische Hohlräume.

3) **Totale einseitige Oculomotorius-Lähmung durch basale Blutung,** von B. Ackermann.

Bei einem 15jährigen Arbeiter war 14 Tage vor seinem Eintritt in die Klinik eine linksseitige totale Oculomotorius-Lähmung eingetreten. Der Patient starb nach wenigen Tagen. Oberhalb des Pons in der Gegend des linken Oculomotorius-Stammes fand sich zwischen Arachnoidea und Pia eine reichliche, etwa handtellergrosse Menge theils frischen, theils älteren geronnenen Blutes. Der Oculomotorius war etwa 1 cm vor seinem Durchtritt durch die Dura umfasst von einer ziemlich derben Arachnoidealfalte, die ihn ringförmig umschnürte und durch ein unter der Arachnoidea liegendes älteres und zum Theil schon bindegewebig organisches Blutgerinsel von Erbsengrösse ungemein scharf angezogen wurde. Im Oculomotorius selbst fand sich an dieser Stelle eine tiefe Schnürfurche, so dass der Nerv hier bis zur Dicke eines starken Zwirnfadens reducirt war. Derselbe war auch in seinem weiteren Verlauf schmächtiger, als der der rechten Seite.

4) **Analyse der Landolt'schen C-Figur zur Messung der Sehschärfe,** von Ed. Pergens.

Verf. verwirft die Landolt'sche Prüfung vermittelst der C-Figur, da bei derselben 57,7 % auf die Unterscheidung der Oeffnung von 1 Minute fallen, und 42,3 % auf Rechnung andrer Factoren.

5) **Beiträge zu den tuberculösen Erkrankungen des Pons,** von Fr. Schöler.

Im Anschluss an die Beschreibung von 2 Fällen von Pons-Affection giebt Verf. ein Bild dieser Erkrankung. Das charakteristische Symptom derselben ist die associirte Lähmung der Seitwärtsdreher des Augapfels. Zu den selteneren Vorkommnissen gehört die Beschränkung der Beweglichkeit auch nach oben und unten. Das zweite Charakteristicum der Pons-Affectionen ist die Gubler-Millard'sche Hemiplegie alterne, die alternirende Lähmung eines Hirnnerven zugleich mit der Lähmung der Extremitäten- und Rumpfmusculatur der andren Seite. Bei Erkrankung der Pedunculi cerebri ist der betreffende Nerv der Oculomotorius, beim Pons sind das sowohl der Abducens wie der Facialis, Trigeminus und Hypoglossus. Die Betheiligung des Trigeminus ist nicht so häufig, wie des Facialis. Oft beobachtet man motorische und sensible Lähmungen bezw. Reizerscheinungen an den Extremitätennerven. Neuritis bis zur ausgesprochenen Stauungspapille wird nur selten gefunden, ebenso Nystagmus.

6) **Ueber den Einfluss des Wasserstoffsuperoxyd (Merck) auf das Auge und dessen Verwendbarkeit in der Augentherapie,** von Hans Huss. (Schluss folgt.)

7) **Ciliarepitel und Exkavation am Kinderauge,** von W. Schön. Entgegnung auf die Einwendungen von Lange.

December.

1) **Scheinbewegungen in Stereoskopbildern**, von N. Heine.

2) **Die Bedeutung der Objectgrösse für die Ausdehnung der Gesichtsfeldgrenzen**, von Dr. Hummelsheim.

Nach den Untersuchungen des Verf.'s ist die absolute Grenze des Gesichtsfeldes nasalwärts mit einer Objectgrösse von 15 mm erreicht, während in der temporalen Hälfte die Aussengrenze mit der Objectgrösse continuirlich wächst. Bei den in der Perimetrie üblichen Objectgrössen ist die Ausdehnung des peripheren Objectes für die Weite der temporalen Gesichtsfeldgrenzen einschliesslich der unteren Hälfte des senkrechten Meridians wohl von Bedeutung, für die medialen und den oberen Antheil des senkrechten Meridians hingegen kann sie vernachlässigt werden.

3) **Ueber Entfärbung von Pigment in mikroskopischen Schnitten**, von Leopold Müller.

Um pigmentirte mikroskopische Schnitte zu bleichen, benutzt Verf. folgende Methode: An den negativen Pol eines zur Elektrolyse geeigneten Stromes kommt der gewöhnlich dazu benutzte Strom aus Platinblech, an den positiven Pol wird ein flaches Säckchen aus Platindrahtgeflecht angeschlossen. Benutzt wird ein Accumulatorenstrom von 6 Volt Spannung. Das Säckchen wird in eine Porzellanschale mit Wasser eingetaucht. In das Säckchen kommen sodann die Schnitte, die vorher aus dem Alkohol, in dem sie aufbewahrt sind, in Wasser übertragen wurden, und sodann wird der andre Pol in das Wasser eingetaucht. Um und im Platinsäckchen entwickelt sich reichlich O und die Bleichung ist bald vollendet.

4) **Ueber den Einfluss des Wasserstoffsuperoxyds (Merck) auf das Auge und dessen Verwendbarkeit in der Augentherapie**, von Hans Huss. (Schluss.)

Die Anwendungs des Wasserstoffsuperoxyds empfieht sich bei gewissen Hornhaut-Verwundungen, bei Dakryocystitis, zur Blutstillung bei Operationen und zur Reinigung infectionsverdächtiger Wunden; gutwirkend, jedoch von Protargol übertroffen, ist dasselbe bei Blepharitis; nicht am Platze bei parenchymatösen Corneal-Erkrankungen und bei den meisten Formen von Conjunctival-Erkrankungen.

5) **Ist die durch Geschwürsbildung am Lidrand charakterisirte Form der Blepharitis als Ekzem aufzufassen?** von Dr. Winselmann.

Die Blepharitis ulcerosa ist eine primäre Erkrankung der Ciliarwurzeln, die bei vorhandener Hyperämie des Lidrandes durch die normaler Weise im Haarbalg vorkommenden Mikroorganismen hervorgerufen wird. Sie entspricht der von den Dermatologen Sycosis genannten Krankheit und hat, ausser wenn eine directe Fortleitung eines Ekzems aus der Nachbarschaft nachgewiesen wird, mit letzterer Erkrankung nichts zu thun. Die Cilien mit stark pigmentirtem und geschwollenem Bulbus sind nicht an sich pathologisch, sondern werden es erst, wenn ihre Wurzelscheiden eitrig infiltrirt werden, und so ihr Uebergang in die Form mit kolbenförmigem, unpigmentirtem Bulbus gehindert wird. Die einzige rationelle Behandlung ist die totale Epilation des Lidrandes.

6) **Ein Fall von Papilloretinitis bei Botulismus,** von Sophus Ruge.

Verf. beschreibt 3 Fälle von Wurstvergiftung. Bei allen war das Sehvermögen herabgesetzt; während in 2 Fällen dieser Zustand lediglich durch eine Accommodations-Lähmung hervorgerufen war, liess sich bei einem Falle ausserdem eine ausgesprochene Papilloretinitis nachweisen, in Folge deren das Sehvermögen auf $^1/_7$ herabgesetzt war. Unter geeigneter Behandlung schwand dieselbe, und das Sehvermögen wurde wieder normal.

---

7) **Beitrag zur Kenntniss der Missbildungen des Auges (atypische Iriscolobome),** von O. Bürstenbinder.

Es handelt sich um ein $^1/_4$ Jahr altes Kind mit einem atypischen Iriscolobom nach innen unten des rechten Auges, während linkerseits zwei Colobome, eins nach oben und eins nach unten bestanden.

---

8) **Ueber das Verhalten der Elastica in der Umgebung des Sehnerveneintritts glaucomatöser Augen,** von G. Ischreyt.

Verf. untersuchte 14 Glaucom-Augen. Der Elasticarand war häufig nach hinten geschlagen und dann ausnahmslos mit einer ausgebildeten Excavation vergesellschaftet. Ein Uebertritt elastischer Fasern aus dem Elasticarand in die Lamina cribrosa liess sich nicht feststellen. Der Elasticarand endet überhaupt in der Mehrzahl der Fälle frei, nur selten sieht man ihn aufgefasert in die Lamina cribrosa eintreten.

Januar 1903.

1) **Ueber Veränderungen an den Ciliarepithelien bei Naphthalin-Vergiftungen,** von P. Sala.

Verf. führte einer Reihe von Kaninchen 2—5 g Naphthalinum purum in Emulsion in den Magen. Die Thiere wurden theils nach Auftreten der ersten ophthalmoskopisch sichtbaren Veränderungen, theils auch bevor solche sichtbar waren, getödtet, und die Augen zur Untersuchung herausgenommen und gehärtet. Bei allen Versuchsthieren fand sich eine mehr oder weniger starke Hyperämie des Ciliarkörpers, das Pigmentepithel war grösstentheils stark in seiner Structur verändert; die Zellen waren stark gequollen, die Pigmentkörner an die Peripherie gewandert, einzelne in ihrer Form vollständig verändert, andre wieder geplatzt. Die Linsenveränderungen waren geringfügig. In der vorderen und hinteren Kammer und in der Gegend des Ciliarkörpers fand sich eine aus runden homogenen Kugeln und geronnenen Klumpen und Detritus zusammengesetzte Masse. Die Netzhaut war stärker verändert. Neben Exsudation zwischen ihr, Glaskörper und Pigmentschicht liessen sich die von Helbron beschriebenen Netzhautveränderungen feststellen. Nach der Ansicht des Verf.'s sind die Veränderungen an den Ciliarepithelien für die Genese der Naphthalincataract von wesentlicher Bedeutung, da jene die Zusammensetzung des Kammerwassers wesentlich beeinflussen.

---

2) **Ein Operationsverfahren für complicirte Stare und luxirte Linsen,** von Leopold Müller.

Verf. benutzt ein sehr schmales Graefe'sches Messer, das oben im Limbus mit der Schneide nach unten in das Hornhautparenchym eingestochen wird, ohne in die Vorderkammer einzudringen. Er bildet damit einen Hornhautlappen mit der Basis oben am Limbus, dessen Länge 5 mm, dessen Höhe 2 mm beträgt. Das Messer wird in einem Zuge 2 mm nach abwärts geführt,

dann rechtwinkelig nach vorn gedreht und die gebildete Cornealbrücke durch Ausschneiden des gedrehten Messers zu einem Lappen geformt. Durch diese rechtwinkelige Drehung wird bewirkt, dass auch das Ende des Lappenschnittes nicht dünn ist, sondern dieser ausser seiner hinteren Fläche eine schmale untere Randfläche erhält. Darauf wird ein zweiter Schnitt wie bei der gewöhnlichen Lappenextraction ausgeführt, der genau an der Basis des zuerst gebildeten Lappens enden muss, doch muss darauf geachtet werden, dass der erste Lappen nicht von seiner Basis abgetrennt wird.

3) **Beiträge zur Chirurgie der Lider**, von J. v. Siklóssy.

Verf. berichtet über eine plastische Operation am oberen Lid durch eine Modification des Richet'schen Verfahrens, über innere Bekleidung des Dieffenbach'schen Lappens bei totaler Blepharoplastik und über Blepharoplastik nach Fricke am unteren Lide.

4) **Ein Fall von glaucomatöser Excavation mit retinaler Ausfüllung**, von Dr. Kampherstein.

In vorliegendem Falle handelt es sich um eine schon lange bestehende Excavation, deren Füllung fast ausschliesslich durch die Retina geliefert wurde. In dem atrophischen, excavirten Papillengewebe war es offenbar zu ausgiebigen Blutungen gekommen, wodurch die benachbarte, wohl von der Blutung mitbetroffene Retina in die Excavation hineingezogen wurde.

5) **Anatomische Untersuchung eines Falles von selbständigem Gumma der Regenbogenhaut**, von K. Rumschewitsch.

Verf. giebt die anatomische Untersuchung eines Falles von Irisgumma.

6) **Pathologisch-anatomische Untersuchung von Keratitis fascicularis und Pannus scrophulosus**, von J. Seo und H. Yamaguchi.

Verff. untersuchten das Auge eines Kindes, welches während einer scrophulösen Keratitis (K. fasciculosa et pannosa) an Erysipel und Bronchitis zu Grunde gegangen. Sie fanden in dem Gebiete der Cornea, die von Keratitis fasciculosa befallen war, die Bowman'sche Membran und die vordersten Parenchymschichten zerstört und durch vascularisirtes Granulationsgewebe ersetzt, auf welchem neugebildetes Epithel lag. Die Veränderungen in den oberen Epithelschichten waren ausgedehnter, als in der Bowman'schen Membran. Der ganze Process schob sich unter dieser Haut vor und kroch weiter. Wenn auch hauptsächlich die oberflächlichen Schichten der Hornhaut betroffen waren, so waren ebenfalls die tieferen in Mitleidenschaft gezogen. Es fanden sich eine Anzahl feiner parenchymatöser, zum Theil ganz tief gelegener und etwas infiltrirter Gefässe, sowie hinter der Spitze des Gefässbändchens unmittelbar vor der Membrana Descemeti eine dichtere Rundzellenanhäufung. Die pannöse Trübung war in Rückbildung, die Rundzelleninfiltration nicht mehr erheblich. Auch hier liess sich erkennen, dass die Veränderungen sich unter die Bowman'sche Membran vorschoben; dieselbe überdeckte den Rand der Veränderung und erschien von hinten her vielfach arrodirt. Auch in diesem Gebiete waren einzelne tiefe Gefässe erkennbar.

7) **Ein Beitrag zur Kenntniss der Keratomykosis aspergillina**, von B. Kayser.

Verf. beobachtete bei einem 36jährigen Landmann, dem beim Holzsägen

vor 14 Tagen etwas in das linke Auge geflogen war, auf der Cornea ein $1^1/_2$ bis 2 mm grosses, rundes, weisses Infiltrat, das deutlich über das Niveau der eitrigen Hornhaut hervorragte und zu dem hin sich vom Hornhautrand ein dichtes Bündel von Gefässen zog. Der Infiltratknopf war nicht glatt, sondern eigenartig schollig und trocken und von einer gräulichen Rinne umgeben. Am oberen Rand ragte ein schwarzbrauner Punkt, ein Fremdkörper, hervor. Es gelang leicht den Pfropf herabzuheben und es blieb ein kleines Geschwür zurück, welches in wenigen Tagen abheilte. Der abgehobene Pfropf war eine feste, zusammenhängende Masse und liess sich schwer zerzupfen. Durch Culturen liess es sich feststellen, dass es sich um Aspergillus fumigatus handelte. Horstmann.

III. Zeitschrift für Augenheilkunde. 1902. VII. Heft 6.

1) **Ueber die ophthalmoskopische Diagnose sklerotischer Erkrankungen der Netzhautgefässe**, von Prof. Raehlmann in München.

Die sklerotischen Erkrankungen der Netzhautgefässe sind seit der ersten Veröffentlichung von Hirschberg 1882 wiederholt beschrieben worden. Dadurch ist festgestellt, dass in einem Theile der Fälle einzelne Strecken der Netzhautgefässe oder ein Gefäss im ganzen Verlaufe weiss berandet, bezw. in einen weissen Strang verwandelt erscheinen können und zwar oft ohne eigentliche Erkrankung der Netzhaut, als locale Erscheinung bei allgemeiner Arteriosklerose und bei Sklerose der Hirngefässe. Nicht minder zahlreich sind die Fälle, die keine ophthalmoskopisch sichtbare Trübung der Gefässwand zeigen und sich nur durch Verschmälerung bezw. Verbreiterung der Blutsäule kundgeben. Während die erst besprochenen Veränderungen mehr in der Adventitia vor sich gehen und den Charakter der Perivasculitis tragen, sind die Veränderungen der zweiten Gruppe Wucherungen der Intima, die das Gefässrohr in seinem Lumen verengern, also endarteriitischer Natur. Die Erkrankung beschränkt sich in letzterem Falle sehr häufig nur auf ein Stück von wenigen Millimeter. Verf. fand diese Herdsklerose in 23 % der untersuchten Fälle von allgemeiner Arteriosklerose. Er geht auf einzelne Befunde unter Mittheilung von Fällen näher ein, bespricht auch die Beziehungen zur Thrombose der Netzhautvenen, bei denen es sich auch um primäre Veränderungen der Gefässwand handeln dürfte.

---

2) **Lenticonus posterior beim Menschen**, von Dr. E. Pergens.

Beschreibung eines Falles, bei dem im Verlaufe von Glaucoma secund. haemorrh. nach Iritis Wucherungen der Linsenmasse mit Ruptur der hinteren Kapsel erfolgten. Verf. stellte alle Fälle von Lenti-conus und globus als Wucherungen der Linsensubstanz (Phakom) hin, bei der die Kapsel secundär einreisse. Reste von Arteria hyaloidea, die in $^1/_3$ aller histologisch untersuchten Fälle gefunden sind, können durch Zugwirkung die Entstehung begünstigen.

---

3) **Bakteriologische Untersuchung über die Panophthalmie**, von Dr. K. Hirota. (Aus der Augenklinik zu Halle.)

Verf. fand in 3 Fällen von Panophthalmie Reinculturen von Pneumokokken.

VIII. Heft 1.

1) **Die operative Behandlung des mit Drehung des Auges um seine Axe complicirten Schielens**, von Prof. W. Koster, Gzn. in Leiden.

Nach einleitenden, sehr optimistischen Worten über die Erfolge der Schiel-Operationen, bespricht Verf. die Operation des paralytischen Schielens, das nach seiner Ansicht mit Erfolg operirt werden kann, sobald die eigentliche Lähmung fast gänzlich ausgeheilt ist. Das rotirte Schielen muss der Hauptsache nach auf dem Auge verbessert werden, auf dem es entstanden ist. Um Drehungen des Auges um die Axe zu erhalten, kann man von Verkürzung des Muscul. rectus inf. oder Tenotomie des M. rectus sup. Gebrauch machen, bezw. umgekehrt. Oder es wird die Tenotomie eines geraden Augenmuskels mit Durchtrennung der Tenon'schen Kapsel an einer Seite der Sehne parallel dem Limbus corneae, an der Seite, wohin das Auge rotirt werden soll, verbunden.

Endlich kann seitliche Verlegung der Insertion in der Richtung entgegengesetzt der gewünschten Drehung benutzt werden.

---

2) **Beitrag zur Lehre von den metastatischen Orbitalabscessen (Bacterium coli)**, von Dr. Loeser, Augenarzt in Berlin.

Bei einer 65jährigen Dame entwickelte sich wenige Tage nach einer Gallensteinkolik eine Iridocyclitis, die ohne erhebliche Reiz-Erscheinungen zu Se- und Occlusio pupillae innerhalb von 5—6 Tagen führte. Nach 14 Tagen trat ein Infiltrat der Cornea auf, das nach 3 Wochen zur Schmelzung der Hornhaut führte. 14 Tage vorher war ein Orbitalabscess nach aussen durchgebrochen, dessen Eiter nach Berstung der Cornea zur eitrigen Zerstörung des Bulbus führte.

Es war zunächst Iridocyclitis diagnosticirt worden. Die Auffassung des Processes blieb schwankend, bis mit dem Durchbruch des Eiters die Natur des Leidens und mit dem Nachweise des Bact. coli im Eiter seine Genese klar wurde. Das gleichzeitige Auftreten der Iridocyclitis neben dem Orbitalabscesse führt Verf. darauf zurück, dass ein in die Art. ophthalmica gelangter Embolus sowohl in den Bulbus versorgende, wie auch in orbitale Aeste sich vertheilte.

---

3) **Zur Sichtbarkeit der Ciliarfortsätze und Zonulafasern im Pupillargebiet nebst Bemerkungen über schichtstar-ähnliche Trübungen der Linse nach Verletzungen**, von Dr. E. Weiss. (Univ.-Augenklinik zu Giessen.)

In den drei Fällen von Sichtbarwerden der Zonulafasern handelte es sich um Verletzungen, zweimal mit völligem Fehlen der Iris, einmal um allmähliche Atrophie der letzteren. Im zweiten Falle war die Linse nach der Verletzung schichtstar-ähnlich getrübt worden. Es fand sich Kapselverletzung und Dislocation der Linse. Eine zuverlässige Erklärung der Schichttrübung ist nicht möglich.

Heft 2.

1) **Die ocularen Symptome bei Erkrankungen des Kleinhirns, der Vierhügel und der Zirbeldrüse**, von Prof. Dr. Bach in Marburg.

Bei Kleinhirn-Erkrankungen kommt, bei raumbeschränkenden Affectionen, wie Tumoren, Stauungspapille in 70 % der Fälle zur Beobachtung. Conjugirte Deviation fand sich unter 60 Fällen von einseitiger Kleinhirnhemisphären-

Erkrankung 6 Mal, unter 10 Fällen von Erkrankung einer Kleinhirnhemisphäre und des Kleinhirnwurmes 2 Mal; bei 11 Fällen beiderseitiger Erkrankung der Hemisphären und des Wurmes 1 Mal dissociirte Deviation. Charakteristisch ist die Deviation für Kleinhirn-Erkrankungen nicht, da sie bei Leiden der verschiedensten Hirntheile beobachtet wird. Der bei Kleinhirn-Erkrankung beobachtete Nystagmus horiz. (22 unter 160 Fällen) ist wohl nur als Folge von Reizwirkung auf die Brücke und die Vierhügel aufzufassen. Die ziemlich häufigen Augenmuskel-Lähmungen sind indirecte, durch Druck hervorgerufen. Anderweitige oculare Symptome sind selten beobachtet, z. B. Sensibilitätstörungen, 1 Mal Hemianopsie, 1 Mal Protrusio bulbi. Die beobachteten Pupillenstörungen haben nichts mit der Kleinhirn-Erkrankung zu thun, sie erklären sich durch die Opticus-Veränderungen.

Verf. geht auf anderweitige Symptome ein und bringt vergleichende Betrachtungen.

---

2) **Zur Frage des Blendungsschmerzes**, von Dr. Roemer, I. Assistent der Univ.-Augenklinik in Würzburg.

Entgegen den Annahmen Nagel's beweist Verf., dass ein Blendungsschmerz durch rasches Zusammenziehen des Sphinkter pupillae bei Belichtung nicht entsteht. Er stellt das Vorkommen eines Blendungsschmerzes nach seinen Beobachtungen in Abrede.

---

3) **Ueber Einführung von Jodoform in den Glaskörper des menschlichen Auges**, von Dr. H. Wokenius. (Universitäts-Augenklinik zu Königsberg.)

In den drei mitgetheilten Fällen handelte es sich um complicirte Verletzungen, die zu Eröffnung des Glaskörperraumes geführt hatten. Abgesehen von der chirurgischen Behandlung wurde von den Wunden aus reines comprimirtes Jodoform mittels eines gläsernen Troikars in den Glaskörper eingeführt.

Im ersten Falle verursachte das herabsinkende Jodoform, dessen grösserer Theil bis zur Resorption an der Einführungsstelle liegen blieb, Glaskörper-Trübungen. Aehnliche Trübungen zeigten sich nach Aufhellung der Blutung im zweiten Falle, im dritten blieb der Glaskörper klar.

Da Anzeichen einer Infection in den Fällen nicht vorlagen, kann die Heilwirkung darnach nicht beurtheilt werden.

---

4) **Ueber Glioma und Pseudoglioma retinae**, von Dr. Koerber. (Univ.-Augenklinik zu Marburg.)

Ueberwiegend kasuistische Mittheilung dreier Fälle von Gliom und eines Falles von Pseudogliom, das sich als Cyclitis mit Netzhautablösung erwies.

Heft 3.

1) **Gefässstudien an der Hornhaut und Iris**, von San.-Rath Dr. Augstein in Bromberg.

Noch nicht beendet.

---

2) **Ueber einen Fall von Sympathicus-Lähmung bei Herpes zoster**, von Dr. L. Stein. (Univ.-Augenklinik Würzburg.)

Bei einem Falle von Herpes zoster an der linken Brust, Rücken, Arm schloss sich Sympaticusreizung, die später in Lähmung überging, an. Als

wahrscheinlichste Erklärung des Uebergreifens des Processes von den Spinalganglien auf den Sympathicus nimmt Verf. an, dass Degenerationen im Rückenmark, wie sie bei Herpes zoster auftreten, hier jene Gebiete getroffen haben, aus denen die Sympathicus-Elemente kommen. Dass der Process weiter peripher fortschreitend die Rami communicantes ergriffen habe, ist wenig wahrscheinlich, da motorische Störungen fehlen. Drittens könnte die Infection nicht allein die Spinalganglien, sondern auch die Cervicalganglien des Sympathicus ergriffen haben.

---

3) **Bemerkungen über sogenannte knötchenförmige und gittrige Hornhautdegeneration**, von Dr. Koerber. (Univ.-Augenklinik Marburg.)

Dem beobachteten Falle fehlte von der knötchenförmigen Hornhautdegeneration das Symptom der grossen Unebenheit der Hornhautoberfläche, während alle anderen Zeichen vorhanden sind. Von der gittrigen Hornhauttrübung unterscheidet sich der Fall nur durch das Fehlen der gitterförmigen Zeichnung. Verf. zieht die Möglichkeit in Betracht, dass beide Erkrankungen nur verschiedene Abarten desselben Krankheitsbildes darstellen und seine Beobachtung das verbindende Glied darstellen könnte. Spiro.

Vermischtes.

1) Monsieur,

Les Collègues, les amis et les élèves du Professeur Panas ont décidé d'ouvrir une Souscription en vue de perpétuer par un souvenir durable la mémoire de ce Maître regretté. Le Comité se propose de faire graver une Médaille et de placer un Monument dans la grande salle de la Clinique Ophtalmologique de l'Hôtel-Dieu où, pendant vingt-deux ans, Panas a professé avec tant d'éclat et s'est dévoué aux soins des malades. Tous les souscripteurs d'une somme au moins égale à 25 fr. recevront un exemplaire de la médaille. Les souscriptions devront être adressées avant le 15 Avril prochain, à l'un des Secrétaires: M. Monthus, 41, rue Godot-de-Mauroi, et M. Scrini, 51, Avenue Bugeaud, ou à MM. Rodocanachi & Cie., Banquiers, 42, Avenue Gabriel, qui sont chargés de réunir les fonds. Nous espérons que vous voudrez bien vous joindre à nous pour rendre cet hommage à la mémoire de l'homme de bien que la Science Française vient de perdre, et nous vous prions, Monsieur, d'agréer l'expression de nos sentiments les plus distingués. Le Comité.

Présidents d'Honneur: MM. le Prof. Brouardel, Doyen honoraire de la Faculté de Médecine, le Prof. Debove, Doyen de la Faculté de Médecine, Delyanei, Ministre de Grèce à Paris, le Prof. Jaccoud, Secrétaire perpétuel de l'Académie de Médecine, Lancereaux, Président de l'Académie de Médecine. — Président: M. le Prof. Guyon, Membre de l'Institut. — Vice-Présidents: MM. le Prof. Gayet, Professeur de Clinique Ophtalmologique, à Lyon, Rodocanachi, Banquier, Félix Voisin, Vice-Président du Conseil de Surveillance de l'Assistance Publique. — Secrétaires: MM. Monthus, Chef de Laboratoire à l'Hôtel-Dieu, Scrini, Chef de Clinique Ophtalmologique à l'Hôtel-Dieu. — Membres: MM. Dr. Albarran. Dr. Barette (de Caen). Dr. Chevallereau. M. Corgialegno (de Londres). M. Daviel (de Rouen). Dr. Druault. Dr. Delbet. Prof. Fuchs (de Vienne). Prof. Hirschberg (de Berlin). Prof. de Lapersonne. Dr. Laugier.

Prof. Marey. Dr. Marie. Dr. Menacho (de Barcelone). Dr. Nelaton. Prof. Pfluger (de Berne). Dr. Phronimos (du Caire). M. Th. Petrocochino. Dr. Rochon-Duvigneaud. Dr. Sourdille (de Nantes). Prof. Tartuferi (de Bologne). Dr. Terrien. Prof. van Duyse (de Gand).

2) Drei geschichtliche Bemerkungen. I. Es wird vielleicht einige Fachgenossen interessiren, dass die älteste, uns erhaltene Schrift, in welcher die wundärztliche Betäubung nach bestimmter Anzeige, d. h. für länger dauernde, schmerzhafte Operationen, vorgeschrieben wird, ein Lehrbuch der — Augenheilkunde ist, welches Isa ben Ali zu Bagdad um das Jahr 1000 n. Chr. verfasst hat, und das, mit Hilfe von Prof. Lippert aus arabischen Handschriften übersetzt, mir vorliegt.

II. Cl. Galeni de oculis (liber) a Demetrio translatus. In meiner G. d. Aug. i. Alt., S. 355, habe ich nachgewiesen, dass diese Schrift das Werk eines Arabers ist. Eine Bestätigung liegt darin, dass derselbe Text von Constantinus Afer († 1087), der mit Vorliebe arabische Schriften übersetzte und auch als seine eigenen ausgab, in's lateinische übertragen ist. Vgl. Constantini liber de oculis in Opera Ysaac, Lugduni 1515. Der Unterschied zwischen den beiden Uebersetzungen ist unbedeutend. H.

III. Die Gesetze Hammurabi's, Königs von Babylon, um 2250 v. Chr. Das älteste Gesetzbuch der Welt. Uebersetzt von Dr. Hugo Winckler (Berlin). Leipzig, 1903, J. C. Hinrichs'sche Buchhandlung. „§ 218. Wenn ein Arzt jemand eine schwere Wunde mit dem Operationsmesser macht und ihn tödtet, oder jemand eine nagabti* mit dem Operationsmesser (?) öffnet, und das Auge wird zerstört, so soll man ihm die Hände abhauen."

*„Das Wort nagabti könnte Höhlung oder Spalte bedeuten. Es handelt sich dabei stets um das Auge (§ 220); der Gedanke an die Star-Operation liegt also nahe."

Ich glaube, dass die Thränensack-Fistel, bezw. Geschwulst gemeint ist, *αἰγίλωψ* und *ἀγχίλωψ* der Griechen (*σύριγξ* = fistula), garb der Araber (nāṣūr = Fistel), und zwar die hervorragenden und hartnäckigen Fälle, über deren für sie schwierige Behandlung die Alten so viel geschrieben haben. Durch diese Annahme wird das Gesetz vernünftiger. Bei diesem Leiden sieht das Auge; wird letzteres durch die Operation zerstört, so soll der Arzt streng bestraft werden. Bei dem Star ist das Auge blind; würde bei der Star-Operation das Auge zerstört, so könnte der Arzt, nach dem genauen Wiedervergeltungs-Grundsatz Hammurabi's, nicht so streng betraft werden. — Herr Winckler findet meine Deutung nagabti = fistula sehr plausibel. Vor allem würde die etymologische Bedeutung des Wortes sehr gut passen; denn dieses ist eine Feminin-Bildung von nagb = Erdspalte, Erdröhre, aus welcher Wasser kommt, Quelle. H.

Bibliographie.

1) Augengebrechen der Wehrpflichtigen, von Regimentsarzt Dr. M. Kos in Przemysl. (Militärarzt Nr. 21—25. Wiener med. Wochenschrift. 1902. Nr. 52.) Zahl der untersuchten Wehrpflichtigen: 655; darunter 247 Emmetropen, 313 Myopen, 95 Hyperopen. Kriegsdienstauglich waren 185; des Augengebrechens wegen minder tauglich 54, zum Waffendienste untauglich 385, zu jedem Dienste untauglich 31. Erkankungen der äusseren Gebilde waren, der Hornhaut 115, der Linse 35, des Strahlenkörpers, der

Netzhaut und des Sehnerven 97, Refractionsanomalien 369, Stellungsanomalien 32, Verlust des Auges 1. Schenkl.

2) Beiträge zur Morphin-Skopolamin-Narkose, von Dr. K. Schicklberger. (Wiener klin. Wochenschr. 1902. Nr. 51.) Die Morphin-Skopolamin-Narkose empfiehlt sich nur für solche Fälle, für welche eine allgemeine Anästhesie unbedingt erforderlich erscheint, Chloroform und Aether zugleich aber contraindicirt sind. Skopolamin ist zwar ein verlässliches Anästheticum, aber kein gleiches Narkoticum im Sinne einer genügenden Muskel-Entspannung. Für die Einleitung der Inhalationsnarkose bei sehr unruhigen Patienten bewährt sich eine einmalige Dosis $^1/_2$ bis 1 Stunde vorher. Schenkl.

3) Totale einseitige Oculomotorius-Lähmung, von Dr. E. Lindner. (Sophienspital, Abtheilung des Prof. Chvosteck.) (Wiener klin. Wochenschrift. 1902. Nr. 45.) Bei einer 42jährigen Patientin hatte ein kleines Aneurysma der Carotis interna den linken Oculomotorius isolirt in Mitleidenschaft gezogen. Die Affection trat plötzlich unter heftigem Kopfschmerz und Erbrechen ein. Auffallend war das Auftreten einer rechtsseitigen Neuritis optica mit Netzhautblutungen. Die Dauer der Erkrankung betrug $3^1/_2$ Jahre. Schenkl.

4) Ein Fall von Conjunctivitis filamentosa, von Dr. H. Coppez in Brüssel. (Allgemeine Wiener med. Zeitung. 1902. Nr. 45.) Bei einem $8^1/_2$jährigen Knaben wurde eine Conjunctivitis beobachtet, die bei Ruhe gar keine Symptome hervorrief, bei der geringsten Reizung aber Hyperämie und Fadenbildung erzeugte. Die Fäden bestanden aus kelchförmigen Zellen. Die Bildung dieser Fäden erfolgte beinahe alle 10 Minuten, bald in einem, bald in dem andren Auge. Convexbrillen beruhigten den Zustand des Kindes; jede reizende Behandlung vermehrte die Fadenbildung. Schenkl.

5) Zur Photographie des Augenhintergrundes, von Prof. Dr. Friedrich Dimmer in Graz. (Berliner klin. Wochenschr. 1902. Nr. 49.) Beschreibung des Apparates zur Momentaufnahme des menschlichen Augenhintergrundes und Reproduction von Photogrammen normaler und pathologisch veränderter Augen, die einen bewunderungswürdigen Fortschritt auf diesem Gebiete darstellen. Fritz Mendel.

6) Zur Photographie des Augenhintergrundes, von W. Thorner. (Ebenda. 1902. Nr. 43.) Betrifft die Katze. Fritz Mendel.

7) Beiträge zu den orbitalen Complicationen der Entzündung der Nebenhöhlen und ihrer Operation, von Leo Brandt. (Inaug.-Dissert. Freiburg i. B. 1902.) Verf. giebt einen kurzen Ueberblick über die oculo-orbitalen Complicationen bei Sinus-Erkrankungen und bespricht im Anschluss daran neun von Prof. Axenfeld beobachtete und behandelte Fälle von Orbital-Erkrankung. Fritz Mendel.

8) Zur pathologischen Anatomie der Orbitalfractur (Hernia orbitocerebralis), sowie über isolirte Augenmuskel-Lähmungen bei Basisfractur, von Paul Schuster. (Inaug.-Dissert. Freiburg i. B. 1902.) I. Isolirte Fractur der oberen Orbitalwand. II. Traumatische, isolirte, vollständige Lähmung des Oculomotorius. III. Traumatische, isolirte Lähmung des Trochlearis. Fritz Mendel.

9) Ueber die Ursachen des primären Glaucom, von Dr. Georg Levinsohn. (Berliner klin. Wochenschrift. 1902. Nr. 41 und 42.) Auf Grund eines klinisch und anatomisch beobachteten Falles von akutem Glaucom

glaubt Verf. für eine Reihe von primären Glaucomen den Ausgangspunkt in einer soliden Vergrösserung des Ciliarkörpers bezw. seiner Fortsätze suchen zu dürfen. Fritz Mendel.

10) Ueber concentrische Einschränkung und Ermüdungs-Einschränkung des Gesichtsfeldes bei Hysterie und Neurasthenie', von Dr. H. Arnheim. (Fortschritte der Medicin. 1903. Nr. 1.) Sammelreferat, muss im Original nachgelesen werden. Fritz Mendel.

11) Bottle-finisher's Cataract, by William Robinson, M. D., M. S., F. R. C. S., Sunderland. (British med. Journal, 24. Jan. 1903.) „So far as J know, there is no literature at all on the subject, except a short paragraph in Berry's diseases of the eye." Wir empfehlen dem Verf. unser Centralblatt 1898, S. 113—117, woselbst neben neuen Beobachtungen auch die alten Sätze von Beer (1817), Arlt, Panas, Wecker und auch die englischen Angaben von Mackenzie (1830) und aus demselben British med. Journal (15. September 1894) die von Landolt citirt werden; ferner the Ophthalmic Review 1898, S. 152, woselbst ein Referat über Glasblower Cataract aus dem deutschen; endlich die gründliche Arbeit von Meyhöfer in Görlitz, Klinische Monatsblätter, Februar 1886, referirt im Centralbl. f. Augenheilk. 1886, S. 55. H.

12) Neue Methode der Trachom-Behandlung mittels concentrirter Phenol-Lösung, von Dr. Njemtschenkow. (Nach einem Referat in der Deutschen Medicinal-Zeitung. 1902. Nr. 102.) Die Subconjunctival-Injectionen von 5 % Phenol-Lösung bei Trachom werden unmittelbar unter die Bindehaut ausgeführt. Nach 24 Stunden trat die grösste entzündliche Reaction der submucösen Räume ein, die am 2. Tage wieder zurückging. Ein Verband wurde nicht angelegt. In einem Zwischenraum von 14 Tagen wurde die Injection, wenn nöthig, noch einmal wiederholt, mehr als drei waren in keinem der 43 behandelten Fälle erforderlich. Die Resultate der Behandlung zeigten sich im absoluten Verschwinden der katarrhalischen Erscheinungen, sowie in der Resorption der Follikel, gewöhnlich bereits nach der ersten Injection. Die 5 % Phenol-Lösung tödtet die Mikroben durch ihre stark desinficirende Wirkung ab, ohne die Gewebe zu vernichten, in denen sie nur eine bedeutende Hyperämie hervorruft. Die Injectionen sind vollständig ungefährlich, wenig schmerzhaft und können ambulatorisch durchgeführt werden. Fritz Mendel.

13) Pupillenträgheit bei Accommodation und Convergenz oder myotonische Pupillen-Bewegung? von Privatdocent Dr. Julius Strasburger. (Neurolog. Centralblatt. 1902. Nr. 22. S. 1052.) Da der Name „myotonische Pupillen-Bewegung" im klinischen Sinne nur zum Theil berechtigt ist und anatomisch zur Zeit noch nicht gestützt werden kann, schlägt Verf. vor bis auf Weiteres die Bezeichnung „Pupillenträgheit bei Accommodation und Convergenz" zu acceptiren. Fritz Mendel.

14) Ueber die Bezeichnung „myotonische Pupillen-Bewegung", von Dr. Alfred Saenger in Hamburg. (Neurolog. Centralblatt. 1902. Nr. 24.) Verf. versteht unter der von Strasburger gewählten Bezeichnung „Pupillenträgheit bei Accommodation und Convergenz" nur eine träge Zusammenziehung der Irismusculatur. Unter „myotonischer Pupillen-Bewegung" will Verf. auf das Verharren in der Zusammenziehung und auf die ungemein langsame Erweiterung der Pupille besonderes Gewicht legen. Fritz Mendel.

15) Ueber die Pupillenreaction bei der Convergenz, von Marina (Triest). (Versammlung deutscher Naturforscher 1902 in Carlsbad. Nach einem Referat im Neurolog. Centralbl. 1902. Nr. 20.) Verf. kommt nach Experimenten an Affen zu dem Schluss, dass die Annahme eines Convergenzcentrums gar nicht nöthig ist, dass das Gehirn überhaupt keine einzelnen Muskeln und Nerven, sondern nur Richtungen und Bewegungsformen kennt, so wie Hitzig schon von Anfang an seine „Centren" verstanden wissen wollte. Fritz Mendel.

16) Gesichtsfeld-Aufnahme als Controle in der Behandlung der Hirn- und Rückenmarks-Lues, von O. Ziemssen (Wiesbaden). (Versammlung deutscher Naturforscher 1902 in Karlsbad. Nach einem Referat im Neurolog. Centralbl. 1902. Nr. 20.) Verf. kommt zu folgenden Haupt-Schlusssätzen: 1. Hirn- und Rückenmarks-Lues ist selbst bei ungestörtem allgemeinem Gesichtsfelde oft vereinigt mit einer Erkrankung des N. opticus, die Gesichtsfeld-Einengung für roth und grün bewirkt. 2. In den Veränderungen der Grenzen für die Farbenwahrnehmung hat man eine Controle für die Besserung oder Verschlimmerung des Hauptleidens. 3. Scharfe Inunctionskuren von 15—20 g täglich bewirkten nie eine Verschlimmerung (auch nicht bei Fällen von Tabes). 4. Je höher die Tagesdosis genommen, je länger die Kur fortgesetzt wurde, um so besser war das Endresultat. Fritz Mendel.

17) Lepra am Auge, von Dr. Haltenhoff. (Revue médicale de la Suisse romande. 1902. Nr. 4. Avril.) Der typische Fall von Lepra, die Patient in seiner Heimat Argentinien erworben, zeigt beiderseits in der Sklera temporalwärts kleine, runde, mit Bindehaut überdeckte Tumoren — gefässarm und schon ein wenig auf den Hornhautrand übergreifend. Die Hornhaut ist sonst normal. Verf. stellt bezüglich des weiteren Fortschreitens der Affection eine günstige (?) Prognose. Die Ansteckungsgefahr ist gering. Fritz Mendel.

18) Cephalischer Tetanus, Heilung, von G. Haltenhoff. (Revue médicale de la Suisse romande. 1902. 20. Septembre.) Ein 3jähriges Kind stösst sich ein Stückchen eines hölzernen Stockes, mit dem es in der Garten-Erde gegraben hat, in die rechte Orbita. Starke Schwellung des Auges, sofort Einspritzung von 10 ccm des Tetanus-Serum. Einige Tage später rechtsseitige Facialis- und linksseitige Abducens-Lähmung. Starkes entzündliches Oedem des rechten Auges. Am 16. Krankheitstage gelingt es, das 19 mm lange und 8 mm breite Holzstückchen zu entfernen, worauf die krankhaften Erscheinungen langsam zurückgehen. Fritz Mendel.

19) Theorien über die Empfindung farbiger und farbloser Lichte, von Mary Whiton Calkins. (Arch. f. Anat. u. Physiol. 1902. Physiol. Abthlg. Supplementband. S. 244.) Kritik der bisher aufgestellten Farbentheorien mit dem Ergebniss, dass nur eine Theorie, welche vier Grundfarben, diese aber nicht als Gegen-, bezw. Mischfarben annimmt, den Thatsachen gerecht werden könne. Eine solche sei die Theorie der molecularen Dissociation von C. L. Franklin, auf die näher eingegangen wird; vgl. Original. J. Munk.

Um Einsendung von Separatabdrücken wird gebeten (Berlin NW. 26 Schiffbauerdamm).

Verlag von Veit & Comp. in Leipzig. — Druck von Metzger & Wittig in Leipzig.

Centralblatt

für praktische

AUGENHEILKUNDE.

Herausgegeben von

Prof. Dr. J. Hirschberg, Geh. Med.-Rath, in Berlin.

Unter ständiger Mitwirkung der Herren Dr. Ancke in München, Dr. Berger in Paris, Prof. Dr. Birnbacher in Graz, Dr. Brailey in London, Prof. Dr. H. Cohn in Breslau, Doc. Dr. Cl. du Bois-Reymond in Berlin, Doc. Dr. E. Emmert in Bern, Prof. Dr. C. Gallenga in Parma, Dr. Greeff in Berlin, Prof. Dr. Goldzieher in Budapest, Dr. Gordon Norrie in Kopenhagen, Prof. Dr. Horstmann in Berlin, Dr. Ischconis in Smyrna, Prof. H. Knapp in New York, Prof. Dr. Kuschkow in Moskau, Dr. Kuthe in Berlin, Dr. Landau in Coblenz, Prof. Dr. Magnus in Breslau, Major F. P. Maynard, I. M. S., Civil Surgeon of Patna and Superintendent of the Medical School, Dr. Michaelsen in Görlitz, Dr. Moll in Berlin, Prof. Dr. J. Munk in Berlin, Dr. Neuburger in Nürnberg, Dr. Peltesohn in Hamburg, Dr. Pergens in Brüssel, Prof. Dr. Peschel in Frankfurt a. M., Dr. Purtscher in Klagenfurt, Dr. M. Reich in Petersburg, Med.-Rath Dr. Scherer in Oldenburg, Prof. Dr. Schenkl in Prag, Prof. Dr. Schwarz in Leipzig, Dr. Spiro in Berlin, Dr. Stirl in Köln.

Monatlich ein Heft. Preis des Jahrganges 12 Mark. Zu beziehen durch alle Buchhandlungen des In- und Auslandes und die Postanstalten des Deutschen Reiches.

April. Siebenundzwanzigster Jahrgang. 1903.

Inhalt: **Original-Mittheilungen.** Wie entsteht der Schmerz bei Lichtscheu? Von J. Bjerrum in Kopenhagen.

Gesellschaftsberichte. 1) Ophthalmological society of the United Kingdom. — 2) 70. Jahres-Versammlung der British medical Association in Manchester 29. Juli bis 1. August 1902.

Journal-Uebersicht. I. A. v. Graefe's Archiv f. Ophthalmologie. LV. 1. — II. Die ophthalmologische Klinik. 1902. Nr. 17—24 und 1903 Nr. 1—4. — III. La clinique ophtalmologique. 1902. Nr. 19—24 und 1903 Nr. 1—4. — IV. Revue générale d'ophtalmologie. 1992. Nr. 9—12 und 1903 Nr. 1—2. — V. Recueil d'ophtalmologie. 1902. October—December und 1903, Januar. — VI. Archives d'ophtalmologie. 1902. October—December und 1903. Januar—Februar. — VII. Annales d'oculistique. 1902. October—December und 1903. Januar—Februar. — VIII. The ophthalmic record. 1902. September—December. — IX. The Ophthalmic Review. 1902. November—December und 1903. Januar. — X. Journal of eye, ear and throat diseases. 1902. September—October. — XI. The American Journal of Ophthalmology. 1902. August—December. — XII. Proceedings American Philosophical society. XLI. Nr. 169.

Vermischtes. Nr. 1—8.

Bibliographie. Nr. 1—87.

Wie entsteht der Schmerz bei Lichtscheu?

Von **J. Bjerrum** in Kopenhagen.

Nagel[1] meint, dass es die Zusammenziehung der Pupille bei Lichteinfall ist, welche den physiologischen Blendungsschmerz bedingt Er hat „die Probe auf die Richtigkeit" dieser Annahme dadurch gemacht, dass er

[1] Klin. Monatsbl. f. Augenheilk., 1901, November.

durch Einträufelung von Homatropin die reflectorische Iriscontraction bei Lichteinfall unterdrückt hat, und er hat dadurch gefunden, dass „der Blendungsschmerz im homatropinisirten Auge völlig fehlt". Die Blendung ist vermehrt wegen der weiten Pupille, aber den charakteristischen Schmerz hat er in keinem einzigen Falle empfunden.

Prof. Axenfeld fügt dazu folgende Anmerkung: „Die vorstehende Ausführung des Hrn. Prof. Nagel erklärt auf's Beste die scheinbar paradoxe, in Wahrheit aber sehr wirksame und wohlbekannte Therapie, dass wir beim Blepharospasmus der lichtscheuen phlyctänulären Kinder oft, und zwar nicht nur bei iritischer Reizung, auffallend schnell eine Oeffnung der lange geschlossenen Augen beginnen sehen, sobald wir eine Mydriasis herbeiführen. Die Beseitigung des Blendungsschmerzes, welcher der krampfhaften Pupillencontraction bei diesen lange nicht belichteten Augen entspricht, nützt alsdann mehr, als der vermehrte Lichteinfall bei weiter Pupille schadet".

In Nordisk ophthalmologisk Tidsskrift, 1890, Bd. II, S. 15 habe ich die Frage von der Pathogenese der schmerzhaften Lichtscheu behandelt und habe auch da die naheliegende Vermuthung, dass vielleicht die starke Zusammenziehung der Pupille die Ursache der Schmerzen sein könne, besprochen. Ich meinte aber da und meine noch, dass die Contraction der Pupille keine wesentliche Rolle in der Pathogenese des Blendungsschmerzes spielt, ja ich halte es für sehr zweifelhaft, ob sie überhaupt irgend welche Bedeutung in dieser Beziehung hat.

Die Ueberlegungen rein klinischer Art, welche in dieser Beziehung für mich entscheidend gewesen sind, sind folgende:

Erstens passt die Annahme von der Sphincteroontraction als Ursache des Schmerzes nicht gut mit dem Verhältnisse, dass eben ganz oberflächliche Cornea-Affectionen die Ursache zu den höchsten Graden von schmerzhafter Lichtscheu sind, während tiefere, mit mehr weniger Iritis verlaufende Keratitiden weit seltener die Ursache solcher intensiver Lichtscheu sind; man sollte doch erwarten, dass die Sphincteroontraction eben bei einer entzündlich veränderten Iris besonders schmerzhaft sein sollte.

Zweitens: Die Schmerzen sind bei der schmerzhaften Lichtscheu oft sehr stark, viel stärker z. B. als nach Eserineinträufelung in normalen Augen, wo die Pupille doch wenigstens eben so klein wird. Beiläufig gesagt, ist es ja übrigens keineswegs sicher, dass die Schmerzen bei Eserineinträufelung von der Contraction des Sphincter iridis herrührt; vielleicht ist es die Contraction des M. ciliaris, welche die Ursache der Schmerzen ist.

Drittens: Man kann oft sehr schmerzhafte Lichtscheu sehen bei Patienten, welche eine grosse unbewegliche Pupille haben, z. B. ein grosses artificielles Coloboma iridis und Unbeweglichkeit des Restes der Pupille.

Viertens und namentlich: Der Schmerz und die Lichtscheu sind im Wesentlichen einseitige Phänomene, jedenfalls in der grossen Mehrzahl der

Fälle; sie zeigen sich nur beim Lichteinfall in das leidende Auge, und sie werden nur in diesem Auge oder um dasselbe gefühlt. Dieser Umstand passt sehr schlecht mit dem bekannten Verhältnisse, dass beide Pupillen sich gewöhnlich gleich viel zusammenziehen beim Lichteinfall in ein Auge, wenn es wirklich die Zusammenziehung der Pupille wäre, welche die Schmerzen bedingen sollte. Ich habe einige Fälle von Cp. alienum corneae mit schmerzhafter Lichtscheu in dieser Beziehung untersucht und habe dadurch gefunden, dass die Schmerzen beim Lichteinfall in das leidende Auge gar nicht abnahmen, wenn die Pupille durch Homatropin oder Atropin erweitert wurde; dagegen fühlten diese Patienten gar keine Schmerzen und keine Lichtscheu beim Lichteinfall in das gesunde Auge allein. Diese zwei Momente scheinen mir entscheidende Beweise dafür zu sein, dass es — wenigstens in diesen Fällen — nicht die Contraction des Sphincter iridis gewesen ist, welche die Schmerzen bedingt hat. Und es hilft in dieser Beziehung gar nicht, wenn man räsonniren wollte, wie folgt: Excessive Contraction des Sphincter iridis ist unter physiologischen Verhältnissen wenig, vielleicht gar nicht, schmerzhaft; wenn aber die sensitiven Nervenbahnen des Auges hyperästhetisch oder vielleicht schon schmerzend sind, z. B. wegen oberflächlicher Hornhaut-Entzündung, ruft die Contraction des Sphincter pupillae einen mehr weniger starken Schmerz in diesen Nervenbahnen hervor. Auch diese Annahme musste man den oben genannten, bei Patienten mit Cp. alienum corneae constatirten Verhältnissen gegenüber fallen lassen. Dass Lichteinfall in das gesunde Auge keinen Schmerz im kranken Auge hervorruft, obgleich die Pupille dieses kranken Auges sich dadurch sehr stark — oft ebenso viel als beim Lichteinfall in das kranke Auge — contrahirt, während der Schmerz beim Lichteinfall in das kranke Auge gar nicht vermindert wird dadurch, dass die Pupille dieses Auges durch Homatropin und Atropin erweitert wird, — diese Umstände scheinen mir auch eine solche Annahme gar nicht zu erlauben.

Wenn Licht in das gesunde Auge fiel, war in einigen der Fälle von Cp. alienum corneae die Pupille des kranken Auges so klein, dass sie nicht merklich kleiner wurde, wenn auch dieses Auge belichtet wurde; der Kranke stand am Fenster mit den Augen gegen den Himmel. Andere Male wurde die Pupille des kranken Auges dadurch doch etwas kleiner.

Beiläufig bemerke ich noch, dass in einigen dieser Fälle von Cp. alien. corneae mit schmerzhafter Lichtscheu die Pupille des kranken Auges ein wenig kleiner war als die Pupille des anderen Auges (Tageslicht am Fenster); in anderen Fällen waren dagegen beide Pupillen gleich gross.

Aus den oben genannten Gründen glaube ich, dass die Theorie von der Pupillencontraction als Ursache der Schmerzen bei Lichtscheu nicht aufrecht erhalten werden kann. Ich vermuthe, wie ich früher (a. a. O.) dargelegt habe, dass dieser Schmerz durch einen Reflex von den Sehnervenbahnen zu den sensitiven Bahnen des Auges und seiner Umgebung ent-

steht. Diese sensitiven Bahnen sind wegen des krankhaften Processes im Auge in einem hyperästhetischen oder schmerzenden Zustande; eine Erregung des N. opticus durch Licht, welche unter normalen Verhältnissen gar keinen Schmerz hervorrufen würde, ruft dann einen solchen hervor oder steigert einen schon bestehenden Schmerz. Ich nehme also an, dass es eine Verbindung giebt zwischen den Sehnervenbahnen und den sensitiven Bahnen des Auges, durch welche auch der physiologische Blendungsschmerz erklärt werden muss.

Diese Auffassung passt sehr gut mit dem Umstande, dass Cocaïn bei schmerzhafter Lichtscheu viel mehr lindert als Atropin. Durch Cocaïn wird der von der Krankheit in der Cornea herrührende Irritationszustand in den sensitiven Bahnen vorrübergehend vermindert oder aufgehoben, während die Pupille viel weniger — wenn überhaupt — erweitert wird, als bei Atropin. Sind die Sehnervenbahnen nicht durch lange Dunkeladaptation (Blepharospasmus!) sehr lichtempfindlich geworden, gelingt es gewöhnlich durch Cocaïn eine bedeutende, wenn auch vorübergehende, Linderung zu schaffen.

Die Frage von der Pathogenese der Schmerzen bei Lichtscheu hat ja keine grosse praktische Bedeutung, aber doch vielleicht die, dass die Annahme einer besonderen Bedeutung der Pupillencontraction in dieser Beziehung leicht eine grössere Anwendung des Atropins in solchen Fällen herbeiführen könnte, als zweckmässig angesehen werden kann.

Man könnte schliesslich fragen, ob nicht die Annahme einer Ueberführung eines Reflexes von den Sehnervenbahnen auf die sensitiven Bahnen an und für sich unwahrscheinlich, ohne Analogien, sei. Ich glaube nicht, dass dieses der Fall ist; es scheint mir, dass wir bei einem anderen specifischen Sinnesnerven Verhältnisse sehen, welche mit einer solchen Annahme analog sind. Wenn ein schnarrendes Geräusch Schmerzen und Dysästhesien weit umher im Körper hervorruft, muss das doch wohl als Reflexwirkung nach sensitiven Bahnen aufgefasst werden und nicht als Wirkung von reflectorischer Contraction peripherer Muskeln; man kann, scheint es mir, diese Reflexwirkung als analog mit den Schmerzen bei Lichtscheu und mit dem physiologischen Blendungsschmerz[1] auffassen.

[1] Nachdem dieses geschrieben war, sind Römer's Bemerkungen in der Zeitschr. für Augenheilkunde, 1902, August: „Zur Frage des Blendungsschmerzes" mir bekannt geworden. Er argumentirt gegen die Vorstellung, dass die physiologische Pupillencontraction Schmerzen verursache und stützt sich dabei auf Versuche mit Eserineinträufelnng und Einfall hellen Lichtes. Seine Ausführungen sind in guter Uebereinstimmung mit meinen hier dargelegten Anschauungen. Es scheint mir aber, dass er zu sehr geneigt ist, das Vorkommen eines physiologischen Blendungsschmerzes zu verneinen.

Gesellschaftsberichte.

1) **Ophthalmological society of the United Kingdom.** (British medical journal. 1902.)

Sitzung vom 25. October 1902.

Balduin berichtet über eine Frau, bei der durch einen Stoss gegen einen vorspringenden Gasarm eine Dislocation des Augapfels durch die Lidspalte nach vorn eingetreten war. Die innerhalb der ersten Viertelstunde vorgenommene Reposition gelang leicht; das Sehvermögen blieb gut.

Nettleship berichtet über einen Fall von Geburtslähmung des N. abducens und facialis im Anschluss an eine schwere Zangengeburt. Die gleichzeitige Lähmung dieser beiden Nerven, die bisher nicht beschrieben sei, erklärt er durch eine basale Blutung.

Sitzung vom 22. November.

Snell berichtet über eine Durchreissung des N. opticus und Vorlagerung des Bulbus ausserhalb der Augenhöhle in Folge von Zangengeburt; ferner über einen Fall von Lähmung des Aufwärtshebers des Augapfels, die schnell vorüber ging und wohl durch vasomotorische Einflüsse bedingt war; schliesslich über einen 46jährigen Mann mit Retinitis pigmentosa, in dessen Familie dieses Leiden schon durch 5 Generationen vererbt wurde.

Die Structur der Retina. Referat einer Arbeit von Bernard, die im Quarterly journal of Microscopical science erschienen ist.

Sitzung vom 11. December.

Von den vielfachen Demonstrationen und Krankenvorstellungen in dieser Sitzung sei nur erwähnt, dass Stephenson einige Patienten zeigte, bei denen die Hornhaut in Folge lange Zeit fortgesetzter Behandlung mit dem Kupferstift in ihrer Mitte eine grünliche Färbung annahm; ferner ein Fall von Akromegalie mit bitemporaler Hemianopsie. Loeser.

---

2) **70. Jahres-Versammlung der British medical Association in Manchester 29. Juli bis 1. August 1902.** (British medical journal, 1902, 1. November.)

Gunn: Functionelle Augenstörungen.

Vortr. weist auf die Schwierigkeiten hin, functionelle von simulirten Augen-Affectionen zu unterscheiden.

Grossmann: Elfenbein-Exostose der Orbita, 18 Jahre lang nach der Operation beobachtet.

Bereits 1887 in der December-Nummer der Ophthalmic Review veröffentlicht.

Yarr: 2 Fälle von indirecter Schuss-Verletzung des Auges.

In beiden Fällen konnte die Augen-Affection (Veränderungen der Macula lutea) nur durch Fernwirkung (Concussion or vibration) der Geschosse erklärt werden.

A. Menzies: Ablösung des Corneal-Epithels.

Vortr. unterscheidet 2 Haupt-Typen: Bei dem ersten beginnen die Anfälle meist am frühen Morgen oder in der Nacht in Folge von Reibungen des Auges, wobei es sich gewöhnlich nur um kurzdauernde und geringfügige Epithelverluste handelt. Beim zweiten finden sich grössere, fleckförmige, einer collabirten Blase ähnliche Epithel-Abhebungen.

Lee: Vier Fälle von einseitiger Neuritis.

Eine Aetiologie war nicht nachweisbar; Vortr. hält eine einseitige Neuritis optica im Gegensatz zu der doppelseitigen niemals für das Zeichen einer Allgemein-Erkrankung, sondern für ein locales Leiden.

Snell: Ueber eine Methode der Sehnennaht zur Erzielung eines besseres Stumpfes nach der Ausschälung des Augapfels.

Wird an der Hand von 4 Abbildungen erläutert.

Die Holmgren'sche Methode zur Prüfung der Farbenblindheit.

Green schlug der Gesellschaft eine Resolution vor, in der sie die Unzuverlässigkeit der Holmgren'schen Prüfung aussprechen sollte; sie wurde abgelehnt.

Discussion über die Behandlung der Sklerokeratitis.

J. Widmark: Das Siderophon, ein neues Instrument zur Entdeckung von Eisen-Splittern im Augapfel (von Jansson construirt).

Beschreibung nur an der Hand der Abbildung verständlich.

Charles Wray: Civilisation und Sehschärfe.

Widmark: Beitrag zur Aetiologie der Myopie.

Für den wichtigsten Factor bei der Entstehung der Myopie hält Vortr. neben der Convergenzanstrengung die Herabsetzung der Sehschärfe (Hornhautflecke, Astigmatismus), bezw. die dadurch bedingte stärkere Inanspruchnahme des gelben Fleckes und die im Verein damit am hinteren Augenpol sich abspielenden Processe (stärkere Hyperämie, Anhäufung von Ermüdungsproducten, durch die möglicherweise die Augenhäute weniger widerstandsfähig werden).

David McKeown: Ein chronisches Hornhautgeschwür.

Betrifft eine 60jähr. Dame und ist interessant, 1. durch die lange Dauer (23 Monate, ohne dass die Vernarbung vollendet ist); 2. durch die Ausdehnung der Ulceration über fast die ganze Hornhaut-Oberfläche; 3. durch die verschiedenartige Tiefen-Ausdehnung in den verschiedenen Regionen; 4. durch den Grad der Durchsichtigkeit, den die Hornhaut jetzt wieder darbietet.

D. Mc Keown: Doppelseitige congenitale Vorlagerung der durchsichtigen Linse, durch Discission geheilt.

Discussion über die selteneren Formen der Opticus-Atrophie.

Herbert Parsons: Experimentelle Verletzungen der Retina.

An 6 Affen wurden mittels eines Graefe'schen Starmessers in den verschiedenen Netzhaut-Quadranten 1—3 mm lange Verletzungen gesetzt. Was den Verlauf der entsprechenden Fasern im Sehnerven betrifft, so hat die anatomische Untersuchung folgendes ergeben: 1. die dem nasalen Netzhautbezirk entsprechenden Fasern nehmen die nasale, die dem temporalen ent-

sprechenden die äussere Seite im Sehnerven ein; 2. in allen Fällen fanden sich einzelne degenerirte Fasern im Opticus der andren Seite, die als Collateralen des Nervus opticus der verletzten Seite aufzufassen und vielleicht den physiologisch entsprechenden Theilen der andren Netzhaut zugetheilt sind; 3. die der Macula entsprechenden Fasern gehen von der temporalen Seite im Verlaufe nach hinten in eine centrale Lage über; 4. in allen Fällen findet sich die Degeneration in beiden Tractus, wo die degenerirten Fasern im hintersten Abschnitt sich über den ganzen Querschnitt vertheilt finden, von da hauptsächlich in das Corpus gen. ext., zum Theil zu dem Thalamus opt., einige zu dem Corpus quadrig. sup. ziehend.

Bronner: Ueber 40 Fälle von Linsen-Extraction bei hoher Myopie.

Sam. Lodge: Vasomotorische Störungen des Auges.

An ungefähr 30 Personen, die deutliche vasomotorische Störungen an andren Körpertheilen zeigten, konnte Vortr. feststellen: 1. spasmotische Contraction der Centralarterie der Netzhaut und ihrer Grenze; 2. deutliche Venen-Erweiterung mit Pulsation; 3. Gesichtsfeld-Beschränkung aussen und aussen-unten. Loeser.

Journal-Uebersicht.

I. A. v. Graefe's Archiv f. Ophthalmologie. LV. 1.

1) **Ueber die absolute Localisation bei Schielenden,** von Dr. med. Armin Tschermak, Privatdocent und Assistent am physiologischen Institut in Halle a. S. (Aus dem genannten Institute.)

Im Anschlusse an eine Reihe früherer Arbeiten auf demselben Gebiete (vgl. Centralbl. f. A. 1902, Nov. u. Dec.), giebt Verf. vor allem das Resultat umfangreicher Untersuchungen, welche er an sich selbst und einem ebenfalls sachverständigen Schielenden anstellte. Die Wesenverschiedenheit vom Subjectiv-Räumlichen und Objectiv-Räumlichen ist beim Normalen kaum je so handgreiflich wie beim Schielenden. Verf. fasst seine Ergebnisse etwa so zusammen: Die untersuchten Schielenden besitzen zweierlei subjective Medianebene; je nachdem sie mit dem rechten oder linken Auge fixiren, erscheint ein andres Aussending gerade vorn. Die Median-Localisation ist unabhängig von der Schielstellung an sich, also von motorischen Verhältnissen, und auch von der anomalen Beziehungsweise beider Netzhäute. Entscheidend für die Median-Localisation ist das sensorische Verhalten des Schielauges (seine Abbildungs-Verhältnisse), was für die Lehre von einer anomalen Beziehung der Sehrichtungs-Gemeinschaft der Netzhäute bei Schielenden spricht. Von Bedeutung für die Median-Localisation ist auch die Vertheilung der Aufmerksamkeit auf die Schielaugen-Eindrücke. Bei Normalen ist die Accommodation ohne Einfluss, bei Schielenden verändert sie die Median-Localisation. Das Geradevorn-Erscheinen eines optischen Eindrucks ist bei Normalen von einer bestimmten binocularen Contractionsvertheilung, bei Schielenden von einem unocularen Spannungsbilde am fixirenden Auge abhängig.

---

2) **Ueber die Verwendung photographisch verkleinerter Optotypen zur Bestimmung der Sehschärfe in der Nähe,** von Dr. med. K. Bjerke in Linköping.

Geht bei diesen schon länger bekannten Optotypen die erforderliche

Verkleinerung über einen gewissen Grad hinaus, so sind selbst mit der Lupe die Buchstaben auf der Visirscheibe nicht zu erkennen und daher nicht scharf einzustellen. Man bedarf eines Apparats, welcher den durch Rechnung gefundenen Abstand der lichtempfindlichen Platte vom Objecte genau einzustellen gestattet. Verf. hat auf diese Weise brauchbare Probetafeln gewonnen, mit welchen auch bei den höchsten Graden von Myopie die Sehschärfe ohne Concavgläser bestimmt werden konnte. Bei den geringen Entfernungen, welche in Frage kommen, ist es nicht gleichgültig, von welchem optischen Cardinalpunkte aus die Entfernung berechnet wird. Wie sich die Verhältnisse unter verschiedenen Bedingungen gestalten, wird mathematisch nachgewiesen.

---

3) **Panophthalmitis tuberculosa in puerperio,** von Werner Lüttge, approb. Arzt aus Braunschweig.

Bei einer 31jährigen, seit 10 Jahren verheiratheten Frau, welche vor 7 Jahren an Eiterungen der Halsdrüsen und des Brustbeins gelitten und zwei tote Kinder (6 und 7 Monate) geboren hatte, waren die 4. Geburt und die ersten Tage des Wochenbetts angeblich normal verlaufen. Pat. stand am 6. Tage auf, erkrankte jedoch an demselben Abend unter Schüttelfrost und kurz dauerndem Fieber. Zwei Tage später trat Röthung des rechten Auges auf, welches im Laufe einiger Wochen erblindete. Etwa 6 Wochen nach dem Beginn der Erkrankung bot das Auge das typische Bild der eitrigen Panophthalmitis (puerperalis). Vier Tage nach der ersten Untersuchung erfolgte Perforation. Enucleation. Darnach längere Zeit bei ganz reizlosem Conjunctivaltrichter Kopfschmerzen, Schwindelgefühl, einzeln Erbrechen, trockner Husten, Nachtschweisse. $1^1/_2$ Jahr nach Beginn des Augenleidens Exitus in Folge von Meningitis.

Der wenig stürmische Verlauf der Erkrankung liess schon vermuthen, dass es sich nicht um eine gewöhnliche Streptokokken-Metastase handelte. Die Untersuchung des Bulbus ergab eitrige Irido-Chorioiditis, ausgedehnte Netzhaut-Ablösung, eitriges subretinales Exsudat, in dessen Bereich die Retina nekrotisch war, während sie im Uebrigen Zeichen hochgradiger Degeneration darbot. In dem hinteren Abschnitte der Chorioidea fand sich ein typischer Tuberkel und zerstreute Riesenzellen.

In dem an der Perforationsstelle entnommenen Eiter konnten zunächst ein Deckglaspräparat und durch Culturverfahren keine Mikroorganismen nachgewiesen werden, dagegen führten Impfungen mit demselben Eiter in die vordere Kammer von Kaninchen zu typischer Impftuberculose. Im Bulbus selbst gelang der Nachweis spärlicher Tuberkelbacillen erst nach Umbettung der Präparate aus Celloidin in Paraffin, nach dessen Entfernung günstigere Bedingungen für eine gute Färbung vorhanden sind. Eiterkokken wurden nicht gefunden. (Löffler, Gram.)

---

4) **Beitrag zur pathologischen Anatomie der congenitalen Aniridie,** von Dr. med. Adolf H. Pagenstecher, Volontär-Assistent an der Univ.-Augenklinik in Heidelberg.

Die 45jährige Patientin war von Jugend auf schwachsichtig, hatte jedoch Lesen und Schreiben gelernt; r. A. vor 15 Jahren erblindet, l. seit mehreren Jahren schlechter. Beiderseits Aniridia congenita. Rechts: Injection, Keratitis bullosa, Linsentrübungen und Linsenschlottern, tiefe glaucomatöse Ex-

cavation, S = 0. Links: S = Fingerzählen in 1,5 m. Hochgradige concentrische Einengung des Gesichtsfeldes.

Miotica waren ohne Erfolg, daher wurde d. r. A. enucleirt. Nach der Operation sank links der intraoculare Druck und hob sich Sehschärfe auf Fingerzählen: 3—4 m, Sn. 6.

Die anatomische Untersuchung des enucleirten Bulbus ergab zum Theil Veränderungen, welche durch das Glaucom verursacht waren, Ektasie und Verdünnung der Wandung, Excavation der Papille, Degeneration der Retina. Der Ciliarkörper war auf etwa ein Drittel der normalen Grösse reducirt und als kleine Erhebung sichtbar. Vor demselben sah man die rudimentäre Iris als kleinen an der Hinterfläche pigmentirten Fortsatz von 0,4 bis 0,7 mm Länge. Der Irisstumpf war an verschiedenen Stellen mehr oder minder nach rückwärts gezogen, so dass an der temporalen Seite die Verlängerung der Vorderfläche etwa die Papille getroffen hätte.

Der rudimentären Iris lag vorne Epithel auf, welche die directe Fortsetzung des Hornhaut-Endothels war und sich auch auf die Hinterfläche bis zum Beginn des Corp. cil. erstreckte. Das Irisstroma zeigte dichte Lagerung der Zellen ohne Andeutung von Sphincter und Dilatator.

An der Peripherie der Hornhaut, nahe dem Kammerwinkel, fiel eine beträchtliche Verdünnung auf.

---

5) **Folgen einer Chinin-Vergiftung am Auge**, von Dr. Stölting, Augenarzt in Hannover.

Mittheilung eines Falles, der 12 Jahre beobachtet werden konnte und durch hochgradige Atrophie der Iris bemerkenswerth ist. Die Augen erkrankten, nachdem der damals 17jährige, durch Influenza und Pneumonie geschwächte Patient eine Zeit lang täglich 3,0 Chinin genommen hatte. Anfangs S = quantitative Lichtempfindung, Pupillen mittelweit, starr; Papillen atrophisch, scharf begrenzt, Gefässe des Grundes fadenförmig dünn. Nach Aussetzen des Medicaments hob sich in 5 Tagen Sehschärfe auf Fingerzählen in 4 m, und in reichlich 2 Monaten auf S = 1. Das anfangs auf einen minimalen centralen Bezirk eingeengte Gesichtsfeld erweiterte sich beträchtlich und blieb nur für Farben sehr eng. Später bemerkte Verf. ungleiche Pupillen und dann besonders rechts eine unregelmässige Gestalt der Pupille, die sich zudem sectorenweise auf Licht contrahirte. Nach 2 Jahren war die Iris beiderseits atrophisch, so dass man durch das Balkenwerk der Membran hindurch rothen Reflex erhielt. Sehschärfe war auf $^4/_{10}$ bezw. $^4/_{15}$ gesunken, Gesichtsfeld mehr oval, jedenfalls nicht grösser als früher. In der Folge hob sich Sehschärfe etwas, um später wieder zu sinken; zuletzt betrug sie etwa $^6/_{12}$. Iris hochgradig atrophisch, Opticus blass, Gefässe fadenförmig.

Höchst wahrscheinlich ist die Iris-Atrophie Folge von Circulationsstörungen, die sich bei den mit mächtiger Adventitia versehenen Irisgefässen besonders geltend machen. Dass Chinin Circulationsstörungen verursachen kann, ist experimentell nachgewiesen; dagegen harrt die Frage, ob es direct schädigend auf nervöse Elemente einwirkt, noch der Entscheidung. Im vorliegenden Falle spricht der Verlauf der Sehstörungen, der Befund am Augengrund und die Iris-Atrophie für Circulationsstörungen, die vermuthlich durch nervöse Einflüsse herbeigeführt werden. Die Ischämie kann durch Sinken des Blutdrucks oder durch Contraction der Gefässmusculatur in Folge von Reizung durch abnormen Inhalt bedingt sein.

---

6) **Ueber die Vertheilung der elastischen Fasern im menschlichen Auge,** von Dr. F. Prokopenko, Privatdocent der Augenheilkunde an der kaiserl. Universität zu Charkow.

Verf. benutzte hauptsächlich die Färbung mit Orcein (Unna) und mit Resorcin-Fuchsin (Weigert). Obgleich die Präparate in Müller'scher Flüssigkeit gehärtet waren, gelangen die Färbungen gut.

Die zahlreichen Einzelheiten lassen sich nicht kurz wiedergeben. Hervorgehoben sei, dass auch Verf. im eigentlichen Irisstroma keine elastischen Fasern nachweisen konnte, und dass er die Grenzmembran zum Muskelgewebe rechnet. (Dilatator pupillae.)

In der Chorioidea ist das elastische Gewebe so stark vertreten, dass es „eine Art festen Grundstockes für dieselbe ist." Die Befunde in den übrigen Theilen der Augen stimmten im Ganzen mit denen früherer Untersucher überein.

---

7) **Ein Neurom der Orbita,** von Dr. Rudolf Tertsch, Operateur an der II. Augenklinik in Wien.

Eine 43jähr. Frau zeigte seit etwa 3 Jahren die charakteristischen Erscheinungen eines zwischen dem linken Augapfel und der oberen Orbitalwand gelegenen grösseren Tumors. Die ohne besondere Schwierigkeit ausgeführte Operation ergab eine eiförmige Geschwulst (3,5 : 2,75 : 2,5 cm), welche zunächst für ein Lipom gehalten wurde. Bei weiterer Betrachtung zeigte sich, dass ein Nerv unter pinselförmiger Ausstrahlung in den Tumor eindrang. Der Ausbreitung des Nerven folgend, befand sich im Centrum ein lockeres, weitmaschiges, kernarmes Gewebe, während die Peripherie aus einem mehr engmaschigen, kernreichen Gewebe von stellenweise fast sarcomatösem Charakter bestand. Eine eigentliche Kapsel fehlte. An den Nervenfibrillen waren im Tumor Scheiden nicht nachweisbar, die Fibrillen selbst zeigten sich vielfach entartet. Zahlreiche, zum Theil erweiterte Bluträume durchzogen die Geschwulst. Diagnose: sogen. Pseudoneurom o. Neurofibrom o. solitäres Stammneurom, vermuthlich eines Trigeminusastes. Die Neubildung ist ohne active Betheiligung der Nervenfasern von den Nervenhüllen, besonders den Fibrillenscheiden ausgegangen.

---

8) **Zwei Fälle von traumatischer Retina-Veränderung. (Multiple isolirte Netzhautrupturen; Lochbildung in der Gegend der Macula lutea),** von Dr. med. Adolf H. Pagenstecher, Volontär-Assistent an der Univ.-Augenklinik in Heidelberg.

Im ersten Falle handelte es sich um ein 10jähr. Kind mit einer Schussverletzung in der linken Schläfe. Die Kugel lag in der medialen hinteren unteren Ecke der Orbita. (Röntgen.) S. war sofort erloschen, später kehrte Lichtschein zurück, doch trat Atrophia n. o. ein.

Bei der ersten Untersuchung, 2 Tage nach der Verletzung, fand sich starke Netzhauttrübung und ein grosser Bluterguss aussen. Reichlich 14 Tage später sah man noch unten-aussen von der Macula einen dunkelrothen Fleck (1,5 P. D.: 1 P. D.), den ein dunkler und, wie die Refractionsbestimmung und die parallaktische Verschiebung zeigten, das Niveau der Umgebung überragender Rand einschloss. Temporalwärts von diesem Fleck befanden sich mehrere radiär verlaufende kleine dunkle Streifen, welche etwas prominirten, und weiter nach aussen noch 2 grössere rothe Flecke mit dunklen Rändern. Beim Blick nach oben-aussen wurde eine weisse mit Blut und Pigment bedeckte Stelle sichtbar, die vom Verf. als Chorioidealruptur angesprochen wird.

Die rothen Flecken entsprechen Rupturen der Retina, welche sich an den Rändern aufgerollt hat. Die rothe Farbe ist durch die freiliegende Chorioidea bedingt.

Der zweite Fall betraf einen 17jähr. Patienten, welcher einen heftigen Schlag gegen den linken oberen Orbitalrand erhalten hatte. An der Macula befand sich eine etwa $^3/_4$ P. D. lange querovale rothe Stelle, welche von einem schmalen trüben Streifen umsäumt wurde. Ausserdem geringe Trübung und einzelne gelbliche Striche in der Netzhaut. S = Finger zählen in 1 m. Relatives Ringskotom, relatives Skotom aussen und je ein absolutes Skotom oberhalb des blinden Flecks und des Fixirpunktes. 14 Tage später erschienen in der Nähe des rothen Flecks und auf demselben gelbliche, glänzende Pünktchen, welche aber wenig constant waren. Nach 6 Wochen betrug S = $^6/_{25}$. Von den Skotomen bestand nur noch ein kleines absolutes oberhalb des Fixirpunktes. Die ophthalmoskopische Beobachtung, dass der rothe Fleck etwas unterhalb der Mitte des Fundusbildes lag, konnte noch auf andre Weise functionell bestätigt werden. Wenn Patient in bekannter Weise das Bild des Gefässnetzes der Macula auf eine matte Scheibe projicirte, so sah er das feine Netzwerk nur unterhalb des Fixirpunktes, während oberhalb desselben eine wolkenartige Färbung auftrat.

---

9) **Ueber den Einfluss des Hals-Sympathicus auf das Auge,** von Dr. Georg Levinsohn in Berlin. (Aus dem physiologischen Institut der der Universität Berlin.)

Umfangreiche Untersuchungen, vorzugsweise an Affen, daneben an Kaninchen, Hunden und Katzen.

Der bekannte Symptomencomplex: Verkleinerung der Lidspalte, Verengerung der Pupille und Röthung der entsprechenden Gesichtshälfte, tritt nach Entfernung des obersten Halsganglion stärker hervor, als nach Durchschneidung des Sympathicus-Stammes. Bei einem Affen erhöhte die 4 Wochen nach der Resection des Sympathicus ausgeführte Exstirpation des Ganglions den Effect der ersten Operation. Dasselbe Resultat ergab sich bei einer Katze und einem Hunde. Das Ganglion beeinflusst daher das Auge unabhängig vom Halssympathicus.

Der Rückgang der Erscheinungen ist nach Exstirpation des Ganglion erheblicher, als nach Resection des Sympathicus.

Ist der Sympathicus resecirt, so ruft nur Elektrisirung des obereren Theils des Ganglion Pupillen-Erweiterung hervor, dagegen sind das periphere Ende des Nerven und der untere Abschnitt des Ganglions nicht erregbar. 5 Monate nach Sympathicus-Resection waren in dem Ganglion eines Affen die Zellen des unteren Zweidrittels verkleinert, die des oberen Drittels vergrössert. Dieser Teil bleibt in Folge der Verbindungen mit dem Cerebro-Spinalnerven functionsfähig.

Cocaïn ist ohne Wirkung, Eserin und Homatropin ist an der der Operation entsprechenden Seite weniger wirksam als an der gesunden. Homatropin lähmt den Sphincter; wenn dasselbe nach Ausschaltung des Sympathicus die Pupille nicht unerheblich erweitert, wie beobachtet wurde, so beweist das, dass der Dilatator pupillae trotz mangelnder Innervation die Functionsfähigkeit nicht ganz verliert. Die herabgesetzte Wirkung des Eserins kann nur auf Schwächung des Sphincters beruhen, der mit dem Hals-Sympathicus in keiner directen Beziehung steht. Eine Erklärung kann vorläufig nicht gegeben werden, die Thatsache, dass der Muskeltonus des Sphincter unter den gegebenen Verhältnissen herabgesetzt ist, steht aber fest.

Tiefe Narkose und deren Nachwirkung ruft bekanntlich paradoxe Pupillenerweiterung hervor.

Besonders bei Katzen erzeugt Curare auf der operirten Seite Pupillenerweiterung und Verschwinden der Nictitans. Bei der Asphyxie ist das Verhalten der Pupillen zugleich von dem Grade der allgemeinen Erschöpfung abhängig und daher wechselnd.

In Uebereinstimmung mit anderen Forschern fand Verf., dass der nach Ausrottung des obersten sympathischen Ganglion herabgesetzte intraoculare Druck sehr bald zur Norm zrückkehrt. Auch nach alleiniger Durchschneidung der „capitalen Ausläufer" des Ganglions unter Schonung der seitlichen Carotitisfäden zeigt sich die Einwirkung auf den intraocularen Druck.

Trophische Einflüsse traten nur bei einem Affen deutlich zu Tage. Nach Rasiren des Kopfes war das Haarwachsthum auf der operirten Seite viel energischer als auf der gesunden.

Sonstige Folgezustände der Ausschaltung des Sympathicus, wie Verkleinerung des vorderen Bulbusabschnitts, Verlängerung des Sphincters scheinen noch einer Nachprüfung zu bedürfen. Die Verlängerung des Sphincters würde der oben erwähnten Erschlaffung des Sphinctertonus entsprechen.

---

10) **Beitrag zur Kenntniss der Mycosis fungoides,** von Dr. Velhagen in Chemnitz.

Eine 72jähr. früher gesunde Frau erkrankte an lästigem Hautjucken, welches nach 5 Monaten nachliess. Um diese Zeit bildete sich eine Geschwulst am rechten äusseren Augenwinkel, die Thränen, Lichtscheu und Schmerzen verursachte und zur Diagnose „Dacryoadenitis" hätte führen können, wenn nicht in der Haut des Gesichts und des Stammes zahlreiche grössere und kleinere bewegliche Tumoren nebst Schwellungen der Lymphdrüsen vorhanden gewesen wären. Allgemeine Mattigkeit. Die Tumoren wachsen zum Theil bis zu Wallnussgrösse. Die Uebergangsfalten waren vorgewölbt, sulzig, glanzlos und leicht höckerig — ein eigenartiges Bild, wie man es sonst nicht beobachtet. Die Untersuchung excidirter Stücke führte zu keinem bestimmten Resultate, doch sprach sie mehr für Mycosis fungoides als für multiple Sarcome.

Unter Arsen-Gebrauch nahm zunächst die Zahl der Geschwülste nicht wesentlich zu, und wuchsen nur die kleineren etwas; später trat deutliche Abschwellung der Geschwülste und der Lymphdrüsen ein. Dagegen verschlechterte sich das Allgemeinbefinden sichtlich; Temperatur-Steigerung, Ohnmachten, dabei weiterer Schwund der Tumoren, so dass das Augenlid ganz abschwoll. 10 Wochen nach der ersten Vorstellung trat unter zunehmender Kachexie der Tod ein.

Die Section der inneren Organe ergab nichts, was besonders hervorgehoben zu werden verdiente. Die Hauttumoren lagen, wie auch Neisser beschreibt, unter der Cutis ohne scharfe Begrenzung gegen die Umgebung. Aus dem mikroskopischen Befunde ist besonders die ausserordentliche Polymorphie der Zellen bemerkenswerth. Spindelzellen fehlten. Bakterien waren nicht nachweisbar. Auch im subconjunctivalen Gewebe fiel die Polymorphie der Zellen auf. Die krankhaften Veränderungen standen in keinem Zusammenhange mit der äusseren Lidhaut.

Die eingehenden differentialdiagnostischen Erörterungen lassen sich nicht kurz zusammenfassen. Es handelt sich um ein noch wenig aufgeklärtes Gebiet der Pathologie, doch dürfte der seltene Fall als Mycosis fungoides aufzufassen sein.

Scheer.

II. Die ophthalmologische Klinik. 1902. Nr. 17—24.

1) **Ueber Protargol,** von Ruppel.

Die Vorzüge des Protargols dem Argent. nitr. gegenüber bestehen in seiner relativen Reizlosigkeit, seiner grösseren Tiefenwirkung bei gleichen antiseptischen Eigenschaften. Es wirkt niemals kaustisch oder verschorfend.

---

2) **Mittheilungen über Versuche mit neuen Heilmitteln (Nargol, Cuprol, Jequiritol, Adrenalin),** von Darier.

Die Versuche scheinen nur bei Jequiritol (Pannus) und Adrenalin einigermaassen ermuthigend ausgefallen zu sein.

---

3) **Ueber das Sehen farbiger Flecken im Gesichtsfeld,** von Levi.

Die betr., sonst im wesentlichen gesunde Patientin sieht plötzlich vor ihrem rechten Auge einen rothen Fleck, links ist die Erscheinung viel weniger ausgeprägt. Mit den sonst bestehenden hysterischen Beschwerden hängt der Zustand nicht zusammen und besteht fort nach völliger Heilung der letzteren. Alles spricht daher für eine anatomische Grundlage der Affection. Am wahrscheinlichsten ist ihr Sitz in der Retina zu suchen. Diese Annahme wird beinahe zur Gewissheit, wenn man die Beobachtung der Patientin berücksichtigt, dass die Grösse des farbigen Flecks von der Entfernung des Fixationsobjects in der Weise abhängt, dass, je weiter das Object entfernt ist, desto grösser der Fleck erscheint und umgekehrt.

Mit dem Augenspiegel war nichts nachzuweisen.

---

4) **Erfahrungen auf dem Gebiete der Unfall- und Invalidenversicherung,** von Peters.

---

5) **Ueber einen Fall von Atrophia nervi optici und Mikrophthalmus im Anschluss an eine Läsion des Sehnerven intra partum,** von Koppen.

Zweck des Aufsatzes ist auf die seltene Erscheinung hingewiesen, dass sich nach Zerreissung und Atrophie des Sehnerven (Zangengeburt) ein Mikrophthalmus entwickeln kann. Das Auge ist also zwar weiter gewachsen, aber im Wachsthum zurückgeblieben.

---

6) **Ein ophthalmologischer Rückblick,** von Jocqs.

Es handelt sich um ein Referat von interessanten Collegienheften aus dem Anfang des 19. Jahrhunderts. Die betreffenden Lehrer waren Boyer und Roux.

---

7) **Das Hyperjodöl in der ophthalmologischen Therapie,** von Bellancontre.

---

8) **Ein Fall von einseitigem und vorübergehendem Exophthalmus des linken Auges,** von Rutten.

Es handelt sich um einen Fall von Basedow'scher Krankheit.

---

9) **Collyrien in Oel-Lösung,** von Terson.

Gelobt wird namentlich die ölige Eserin-Lösung, da sie keine Veränderungen und Reizerscheinungen zeigt, wie die wässrige. Genaue Sterilisation ist unerlässlich. Die Asepsie hält sehr lange vor.

---

10) **Das neue Mydriaticum, Methylatropiniumbromid, ein Ersatzmittel für Homatropin und Euphthalmin,** von Darier.

In hoher Dosis (1—2 %) wirkt das Mittel auf Pupille und Accommodation wie Atropin. Mit schwachen Dosen (1 Tropfen einer ½ % Lösung combinirt mit 1 % Cocaïnlösung) kann man fast maximale Mydriasis erzielen ohne wesentliche Beeinträchtigung der Accommodation.

1903. Nr. 1—4.

1) **Ein Fall von Angiosarcom der Karunkel,** von Königshöfer und Lepmann.

---

2) **Ist die Operation des Stares durch Depression eine zu rechtfertigende Operation?** von Sucker.

In Fällen, wo die Depression indicirt ist, ist die Zahl der Misserfolge nicht höher, ja sogar geringer als bei Extraction. Jedoch ist die Depression nur anzuwenden, wenn die Extraction absolut contraïndicirt ist.

---

3) **Casuistische Mittheilungen,** von Winselmann.

a) Zwei Fälle von subjectiven Farbenerscheinungen.

b) Ein Fall von progressiver Ophthalmoplegie.

c) Sonnenfinsterniss-Blendung.

Zum letzten Fall sei bemerkt, dass Pat. vor 3 Jahren ohne schützendes Glas eine Sonnenfinsterniss beobachtete. Sofort darauf stechender Schmerz in dem betr. Auge und starke Herabsetzung der S = Finger excentrisch. Absolutes centrales Skotom bei eingeschränktem Gesichtsfeld. In der Maculagegend ein erbsengrosser, dunkelbrauner Fleck.

---

4) **Akute Dacryoadenitis nach kleinen Jodkali-Gaben,** von Prioux.

---

5) **Ueber einen Fall von einseitiger, direct und indirect auslösbarer Lidschluss-Reaction der Pupille bei einseitiger angeborener Lähmung der äusseren, vom Oculomotorius versorgten Augenmuskeln,** von Sievers.

---

6) **Ueber die Verwendung des Adrenalins in der Augenheilkunde,** von Coppez.

Allein für sich verwandt, besitzt das Mittel wohl keinen besonderen Heilwerth. Seine therapeutisch nützliche Wirksamkeit entfaltet es indessen, wenn es im Verein mit andren Mitteln zur Anwendung gelangt. Er erhöht, allgemein gesagt, die Wirkung der verschiedenen Alkaloide.

---

7) **Bemerkungen zur Trachomfrage,** von Peters. (Vgl. S. 124.) Moll.

III. La clinique ophtalmologique. 1902. Nr. 19—24.

(Die aus der deutschen Ausgabe referirten Arbeiten blieben unerwähnt.)

1) **Congenitales Symblepharon mit Lidcolobom,** von Dujardin.

Verf. glaubt, dass eine intrauterine Erkrankung die Ursache der Missbildung ist. Welcher Art erstere gewesen, vermag man nicht festzustellen.

---

2) **Sarcom des linken Bulbus und der Orbita. Operation. Heilung,** von Rutten.

Die „Heilung" besteht 10 Monate.

---

3) **Metastatische Ophthalmie nach Typhus,** von Rutten.

Das Auge musste 2 Monate nach Ablauf des Typhus wegen plastischer Iridocyclitis enucleirt werden. Eine bakteriologische Untersuchung hat nicht stattgefunden.

---

4) **Ueble Zufälle nach Jodkali-Gebrauch bei Augensyphilis,** von Abadie.

In zwei Fällen von Augensyphilis (Iridocyclitis) kam es unter Calomel-Injectionen und Jodkali zu einem glaucomatösen Zustand, der sich erst zurückbildete, als Jodkali fortgelassen wurde und intravenöse Einspritzungen von Cyanquecksilber an seine Stelle traten.

---

5) **Ueber Behandlung der Netzhaut-Ablösung,** von Jocqs.

---

6) **Ein Fall von sklerosirender, parenchymatöser Keratitis,** von Darier.

Wahrscheinlich war das Leiden tuberculöser Natur. Bemerkenswerthe Wirkung von Jequiritol auf die leucomatöse Hornhaut. Das zweite, frisch befallene Auge reagirte gut auf subconjunctivale Injectionen von Hetol (0,002 – 0,007).

---

7) **Ein Fall von Aktinomykose des rechten unteren Thränenröhrchens,** von Guibert.

---

8) **Bemerkung über den Gebrauch der elektrischen Wärme und des Dionin bei rheumatischen Affectionen,** von Maddox.

---

9) **Lufteinblasung in die Vorderkammer bei Iris- und Hornhaut-Tuberculose,** von Félix.

Punction der Vorderkammer mit einer Discissionsnadel, ohne Abfluss des Kammerwassers. Eingehen durch die gemachte Oeffnung mit einer Pravazspritze, welche zur Hälfte mit steriler Luft gefüllt ist. Aufsaugen des Kammerwassers und Einblasen der Luft, ohne den Druck des Auges zu erhöhen. Neben der Entleerung des Kammerwassers wirkt die Luft in erster Linie und zwar physikalisch und chemisch: durch Isolation der Tuberkel von ihrem umgebenden Nährmaterial und durch ihren Gehalt an Kohlensäure, welche baktericide Eigenschaften entwickelt.

1903. Nr. 1—4.

1) **Behandlung des Lid-Xanthelasma durch Elektrolyse,** von Villard und Bosc.

Benutzt wird die Kathode in Form einer Platin-Nadel. Der Strom hat 2—4 MA. Die Nadel wird sehr schräg in mehreren Sitzungen mehrmals eingestochen, bis sie von Schaum umgeben ist. Nöthigenfalls kann man vorher cocainisiren. Die Resultate sind dauernd und kosmetisch sehr gut. Substanzverlust ist ausgeschlossen.

---

2) **Neue Tendenzen der Therapie; Wichtigkeit der localen Behandlung,** von Bouchard.

Auszug aus einem Vortrage, der, auf dem Congress in Cairo gehalten, von allgemeinem medicinischen Interesse ist, ohne speciell ophthalmologischen Inhalt.

3) **Das Jequiritol**, von Coppez.

4) **Glaucom nach Aufregung** von Trousseau.
Vert. theilt mehrere Fälle mit, in denen nach starker Nervenerregung akutes Glaucom auftrat oder bei bestehender Disposition hierzu ein Anfall ausgelöst wurde.

5) **Behandlung der frischen Totalstaphylome der Hornhaut durch Linsen-Extraction**, von Constantinesco.
Die druckvermindernde Wirkung der Linsen-Extraction hat in mehreren Fällen von frischem Staphylom nach Hornhautperforation den Process zum Stillstand kommen lassen und die Form des Auges fast normal erhalten.

6) **Basedow'sche Krankheit; Resection des Halssympathicus; Tod**, von Deshusses.

7) **Doppelseitige Ophthalmoplegia interna bei hereditärer Syphilis**, von Cruchaudeau.
Der Fall gleicht im Wesentlichen den Lähmungen, welche durch acquirirte Lues bedingt werden. Nach 24 Sublimat-Injectionen konnte deutliche Besserung constatirt werden, nur blieb die eine Pupille grösser, als die andre. Der Patient war ein 10jähriger Knabe. Jedenfalls handelt es sich um ein sehr seltenes Vorkommniss, wie aus der Literatur hervorgeht.

8) **Totale periphere Ophthalmoplegie bei Zungen-Krebs.**
Die Lähmung kam durch Compression der Nerven an der Basis in Folge von Metastasen zu Stande. Moll.

IV. Revue générale d'ophtalmologie. 1902. Nr. 9—12. 1903. Nr. 1—2.

1) **Nachruf auf E. Meyer**, von Dor.

2) **Trauma und Keratokonus**, von Kopff.
Der Fall ist dadurch interessant, weil Verf. die Entwicklung des Keratokonus an einem früher ganz gesunden Auge im Laufe der Jahre beobachtet hat. Das Trauma bestand in einem Faustschlag. Das andre Auge änderte sich weder in seiner Refraction, noch in seiner Form.

3) **Ein Fall von congenitaler Ophthalmoplegie**, von Péchin.
Es handelte sich um eine Ophthalmoplegia externa, bilateralis, totalis, incompleta. Letzteres deshalb, weil die Ptosis nicht vollständig ist. Anamnese negativ. Die Lähmung wurde erst im 15. Lebensjahre entdeckt, trotzdem hält sie Verf. für congenital.

4) **Radicalkur der Dacryocystitis durch Exstirpation des Thränensackes**, von Rollet.

5) **Bemerkungen über die Granulose in Aegypten,** von Baudry.

Eine specifisch „ägyptische" Augenkrankheit existirt nicht. Man hat diesen Namen fälschlich den mit Katarrh oder Eiterfluss der Conjunctiva complicirten Trachom beigelegt. Denn histologisch und klinisch ist das ägyptische Trachom mit dem europäischen identisch. Die starke Ausbreitung in Aegypten wird durch klimatische und hygienische Verhältnisse erklärt. Die Besserung der letzteren hat der Krankheit bereits Abbruch gethan. Verf. spricht sich für Isolations-Krankenhäuser für Trachomatöse aus.

---

6) **Untersuchung der Pupille,** von Coppez.

Vgl. das Referat aus Archives d'Ophtalmologie S. 115 dieses Heftes.

---

7) **Lymphadenom der Orbita,** von Rollet. Moll.

V. Recueil d'ophtalmologie. 1902. October—December.

1) **Embolie der Netzhaut-Arterie durch Arteriosklerose,** von Galezowski.

Nicht beendet.

---

2) **Strabismus convergens der Presbyopen oder functionelle Diplopie,** von Remy.

Die Erklärung der Erscheinung ist unter sonst gleichen Umständen dieselbe wie beim Strabismus hypermetropicus jugendlicher Individuen.

---

3) **Klinische Vorlesung über Glaucom,** von Zimmermann.

Verf. sieht den Grund des Glaucoms in einer Gleichgewichtsstörung zwischen Augen- und Blutdruck. Sinkt letzterer, so kommt es durch verschiedene zum Theil mechanische Ursachen zur Steigerung des ersteren. Verf. schlägt infolgedessen vor statt der Mittel zur Herabsetzung des Augendrucks solche zur Hebung des Blutdrucks anzuwenden. Seine praktischen Erfahrungen mit Strophantus und Adonis vernalis lauten günstig.

---

4) **Simulation der Diplopie,** von Remy.

---

5) **Die Bedingungen, welche die Schüler der Militärschulen bezüglich der Sehschärfe zu erfüllen haben,** von Martin.

1903. Januar.

1) **Nachruf auf Panas,** von Galezowski.

---

2) **Permanenter Blepharospasmus hystero-traumatischen Ursprungs,** von Delamare und Conor.

Der Patient hatte früher schon einmal nach einem leichten Trauma einen linksseitigen Blepharospasmus, der bald verschwand. Jetzt besteht der gleiche Zustand auf demselben Auge nach leichter Fremdkörperreizung. Gesichtsfeld beiderseits eingeengt. Keine Druckpunkte. Pharynx-Reflex nicht auszulösen, zahlreiche anästhetische Zonen mit Hauptbetheiligung der linken Seite. Ueber den weiteren Verlauf ist nichts mitgetheilt. Moll.

VI. Archives d'ophtalmologie. 1902. October—December.

1) **Embolie und Thrombose der Centralgefässe der Netzhaut,** von Panas.

Bemerkenswerth ist das Referat über einen Fall von doppelseitiger

Embolie bei einem alten arteriosklerotischen Mann, der innerhalb von drei Minuten beide Augen verlor.

In dem therapeutischen Theil wird der Massage keine Erwähnung gethan.

---

2) **Amaurose und Amblyopie durch elektrische Entladung,** von Panas.

Die Wirkung des elektrischen Stromes, namentlich des Blitzes, auf das Auge ist sehr verschieden. Vorherrschend sind zunächst die Reizerscheinungen: Röthe der Lider, Hyperämie der Bindehaut, seltener Hornhautinfiltrate, Erweiterung der Pupille, Blutüberfüllung der Netzhaut, Photophobie und Photopsie, Orbitalschmerz. Das Gesichtsfeld ist concentrisch eingeengt. Letzteres stellt sich in günstig verlaufenden Fällen wieder in normaler Weise her, in ungünstigen kommt es zur definitiven Amaurose und Abblassung der Papillen. Therapeutisch kommen absolute Ruhe im Dunkelzimmer sowie Strychnin-Injectionen in Betracht.

---

3) **Lidplastik durch Brückenlappen,** von Badal.

---

4) **Frühjahrskatarrh,** von Demicheri.

Verf. beobachtet die Affection in Montevideo in 0,34 % der Fälle. Er hat in allen Fällen durch Calomel und weisse Präcipitalsalbe Besserung erreicht.

---

5) **Congenitale Ptosis,** von Panas.

---

6) **Gutartige Neubildungen am Lidrande,** von Panas.

---

7) **Prognose der Augen-Affectionen nach elektrischen Entladungen,** von Terrien.

Nicht die Stärke der functionellen Störungen bei Beginn des Leidens, sondern ihre Persistenz ist ausschlaggebend für die Prognose. So giebt eine auch nur wenig geringere als normale Sehschärfe und ein mehr oder weniger eingeschränktes Gesichtsfeld, wenn beide Aufnahmen stationär bleiben, eine viel schlechtere Prognose, als eine noch so stark herabgesetzte Sehschärfe bei Beginn der Affection. Von übler Vorbedeutung sind im Allgemeinen Schmerzen bei Druck auf das Auge. — Endlich darf man nicht vergessen, dass in einigen Fällen sich der Zustand der traumatischen Neurose entwickelt, der seinerseits wieder zu den mannigfachsten Störungen Anlass geben kann.

---

8) **Oelcysten des Orbitalrandes,** von Panas.

Die nach ihrem Inhalt so genannten Cysten gehören zur Classe der Dermoide.

---

9) **Syphilis der Thränenwege,** von Panas.

---

10) **Syphilis der Thränendrüse,** von de Lapersonne.

In beiden Arbeiten wird im Anschluss an eigene Fälle aus der Literatur nachgewiesen, dass die tertiäre Syphilis der Thränendrüse durchaus nicht so selten ist, wie allgemein angenommen wird.

---

11) **Trachom und eitrige Ophthalmie,** von Jacovidès.

Nicht beendet.

1903. Januar—Februar.

1) **Asepsis und Prophylaxe in der Ophthalmologie,** von Panas.
Der Schwanen-Gesang dieses hervorragenden Ophthalmo-Chirurgen.

---

2) **Die Chirurgie der Augenmuskel-Lähmungen,** von Landolt.
Das Princip der Behandlung muss sein: die Wirkungsweise des geschwächten Muskels zu heben und nicht seinen Antagonisten zu schwächen. In diesem Sinne haben die Beobachtungen des Verf.'s und seine Messungen vor und nach der Operation (Grad der Abweichung und der Diplopie, monoculare und binoculare Projection, Excursionsfeld, Breite der Convergenz) ergeben, dass die Vorlagerung die angezeigte Operation bei Lähmung eines Augenmuskels ist. Bei leichter und mittlerer Parese genügt sie allein, um normale Function wieder herzustellen. In schweren Fällen kann eine grössere oder kleinere Resection des Muskels damit combinirt werden.
Genügt auch dieses Verfahren noch nicht, so kann der homonyme Muskel des andren Auges vorgelagert werden.

---

3) **Histologie und Pathogenese eines Falles von Mikrophthalmus,** von Monthus und Opin.

---

4) **Trachom und Ophthalmia purulenta in Aegypten,** von Jacovidès.
Nicht beendet.

---

5) **Nachruf auf Panas,** von de Lapersonne.

---

6) **Untersuchung der Pupille,** von Coppez.
Es handle sich um einen Fall von ungleichen Pupillen. Man träufele einen Tropfen einer 2% Cocaïnlösung in das Auge mit weiterer Pupille, warte einige Zeit und messe den Grad der künstlichen Erweiterung. Ist diese gleich Null, so handelt es sich um eine Mydriasis durch Reizung des Dilatators. Denn es ist in der That einleuchtend, dass, wenn bereits eine Dilatator-Reizung bestand, das Cocaïn, welches in dem gleichen Sinne wirkt, keinen erhöhenden Effect haben kann.
Ist jedoch die Cocaïnwirkung eine beträchtliche, so dass z. B. die Iris fast unsichtbar wird, so hat die zu Grunde liegende Mydriasis ihre Ursache in einer Oculomotorius-Lähmung. In diesem Falle bewahrt nämlich das Cocaïn seine mydriatische Kraft, und der Spasmus des Dilatators, den es hervorruft, führt bei der bestehenden Lähmung des Sphincter eine maximale Mydriasis herbei.
Für das Auge mit engerer Pupille giebt das Cocaïn kein sicheres Resultat. Hier kommt Atropin in $^1/_2$% Lösung zur Anwendung.
Träufelt man Atropin in das Auge mit engerer Pupille und erhält man nur eine geringe Erweiterung, so hängt die Miosis von Sympathicus-Lähmung ab. Die Atropin-Lähmung des Sphincters hält sich mit der bestehenden Dilatator-Lähmung in diesem Falle das ungefähre Gleichgewicht, und es tritt nur eine geringe Erweiterung ein. Dies gilt z. B. für tabische Miosis.
Beobachtet man dagegen eine starke Erweiterung, so hing die Miosis von einem Spasmus ab, wie leicht verständlich.

---

7) **Regeneration des Glaskörpers,** von Nacmers. Moll.

VII. Annales d'ocalistique. 1902. October—December.

1) **Ein Fall von congenitaler eitriger Augen-Entzündung**, von Armaignac.

Das Kind wurde mit geschwollenen und gerötheten Lidern geboren. Eine Stunde später deutliche Blennorrhöe. Hornhäute weisslich verfärbt. Dauer der Geburt etwa 2 Stunden. Es besteht eitriger Scheidenausfluss. Verf. neigt der Ansicht zu, dass der Fötus auf dem Blutwege inficirt worden war.

---

2) **Reclination der Cataract; Methode und Beobachtungen**, von Bourgeois.

In den sehr seltenen Fällen, in denen statt der Extraction die Niederdrückung der getrübten Linse angezeigt ist, macht Verf. eine präparatorische Iridectomie[1] und erreicht damit bessere Dauererfolge als bisher.

---

3) **Ein Fall von essentieller Ophthalmomalacie**, von Lor.

---

4) **Traumatische Lähmung beider Obliqui superiores**, von Demicheri.

Der Fall bildet ein Unicum. Veranlassung der Lähmung war ein Sturz aus dem Fenster.

---

5) **Behandlung des Flimmerskotoms**, von Capauner.

Verf. empfiehlt die Augenmassage. Zur Erklärung seiner therapeutischen Effecte verlegt er den Sitz des Leidens nicht, wie die meisten Autoren, in das Occipitalhirn, sondern in Theile des Sehorgans, die ihr Blut aus der Carotis interna beziehen.

---

6) **Zur Exstirpation des Thränensacks**, von Salva.

---

7) **Behandlung der Myopie**, von Liebreich.

---

8) **Bemerkungen über die Bindehaut-Wucherungen bei Frühjahrskatarrh**, von Terson.

Selten sind die pericornealen und tarsalen Wucherungen von gleichem Volumen. Meist sind die einen stärker entwickelt als die andren.

In dem untersuchten Falle zeigten die pericornealen Knötchen ein vielfach geschichtetes Epithel ohne tiefere Invaginationen und ohne eigentliche Basalmembran. Das darunter liegende Gewebe zeigte einige vermehrte Blut- und Lymphgefässe und bestand zum grössten Theile aus ziemlich straffem Bindegewebe, das an Zellen sehr arm war.

Die tarsale Vegetation bestand gleichfalls aus Bindegewebe, das aber bei Weitem stärker mit Rundzellen infiltrirt war. Das Epithel war weniger dick.

---

9) **Ein neuer Augenmuskel**, von Nicolai.

Im Anschluss an eine auf dem internationalen Congress in Utrecht 1899 gemachte Mittheilung giebt Verf. hier eine genauere Beschreibung des von ihm sog. Musculus papillae optici. Derselbe besteht angeblich aus glatten Muskelzellen und umschliesst den Sehnervenkopf. Er besteht aus einer circulären, einer radiären und einer longitudinalen Faserung. Ausser bei zahlreichen Thieren findet er sich auch beim Menschen. Die musculöse Structur des in Rede stehenden Gewebes folgert Verf. hauptsächlich aus der Farb-Reaction bei der Färbung nach van Gieson.

Genauere Angaben finden sich in der Erklärung der beigegebenen Zeichnungen.

---

[1] Wenn Papillenbildung möglich, ist Niederdrückung unnöthig. H.

10) **Einseitige äussere oder innere Ophthalmoplegie nach Basis-Verletzung,** von Ferron.

11) **Tabaks-Amblyopie,** von Gallier.
Nächst der Abstinenz leistet als wichtigster Heilfactor Pilocarpin das beste in der Therapie der Tabaks-Amblyopie.

12) **Malignes Pterygium, durch Recidive Blindheit herbeiführend,** von Gonin.

13) **Anatomische Untersuchung eines Falles von Retinitis pigmentosa mit Ringskotom,** von Gonin.
Die Netzhaut-Veränderungen bestehen in folgenden 3 Processen:
1. Progressive Atrophie der sensorischen Elemente, beginnend in den äusseren Schichten. Erst spät wird die Schicht der Ganglienzellen und Nervenfasern afficirt.
2. Sklerose der Netzhautgefässe, welche in den degenerirten Theilen der Netzhaut zur Obliteration der secundären Aeste führt.
3. Pigment-Infiltration namentlich in den atrophischen äusseren Lagen.

14) **Ueber die relative Häufigkeit der verschiedenen akuten Bindehaut-Infectionen in Alexandria,** von Lakah und Khouri.
Die Untersuchungen erstreckten sich im Wesentlichen auf die durch den Weeks'schen Bacillus bedingte Conjunctivitis und die Blennorrhöe. Beide Leiden steigen während der heissen Monate (Mai bis October) stark an. Die landläufige Meinung, dass das Steigen des Nils von Einfluss sei, scheint nicht unbedingt richtig zu sein, da die Fälle sich schon lange vor diesem Zeitpunkt zu mehren anfangen.

15) **Einfluss des Schlafes auf Augenleiden,** von de Micas.

16) **Bemerkung über das Trachom jugendlicher Individuen,** von Morax und Lakah.
Weicht in nichts von dem bekannten Bilde der granulösen Conjunctivitis ab.

1903. Januar—Februar.

1) **Perithelialsarcom der Iris mit Einbeziehung des Ciliarkörpers,** von Rogman. Genau beschriebener Fall von einer 38jähr. Frau, die durch Enucleation dauernd geheilt wurde.

2) **Ligatur der Kapsel bei der Schiel-Operation,** von Trousseau.

3) **Nachruf auf Panas.**

4) **Experimentelle Studie über das Sehen der Astigmatiker,** von Sulzer.

5) **Die Diagnose der intravaginalen Opticushämorrhagien,** von Gonin.
Findet sich in einem blinden Auge eine milchige Trübung der papillo-macularen Gegend mit Ischämie der Netzhautarterien, so darf man nicht ohne Weiteres auf einen Bluterguss in den Sehnerven oder seine Scheiden schliessen. Ebenso wenig sind Hämorrhagien am Rande der Papille oder im Glaskörper pathognomonisch für einen Bluterguss in den retrobulbären Theil des Opticus;

andrerseits kann die Opticusblutung bestehen, ohne das geringste ophthalmoskopische Symptom zu machen.

6) **Transparente Cysten der Lider**, von Ahlstrom.

Es handelt sich um grosse Retentionscysten am äusseren Lidwinkel, welche zu den modificirten Schweissdrüsen in Beziehung stehen.

7) **Accommodations- und Gaumensegel-Lähmung nach Mumps**, von Mandonnet.

Der Fall gleicht einer diphtherischen Lähmung. Moll.

VIII. The ophthalmic record. 1902. September.

1) **Subconjunctivale Entzündungen**, von H. Gradle.

Als „subconjunctivale Entzündung" bezeichnet Verf. eine nicht sehr seltene, fleckförmige, das subconjunctivale Gewebe betreffende Entzündung, die der Episkleritis nicht ganz identisch ist. Die entzündlichen Herde sind meist nach innen oder aussen von der Hornhaut gelegen und durch eine entzündungsfreie Zone von ihr getrennt; meistens besteht nur ein einziger solcher Fleck. Dieser ist zum Unterschied von der Episkleritis oberflächlicher gelegen, nicht knötchenförmig und hinterlässt keine Verfärbung. Uebergangsformen kommen allerdings vor. Verf. beobachtete die subconjunctivalen Entzündungen bei Kindern im Verlaufe phlyctenulärer Ophthalmien, bei Erwachsnen als Residuen acuter Bindehaut-Entzündungen.

2) **Bericht über einige interessante Fälle**, von F. Suker.

1. Hornhautfistel mit Hernie der Iris und Conjunctivalcyste, die mit der vorderen Kammer in Verbindung steht.

2. 30 Jahre lang bestehende Luxation der Linse in den Glaskörper auf dem einen Auge; auf dem andren Neuritis optica mit folgender Atrophie; beide Affectionen sind die Folge leichter Unfälle.

3. Parese des linken Abducens und Strabismus convergens des rechten Auges als hysterische (?) Symptome bei einem 70jährigen Manne.

3) **Linsentrübungen und Cataract, die durch nicht operative Behandlung geheilt, bezw. gebessert wurden**, von Würdemann.

Bericht über 3 Fälle, wo bei relativ jungen Individuen Linsentrübungen durch medicamentöse Behandlung wesentlich gebessert wurden; in allen drei Fällen bestand daneben Chorioiditis.

4) **Ueber die Confusion in den verschiedenartigen Methoden der Bezeichnung und Anwendungsweise der Prismen**, von L. Howe.

5) **Tätowirung der Hornhaut**, von L. Borsch.

October.

1) **Aetiologie und Behandlung des Glaucoms**, von Prof. Schoen.

2) **Die neue chirurgische Behandlung des Glaucoms**, von Henry la Motte.

Bericht über 2 Fälle von Glaucom, die durch Resection des oberen Cervical-Ganglion geheilt wurden; in einem Falle einseitig, im zweiten doppel-

seitig. Verf. glaubt, der genannten Operation die erste (?) Stelle in der operativen Behandlung des Glaucom zusprechen zu müssen.

November.

1) **Bericht über einen Fall von Spontan-Perforation der Hornhaut im Centrum einer länger als 6 Jahre bestehenden Macula. Vernarbung der Perforation erst nach 20 Tagen,** von C. A. Veasey.
Die Perforation erfolgte ohne jede nachweisbare Ursache und wird vom Verf. auf eine allmählich zunehmende, durch einen degenerativen Process bedingte Verdünnung des Hornhaut- bezw. Narbengewebes zurückgeführt.

2) **Eine einfache Methode zur Bestimmung des Grades der Schielablenkung,** von Black.
Beschreibung eines Apparates.

3) **Die Correction der Myopie,** von A. C. Friedmann.
Verf. glaubt, dass die wenigen und nicht sehr umfangreichen Statistiken, aus denen die Vorzüge der Vollcorrection abgeleitet wurden, noch nicht genügen, die bisher gültigen Regeln der Myopie-Behandlung ohne Weiteres zu beseitigen. Es seien noch weitere Erfahrungen nöthig.

4) **Die Vollcorrection der Myopie,** von Jackson.
Verf. spricht sich auf Grund einer Statistik von 35 Augen für die Vollcorrection der Myopie aus.

5) **Keratitis aspergillina,** von Ellet.

December.

1) **Unterbindungspincetten (hemostatic forceps) für den Gebrauch in der Orbita,** von Howe.

2) **Bericht über 3 Fälle von angeborenen, punktförmigen Linsentrübungen,** von Parsons.

3) **Heterophorie,** von M. Black.
Bericht über 7 Fälle von Störung des Muskelgleichgewichts. In 6 Fällen war eine Tenotomie nöthig, während in dem 7. allein durch die corrigirenden Gläser, Uebungen und Behandlung mit dem faradischen Strom alle Beschwerden beseitigt wurden.

4) **Ein Fall von Aderhautruptur mit glaucomatösen Symptomen,** von F. Hansell.

5) **Ueber den Gebrauch grosser Dosen von Natr. Salicyl. und einen Versuch zur Erklärung seiner Wirkungsweise,** von Gifford.

6) **Ueber die Nothwendigkeit des Gebrauchs bestimmter Farbenbezeichnungen bei der Prüfung der Farbenblindheit,** von Edridge-Green.

Loeser.

IX. The Ophthalmic Review. 1902. November.

1) **Zwei Fälle von indirecter Schussverletzung des Auges,** von Thomas Yarr.
Vgl. oben S. 101 (70. Jahresversammlung der Brit. med. assoc.).

2) **Eine histologische Studie über die Linsen eines gehängten Verbrechers,** von Charles A. Oliver.

December.

1) **Ablösung des Corneal-Epithels,** von Menzies.
Vgl. oben S. 102 (70. Jahresversammlung der Brit. med. assoc.).

2) **Eine wenig bekannte Methode zur Prüfung der Oberfläche und Krümmung der Hornhaut,** von Sydney Stephenson.
Bei der Untersuchung mit dem kleinen Concav-Spiegel und einer 20 D-Linse wird ein deutliches helles Bild mit kreisförmiger Begrenzung beobachtet, das dem von der Hornhaut reflectirten Bilde des Spiegelrandes entspricht. Das Verhalten dieses Lichtreflexes ist für den Verf. seit langen Jahren ein einfaches und zuverlässiges Kriterium für die Beurtheilung der Oberfläche und Krümmung der Hornhaut.

Januar 1903.

1) **Angeborener Defect der Abduction, verbunden mit Retraction des Augapfels bei der Adduction,** von Jameson Evans.
Mittheilung zweier Fälle, die die genannte Anomalie darbieten. Es handelte sich beide Male um das linke Auge: beim Blick nach rechts Zurücksinken des Bulbus in die Orbita mit Verengerung der Lidspalte, bei Linkswendung Stehenbleiben des linken Bulbus etwa in der Mittellinie mit deutlichem Hervortreten und Erweiterung der Lidspalte.

2) **Ein Fall von Gliom der Netzhaut, ein Hypopyon vortäuschend,** von A. Jessop.
Das hauptsächlichste Interesse des sehr ausführlich mitgetheilten Falles besteht darin, dass die ein Hypopyon vortäuschende Masse in der vorderen Kammer aus Tumor-Zellen zusammengesetzt war, wie sie auch den Uvealtractus von hinten her infiltrirt hatten. Loeser.

X. Journal of eye, ear and throat diseases. 1902. September—October.

Die Anwendungsweise des Protargols, von A. C. Barnes.
Verf. wendet das Protargol bei eitriger Conjunctivitis und Blennorrhöe neonatorum in 25 %, bei gonorrhoischer Conjunctivitis der Erwachsenen in 25—50 %, bei einfacher catarrhalischer Conjunctivitis in 5—10—25 % Lösung an. Der grösste Theil der Arbeit betrifft die Anwendung des Protargols in der nicht augenärztlichen Praxis. Loeser.

XI. The American Journal of Ophthalmology. 1902. August.

1) **Klinische Mittheilungen,** von C. D. Wescott.
Bericht über einen 40jährigen Mann, bei dem ein vor 11 Jahren durch Trauma erblindetes Auge nach 10 Jahren zu einer sympathischen Entzündung des zweiten Auges führte mit Ausgang in Erblindung; das verletzte Auge befand sich in ganz reizlosem Zustand. Verf. meint, dass alle durch Trauma

erblindeten Augen entfernt werden müssten, auch wenn sie einen dauernd reizlosen Zustand zeigen.

Dasselbe gilt für solche Augen, bei denen der Verdacht eines intrabulbären Tumors besteht. 2 Krankengeschichten dieser Art werden angefügt.

---

2) **Syphilitische Augenkrankheiten,** von Randolph Brunson.

---

3) **Kritische Bemerkungen über die Methoden der Abschätzung der Erwerbs-Beeinträchtigung durch Augen-Verletzungen,** von H. V. Würdemann.

September.

1) **Der gegenwärtige Stand unsrer Kenntnisse über die sog. partiellen oder graduirten Tenotomien und die Störungen des Muskel-Gleichgewichts,** von E. Bolburn.

Kurzes Referat eines im April 1902 in der Versammlung der Western Ophthalmic and Oto-Laryngologic Association gehaltenen Vortrags.

---

2) **Durchschneidung und Resection der Mm. recti zur Erzielung eines cosmetischen Effectes in Fällen, wo Tenotomie und Vorlagerung die Schielstellung nicht beseitigten,** von A. E. Prince.

Bericht über 7 Fälle hochgradigsten Strabismus (zum Theil paralytischen, zum Theil durch Uebercorrection entstandenen), die auf die genannte Weise beseitigt wurden.

October.

1) **Einige Bemerkungen über Argyrol** (silver vitelline), von Ad. Alt.

Verf. empfiehlt das Argyrol in 5 % Lösung, nachdem er in einer Anzahl von Fällen subacuter Conjunctivitis und Trachom gute Erfolge damit erzielt hat.

---

2) **Retinitis albuminurica gravidarum,** von Dr. S. A. Ayres.

Mittheilung dreier Fälle. Verf. empfiehlt eine regelmässige Urin-Untersuchung bei schwangeren Frauen, besonders auch eine Berücksichtigung der Urin-Menge.

Bei einer wohlausgebildeten Neuroretinitis in den ersten Monaten der Schwangerschaft, bis zum Ende des 6. Monats, sei die Prognose für das Sehvermögen ungünstig. Wenn die Netzhaut-Erkrankung erst in den letzten 3 Monaten eintritt, müsse unter entsprechender innerer und hygienischer Behandlung der Eintritt der Reife der Frucht abgewartet werden.

Das Auftreten von Krämpfen mit Netzhaut-Erkrankung ist eine Indication zur Unterbrechung der Schwangerschaft.

November.

1) **Eine dünne, fixirte, wahrscheinlich angeborene Membran, die von der Netzhaut in den Glaskörper vordringt und die Sehnervenpapille überdeckt,** von Swan M. Burnett.

Im Uebrigen war das Auge normal. Das Gesichtsfeld war temporal etwas eingeschränkt, der blinde Fleck etwas vergrössert (10° im Durchmesser).

---

2) **Die latenten Störungen des Muskel-Gleichgewichts und die durch sie indicirte Behandlung,** von Ed. Jackson.

Unter 1000 Fällen seiner Privat-Praxis fand Verf. in 714 Fällen Störungen des Muskel-Gleichgewichts; in 287 von ihnen war keinerlei Behandlung nöthig. In mehr als 50 % bestand ein Uebergewicht des Rectus internus, meistens bei Hypermetropie, während der externus bei Myopie überwog; nur in seltenen Fällen war dieses Verhältniss vertauscht.

In der Mehrzahl der Fälle führt die Correction der vorliegenden Refractions-Anomalie zum Ziele, zuweilen in Combination mit Prismen, nur in wenigen waren Operationen nöthig.

---

3) **Ein Fall, der den Werth der Radioskopie in der Augenheilkunde zeigt,** von Frank L. Henderson.

Nachweis eines Kupfersplitters, der erfolgreich entfernt wurde.

---

4) **Die Verhütung der Blennorrhöe der Neugeborenen durch das Credé'sche Verfahren,** von Prof. G. Leopold.

Uebersetzung der in der Berliner klin. Wochenschrift, 1902, Nr. 33 erschienenen Arbeit. (Vgl. dieses Centralblatt, Februar 1903, S. 63.)

December.

1) **Ein Fall von Epitheliom der Conjunctiva. Excision. Viele Recidive, aber schliesslich Heilung,** von Charles Kipp.

Betrifft eine 26jährige Frau, bei der ein seit dem 8. Lebensjahre bestehendes Epitheliom der Conjunctiva vor 6 Jahren zum ersten Male entfernt worden war. Mehrfache Recidive, das letzte nach 3jähriger Pause, das durch Cauterisation dauernd beseitigt wurde. Eine von Alt ausgeführte, durch 4 Abbildungen erläuterte mikroskopische Untersuchung bestätigt die Diagnose „Epitheliom der Conjunctiva".

---

2) **Zwei Fälle von angeborenen Orbitaltumoren,** von Adolf Alt.

In dem einen handelte es sich — bei einem 6 Monate alten Kinde — um eine Dermoidcyste, im zweiten — bei einem 4 Monate alten — um eine Teleangiectasie der Orbita.

XII. Proceedings American Philosophical society. XLI. Nr. 169.

Blindheit in Folge congenitaler Schädel-Missbildung, von Charles Oliver.

Verf. theilt 2 Fälle mit. Der erste betrifft einen 60jährigen Ungar, der zweite einen 35jährigen Deutschen. Die eigenartigen Schädel-Missbildungen werden durch Photographien veranschaulicht. Loeser.

Vermischtes.

1) Ophthalmologische Gesellschaft Heidelberg 1903. Da die Feier des 100jährigen Jubiläums der Erneuerung der Universität Heidelberg auf die erste Augustwoche verlegt ist, so findet nach Beschluss des Ausschusses die diesjährige Zusammenkunft in Heidelberg am 14., 15. und 16. September statt.

Vorträge und Demonstrationen bittet man bis spätestens den 30. Juni bei dem Unterzeichneten anzumelden.

Jena, April 1903. Prof. A. Wagenmann,
ständiger Schriftführer der Ophthalm. Gesellschaft.

2) Dr. S. Klein ist zum Professor der Augenheilkunde an der k. k. Universität zu Wien ernannt worden.

3) Nachtrag zur Original-Mittheilung: Ueber den Werth der Credéschen Silbertherapie für die Behandlung von Augenkrankheiten. (Februarheft.)

Bezüglich meiner Bemerkung über die Kupfercitrolsalbe bei nicht trachomatösen, folliculären Bindehauterkrankungen ist darauf hinzuweisen, dass nach den in der Literaturangabe angeführten Mittheilungen von F. R. v. Arlt das Trachom das eigentliche Feld für die Kupfercitrolbehandlung bildet, wie es auch des Weiteren hervorgeht aus seiner Mittheilung: Ueber die Anwendung von Cupr. citricum bei Trachom (Märzheft 1902 des Centralblattes), ferner aus Emil Bock's Veröffentlichung: Trachom und Cuprocitrol (v. Arlt) in der Wochenschrift für Therapie und Hygiene VI. Jahrg. Nr. 20 und 21, worin Bock specialisirend Trachom in vorgeschrittenen Fällen mit beginnender Narbenbildung in der Bindehaut als besonders geeignet für die Kupfercitrolbehandlung bezeichnet. Marine-Oberstabsarzt Dr. Paul Meyer.

Bibliographie.

1) Von der Operation des Altersstars. Ein Rückblick, von Prof. W. Manz. (Münchner med. Wochenschr. 1903. Nr. 2. S 49. Nr. 3. S. 112.) In interessanter und fesselnder Abhandlung beschreibt Verf. die verschiedenen Phasen, die die Operation des Altersstars von der Reclination bis zur Extraction mit runder Pupille durchgemacht hat, die wichtigsten Veränderungen werden kritisch beleuchtet, und aus dem reichen Absatz seiner 40jährigen Praxis giebt Verf. lehrreiche Beispiele. Die guten Erfolge in der Gegenwart im Vergleich zu denen in der Anfangsperiode der Star-Operation verdanken wir einerseits der Technik der Operation, in erster Linie dem Graefe'schen Starmesser, zum grössten Theil aber der Vorbereitung und Nachbehandlung, überhaupt der Anwendung der Asepsie.

2) Ueber Cataracta zonularis nach dem Material der Klinik, von Leopold Schliess. (Inaug.-Dissert. Tübingen 1902.) Unter den 178 Fällen von Cataracta zonularis, die in der Tübinger Augenklinik beobachtet wurden, fanden sich in 59% sichere Zeichen von Rhachitis. Hereditäre Momente spielen beim Schichtstar, nach des Verf.'s Ansicht, zweifellos eine Rolle, insofern bei Verwandten angeborene Starformen vorkamen. Consanguinität der Eltern und angeborene Lues liess sich in keinem Fall nachweisen. Myopie wurde in 23,6%, Hyperopie in 11,2% gefunden.

3) Beitrag zur Casuistik der Ectopia lentis congenita, von Leo Elsa. (Inaug.-Dissert. Tübingen 1902). Zusammenstellung von 22 Fällen mit Ectopia lentis congenita, die in der Tübinger Augenklinik beobachtet wurden.

4) Drei Fälle von präretinaler Blutung, von Gustav Böger. (Inaug.-Dissert. Tübingen 1903.) Die drei typischen Fälle von prärentinaler Blutung wurden in der Tübinger Augenklinik bei einem 27 und 12 Jahre alten Mädchen und bei einem 30jährigen Arbeiter beobachtet.

5) Ulcère trophique de la cornée (kératite neuro-paralytique), par E. Berger et Robert Loewy. (Gazette des hôpitaux. 1903. Nr. 4.) Die Arbeit ist eine ausführliche Abhandlung über Keratitis neuro-paralytica mit genauer Literaturangabe. Sie zerfällt in 9 Abschnitte, die zum Gegenstande haben: I. Die Theorien der Keratitis neuro-paralytica, II. Aetiologie, III. Symptomatologie, IV. Begleiterscheinungen, V. Klinischer Verlauf, VI. Physiologische Pathologie, VII. Diagnose, VIII. Prognose, IX. Therapie.

6) Sur un cas d'ulcère trophique de la cornée (kératite neuroparalytique), par E. Berger. (Gazette des hôpitaux. 1902. Nr. 144.) Die Keratitis neuroparalytica war in diesem Falle die Folge eines Sturzes vom Wagen, durch den eine Blutung auf der linken Seite der Schädelbasis hervorgerufen wurde. Der 5., 6., 7. und 8. Gehirnnerv wurden in Mitleidenschaft gezogen. Der Kranke wurde nach einigen Monaten als geheilt aus dem Krankenhause entlassen.

7) Zur Casuistik der temporären Resection der äusseren Orbitalwand nach Krönlein, von Herrmann Lindner. (Inaug.-Dissert. Giessen 1902.) Die Erfolge der Krönlein'schen Operation sind in allen bis jetzt veröffentlichten Fällen gute. Die Heilung der Wunde erfolgte per primam, in keinem Falle war der Verlust des Lebens oder des Auges des Patienten zu beklagen.

8) Ueber eitrige metastatische Ophthalmie, von Dr. M. Gerock. (Württ. Medic. Correspondenzblatt. 1902.) Verf. veröffentlicht 2 Fälle von eitriger metastatischer Ophthalmie mit Erhaltung des Lebens, die in der Universitäts-Augenklinik zu Tübingen beobachtet wurden.

9) Die Augenentzündung der Neugeborenen und der Gonococcus, von Prof. Th. Axenfeld (Münchner med. Wochenschr. 1903. Nr. 2. S. 66.) Es handelt sich um eine Berichtigung zu dem Aufsatz von Schanz in der Münchner med. Wochenschr. Nr. 49.

10) Bemerkungen zur Trachomfrage, von Prof. A. Peters in Rostock. (Münchner med. Wochenschr. 1903. Nr. 3. S. 97.) Nach eingehender Beschäftigung mit der pathologischen Anatomie des Trachoms kommt Verf. zu der Ansicht, dass nicht die Follikel und Narben das Wesentliche für die Diagnose Trachom darstellen, sondern, dass es lediglich abhängt von dem reichlichen Vorhandensein von adenoidem Gewebe. Die Entwicklung dieses Gewebes ist an eine besondere Disposition geknüpft, deren Entstehung Rauch, Staub, schlechte Luft und Unreinlichkeit Vorschub leisten können, während in andren Gegenden genau dieselben Schädlichkeiten kein Trachom hervorrufen. Familiäre Einflüsse sind bei dieser Disposition anscheinend in erster Linie maassgebend. Was die Prophylaxe des Trachoms anbetrifft, so müssen die Bestrebungen von Eltern, Erziehern und Aerzten darauf gerichtet sein, die Contact-Infectionen durch die Belehrung des Publikums einzuschränken. Durch ausgiebige Untersuchungen in trachomverdächtigen Gegenden können die schweren Folgen des Trachoms einigermaassen verhütet werden. Nach der Ansicht des Verf.'s ist es der Koch-Week'sche Bacillus, der in vielen Fällen von akutem und subakutem Trachom die Dauer der Erkrankung durch hartnäckige Schwellungszustände ungünstig beeinflusst.

11) Ein Fall von urämischer Amaurose, von Stabsarzt W. Hauenschild in Nürnberg. (Münchner med. Wochenschr. 1903. Nr. 4. S. 163.) Einen Tag nach einem urämischen Anfall setzte in dem veröffentlichten Falle die Amaurose ein, die etwa 18 Stunden anhielt. Während der Amaurose fühlte sich Pat. vollkommen wohl. Der Augen-Hintergrund war während der ganzen Erkrankung normal. Die Section ergab parenchymatöse Entzündung des Nierengewebes.

12) Ueber Cataract nach Contusion ohne Bulbusruptur, von Carl Gründgens. (Inaug.-Dissert. Jena 1902.) Verf. veröffentlicht die Krankengeschichten von 16 Fällen von Cataract nach Contusion ohne Bulbusruptur, die in den letzten 9 Jahren in der Universitäts-Augenklinik in Jena

beobachtet wurden. Der Erfolg für das Sehvermögen war bei den Patienten, die bis zu Ende behandelt wurden, ein durchweg guter.

13) Ueber einen bemerkenswerthen Fall von Eisensplitter-Verletzung des hinteren Bulbus-Abschnittes, von Ernst Hoffmann. (Inaug.-Dissertat. Jena 1902.) Nach Art der Verletzung musste ein Eisensplitter im hinteren Bulbus-Abschnitte angenommen werden. Sideroskop[1], grosser Magnet und Hirschberg'scher Handmagnet gaben negative Resultate. Erst bei der Untersuchung des enucleïrten Bulbus fand sich der 1,74 mm lange und 3,3 mg schwere Eisensplitter in eitrige Infiltration eingekapselt.

14) Migraine ophtalmoplégique; leçon clinique recueillie, par M. le Dr. Opin. (Progrès médical. 1903. Nr. 10.) Es wird über einen Fall berichtet, in dem es sich um Migräne mit zugleich auftretender Oculomotorius-Lähmung handelt. Im Anschluss daran wird der Symptomencomplex von Migräne und Ophthalmoplegie einer genaueren Besprechung unterzogen.

15) Ueber angeborene und erworbene pathologische Pigmentirung am Bulbus, von Philipp Bohn. (Inaug.-Dissert. Giessen 1902.) Verf. veröffentlicht eine Reihe von Fällen, in denen es sich um erworbene Verfärbungen am Bulbus nach Verletzungen handelt; die melanotischen waren durch eine Verschleppung von Irispigment, die gelblichen durch Blutfarbstoff erzeugt.

16) Zur Statistik der Neuritis optica der in der Giessener Universitäts-Augenklinik in den letzten 11 Jahren beobachteten Fälle, mit besonderer Berücksichtigung eines Falles von beiderseitiger recidivirender retrobulbärer Neuritis, von Wilhelm Wetz. (Inaug.-Dissert. Giessen 1902.)

17) Ueber die Beziehungen der Skrophulose zu den häufigsten Binde- und Hornhaut-Erkrankungen des Kindesalters, von Theodor Sprenker. (Inaug.-Dissertat. Giessen 1902.) Nach dem Material der Giessener Augenklinik aus dem Zeitraum vom 1. April 1890 bis 1. April 1901 kommt Verf. zu dem Schluss, dass in einer grossen Anzahl von Fällen mit phlyktänulären Hornhaut- und Bindehaut-Erkrankungen das Leiden thatsächlich auf skrophulöser Basis sich entwickelt, dass man aber deshalb nicht berechtigt ist, diese Krankheitsprozesse unbedingt als Symptome der Skrophulose zu deuten.

18) Beitrag zur Casuistik der aus angeborenen Melanosen des Auges hervorgehenden Tumoren, von Sally Behr. (Inaug.-Dissertat. Heidelberg 1903.) Veröffentlichung eines von Geburt an beobachteten Falles von Melanosarcoma retro- et epibulbare des linken Auges.

19) Ueber Convergenzkrampf der Augen, von Dr. M. Rothmann. (Berliner Gesellschaft für Psychiatrie und Nervenkrankheiten. Berl. klin. Wochenschr. 1903. Nr. 9. S. 198.) Vortragender stellt einen 31jährigen Patienten vor, der neben einer rechtsseitigen Hemiparese und Hyperalgesie nebst Fallen nach vorn und rechts noch einen bemerkenswerthen Convergenzkrampf zeigt, welcher aber nur bei intendirten extremen Augenbewegungen

---

[1] Eisenspäher-Probe. Unmittelbar vor jeder Anwendung des Eisenspähers wird das an dem unmagnetischen Ende befindliche Eisenstück von 1 Milligramm an die Glaskapsel gelegt: maximaler Ausschlag erfolgt, wenn das Geräth in Ordnung ist. Ebenso verfährt man nach jedem „negativen" Erfolg. Der ordentliche Eisenspäher versagt nie. Aber er muss immer in Ordnung gehalten werden. H.

ausgelöst werden kann. Vortragender hält bei diesem Convergenzkrampf Hysterie für ausgeschlossen, sondern stellt die Diagnose (bei Lues der Anamnese und Erfolg von Quecksilberkuren) auf Hirnsyphilis.

20) Wissenschaftlicher Verein der Aerzte zu Stettin. Sitzung 2. December 1902. (Berl. klin. Wochenschr. 1903. Nr. 9. S. 203.) Herr Sauer stellt zuerst eine 69jährige Dame mit dem typischen Bilde der Retinitis circinata vor. Darauf demonstrirt er ein 15jähriges Mädchen, bei dem er mittelst des Hirschberg'schen Magneten einen Eisensplitter von 4,6 mg Gewicht und $2^1/_4$ mm Länge aus der Netzhaut des linken Auges extrahirte. Der Magnet wurde in den Glaskörper eingeführt und der Splitter folgte sofort. Das verletzte Auge hat nach der Operation volle Sehschärfe.

21) Bericht über die Wirksamkeit der Universitäts-Augenklinik in Tübingen in der Zeit vom 22. October 1875 bis 31. December 1901, von Dr. Max Brüning. (Tübingen 1902.) Es wurden im Ganzen 17518 Patienten in die stationäre Klinik aufgenommen. Die Einzelheiten sind nicht zum Referat geeignet.

22) Le vrai trachome et ses rapports avec les autres affections de la conjonctive, par le Dr. Naoum Vorlas du Caire. Verf. theilt das wahre Trachom in 3 Perioden: 1. das Trachom im Beginn; 2. das harte Trachom, in welchem Stadium sich die typischen trachomatösen Knötchen entwickeln; 3. das diffuse Trachom, wo die Knötchen zerfallen. Das Schluss-Stadium ist das Narbentrachom. Zur Behandlung empfiehlt er neben der medicamentösen mit adstringirenden Mitteln die Skarifikationen und vor Allem die Ausquetschungen mit Knapp'scher Rollpincette. Die Arbeit bietet keine neuen Gesichtspunkte.

23) Bericht über 170 Fälle von Netzhaut-Ablösung, von Otto Gros. (Inaug.-Dissertat. Giessen 1903.) Es werden 170 Krankengeschichten veröffentlicht und kritisch beleuchtet. Es handelt sich um Patienten, die vom 1. April 1890 bis zum 10. Juli 1902 in der Giessener Augenklinik zur Behandlung kamen.

24) Zur Aetiologie der Chorioiditis disseminata, von Friedrich Jakob Maier. (Inaug.-Dissertat. Tübingen 1902.) Verf. kommt nach einer Zusammenstellung von 238 Fällen zu keiner absolut sicheren Entscheidung, inwieweit die Chorioiditis disseminata in Beziehung zu den verschiedenen akuten und chronischen Infections-Krankheiten steht. Lues, Tuberculose und vor Allem die akuten Infections-Krankheiten sind wohl die hauptsächlichsten ätiologischen Momente.

25) Ueber die Behandlung der Conjunctivitis blennorrhoica neonatorum et adultorum nach der Methode von Kalt, von Felix Fries. (Inaug.-Dissert. Tübingen 1902.) Verf. empfiehlt nach den günstigen Erfolgen in der Tübinger Augenklinik die Kalt'sche Methode der Behandlung der Conjunctivitis blennorrhoica. Mit einer lauwarmen Lösung von übermangansaurem Kali von 1—3000 bezw. 1—5000 wird in der Menge von 2 Litern 2—3 Mal täglich der Bindehautsack ausgespült. Die Secretion nimmt zusehends ab, und die Ausspülungen haben einen unzweifelhaft günstigen Einfluss auf etwa aufgetretene Corneal-Affectionen. Die Durchführung der Behandlung bereitet keinerlei Schwierigkeiten.

26) Ueber ausgedehnte Aderhaut-Netzhaut-Veränderungen nach Contusio bulbi ohne Skleralruptur, von Lothar Gau. (Inaug.-

Dissert. Jena 1902.) Verf. veröffentlicht aus der Augenklinik von Jena 6 Fälle von Contusionsverletzungen, bei denen die Hauptveränderungen in ausgedehnten Entfärbungen und Pigmentirungen bestanden; in 2 Fällen waren sie mit Aderhautrissen combinirt.

27) Ueber Strabismus convergens hyperopicus, von Otto Kocher. (Inaug.-Dissert. Tübingen 1902.) Das Material, das Verf. der Bearbeitung unterzogen, betrifft im Ganzen 668 Fälle von Strabismus convergens, die in der Tübinger Klinik untersucht worden sind. Das Vorkommen beim männlichen und weiblichen Geschlecht ist nicht wesentlich verschieden. In 90% der Fälle von Strabismus convergens ist der Refractionszustand der Augen beiderseits hyperopisch, in 3,2% beiderseits myopisch, in 1,8% beiderseits emmetropisch, in dem Rest der Fälle findet sich auf beiden Augen verschiedene Refraction. Die Zeit der Entstehung des Strabismus convergens ist die der frühen Kinderjahre.

28) Zur Prophylaxis und Therapie des Nachstares, von Dr. L. Blumenthal (Riga). (Nach einem Referat in der russischen medicinischen Rundschau Nr. II. Jahrgang 1902/1903.) Bei traumatischer Cataract junger Individuen empfiehlt Verf. wiederholte Punction der Kammer mit Herauslassen der gequollenen Linsenmassen. Mit der operativen Behandlung bei Star-Resten nach der Operation des Altersstars soll man nie eilen, da kleine Trübungen sich verhältnissmässig oft resorbiren. Der Einstichpunkt muss vor der Operation bestimmt werden. Verf. empfiehlt eine nach seinen Angaben construirte gezahnte Pincette.

29) Ein Beitrag zur Kenntniss der traumatischen, serösen Iriscysten, von Alfred Schultz. (Inaug.-Dissert. Jena 1902.) Veröffentlichung der Krankengeschichten von 2 Patienten mit Iriscysten, die in der Augenklinik zu Jena beobachtet und behandelt wurden.

30) Ein weiterer Fall von Lidgangrän mit Diptherie-Bacillenbefund, von Wilhelm Schillinger. (Inaug.-Dissert. Tübingen 1903.) Es handelt sich bei einem 14tägigen Kinde um beiderseitige Gangrän der Lider mit Conjuntival-Erkrankung und Diphtheria faucium mit Diphtheriebacillenbefund.

31) Ueber Bindegewebsbildung auf der Sehnervenpapille, Bindegewebs-Meniskus (Kuhnt), von Dr. Uzuhiko Mayeda aus Nagoya (Japan). Mit 9 Figuren im Text. (Beiträge zur Augenheilkunde 1902. 54. Heft). Nach Besprechung der in der Literatur beschriebenen Fälle veröffentlicht Verf. die Krankengeschichten von 19 Patienten, die er selbst in der Giessener Augenklinik beobachtet hat und erläutert dieselben durch neun dem Text beigegebene Figuren: Bezüglich der Lage der Bindegewebs-Bildungen werden 4 Formen unterschieden: I. Solche Formen, die nur im Centrum der Papille sitzen. II. Auflagerungen, die nur in der Peripherie der Papille vorkommen. III. Membranen, die in ihrer Ausdehnung sowohl auf das Centrum, als auch auf den Rand der Papille sich erstrecken. IV. Formen, die fast die ganze Papille und die angrenzende Retina zum Theil bedecken (sehr selten). Die Farbe ist sehr schneeig weiss mit glänzendem Reflex. Verf. hält diese Auflagerungen für angeborene Bindegewebszüge, vielleicht als Reste des die Arteria hyaloidea begleitenden Bindegewebes. Differentialdiagnostisch kommt die Retinitis proliferans in Betracht.

32) Zur Casuistik der ocularen Tumoren, von Dr. med. Gustaf Ahlström, Gothenburg. Mit 8 Figuren im Text. (Beiträge zur Augenheilkunde. 1902. 54. Heft.) Beschreibung je eines Falles von: I. Angioma

cavernosum subconjunctivale. II. Sarcoma glandulae lacrymalis. III. Tuberculosis iridis. IV. Melanosarcoma iridis. V. Leucosarcoma corporis ciliaris.

33) Die Anwendung der Elektricität bei Augen-Entzündungen, von Prof. Dr. A. Ritter v. Reuss, Wien. (Die Krankenpflege I. Jahrgang. 1901/2. Heft 12. S. 1057.) Verf. beschäftigt sich seit langer Zeit mit der elektrischen Behandlung entzündlicher Augenkrankheiten, mit der er „oft an's Wunderbare grenzende Erfolge" erzielt hat. (Referent, der die Behandlungsweise in der Reuss'schen Poliklinik im vorigen Jahre längere Zeit hindurch gesehen, kann die guten Resultate aus eigner Anschauung voll und ganz bestätigen.) In den meisten Fällen handelt es sich um den inducirten Strom entweder als faradische Hand, oder indem man eine Elektrode auf das Auge des Patienten bindet, die zweite dem Kranken in die Hand giebt. Die hauptsächliche Wirkung des faradischen Stromes bei Augen-Entzündungen ist die schmerzstillende, wie es bei Iritis, Iridocyclitis, Skleritis, entzündlichen Affectionen der Hornhaut und erblindeten schmerzhaften Bulbis deutlich zu Tage tritt. Fast ebenso wirksam wie gegen die Schmerzen war die Elektricität gegen die Lichtscheu, namentlich bei Conjunctivitis eczematosa. Nach der Ansicht des Verf.'s wird in den meisten Fällen von Iritis und recidivirender Iritis der Verlauf der Krankheit durch die Faradisation in günstiger Weise beeinflusst. Die Wirkung des constanten Stromes beschränkte cich auf die Fälle von Skleritis.

34) Ein Beitrag zur solitären Tuberculose der Chorioidea, von Willy Salomon. (Inaug.-Dissert. Freiburg i. B. 1902.) Verf. giebt eine Uebersicht der bis jetzt veröffentlichten Fälle, berichtet genauer über einen in der Freiburger Universitäts-Augenklinik beobachteten Fall und erörtert schliesslich die heutigen Ansichten über den solitären Tuberkel der Aderhaut.

35) I. Ueber centrale Linsenmyopie in Folge Sklerose des Linsenkerns. — II. Ueber Rückbildung von Cataracta traumatica, von Max Cohn. (Inaug.-Dissert. Freiburg i. B. 1902.) Zu I. Veröffentlichung eines Falles, zu II. Veröffentlichung zweier Fälle aus der Augenklinik zu Rostock.

36) Ein Beitrag zur Aetiologie und Satistik der primären Uveitis, von Richard Baum. (Inaug.-Dissert. Freiburg i. Br. 1902.) Verf. stellt die in den Jahren 1892—1901 in der Freiburger Universitäts-Augenklinik beobachteten klinischen und poliklinischen Fälle von Iritis, Iridocyclitis und Iridochorioiditis hinsichtlich ihrer Aetiologie tabellarisch zusammen.

37) Die paradoxe Pupillenreaction und eigene Beobachtung von Verengerung der Pupillen bei Beschattung der Augen, von Dr. J. Piltz. (Neurol. Centralbl. 1902. Nr. 20, 21, 22.) Im ersten Theil seiner Arbeit bespricht Verf. die Ansichten der verschiedenen Autoren über die paradoxe Pupillenreaction, beschreibt dann einen Fall aus seiner eigenen Beobachtung und fasst zum Schluss die Ergebnisse der Untersuchungen kurz zusammen.

Fritz Mendel.

Um Einsendung von Separatabdrücken wird gebeten (Berlin NW. 26 Schiffbauerdamm).

Verlag von Veit & Comp. in Leipzig. — Druck von Metzger & Wittig in Leipzig.

Centralblatt

für praktische

AUGENHEILKUNDE.

Herausgegeben von

Prof. Dr. J. Hirschberg, Geh. Med.-Rath, in Berlin.

Unter ständiger Mitwirkung der Herren Dr. Ancke in München, Dr. Berger in Paris, Prof. Dr. Birnbacher in Graz, Dr. Brailey in London, Prof. Dr. H. Cohn in Breslau, Doc. Dr. Cl. du Bois-Reymond in Berlin, Doc. Dr. E. Emmert in Bern, Prof. Dr. C. Gallenga in Parma, Dr. Gimsberg in Berlin, Prof. Dr. Goldzieher in Budapest, Dr. Gordon Norrie in Kopenhagen, Prof. Dr. Horstmann in Berlin, Dr. Isaigonis in Smyrna, Prof. H. Knapp in New York, Prof. Dr. Krückow in Moskau, Dr. Kuthe in Berlin, Dr. Landau in Coblenz, Prof. Dr. Magnus in Breslau, Major F. P. Maynard, I. M. S., Civil Surgeon of Patna and Superintendent of the Medical School, Dr. Michaelsen in Görlitz, Dr. Moll in Berlin, Prof. Dr. J. Munk in Berlin, Dr. Neuburger in Nürnberg, Dr. Peltesohn in Hamburg, Dr. Pergens in Brüssel, Prof. Dr. Peschel in Frankfurt a. M., Dr. Purtscher in Klagenfurt, Dr. M. Reich in Petersburg, Med.-Rath Dr. Schiess in Oldenburg, Prof. Dr. Schenkl in Prag, Prof. Dr. Schwarz in Leipzig, Dr. Spiro in Berlin, Dr. Stiel in Köln.

Monatlich ein Heft. Preis des Jahrganges 12 Mark. Zu beziehen durch alle Buchhandlungen des In- und Auslandes und die Postanstalten des Deutschen Reiches.

Mai. **Siebenundzwanzigster Jahrgang.** **1903.**

Inhalt: **Original-Mittheilungen.** I. Ein Fall von peripapillärem Sarcom mit Ausbreitung auf den Sehnerven und seine Scheiden. Von Dr. **Fehr.** — II. Die Geschichte der Magnet-Operation im Auge. Von **F. M. Feldhaus** in Rohrbach-Heidelberg. — III. Beitrag zur Magnet-Operation. Klinische Erfahrungen und Bemerkungen über den relativen Werth der verschiedenen Elektromagnete und über die doppelte Durchbohrung des Augapfels durch Eisensplitter. Von Dr. **E. P. Braunstein,** Privatdocent in Charkow.

Klinische Beobachtungen. Congenitaler Epidermis-Ueberzug der Thränenkarunkel. Von Prof. Dr. M. Peschel.

Neue Bücher.

Referate, Uebersetzungen, Auszüge u. s. w. Psychologie der Gesichts-Vorstellung nach Kant's Theorie, von Prof. J. Stilling.

Journal-Uebersicht. Zehender's Klinische Monatsblätter für Augenheilkunde. 1903. Februar.

Vermischtes. Nr. 1—4.

Bibliographie. Nr. 1—5.

[Aus Geh.-Rath Hirschberg's Augenheilanstalt.]

I. Ein Fall von peripapillärem Sarcom mit Ausbreitung auf den Sehnerven und seine Scheiden.

Von Dr. **Fehr,** I. Assistenzarzt.

Die Lederhaut setzt glücklicher Weise der Ausbreitung des intraocularen Sarcoms grossen Widerstand entgegen; ihre Durchwachsung gehört gewöhnlich dem späteren Stadium der Krankheit an, wenn allmählich die

Sarcomzellen in den natürlichen Durchlässen, in den Durchtrittstellen der Gefässe und Nerven sowie des Sehnerven, einen gangbaren Weg gefunden haben. Relativ früh kommt es dagegen zu einer extrabulbären Verbreitung einmal beim diffusen Sarcom, wo die Neubildung in breitem Contact mit der Sclera steht, und zweitens in den Fällen von circumscripten Sarcom, die sich in unmittelbarer Nachbarschaft des Sehnerven-Eintrittes entwickelt haben. Hier ist die Stelle des geringsten Widerstandes, hier mündet ein reich verzweigtes Saftkanalsystem, dass die Abfuhr der Lymphe aus dem hinteren Teil des Augapfels in den Sehnerv und besonders seine Scheiden vermittelt. Das Sarcom kann unter Umständen, diesen Bahnen folgend, Räume füllen und Communicationen aufdecken, die ganz den Injectionsversuchen Schwalbe's[1] und v. Michel's[2] entsprechen, welchen wir in erster Linie die Erforschung der Lymphbahnen im Augapfel zu verdanken haben. Besonders günstig sind natürlich die Bedingungen für eine Ausbreitung auf diesen Bahnen, wenn das parapapilläre Sarcom zu einem peripapillären geworden ist, d. h. wenn es den Sehnerven ringförmig umwachsen hat. Ein solcher Fall kam im Frühjahr 1901 in Herrn Geheimrath Hirschberg's Augenheilanstalt zur Beobachtung und liegt dieser Veröffentlichung zu Grunde. Diese Art des Wachsthums des Sarcoms gehört zu grossen Seltenheiten; Möhlmann[3], der einen ähnlichen Fall in seiner Dissertation beschreibt, konnte nur noch drei analoge Fälle aus der grossen Sarcom-Literatur zusammenstellen (Fuchs Fall IV, Kerschbaumer Fall XL und Schieck, v. Graefe's Arch. f. O. 1898, Fall IV).

Unser Patient ist ein 52jähriger Herr. Im Januar 1901 suchte er zum ersten Male Hrn. Geheimrath Hirschberg's Privatsprechstunde auf, da er seit 1 Jahr eine zunehmende Sehstörung auf dem linken Auge beobachtete. Die Sehkraft dieses Auges war erloschen bis auf Erkennen von Handbewegungen bei unsicherer Projection. Als Ursache dafür findet sich im Augengrund an der Stelle des Sehnerven-Eintrittes eine dunkelgraue, mässig erhabene Geschwulst von ca. 8 Papillenbreiten im Durchmesser. Die zungenförmigen Ausläufer verlieren sich nach allen Seiten seicht im Niveau der Netzhaut. Der Tumor ist überall von Netzhaut bedeckt, deren Gefässe aus einer spaltförmigen Grube nasenwärts von der grössten Erhebung entspringen und die Stelle des Sehnerven-Eintrittes markiren.

Zur Enucleation, die sofort und sicher vorgeschlagen wurde, da die Diagnose Sarcom zweifellos war, konnte der Kranke sich erst nach zwei

---

[1] Schwalbe, Untersuchungen über die Lymphbahnen des Auges und ihre Begrenzungen. Arch. f. mikrosk. Anat. Bd. VI. 1869. 1870.

[2] v. Michel, Beitr. zur näheren Kenntniss der hinteren Lymphbahnen des Auges. Arch. f. Ophth. 1872. Bd. XVIII, 1.

[3] K. Möhlmann, Beitrag zur Kenntniss des peripapillären Chorioidealsarcoms sowie des Melanosarcoma iridis. Freiburg i. B. 1901.

Monaten entschliessen, nachdem auch die Radiographie ein positives Resultat gegeben hatte.[1] Am 2. März 1901 wurde der Augapfel von Hrn. Geheimrath Hirschberg unter Cocaïn-Anästhesie entfernt. Wie immer in Fällen von Sarcom wurde ein grösseres Stück des Sehnerven mit dem Bulbus excidirt; dennoch zeigte sich schon makroskopisch auf der Schnittfläche, dass der Scheidenraum mit schwarzer Masse gefüllt war. In der Orbita waren keinerlei Knoten zu fühlen; es wurde daher von einer Exenteratio orbitae Abstand genommen.

Nach Härten in Formol wird der Augapfel durch einen Horizontalschnitt, der den anhaftenden 6 mm langen Sehnerven fast halbirt, in eine obere und untere Hälfte zerlegt (Fig. 1). Der Augapfel hat normale Grösse und Form. Seinem hinteren Pol sitzt innen eine hügelige Geschwulst von etwa 15 mm im Durchmesser auf. Sie wird vom Sehnerven bezw. der in die Länge gezogenen Papille durchbohrt. $^2/_3$ der Geschwulst liegen in der unteren, $^1/_3$ in der oberen Bulbus-Hälfte. Die Netzhaut liegt ihr fest an; auch sonst besteht keine Ablösung, nur an den abhängigen Partien der Geschwulst scheint erstere stellenweise etwas abgehoben zu sein. Die Begrenzung des Tumors ist unregelmässig entsprechend den ophthalmoskopisch sichtbaren radiären Ausläufern des Hauptknotens, der an der äusseren Seite des Sehnerven sich bis zu einer Höhe von etwa 6 mm entwickelt hat; hier ist die Neubildung im Begriff, sich über die Papille zu lagern. Auf den Durchschnitt ist der Tumor fleckweise pigmentirt.

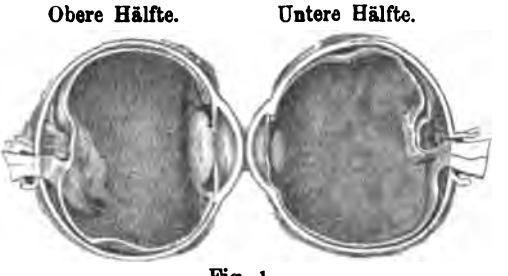

Fig. 1.

Die Scheide des Sehnerven ist im Scleral-Loch sowohl als auch auf einer Strecke von 1,5 mm hinter ihm mit schwarzer Geschwulstmasse ausgefüllt; die Schnittfläche aber im Gesunden. Der vordere Augapfel-Abschnitt zeigt keine Anomalie.

Beide Augapfelhälften wurden in mikroskopische Serienschnitte zerlegt und auf verschiedene Weisen gefärbt. Der histologische Charakter der Geschwulst ist der eines mischzelligen Sarcoms, so zwar, dass der dem Sehnerven an- bezw. aufliegende Knoten sich hauptsächlich aus kleinen Rundzellen aufbaut, in den Ausläufern aber Spindelzellen überwiegen. Von diesen spitzwinklig zwischen zwei Blättern der Aderhaut auslaufenden Geschwulstpartien ist der Hauptknoten durch eine bindegewebige Kapsel ab-

[1] Vgl. Ueber Röntgenbilder von Geschwülsten des Augeninnern v. J. Hirschberg und E. Grunmach. Centralbl. f. pr. Augenheilk. 1900. November.

gegrenzt (Fig. 2). Letztere, in der auf WEIGERT's Methode nur spärliche elastische Fasern nachzuweisen sind, ist wohl aufzufassen als Produkt einer reactiven Entzündung der zur Zeit ihrer Bildung noch gesunden Nachbarschaft.

Die Grösse der einzelnen Zellen bewegt sich zwischen 7 und 14 μ. Stellenweise ist eine aussergewöhnliche fibrilläre Zwischensubstanz entwickelt.

Der Pigmentgehalt ist reichlich; regellos ist es in der Geschwulst verstreut. An dünnen Schnitten sieht man, dass es zum grössten Theil in Form von braunen Körnern in den Zellen gelegen ist und zwar sowohl in runden Zellen, die zum Theil vollgestopft sind, so dass kein Kern zu sehen ist, als auch vielfach in verästelten Zellen, den echten sog. Chromatophoren. An manchen Stellen freilich ist es zu Klumpen gehäuft, die das Verhalten zu dem Gewebe nicht erkennen lassen. Eine Eisenreaction liess sich nicht erzielen.

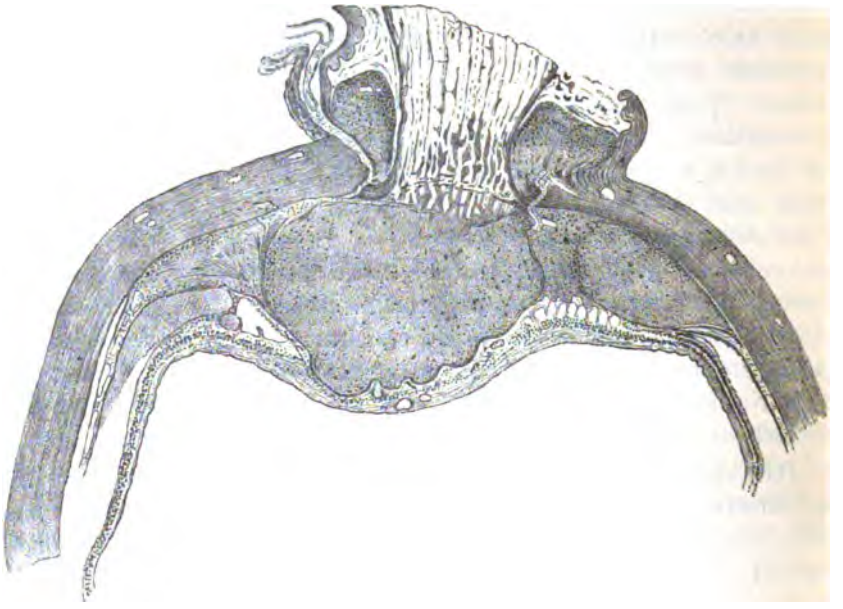

Fig. 2. Schnitt aus dem hinteren Abschnitt der unteren Bulbushälfte durch die Geschwulstmitte.

Die wenigen Gefässe im Tumor sind fast wandungslos in dem Geschwulstgewebe eingebettet; nur an der Grenze gegen die normale Aderhaut sind wie gewöhnlich gut ausgebildete und gestaute Blutgefässe zu sehen.

Die Oberfläche der abhängigen Geschwulstpartieen deckt eine dünne Schicht der Choriocapillaris der Aderhaut, die Glasmembran scheint ununterbrochen den ganzen Tumor zu überziehen, zusammen mit einer feinen bindegewebigen Membran. Die Netzhaut, die die gewöhnlichen Veränderungen beim Sarcom speciell die cystische Entartung der äusseren

Schichten zeigt, ist fast überall mit der Geschwulstoberfläche verwachsen; nur an einzelnen Stellen ist sie durch eine dünne Exsudatschicht an der Grenze des Tumors von ihm abgedrängt.

Das Verhältniss der Geschwulst zum Sehnerven, sowie die Wege, auf denen sie sich nach rückwärts ausbreitet, mögen die bei Lupenvergrösserung gezeichneten Präparate aus den verschiedenen Theilen der Schnittserie illustriren. (Fig. 3.)

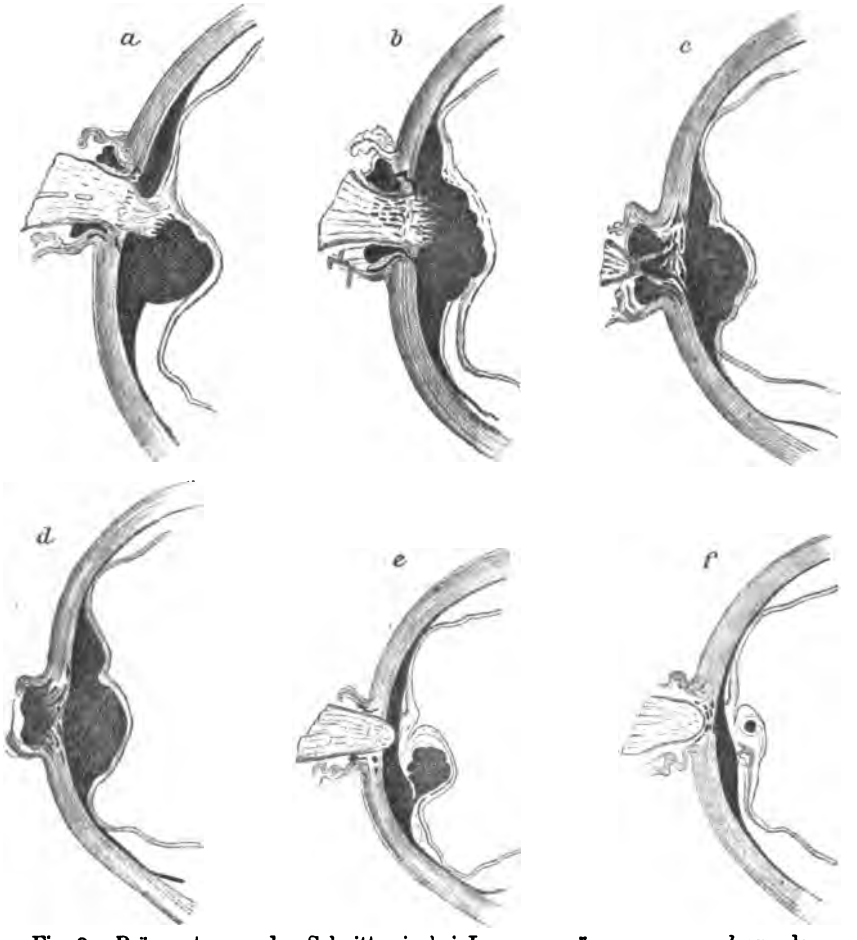

Fig. 8. Präparate aus der Schnittserie bei Lupenvergrösserung. *a—d* aus der unteren, *e* und *f* aus der oberen Bulbushälfte.

a entspricht dem Schnitt durch die Sehnerven- und Papillen-Mitte. Die Centralgefässe sind im Längsschnitt getroffen. Der intraoculare Sehnerven-Abschnitt bezw. die Papille ist verlängert, dadurch, dass der Tumor, der sich von beiden Seiten dem Sehnerven andrängt, mit der Netzhaut die Papille vortreibt. Die Hauptmasse der Geschwulst lagert der Schläfenseite

des Sehnerven an. Nasenwärts ist sie nur flach und vermag dem Druck, den der Hauptknoten ausübt, nicht das Gleichgewicht zu halten; die Folge ist eine knieförmige Knickung der Sehnerven. Mit keilförmigen Ausläufern verliert sich die Geschwulst in der Aderhaut. Das blinde Ende des Zwischenscheidenraumes des Sehnerven füllen schwarze Geschwulstmassen; in der Ausdehnnung einer Scleralbreite begleiten sie den orbitalen Sehnerven, um dann mit bindegewebiger Grenze abzuschliessen. Der Sehnerven-Endschnitt liegt im gesunden. Die Verbindung, der den Scheidenraum füllenden Geschwulst mit der intraocularen bilden feine schwarze Linien, die den hinteren Ciliargefässes entsprechen.

Ein zweiter Modus der Ausbreitung der Geschwulst ist ersichtlich da, wo der Geschwulstknoten sich über den knieförmig geborgenen Sehnerven legt. Hier findet ein directer Einbruch des Sarcom, in Form von Zellsträngen in die Sehnerven-Substanz statt.

In Fig. 3*b* geht der Schnitt etwa durch die Grenze des mittleren und oberen Drittels des Sehnerven-Querschnittes. Der Zusammenhang von Sehnerv mit Netzhaut ist nicht mehr getroffen. Die Geschwulst überlagert den Sehnerv-Eintritt und dringt in zahlreichen Strängen in ihn ein. Die Ausbreitung in den Schnervenscheiden ist mächtiger als in den mittleren Schnitten und der Weg, auf dem sie vor sich gegangen, als schwarze Linie zu beiden Seiten deutlich gekennzeichnet.

Fig. 3*c* und *d* sind die Abbildungen der Schnitte durch den Sehnervenrand bezw. seine Scheiden. Die Neubildung mit ihrem mittleren Knoten und zwei seitlichen Ausläufern hat noch eine ähnliche Gestalt und Lage wie in *a* und *b*. Der extrabulbäre Knoten besteht in *c* aus drei Abschnitten, die durch Reste des Sehnerven noch geschieden werden. In *d* sind diese drei Abschnitte in einheitlichen Knoten zusammengeflossen. Dünne aufgefaserte Sclerallamellen bilden noch eine unvollständige Trennung von intra- und extraoculärer Geschwulstbildung.

Fig. 3*e* giebt das Bild des Durchschnittes durch den Papillenrand der oberen Bulbushälfte wieder. Die Geschwulstbildung ist weniger mächtig als in der anderen Hälfte. Sie stellt eine wenig erhabene, mehr diffuse Verbreiterung der Aderhaut dar, der im temporalen Abschnitt ein Geschwulstknoten aufsitzt. Letzterer wird fast allseitig von Papillengewebe bezw. Netzhaut umgrenzt. Seine Basis und sein Zusammenhang mit der übrigen Geschwulst wird in den mehr der Mitte entnommenen Schnitten getroffen. Der Sehnerv ist eine kleine Strecke in die Geschwulst hineinzuverfolgen, dann trennt ihn eine dünne Geschwulstlage von der Papille, die dieselbe Verzerrung zeigt, wie in Fig. 2*a*. In den Sehnervenscheiden sind, wie in den Schnitten der unteren Hälfte Sarcomwucherungen zu constatiren, jedoch in geringerem Maassstabe. In den folgenden Schnitten, nach dem Sehnervenrand zu, entfernt sich der beschriebene Geschwulstknoten immer mehr von seiner Unterlage, sodass er schliesslich als isolirte knötchen-

förmige Anhäufung von Sarcomzellen im nervösen Gewebe an der Grenze von Netzhaut und Papille anzutreffen ist. Die basale Geschwulst wird repräsentirt durch eine spindelförmige Verbreiterung der Aderhaut. Die sie von Sehnerven trennenden Sclerallamellen sind durchsetzt mit Sarcomzellen, die auch den intrascleralen Theil des Scheidenraumes ausfüllen.

Die feineren histologischen Verhältnisse der Bahnen, auf denen das Sarcom sich ausbreitet, soll Fig. 4 zu demonstriren versuchen. Das bei einer Vergrösserung 1 : 110 gezeichnete Präparat entstammt derselben Gegend wie Fig. 2*b*. Wir sehen die äussere Hälfte des Sehnerven mit angrenzenden Scheiden und den Fuss den intraocularen Tumors.

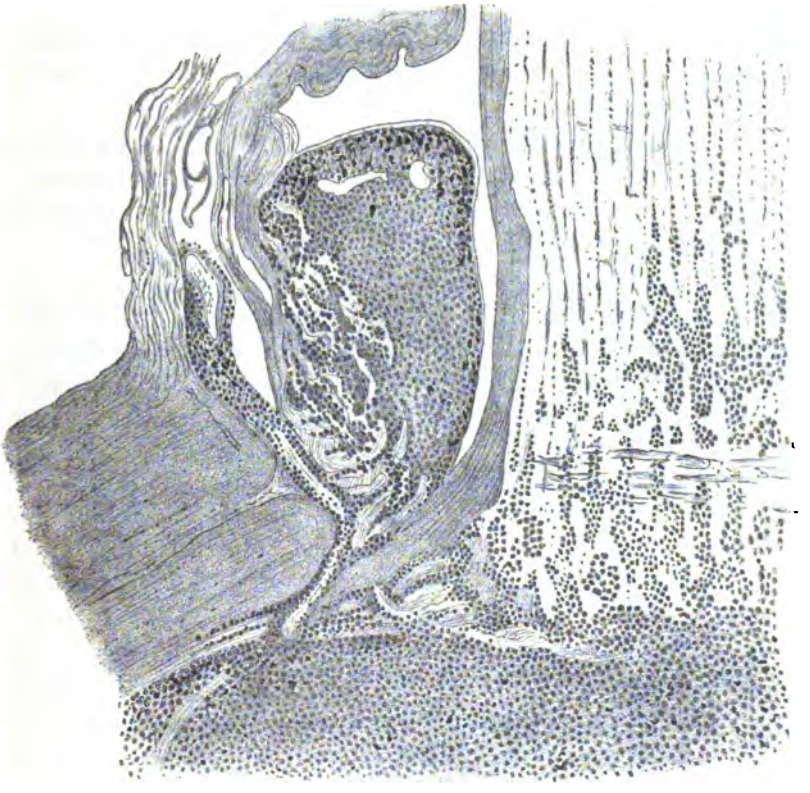

Fig. 4. Schnitt durch die äussere Sehnervenhälfte und angrenzende Scheiden-Vergösserung. Leitz 1 : 110.

Der stark verbreitete Zwischenscheidenraum des Sehnerven ist prall gefüllt mit dem secundären Geschwulstknoten. Eine deutliche Communication mit der Muttergeschwulst liefert ein kurzes hinteres Ciliargefäss, das fast in seiner ganzen Länge getroffen ist. Mit S-förmiger Biegung senkt es sich an der Stelle, wo die Pialscheide des Sehnerven in die Lederhaut übergeht in letztere ein, um dann in geradem Verlaufe zwischen zwei Blättern

der Duralscheide zu verlaufen. Auf dem ganzen Wege ist es begleitet von einem Mantel von Sarcomzellen, die ausserhalb des Sclerallochs, wo der beengende Druck geringer ist, zu einer kolbigen Verdickung sich häufen. Auf diesem Wege durch die Sclera wuchern die Geschwulstzellen üppig zwischen die Sclerallamellen, die sie auffasern, und ebenso durchbrechen sie den Theil der Duralscheide, der sie vom Intervaginalraum trennt. Hier hineingelangt, wachsen sie, befreit von jeder Hemmung zu dem schon makroskopisch sichtbaren Scheidentumor an. Seine Elemente sind nur kleine Rundzellen. Die periphere Begrenzung, sowie die dem Sehnerven anliegende, ist tief schwarz pigmentirt. Die fibrilläre Zwischensubstanz, wie sie an verschiedenen Stellen des primären Tumors auffiel, ist hier nicht vorhanden, doch sind Bindegewebsfasern und Schollen, die als Reste der aufgeblätterten Duralscheide oder auch Arachnoïdea zu deuten sind, in die Geschwulst eingebettet.

Der Scheidentumor hat eine bindegewebige Hülle. Dieses gilt nicht nur von diesem Präparat, sondern vielmehr von allen, die untersucht sind; eine Thatsache, die von praktischer Bedeutung ist; denn wir können daraus schliessen, das im Gesunden exstirpirt ist.

Auf der Nasenseite sind die Verhältnisse ganz ähnlich, auch hier ist es ein kurzes hinteres Ciliargefäss, dass der Geschwulst den Weg in den Scheidenraum bahnt. Während aber auf der Schläfenseite der Geschwulstknoten im Scheidenraum die begrenzende Pialscheide der Sehnerven unberührt lässt, so durchbricht er sie an der gegenüber liegenden Stelle und dringt seitlich in den Sehnervenstamm selbst ein, wo sie sich in verästelnden Zellsträngen- und -Zügen in den interstitiellen Wegen weiterschiebt. Sie begegnen sich mit den Sarcomsträngen, die an der Stelle der Grenze von intraocularer Geschwulst und Sehnerv-Substanz direct in letztere hineingewuchert sind. Auch hier bewegen sich die Sarcomzellen in ebensolchen Zügen zwischen den Sehnervenfasern. An der Stelle der Lamina cribrosa finden sie Widerstand; hier werden sie spärlich, um hinter ihr in um so üppigerer Weise sich interstiell nach rückwärts auszubreiten.

Die Wucherung im Sehnervenstamm endet ungefähr in der Höhe der peripheren Grenze des Scheidentumors. Es ist also anzunehmen, dass auch der Sehnerv im Gesunden durchtrennt ist.

Von besonderem Interesse erscheint in den Präparaten, die aus dem oberen Papillenrande stammen, der Befund eines isolirten Sarcomknötchen im Netzhautgewebe. Fig. 5 ist die stärker vergrösserte Fig. 2*f*. Dieses Knötchen, oder vielmehr diese Anhäufung von Sarcomzellen, denn es entbehrt jeder schärferen Begrenzung, lagert in der Nervenfaserschicht gerade an der Grenze von Papille und Netzhaut, deren Anfang die Körnerschichten präcise bestimmen. Die Zellen sind kleine Rundzellen, unter die zahlreiche Pigmentzellen gemischt sind. Die kleine Geschwulst sitzt mit breiter

Basis der Wand eines grösseren Retinalgefässes auf, im Uebrigen wird sie allseitig von nervösem Gewebe umgeben.

Es ist sehr verführerisch, bei Betrachtung dieses einen Präparates, eine echte Geschwulstmetastase anzunehmen; das Verhalten zu der Wand eines Gefässes könnte in dieser Annahme noch bestärken. Dass ein freies Wachsthum metastatischer Geschwulstelemente bei Augengeschwulsten vorkommen kann, ist nach v. Michels Untersuchungen[1] feststehende Thatsache. Wie schon dargelegt, zeigt aber der Verfolg der Serienschnitte, dass das Knötchen mit dem Haupttumor in Zusammenhang steht; es handelt sich also um eine continuirliche Infection der Netzhaut, die auch zu den Selten-

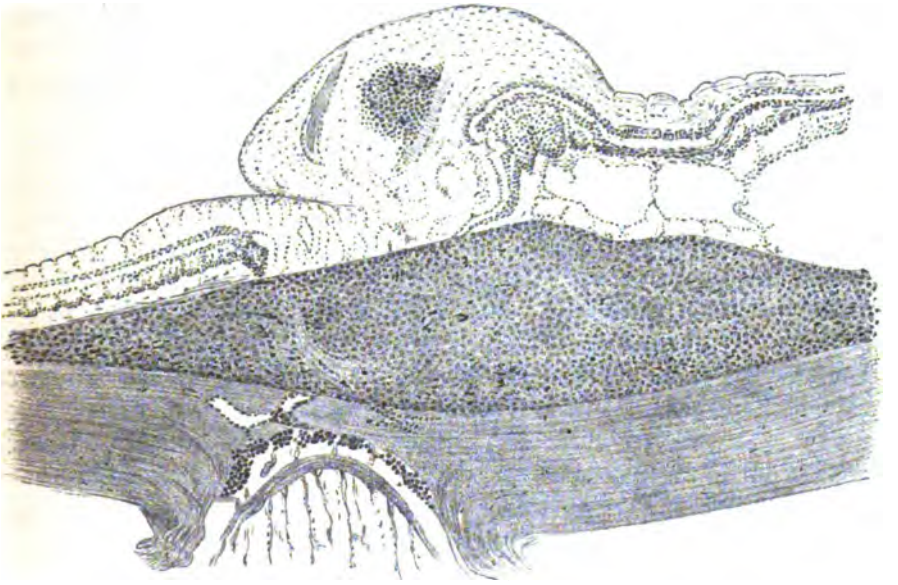

Fig. 5. Schnitt durch den Papillenrand der oberen Bulbushälfte mit isolirtem Sarcomknoten in der Netzhaut.

heiten beim Aderhautsarcom gehört und womit ein neuer Modus der Ausbreitung der Geschwulst auf den Sehnerven angebahnt ist. Fuchs[2] führt diese Art der Infection des Sehnerven, die von der sarcomatös erkrankten Netzhaut ausgeht, als dritte seltene Modalität an. Als den gewöhnlichen Vorgang stellt er es hin, dass, gerade wie in unserem Fall erstens die intraoculare Geschwulst sich über den Sehnerven lagert und von hier aus ihre Zellen durch die Lamina cribrosa nach rückwärts in den Sehnervenstamm schickt. Als Bahnen scheint sie das System spaltförmiger Räume zu benutzen, das den Sehnerven durchsetzt und sowohl mit dem suprachorioidealen als auch dem intervaginalen Lymphraum in Verbindung steht.

[1] v. Michel, Beiträge zur Onkologie des Auges. Festschrift der physikal.-med. Gesellschaft zu Würzburg. 1899.

[2] Fuchs, Sarcom des Uvealtractus. Wien. 1883.

Zweitens, dass die Geschwulstzellen vom Rande der Chorioidea neben der Papille direct nach rückwärts in den Zwischenscheidenraum dringen entsprechend der von v. MICHEL aufgedeckten directen Communication von Suprachorioideal- und Intervaginalraum. In unserem Fall kommt noch hinzu, dass der Scheidentumor an einer Stelle die Pialscheide des Sehnerven durchbrochen hat und auch extrabulbär in den Sehnervenstamm eingedrungen ist. Auch dafür können wir präformirte Bahnen in Anspruch nehmen, da wie schon gesagt, die Lymphspalten des Sehnerven mit dem Scheidenraum communiciren.

Alle diese verschiedenen Arten der Ausbreitung der Geschwulst auf den Sehnerven und seine Scheiden vermag dieser eine Fall in instructiver Weise vor Augen zu führen; dieser Umstand ist es zusammen mit der seltenen Art des Wachsthums der Neubildung, die, neben dem Sehnerven entstanden, sich nicht, wie es die Regel ist, nach dem Aequator zu ausgebreitet, sondern den Sehnerven-Eintritt ringförmig umwachsen hat, welcher dem vorliegenden Fall das interessante Verhalten giebt, das zu seiner Veröffentlichung bestimmt hat.

Am 18. April d. J. stellte sich auf unsre Aufforderung hin der frühere Träger des beschriebenen Augapfel wieder vor. Es waren erfreulicher Weise weder ein Localrecidiv, noch Metastasen in inneren Organen nachzuweisen. Ein Leberleiden, das ihm schon vor Jahren, lange vor Erkrankung des Auges, zu schaffen gemacht hat, und über dessen Natur wir den Hausarzt um Auskunft baten, wurde von diesem als Lebercirrhose hingestellt. Da also jetzt mehr als 2 Jahre nach der Enucleation verflossen sind, so dürfen wir annehmen, dass die Operation, obwohl bereits die Sarcommassen ausserhalb der Bulbushüllen anzutreffen waren, noch früh genug geschehen ist, um den Körper vor der Allgemein-Infection zu bewahren.

II. Die Geschichte der Magnet-Operation im Auge.

Von **F. M. Feldhaus** in Rohrbach-Heidelberg.

Wer mag sie erfunden haben? — Vor langen Zeiten taucht sie mehrere Male unvermuthet in der Geschichte auf. Nicht dort, wo wir die ersten sicheren Angaben vom Magneten finden, in Griechenland, sondern in den heiligen Büchern der Bramanen begegnen wir ihr zuerst. Die Griechen kannten den Magnetstein und seine Kraft Eisen anzuziehen und festzuhalten (Aristoteles, de anima I, 2), das ist jedoch auch für viele Jahrhunderte ein sich immer gleichbleibender Wissensballast. Alexander von Aphrodisias (Quaest. nat. II, 23; Spengel 142, p. 136) giebt zwar die Erklärung für diesen Vorgang, wie Empedokles, Diogenes von Apollonia und Demokritos sich ihn dachten, wieder, doch sind diese Theorien ebenso gewagt, wie die Anwendung gepulverten Magnetes bei Hippokrates (V. d.

Unfruchtbarkeit, § 243). Platon kennt die Verbreitung der magnetischen Kraft durch mehrere eiserne Ringe, die sich gleich einer Kette an den Stein anhängen (Jon, V. 316, Metzler). Lucretius weiss, dass diese Kraft auch eherne Schalen durchdringt (de rer. nat. VI, v. 907—1088), auch kommt er dem Gedanken der Polarität sehr nahe (ibd., v. 1063).

Um den Anfang der christlichen Aëra findet sich in der Ayur-Veda des Suçruta zuerst die Magnet-Operation und zwar in der Chirurgie. Es heisst dort nach Hirschberg:[1] „Eine eiserne Pfeilspitze, welche in der Richtung der Fasern der Gewebe liegt, nicht fest eingebettet ist, keine Ohren (= Widerhaken) hat, und mit einer weiten Oeffnung in der Haut, kann ausgezogen werden mit dem Magnetstein."

In Europa weiss man bis zur Einführung der Magnetnadel in die Schifffahrt, deren älteste Nachricht um 1180 Hugue de Bercy in seinem Gedicht „la bible" giebt, nichts Vernünftiges mit dem Magneten anzufangen. Ueberall Märchen und Aberglaube, ohne den geringsten Versuch, ohne das einfachste Experiment. Medicinisch wollen ihn Pedanius Dioscorides, Plinius (hist. nat. 36, 16 gegen Augenflüsse), Galenos, Oribasius und die orphische Dichtung „lithicon" angewandt haben.

Theodorus Priscianus begründete die lange in hohem Ansehen gewesenen Magnetkuren (medici antiqu., Venedig 1547, fol. 316, b.). Die Schriftsteller über dieses Fach sind in der Folge: Marcellus, Aetius, Alexander von Tralles und Paul von Aegina, ferner von den Muhamedanern: Geber, Alfarabi, Hali Abbas, Avicenna, Serapion d. Jüng. und Abulcasis.

Bisher mehrte sich das positive Wissen nur durch die Beobachtungen Augustinus, des Heiligen, dass der Magnet durch Silber hindurch wirke (de civ. Dei, 21, 4.) und durch die Erkenntniss der Nordweisung der Magnetnadel, zugleich also auch der Magnetisirung des Stahles (Hugue, la bible). Nicolaus Cusanus giebt in einem 1439 verfassten „De docta ignorantia" schon einen Versuch an, die Stärke der magnetischen Kraft durch Wägung zu bestimmen.

In einem der ersten deutsch geschriebenen medicinischen Werke fand ich die Magnet-Operation am Auge, die Hirschberg[2] auf Fabricius von Hilden (1550—1634) zurückführte.

Sie wird erwähnt in dem 1462 oder bald hernach (gemäss einer Notiz Bl. 39a der Ausgabe von 1498) verfassten Werke: „Dis ist das buch der Cirurgia, Hantwirkung der Wundartzney" des Strassburger Arztes Hieronymus Brunschwyck (al. Braunschweig). Das Werk erschien 1497 zuerst zu Augsburg und Strassburg, und in ersterer Stadt nochmal 1498 und 1534. Sein Verfasser aus dem Geschlechte der Sau-

[1] Geschichte der Augenheilkunde im Alterthum, Bd. 13 von Gräfe-Sämisch's Handbuch, § 23.

[2] l. c.

lern, war zu Strassburg geboren, doch kennt man seine näheren Lebensumstände nicht.[1] Das Werk ist nach arabischen und arabistischen Quellen gesammelt. Die hier in Betracht kommende Stelle steht in der Ausgabe von 1534, Bl. LVIIa:

„Das sibet Capitel: Dess dritten tractats | würt sagen | von den wunden der augen wie die geschehen seindt" und lautet: (Bl. 58a, Sp. 2) bei Behandlung von Dingen, die in's Auge gesprungen: „ob es aber wer von eysen figelot | (Feilicht) so sper das aug etwas auff | unnd heb dar für ain magneten stain der zēuhet das ansich."

Weder nennt er sich als den Urheber, noch sagt er, von wem er die Methode überkommen habe. Sicherlich dachte er auch nicht an eine Entfernung aus dem Augeninnern auf diese Weise. Gilbert aus Colchester, ein Freund Galilei's und Leibarzt Elisabeth's von England, reformirte durch sein 1600 zu London erschienenes Werk „De magnete" die Lehre vom Magnetismus, und trennte die magnetische von der elektrischen Anziehung („vim illam electricam nobis placet appellare", l. c. p. 52). Seine Vorgänger, unter denen eine lange Reihe Mediciner, tadelt er, dass einer den andren nur abgeschrieben und die Bücherläden gefüllt, ohne irgend einen Grund oder einen von ihnen gemachten Versuch anzuführen (ibd., p. 47).

Wie Galen (de simpl. XI, 11) schon den Magneten mit einem Pflaster vergleicht, so hat ihn der Hofokulist Bartisch um 1583 so sehr damit verwechselt, dass er ein Pflaster aus Hasenschmalz, Vorwachs, Agtstein und Magnetstein empfiehlt, um Eisen, Stahl und sogar Stein aus dem Auge zu ziehen!

Wie Hirschberg zeigte, findet sich die Magnet-Operation in den oberflächlichen Hornhautschichten bei Fabricius Hildanus (opera, 1656, cent. V, obs. 21), durch eine Wunde der Lederhaut bei Meyer aus Minden 1842, durch Schnitt der Augenhäute bei Mac Keown.[3]

Hirschberg selbst erfand 1875 den Augen-Elektromagneten.[4]

III. Beitrag zur Magnet-Operation.

Klinische Erfahrungen und Bemerkungen über den relativen Werth der verschiedenen Elektromagnete und über die doppelte Durchbohrung des Augapfels durch Eisensplitter.

Von Dr. **E. P. Braunstein**, Privatdoc. der Ophthalmologie an d. Universität Charkow.

Mit dem gewaltigen Emporblühen der modernen Industrie nimmt heutzutage die Zahl der Unfälle bei den verschiedenen Fabrik- und Anstalts-

[1] Allg. deutsche Biographie III, S. 453.

[2] Med. Z. v. V. f. Heilk. i. Pr., 1842, S. 11.

[3] British med. J. 1874, S. 800 und 1878, S. 644.

[4] Hirschberg, Magnet-Operation in der Augenheilkunde, 1899, S. 2.

betrieben mit jedem Tage zu, und Hand in Hand mit der Zunahme der Unfälle überhaupt geht, wie es jeder Arzt, der ophthalmologische Praxis treibt, aus eigener Erfahrung weiss, die Zunahme der Augenverletzungen. In Deutschland hat es nach der statistischen Zusammenstellung für das Jahr 1887(1) auf 15970 Unfälle überhaupt 914 Fälle, d. h. 5,73 %, von Augenverletzungen gegeben; nach der statistischen Zusammenstellung von Dr. Praun(2), welche eine bei 45 Augenärzten geführte Umfrage umfasst, entfallen auf 444800 Augen-Erkrankungen 4,89 % Augenverletzungen, während in Fabrikgegenden dieser Procentsatz bis zu 12 anwächst. Bei Männern kommen Augenverletzungen 6 Mal, nach Blessig(3) sogar 10 Mal so häufig, als bei Frauen vor; der grösste Procentsatz entfällt auf das Alter zwischen 10 und 30 Jahren. Nach Magnus(4) haben von der gewaltigen Anzahl der im jugendlichen Alter erblindeten Personen 8,05 % ihre Blindheit einem erlittenen Trauma zu verdanken. Von besonderer Bedeutung sind die Augenverletzungen durch Fremdkörper, weil diese Verletzungen am häufigsten zu Verlust des Sehvermögens oder des Augapfels führen. Nach der Statistik von Blessig(5) machen die durch Fremdkörper herbeigeführten Augenverletzungen 54,1 % sämmtlicher Augenverletzungen aus. Die in den Augapfel eindringenden Fremdkörper sind, der modernen gewaltigen Entwicklung der Eisen- und Stahlindustrie entsprechend, meistentheils Eisen- bezw. Stahlsplitter; gerade diese Fremdkörper nehmen für sich ganz besondere Beachtung in Anspruch, weil man bei den durch dieselben herbeigeführten Verletzungen durch die sogen. Magnet-Operation glänzende Erfolge erzielen kann, — dermaassen, dass man dieser Operation in der Ophthalmolgie einen ebensolchen Ehrenplatz einräumen muss, wie der lineären Extraction von Graefe.

Die Magnetoperation ist schon seit langem bekannt. Im Jahre 1656 hat Fabricius(6) aus Hilden bei Köln auf Anrathen seiner Frau, einer geborenen Colinet, einer sehr tüchtigen Hebamme, mittelst Magneten einen kleinen Augensplitter aus der Cornea entfernt. Desselben Verfahrens bediente sich im vorigen Jahrhundert bei der Extraction von Eisensplittern aus der Cornea Morgagni(7). Nach Wolzendorff(8) soll Paracelsus zum ersten Mal den Magneten bei der Extraction von Fremdkörpern aus Metall, namentlich von Pfeilen und Gewehrkugeln, angewendet haben. Prof. Pagel(9) widerspricht dieser Ansicht, indem er darauf hinweist, dass es sich bei Paracelsus nicht um den Magneten, sondern um mystische Salben und Pflaster aus Magnetstein gehandelt hat, denen man zur damaligen Zeit eine wunderthätige Wirkung beimass. Pagel fand bei keinem der ältesten Autoren, selbst nicht bei Avicenna und Galen, irgend einen Hinweis auf die Anwendung des Magneten in der ärztlichen Praxis, wenn auch Galen die Wirkung des Magneten auf Eisen augenscheinlich gekannt hat. Nach den Untersuchungen von Pagel soll der französische Chirurg, der Ausgangs des 13. und zu Beginn des 14. Jahrhunderts gelebt hatte,

Mondeville(10), zum ersten Mal sich des Magneten bei der Extraction von Metallpfeilen bedient haben, wobei Pagel als Beweis dafür folgendes Citat anführt: „quia complexio non est perfectio magnetis sed tota species quae dicitur ab aliquibus perfecta species, mediante qua magnes applicatus corpori extrahit ferrum infixum". Im Jahre 1879 hat Prof. Hirschberg den ersten Fall von gelungener Entfernung eines Eisensplitters aus dem Glaskörper durch einen in der Sklera angelegten meridionalen Schnitt veröffentlicht, und dieser Fall hat es nicht verfehlt, den Anstoss zu einer ganzen Reihe ähnlicher Publicationen zu geben, wie beispielsweise diejenigen von Fraenkel, Samelsohn, Magawli, Knapp, Pagenstecher. Im Jahre 1885 hat Hirschberg seine Monographie „Der Elektromagnet in der Augenheilkunde" veröffentlicht, in der er eingehend die Literatur der Frage erörtert, einen von ihm construirten Apparat beschreibt und über eine ganze Reihe von gelungenen Operationen, die von ihm selbst sowohl, wie auch von andren Aerzten ausgeführt worden sind, berichtet. In dieser Monographie stellt Hirschberg(11) auf Grund einer gewaltigen Anzahl von Extractionen folgende Normen auf: Ist der Weg zum Fremdkörper noch offen, so ist sofort eine Sondirung durch die offene Wunde vorzunehmen; sitzt aber der Fremdkörper tief in der Netzhaut oder im Glaskörper, und ist der Weg zum Fremdkörper verschlossen, so ist es am besten, einen meridionalen Schnitt der Augenhüllen in der Gegend des Aequators des Augapfels anzulegen. Im Jahre 1892 hat Prof. Haab(12) die Entdeckung gemacht, dass man, indem man das Auge einem grossen Magneten nähert, einen im Glaskörper befindlichen Fremdkörper in die vordere Augenkammer hineinziehen kann, und diese Wahrnehmung dem von ihm construirten grossen Apparat zu Grunde gelegt.

Was nun die Resultate betrifft, die mittels der erwähnten Apparate haben erzielt werden können, so soll es nach dem Ausspruch Hirschberg's bis zur Einführung des von ihm construirten Apparates keinem jemals gelungen sein, einen Fremkörper aus dem Glaskörper unter Erhaltung des Sehvermögens zu extrahiren, wohl aber soll es nach der Einführung seines Elektromagneten in vielen Fällen gelungen sein, gutes Sehvermögen und in sehr vielen Fällen den Augapfel intact zu erhalten. Nach der Statistik von Hürzeler(13), welche 313 Fälle umfasst, beträgt die Zahl der gelungenen Extractionen 64 %, die der misslungenen 36 %. Haab(13a) hat mit Hülfe seines Magneten unter 165 Fällen den Fremdkörper in 141 Fällen extrahiren können, und auch andere Autoren, welche sich des Haab'schen Apparates bedient haben, waren mit den erzielten Resultaten zufrieden. Praun(14) empfiehlt, bei kleinen Fremdkörpern im Glaskörper, wo eine Gefahr, die Krystalllinse, die Iris oder die Hornhaut zu verletzen, nicht vorliegt, den grossen Magneten von Haab, bei grossen Fremdkörpern denjenigen von Hirschberg anzuwenden; jedoch liegt hier, wie wir später sehen werden, ein offenkundiges Missverständniss vor.

Bevor ich den relativen Werth der verschiedenen Elektromagnete bespreche, erachte ich es für nothwendig, über 6 Fälle von Fremdkörperextraction aus dem Auge, die ich mittels des Elektromagneten mit befriedigendem Resultat ausgeführt habe, zu berichten.

1. Fall. T. D., Kleinbürger, Arbeiter am Petrowski'schen Eisenwerk, 21 Jahre alt, wurde in meine Privatklinik am 15. Juli vorigen Jahres wegen Verletzung des Auges durch einen Eisensplitter, die am 12. Juli, also vor 3 Tagen stattgefunden hatte, aufgenommen. Die von mir vorgenommene Besichtigung ergab Folgendes: Auf dem rechten Auge befindet sich auf der äusseren Seite des Augapfels in der Gegend der Sklera eine penetrirende Wunde, durch welche der Glaskörper hervorsickert. Tonus stark herabgesetzt. Visus $^1/_8$. Bei der ophthalmoskopischen Untersuchung sieht man einen glänzenden Reflex, der von einem länglichen Metallkörper ausgeht. Am linken Auge sieht man an der Hornhaut eine liniäre Narbe, die mit der Iris verwachsen ist. Visus oculi sinistri = $^{20}/_{50}$. Die Narbe an der Cornea des linken Auges rührt von einer Verletzung her, welche sich der Patient bei der Arbeit am 10. März vorigen Jahres zugezogen hatte. Nach entsprechender Vorbereitung des Kranken, des Augapfels und der umgebenden Theile wurde zur Sondirung des Glaskörpers mittels des Hirschberg'schen Apparates geschritten, wobei mehrere Versuche ergeben haben, dass es absolut unmöglich ist, den länglichen Fremdkörper in die kleine Skleralwunde hineinzuziehen. Unter diesen Umständen wurde der Patient nach dem dunklen ophthalmoskopischen Zimmer gebracht, wo man mittels Augenspiegels sehen konnte, dass die Extraction des Fremdkörpers dadurch behindert wird, dass derselbe sich mit seinem Längsdurchmesser perpendiculär zur Richtung der Wunde einstellt. In Folge dessen hat der Operateur den Magneten dem Assistenten übergeben und selbst, in der linken Hand die Pincette mit den Haken und in der rechten Hand den Augenspiegel haltend, das durch den Magneten herangezogene dünne Ende des Fremdkörpers gefasst und letzteren durch die Wunde herausgezogen, wobei allerdings die Wundränder mittels Scheere erweitert werden mussten, da sie sich bei den Extractionsversuchen stark spannten und die Passage des Fremdkörpers behinderten. Die Heilung ging glatt von Statten, wenn auch längere Zeit grosse Ecchymosen in der Netzhaut bestanden haben, deren unterer und äusserer Theil abgelöst war. Gegenwärtig sind die Ecchymosen der Netzhaut fast resorbirt, nur ist an der äusseren Seite der Papilla des N. opticus oberhalb des horizontalen Meridians ein länglicher pigmentirter Fleck zu sehen; an dieser Stelle dürfte wohl die Netzhaut durch das dünne spitze Ende des Fremdkörpers verletzt worden sein; an einigen Stellen war die Netzhaut noch leicht ödematös, der abgelöste untere Theil der Netzhaut war bereits wieder adhärent, so dass abgelöst nur noch ein sehr kleiner, und zwar der untere äussere Theil war, der der Narbe in der Sklera entsprach. Die Sehkraft beträgt bei Hypermetropie-Correction

von 8,0 D $^{10}/_{50}$. Der Patient liest bei entsprechender Correction Nr. 4 Krjukow. Das Gesichtsfeld ist an der inneren oberen Seite beschränkt. Der aus dem Auge extrahirte Fremdkörper wog 0,12 g.

2. Fall. P. B., Bürger, Arbeiter am Jusoff'schen Eisenwerk, 25 Jahr alt, wurde in meine Privatklinik am 11. Juli vorigen Jahres wegen Verletzung des linken Auges aufgenommen. Der Unfall war 8 Tage vor der Aufnahme des Kranken geschehen. Die Untersuchung ergab Folgendes: Geringe pericorneale Injection; in der Cornea eine kleine lineäre Narbe. Vom Rande der Iris zieht sich im oberen inneren Segment derselben ein bindegewebiges Häutchen zur Linsenkapsel in Form einer hinteren Synechie, in der ein glänzender Fremdkörper aus Metall steckt. Visus oculi sinistri = $^{20}/_{200}$.

Am Kranken wurde die Iridectomie ausgeführt, wobei die Incision der Cornea an der Stelle der liniären Narbe geführt wurde; hierauf wurde durch die Wunde der Hirschberg'sche Magnet eingeführt und ein kleiner Eisensplitter extrahirt. Heilung ohne Complication: Sehkraft des verletzten Auges bei der Entlassung $^{20}/_{70}$.

3. Fall. F. W., Bauernhofsbesitzer, Fabrikarbeiter, 23 Jahre alt, wurde in meine Klinik am 22. Juli vorigen Jahres wegen einer am Tage zuvor erlittenen Verletzung am rechten Auge aufgenommen. Hochgradige pericorneale und sklerale Injection. An der Hornhaut sieht man eine grosse, unregelmässig dreieckige, gelappte, penetrirende Risswunde, die am oberen Rande in eine gleichartige Wunde der Sklera übergeht; Iris und Linse gespalten; erstere steckt fetzenförmig in der Hornhautwunde; Linse getrübt. Lichtempfindung äusserst zweifelhaft. Nach Reinigung und Desinficirung des Auges wurde die Wunde mittels Scheere von den Gewebsresten und den vorgefallenen Theilen der Iris gesäubert, worauf zur Sondirung des Glaskörpers durch die Hornhautwunde mittels des Hirschberg'schen Magneten geschritten wurde. Nach grossen Anstrengungen ist es schliesslich gelungen, unter Zuhülfenahme der Pincette bei gleichzeitigem Zug durch den Magneten einen grossen Eisensplitter zu extrahiren, der 0,4 g wog. Da ein grosser Theil der Hornhaut zerstört war und die Gewebe des ganzen vorderen Abschnittes des Augapfels eine starke Quetschung erlitten haben, blieben die durch den Eingriff herbeigeführten Reiz- und Entzündungs-Erscheinungen lange bestehen. Allmählich bildeten sich dieselben jedoch zurück, der Augapfel blieb erhalten; das Sehvermögen ist aber in diesem Falle erloschen.

4. Fall. E. L., Bauer, Schlosser, 24 Jahre alt, wurde in meine Privatklinik am 30. Juni 1899 wegen einer an demselben Tage bei der Bearbeitung eines Kessels erlittenen schweren Verletzung des linken Auges aufgenommen. Bei der am Abend desselben Tages von mir ausgeführten Untersuchung fand ich Folgendes: Augenlider ödematös; aus der Lidspalte treten Thränen und sickert Glaskörpersubstanz hervor. An der

Hornhaut und Sklera befindet sich im äusseren Theile des Augapfels eine Risswunde, in der die Iris, Linsensubstanz und der Glaskörper stecken; vordere Augenkammer mit Blutgerinsel gefüllt. Tonus des Auges stark herabgesetzt, Lichtempfindung schwach. Unmittelbar, d. h. noch an demselben Abend, wurde zur Operation geschritten und mittels des Hirschberg'schen Apparates ein gewaltiger Eisensplitter extrahirt, der 2,4 g wog. Heilung ohne Complicationen. Es kam aber zur Verwachsung der Pupille. Visus oculi sinistri $^1/_8$. Dem Kranken wurde die Iridectomie vorgeschlagen; er willigte aber in dieselbe nicht ein, weil er gegen seinen Arbeitsherrn eine Klage auf Schadenersatz wegen der eingebüssten Arbeitsfähigkeit angestrengt hat.

5. Fall. Sch. R., Belgier, 38 Jahre alt, Fabrikarbeiter, wurde in die ophthalmologische Klinik der Charkower Universität am 7. Juli 1894 wegen Verletzung des linken Auges durch einen Eisensplitter aufgenommen. Der Unfall geschah am 4. Juli, d. h. vor 3 Tagen. Zum ersten Mal sah ich den Patienten am 10. Juli, an welchem Tage ich von Dr. M. J. Sitnikow als Consulent hinzugezogen wurde. Ich fand Folgendes: kleine, kurze, lineäre, kaum wahrnehmbare Narbe auf der Hornhaut. Bei der opthalmoskopischen Untersuchung fand ich eine kleine Trübung im Centrum der Linse und einen glänzenden, länglichen, beweglichen Metallkörper im Corpus vitreum. Visus oculi sinistri = $^{17}/_{200}$.

Da die Reizerscheinungen im linken Auge sehr schwach ausgesprochen waren, die Hornhautwunde geschlossen war und auskömmliches Sehvermögen bestand, wurde beschlossen, vorläufig nur eine Discision der Linse vorzunehmen, um ein schnelleres Reifwerden der Cataract herbeizuführen, damit der Fremdkörper nicht zu lange innerhalb des Auges verbleibe: Eine spontane Reifung der Cataract hätte nämlich Monate dauern können, während die Vornahme einer Sondirung bei geschlossener Hornhautwunde und noch durchsichtiger Linse mit einem Risiko verknüpft war. Am 10. Juni wurde die Discision der Linse vorgenommen. Da die Aufquellung langsam vor sich ging, wurde die Discision am 16. und 22. Juli wiederholt, und am 25. Juli war die Cataract so weit gereift, dass ich die Extraction derselben mittels Schnittes nebst niedrigem Lappen ohne Iridectomie ausführen konnte; nachdem die Linsenmassen entfernt waren, führte ich durch die Hornhautwunde den Hirschberg'schen Elektromagneten ein und extrahirte einen Stahlsplitter in Form einer dünnen, 5 mm langen und 2 mm breiten Scheibe. Die Heilung ging glatt von Statten. Bei der Entlassung aus der Klinik betrug die Sehkraft an diesem Auge nebst + 8,0 = $^6/_{25}$, trotzdem in der vorderen Augenkammer noch gequollene Krystalllinsenmassen vorhanden waren.

6. Fall. M. K., Kleinbürger aus Charkow, Fabrikschlosser, wurde in die ophthalmologische Klinik der Charkower Universität am 28. Januar 1893 wegen Verletzung des linken Auges durch einen beim Eisenhauen

abgesprungenen Splitter aufgenommen. — Status: Am inneren oberen Rande der Hornhaut befindet sich eine Wunde, welche sich auf Cornea, Iris und Theile der Sklera erstreckt. In der Wunde steckt die vorgefallene Iris; Linse im äusseren Theile gespalten und etwas trübe; in der vorderen Augenkammer ist ein grosser Bluterguss zu sehen; das Auge lässt sich nicht ophthalmoskopisch untersuchen; mittelst Scheere wird die vorgefallene Iris resecirt; mehrfache Sondirung mittelst Hirschberg'schen Magneten bleibt resultatlos. Unter diesen Umständen wurde die Skleralwunde mittelst Scheere erweitert und mittelst eines grossen Elektromagneten, der von einer starken Dynamomaschine von 40 Ampère und 100 Volt gespeist war, ein Eisensplitter an die Oberfläche der Wunde herangezogen und mittelst Pincette extrahirt. Der Fremdkörper wog 1,5 g. — Glatte Heilung. — Bei der Entlassung aus der Klinik betrug das Sehvermögen an dem verletzt gewesenen Auge $^{10}/_{200}$, und zwar in Folge traumatischer Cataract, Visus am gesunden Auge in Folge von Macula corneae: Fingerzählen in einer Entfernung von 1—2 Fuss.

Am 5. August 1894 wurde der Patient wieder wegen inzwischen bereits gereifter Cataract des rechten Auges in die Klinik aufgenommen und von mir operirt. Extraction der Cataract. Als sich das Auge vollständig erholt hatte, betrug die Sehkraft an diesem Auge bei Correction mit $+ 8{,}0 \supset \text{cyl.} + 2{,}0 = {}^{20}/_{40}$.

Von den im Vorstehenden beschriebenen 6 Fällen ist es somit gelungen, in 4 Fällen ziemlich gutes Sehvermögen und in 2 Fällen den Augapfel intact zu erhalten, wobei in dem einen dieser letzteren Fälle eine Restitution des Sehvermögens durch die Verweigerung der vorgeschlagenen Operation von Seiten des Patienten vereitelt wurde.

Wenn wir uns nun an der Hand der im Vorstehenden geschilderten Operation die Frage vorlegen, welchem Apparat der Vorzug zu geben ist, so sehen wir, dass zwar in der Mehrzahl der Fälle mit dem Hirschberg'schen Apparat allein ein befriedigendes Resultat erzielt werden kann, dass es aber andrerseits zweifellos Fälle giebt, in denen dieser Magnet sich als machtlos erweist, und zwar sind es diejenigen Fälle, in denen der Fremdkörper zu umfangreich ist, vor allem aber tief liegt und von Weichtheilen umgeben ist. Allerdings kommt man in diesen Fällen auch dann nicht aus, wenn man einen Magneten von grösserer Kraft dem Auge nähert oder in dasselbe einführt; vielmehr muss man hier dem Magneten, mag seine Zugkraft noch so stark sein, während der Extraction des Fremdkörpers mittelst Pincette bezw. Zange zu Hilfe kommen, da selbst ein starker Magnet, wie bereits Mc Keown hervorgehoben hat, nicht im Stande ist, einen Fremdkörper durch unverletzte Hüllen durchzubringen, mögen diese noch so dünn sein. Aus diesem Grunde ist der Vorschlag Braun's bei grossen Fremdkörpern den Hirschberg'schen, bei kleineren den Haab'schen Apparat anzuwenden, vollständig ungeeignet, ganz abgesehen davon, dass

wir bei Trübung der Augenmedien im Voraus nicht wissen können, ob wir es mit einem grossen oder kleinen Fremdkörper zu thun haben. Was mich betrifft, so bin ich auf Grund meiner Beobachtungen zu dem Schlusse gelangt, dass man die Operation stets mit Hilfe des HIRSCHBERG'schen Magneten anfangen muss und nur im Falle eines Misserfolgs zu einem stärkeren Magneten greifen soll. Ferner ist in Bezug auf die von Dr. PRAUN in Vorschlag gebrachte allgemeine Narkose zu bemerken, dass letztere mit gewissen Uebelständen verknüpft ist, da man den Kranken bisweilen nach einem dunklen Zimmer bringen und ophthalmoskopisch untersuchen muss.

In letzterer Zeit hat das Gebiet der operativen Ophthalmologie eine Bereicherung durch neue interessante Untersuchungen erfahren, deren Wesen an dieser Stelle zu erörtern ich für zweckmässig erachte.

TÜRK (15) hat behufs Ausarbeitung der Indicationen zur Anwendung des grossen HAAB'schen und des kleinen HIRSCHBERG'schen Magneten eine Reihe von experimentellen Untersuchungen vorgenommen, welche bezweckten, die Grösse derjenigen Zugkraft festzustellen, mit der man bei der Magnet-Operation eigentlich zu thun hat. Zu diesem Zwecke verfertigte er künstliche Eisensplitter von länglicher Form und von 1—500 mg Gewicht und bestimmte für jeden Splitter die Zugkraft, mit der derselbe einerseits bei unmittelbarer Berührung, andrerseits in einer Entfernung von 2—50 mm vom HAAB'schen bezw. vom HIRSCHBERG'schen Apparat angezogen wird. Aus der Zusammenstellung der von TÜRK gewonnenen Zahlen ergiebt sich, dass die Zugkraft sich insofern verringert, als die Grösse des fortzubewegenden Eisensplitters abnimmt, dabei aber nicht immer dem Gewicht des Eisensplitters entsprechend. Im Allgemeinen ist bei kleinen Entfernungen die vom Magneten auf kleine Eisensplitter ausgeübte Zugkraft grösser, als deren Gewicht entsprechend, und umgekehrt. Bei unmittelbarer Berührung mit einem Eisensplitter von 1—250 mg Gewicht steht die Zugkraft des HIRSCHBERG'schen Magneten relativ wenig nach und erreicht fast die Hälfte der Kraft des HAAB'schen, dafür ist die Differenz beider Instrumente bei unmittelbarer Berührung mit grossen Eisenstücken gross: der grosse Magnet hebt eine Last von 70 kg. Ein besonders bedeutender Unterschied tritt in der Wirkung der beiden Magnete par distance hervor: in einer Entfernung von 1 cm ist die Zugkraft des HAAB'schen Magneten 300—1000 Mal so gross, als diejenige des HIRSCHBERG'schen. Die wichtigsten Resultate, zu denen TÜRK gelangt ist, sind folgende: 1. Wenn wir mit kleinen Eisensplittern zu thun haben, wie dies bei in das Innere des Auges eingedrungenen Fremdkörpern gewöhnlich der Fall ist, so hängt die jeweilige Zugkraft des Magneten von der Grösse seiner Zugwirkung par distance ab. In Folge dessen übertrifft der grosse HAAB'sche Magnet, der bei unmittelbarer Berührung eine relativ wenig grössere Zugkraft als der kleine HIRSCHBERG'sche Magnet entwickelt, diesen letzteren an Zugwirkung par

distance in bedeutendem Maasse. 2. Um bei der Anwendung des Haab'schen Apparates eine zu starke Zugkraft zu vermeiden und sich auf den minimalen Kraftbedarf, der zur Ausführung der Extraction erforderlich ist, zu beschränken, empfiehlt es sich, die Operation in möglichst grösserer Entfernung vom Magneten vorzunehmen. 3. Je grösser der Magnet, desto mehr kann das Operationsfeld abgerückt werden, und desto deutlicher tritt die gleichmässige Entfaltung der Zugkraft hervor. (Fortsetzung folgt.)

Klinische Beobachtungen.

Congenitaler Epidermis-Ueberzug der Thränenkarunkel.

Von Prof. Dr. M. Peschel.

Ein sehr seltener Fall von congenitaler Anomalie der Thränenkarunkel, wie er in ähnlicher Art nirgends beschrieben ist, wurde von mir bei einem 6jährigen Knaben beobachtet. Derselbe litt in beiden übrigens normalen Augen gleichmässig an chronischem Thränenträufeln, welches die Eltern von jeher an ihm bemerkt hatten. Genauere Untersuchung der Augen zeigte, dass die Thränenkarunkel beiderseits von der Cutis des innern Augenwinkels nicht wie im normalen Zustande durch einen Sulcus abgesetzt war, in welchem die Epidermis in Schleimhaut-Oberfläche übergeht, sondern die Epidermis des innern Winkels sich als schmale, glatte Fläche direct auf die Karunkel fortsetzte, welche von normaler Grösse war. Diese schmale, zwischen den zwei Lidern in die Tiefe ziehende glatte Epidermis-Strasse machte den Eindruck eines schmalen Hohlweges im Gebirge. Der epidermoidale trockene Theil der Oberfläche der Karunkel stellte sich als ein Dreieck dar, dessen Spitze im innern Winkel, dessen Basis nach der Plica semilunaris hin lag. Dies Dreieck war im rechten Auge etwas grösser als im linken, wo namentlich der obere Rand der Karunkel von einem schmalen Schleimhautsaume überzogen war. In dem Epidermisdreiecke konnte man bei genauer Besichtigung deutlich eine Anzahl kleiner Poren, ganz wie in normaler Haut, unterscheiden. Da es sich leider nicht um ein anatomisches Präparat handelte, konnte nicht untersucht werden, in welcher Weise etwa die Drüsen der Karunkel in diesem Falle eine Abweichung von den gewöhnlichen Verhältnissen zeigten. Es handelte sich offenbar um congenitale Anomalie in der Bildung der Karunkel. Man kann daher nicht von Xerose derselben sprechen und ich habe deshalb in der Ueberschrift nicht diesen Ausdruck gewählt.

Die Seiten der Karunkel gingen in normaler Weise in die Conjunctiva über und besassen Schleimhaut-Ueberzug. Gegen das Unterlid hin war jedoch die Karunkel beiderseits durch einen nur sehr flachen Sulcus wenig abgesetzt, was einer Verkürzung des untern Conjunctivalsackes an dieser Stelle äquivalent ist. Die Plica semilunaris war beiderseits normal. Die oberen Thränenpunkte verhielten sich gleichfalls normal, die unteren hingegen waren in beiden Augen rings von Epidermis umgeben und tauchten nicht in den Thränensee ein, waren ectropionirt. Dieser Umstand veranlasste die Eltern, den Augenarzt aufzusuchen. Es wurde Schlitzung der unteren Thränenkanälchen vorgenommen und so in Kurzem das Thränen beseitigt. Erwähnenswerth ist, dass anderweitige congenitale Augen- oder Körper-Anomalien bei dem Patienten nicht bestanden.

Unser Büchertisch.

Neue Bücher.

1. Klinischer Leitfaden der Augenheilkunde. Von Dr. Julius von Michel, Prof. der Augenheilkunde zu Berlin. Dritte umgearbeitete Auflage. Wiesbaden, J. F. Bergmann, 1903. Unter den kürzeren Werken über Augenheilkunde hat das von Prof. v. Michel, seit seiner ersten Auflage vom Jahre 1894, stets eine hervorragende Stelle eingenommen. Das ist in diesem Centralblatt 1894, S. 43 bereits für die erste Auflage hervorgehoben worden. Das wiederholen wir für die soeben erschienene, nach dem neuesten Standpunkt der Wissenschaft umgearbeitete dritte Auflage.

2. A Treatise on diseases of the eye, nose, throat and ear. For Students and Practitioners. By Various Authors. Edited by William Campbell Posey, Prof. of ophth. in the Philadelphia policlinic, and Jonathan Wright, Laryngolist to Kings county Hosp. Philadelphia and New York, Leo Brothers & Co., 1903. (1234 S., 650 Figuren und 35 Tafeln.) Obwohl bei uns nur ausnahmsweise, eher noch in kleineren Städten, die Augenheilkunde mit der Ohren- und Nasenheilkunde von demselben Arzt betrieben wird, so sind doch genaue Kenntnisse in der letzteren für die erstere unerlässlich. Somit dürfte auch für europäische Leser, die des Englischen mächtig sind, das vorliegende Werk bemerkenswerth und lehrreich sein, zumal es eine neue Darstellung der amerikanischen Art, die Refractionsfehler und die Muskelstörungen zu behandeln, uns an die Hand giebt. Dass es für die Vereinigten Staaten einem praktischen Bedürfniss entspricht, bedarf keiner Auseinandersetzung.

3. A. Kölliker's Handbuch der Gewebelehre des Menschen. 6. umgearb. Aufl. Dritter (Schluss-) Band von V. von Ebner, Prof. der Histol. in Wien. Leipzig, 1902. Das Sehorgan ist auf S. 771 bis 889 nach dem neuesten Standpunkt der Forschung eingehend und klar abgehandelt und durch zahlreiche Abbildungen erläutert.

4. Untersuchungen über den Phototropismus der Thiere, von Dr. Em. Rádl. Leipzig, Verlag von Wilhelm Engelmann, 1903. (188 S.) Zweck dieser Abhandlung ist, auf Grund neuer Untersuchungen und der Kritik der bisherigen Anschauungen eine allgemeinere Vorstellung von den optischen Orientirungserscheinungen der Thiere zu bieten. Für die zu beschreibenden Erscheinungen hat Verf. den Namen Phototropismus gewählt, obwohl es nach ihm vielleicht passender wäre, einfach vom Sehen zu sprechen. Interessante Gegenstände werden in dem Buch abgehandelt: Ueber die Reactionen der Thiere auf der Drehscheibe, über compensirende Kopfbewegungen der Insekten, über den Nystagmus der Insekten, über den Flug der Thiere in die Flamme u. a.; und schliesslich eine eigene Theorie des Phototropismus gegeben.

5. Hermann von Helmholtz, von Leo Königsberger. Zweiter Band. Mit zwei Bildnissen in Heliogravure. (gr. 8°, XVI und 383 S.) Braunschweig, Verlag von Friedrich Vieweg u. Sohn, 1903.

Im December-Heft des Jahres 1902 haben wir über den ersten Band dieses so äusserst fesselnden Werkes berichtet und Beiträge zur Geschichte des Augenspiegels hervorgehoben. In diesem zweiten Band ist Helmholtz als Professor der Physiologie in Heidelberg von 1858—1871 und als Prof.

der Physik in Berlin von 1871—1888 geschildert. In die Heidelberger Zeit fallen die für uns besonders wichtigen Untersuchungen über den Horopter, über die Bewegungen des menschlichen Auges, über den Einfluss der Raddrehung des menschlichen Auges auf die Aussen-Projection der Netzhautbilder, über das stereoskopische Sehen, und die Vollendung der physiologischen Optik, dieser Bibel des wissenschaftlichen Augenarztes. Als Professor der Physik in Berlin hat H. nicht bloss seine bahnbrechenden Forschungen auf diesem Gebiete fortgeführt, sondern noch gelegentlich uns mit so schönen Abhandlungen beschenkt, wie das Denken in der Medicin und über die Bedeutung der Convergenz-Stellung der Augen für die Beurtheilung des Abstandes binocular gesehener Objecte; endlich im Jahre 1885 die zweite Auflage der physiologischen Optik begonnen, deren Beendigung im Jahre 1895 er nicht mehr erleben sollte. Jedem Leser dieses Centralblattes ist bekannt, dass die Heidelberger Ophthalmologen-Gesellschaft im Jahre 1886 H. v. Helmholtz die Graefe-Medaille verliehen. Aber die schöne und so bescheidene Antwort von Helmholtz sollte jeder, der sie nicht mit angehört, in dem vorliegenden Werke nachlesen.

6. Guiseppe Albertotti. I codici di Napoli e del Vaticano e il codice Boncompagni ora Albertotti riguardanti la opera oftalmojatrica di Benvenuto con alcune considerazioni e proposte intorno all' ambassamento della cataratta. In Modena. Coi tipi della società tipografica, 1903. (Fol., 166^{18} p.)

Dieses Prachtwerk enthält den Text der vier hauptsächlichsten Handschriften der im Mittelalter so hochberühmten Augenheilkunde des Benvenutus. Dank der sorgfältigen Arbeit von Prof. Albertotti sind wir jetzt in der Lage, über den Inhalt dieser Augenheilkunde uns ein klares Urtheil zu bilden. Hierauf folgen noch mehrere Abhandlungen: I. La operazione della cataratta, descritta da Celso, da Benvenuto e da Bartisch. II. Considerazioni intorno al metodo dell' abbassamento. III. Processo di abbassamento proposito. Für die seltenen Fälle, wo auch noch heute die Niederlegung des Stars der Ausziehung vorzuziehen ist, beschreibt Prof. Albertotti das folgende Verfahren: Ein kleiner Stich wird in der Hornhaut, zwischen ihrem Rande und dem der mittelweiten Pupille, angelegt, nach unten oder nach aussen; und durch diesen ein Haken — ähnlich der Star-Schlinge, jedoch mit einer Unterbrechung seitlich am unteren Ende — eingeführt und damit die Linse niedergelegt.

7.. The practical details of Cataract Extraction, by H. Herbert, F. A. C. S. Engl., Major J. M. S., Prof. of ophth. Bombay, London (Bailliere, Tindall and Cox), 1903. (109 S.) Wer Indien nicht besucht, oder the Indian med. Gazette (und die daraus gemachten Auszüge im Centralblatt für Augenheilk.) nicht gelesen hat, kann sich kaum eine Vorstellung machen, wieviel Stare die Collegen in Bombay, Calcutta, Madras zu operiren haben. Im Jahre 1892 besuchte ich den Vorgänger des Verf.'s. Professor Herbert hat von 1895—1902 zwischen zwei und drei Tausend Star-Operationen verrichtet und berichtet im vorliegendem Werk über seine Beobachtungen.

8. F. Brun und V. Morax, Sémiologie de l'appareil visual. Extrait du traité de pathologie générale, par Ch. Bouchard, T. VI. Eine kurze und präcise Darstellung dieses Gegenstands, wie wir sie in deutscher Sprache nicht besitzen.

*9. Die Entwicklung des Glaskörpers, von Dr. M. v. Lenhossék, o. Prof. d. Anat. an der Universität Budapest. Vorgelegt der ungar. Akad. der Wissensch. am 20. October 1902. Mit 2 Tafeln und 19 Abbildungen im Text. Leipzig, F. C. W. Vogel, 1903.

10. Gesammelte Abhandl. zur physiol. Optik, von Arthur König, weil. Professor an der Universität Berlin. Mit einem Vorwort von Th. W. Engelmann. Mit dem Bildniss des Verf.'s., 40 Abbildungen im Text nebst 2 Tafeln. Leipzig, Joh. Ambr. Barth, 1903.

Eine höchst dankenswerthe Gabe! Etliche der so überaus wichtigen Arbeiten des leider so früh verstorbenen Verf.'s waren in den Annalen der Physik, in den Verhandl. der physikal. Gesellsch. zu Berlin, in den Verhandl. der Berliner Akademie der Wissenschaften veröffentlicht und somit den Fachgenossen weniger leicht zugänglich. Jetzt ist alles vereinigt und geordnet und bequem benutzbar.

11. Therapie der Augenkrankheiten, von Dr. Victor Hanke, I. Assistent an der Univ.-Augenklinik des Hofrath Prof. Dr. E. Fuchs in Wien. Wien u. Leipzig, A. Hölder, 1903. (234 S.) Innerhalb eines jeden Abschnitts, z. B. Augenlider, ist die Anordnung eine alphabetische, also Ablepharie (ein wenig glücklicher Anfang für eine Therapie), Abscess des Lids u. s. w. Die Aufzählung ist vollständig; die Recepte reichlich; auch die sogenannten neueren Heilmittel sind voll berücksichtigt. Solche Namen, wie Amyloidosis conjunctivae, hätten durch bessere ersetzt werden können. — Wir haben jetzt also drei neuere Werke über Therapie der Augenkrankheiten, das grössere von W. Goldzieher und die beiden kleineren von Ohlemann und Hanke, sowie das therapeutische Taschenbuch von Landolt-Gygax. Dazu kommen in franz. Sprache Thérapeutique oculaire von L. de Wecker und Traitement des malad. des yeux par A. Trousseau, endlich Baudry, Lefert, Darier.

*12. Ueber Gesichtstäuschungen, von Prof. Dr. Anton Elschnig. Wien 1903. (26 S.) H.

Referate, Uebersetzungen, Auszüge.

Psychologie der Gesichts-Vorstellung nach Kant's Theorie der Erfahrung. von Prof. J. Stilling. (Urban und Schwarzenberg, Berlin-Wien. 1901.)

Das Buch ist aus dem Bedürfniss heraus entstanden, Klarheit über die philosophischen Probleme zu gewinnen, auf welche das Studium der Ophthalmologie ganz besonders hinweist. Als Literatur sind ausser dem Werk von Albrecht Krause die Arbeiten von A. Classen angeführt, des „einzigen Ophthalmologen", der auf diesem Gebiet zusammenhängende Untersuchungen geliefert habe (Physiologie des Gesichtsinnes zum ersten Male begründet auf Kant's Theorie der Erfahrung, 1876, und Ueber den Einfluss Kant's auf die Theorie der Sinneswahrnehmung und die Sicherheit ihrer Ergebnisse, 1886.) Stilling's Buch ist in 11 Kapitel eingetheilt: Subject und Object, die Untersuchung des menschlichen Erkenntnissvermögens, die Aufstellung der Kategorien, die Untersuchung der Receptivität, Psychische Genese der Vorstellungen, Aufstellung der reinen abgeleiteten Begriffe a priori, der Raum der Gesichtsvorstellungen, die kategorialen Functionen in der Gesichtsvorstellung, die kategorialen Functionen in den Einzelvorstellungen, Psychologie der Farbenempfindung und zuletzt: Optische Täuschungen.

Das Buch setzt die Philosophie Kant's und Schopenhauer's als bekannt voraus, ist aber trotzdem auch dem auf diesem Gebiet nicht völlig Einheimischen eine Quelle reicher Belehrung durch seine klare, kritische Darstellung. So bekämpft Stilling in dem 8. Kapitel (die kategorischen Functionen in der Gesichtsvorstellung) die Ansicht (S. 97 ff.), zu der sich bekanntlich auch Helmholtz bekennt: Glanz sei die Folge der Verschmelzung zweier ungleich heller Bilder, also eine Wirkung des binocularen Sehens; denn man brauche beim Anblick eines glänzenden Objectes nur ein Auge zu schliessen, um sich sofort zu überzeugen, dass die Wirkung unverändert andauert; auch nehmen Einäugige den Glanz ebenso gut wahr wie Zweiäugige. Die Erklärung für das Zustandekommen dieser irrigen Ansicht sieht Stilling wohl mit Recht in der Erscheinung des stereoskopischen Glanzes, welcher allerdings der Verschmelzung zweier ganz verschieden heller Bilder seine Entstehung verdankt. C. Hamburger.

Journal-Uebersicht.

Zehender's Klinische Monatsblätter für Augenheilkunde. 1903. Februar.

1) **Experimentelle Untersuchungen über Localisation endogener Schädlichkeiten, besonders infectiöser Natur im Auge, zugleich ein Beitrag zur Entstehung endogener Iritis und Chorioiditis, sowie der sympathischen Ophthalmie,** von Wolfgang Stock.

Verf. injicirte Diphtherietoxin, Toxin von Bacillus pyogenes aureus und von Bacterium coli tief in den Glaskörper des Kaninchen-Auges; es bildete sich eine schwere Iridocyclitis mit Infiltration auch der Sehnervenscheiden auf dieser Seite, auf dem andren Auge war es nicht möglich eine entzündliche Reaction hervorzurufen. Ausserdem spritzte er eine Bouillon-Kultur vom Bacillus pyocyaneus β in die Ohrvene des Kaninchens, alsdann reizte er ausserdem durch Injection von Crotonöl in den Glaskörper oder durch Implantation eines Stückchen Kupfer oder Silber in die vordere Kammer ein Auge; auch führte er die Einspritzung von Bacillus pyocyaneus β in die Ohrvene des Kaninchens aus, ohne dass gleichzeitig das Auge gereizt wurde. In einem sehr grossen Procentsatze der Fälle traten Metastasen in den Augen auf, auch da, wo in die Augen kein Reiz gesetzt wurde. Bei mittelschweren Infectionen und starkem Reiz war der Procentsatz der erkrankten zweiten Augen ein sehr hoher. Diese metastatische Entzündung verlief unter dem Bild einer knötchenförmigen Iritis und in seltenen Fällen dem einer Chorioditis disseminata. Wenn ein Auge aseptisch schwer gereizt wurde, so liess sich im pathologisch-anatomischen Präparate des andren Auges eine pathologische Eiweiss- oder Rundzellen-Ausscheidung in der Vorderkammer Flüssigkeit nicht nachweisen. (Schluss folgt.)

---

2) **Neuerungen an den Projections-Einrichtungen der Breslauer Universitäts-Augenklinik,** von Dr. Heine.

I. Ein einfacher Epidiaskop.

---

3) **Operative Mittheilungen.** II. Zur operativen Ablösung der Aderhaut, nebst einer Bemerkung zur Wirkung der Glaucom-Operationen, von Th. Axenfeld.

Nach den Erfahrungen des Verf.'s geht die postoperative Aderhaut-

Ablösung oft in weitgehendem Maasse und meist auffallend schnell unter einem gut sitzenden Druckverband zurück, auch wird die dauernde Wideranlegung derselben durch die Fortsetzung eines solchen erheblich beschleunigt. Die freie, nicht compressive offene Wundbehandlung hat die höheren Grade der postoperativen Aderhaut-Ablösung häufiger werden lassen. Der intraoculare Druck pflegt hierbei zu sinken. Verf. sah nach einer GlaucomIridectomie eine Aderhaut-Abhebung mit ausgesprochener Hypotonie auftreten. Die vorher bestandene glaucomatöse Excavation war verschwunden, entwickelte sich aber wieder, sobald sich der intraoculare Druck mit Zurückgehen der Aderhaut-Ablösung wieder hob.

III. Die Exstirpation des Thränensackes zur Prophylaxe der septischen Infection der Berufs-Verletzungen des Auges, von Th. Axenfeld.

Bei allen Patienten, welche einer Bulbus-Operation unterworfen werden, selbst wenn keine Reiz-Erscheinungen von Seiten der Bindehaut sich bieten, ist eine diagnostische Durchspülung der Thränenwege mit neutraler Kochsalzlösung am Platze. Findet sich alsdann eine noch durchgängige Stenose, aber kein pathologisches Sekret, so lässt sich durch wiederholte Spülung eine noch ausreichende Reinigung erzielen. Besteht aber Totalstenose oder eitrige Dacryocystitis, so ist die Exstirpation die beste Prophylaxe gegen die drohende Operations-Infection. Aus diesem Grunde hält es Verf. für indicirt, wo bei der arbeitenden Bevölkerung eine Dakryocystitis besteht, den Thränensack zu exstirpiren, weil bei irgend welchen kleineren und grösseren Verletzungen des Auges, denen derartige Leute mehr oder minder ausgesetzt sind, sonst eine Infection der Wunde eintreten würde.

---

4) **Beitrag zur Pathologie der Linse,** von Dr. Stoewer.

Verf. berichtet über zwei Fälle von angeborener Linsen-Dislocation, einen Fall von Lenticonus posterior und einen Fall von vorübergehendem Zurückweichen der Linse und der Iris nach hinten.

---

5) **Ueber eine Schimmelpilz-Infection des Glaskörpers,** von Dr. Kampherstein.

Im vorliegenden Falle handelte es sich wahrscheinlich um eine Stichverletzung nasal neben der Mitte des Cornealrandes durch Conjunctiva und Sklera. Im Centrum des Glaskörpers kam es zur Entwicklung der Schimmelpilze und zur Abscessbildung, welche die Enucleation des Auges nothwendig machte.

---

6) **Beitrag zur Differentialdiagnose des Cysticercus intraocularis,** von Dr. Süsskind.

Bei einer 9jährigen Patientin führte Verf. wegen starker Glaskörpertrübungen subconjunctivale Kochsalz-Injectionen aus und gab Jod innerlich. Danach hellte sich die etwas getrübte Cornea und der Glaskörper auf. Jetzt liess sich ein subretinaler Cysticercus constatiren, der mit Erfolg extrahirt wurde.

---

7) **Beitrag zur traumatischen Augenmuskel-Lähmung,** von Dr. Kempner.

Verf. berichtet über einen Fall von traumatischer Lähmung der Rectus superior und Trochlearis des linken Auges bei einem 52jährigen Landmann.

März.

1) **Die Influenzabacillen-Conjunctivitis,** von M. zur Nedden.

In 10 Fällen von Bindehaut-Entzündung konnte Verf. im Conjunctivalsecret den Influenzabacillus feststellen. Wesentlich war hierbei die Conjunctiva der Uebergangsfalte und der Lider ergriffen und die Cornea nie in Mitleidenschaft gezogen. Der Verlauf war ein günstiger. Für die meisten Fälle leistete Argent. nitr. in 2 % Lösung gute Dienste. Die Influenzabacillen-Conjunctivitis verdient deshalb besondere Beachtung, weil bei ihr in höherem Maasse, als bei einer anderen Art von Bindehautentzündung nicht unbedenkliche Complicationen benachbarter Organe zu beobachten sind, welche theils der Influenza-Erkrankung des Auges vorausgehen, theils aber auch als eine Folgekrankheit derselben anzusehen sind.

---

2) **Experimentelle Untersuchungen über Localisation endogener Schädlichkeiten, besonders infectiöser Natur im Auge, zugleich ein Beitrag zur Frage der Entstehung endogener Iritis und Chorioiditis, sowie der sympathischen Ophthalmie,** von Wolfgang Stock. (Schluss.)

III. Versuche mit Tuberculose. Verf. injicirte 12 Kaninchen Tuberculose-Kulturen in die Ohrvene. Bei allen ohne Ausnahme traten in beiden Augen die Erscheinungen einer tuberculösen Iritis und Chorioiditis auf, und zwar ebenso bei den Controllthieren, wie bei solchen, deren eines Auge durch einen Kupfersplitter oder Injection von Crotonöl in schweren Reizzustand versetzt war.

---

3) **Ueber Veränderungen im Augenhintergrunde bei miliarer Aktinomykose,** von Leopold Müller.

Verf. fand in den Augen eines 22jährigen Patienten eine Reihe gelblich weisser Knötchen, die er für Chorioideal-Tuberkeln hielt. Durch die Section wurde indessen festgestellt, dass es sich nicht um Tuberculose, sondern Aktinomykose handelte. Die Knötchen fanden sich nicht in der Chorioidea, sondern in der Retina und bestanden aus einer Anhäufung von auffallend grossen, epitheloiden, einkernigen Zellen.

---

4) **Epithel-Auskleidung der Vorder- und Hinterkammer als Ursache von Glaucom nach Star-Operation,** von Elschnig.

Bei einem Patienten, bei dem vor einem Jahre eine Cataract-Extraction ausgeführt war, trat ein Glaucom-Anfall auf, der wegen der Schmerzen die Enucleation erforderlich machte. Es fand sich eine Epithel-Auskleidung der Vorder- und Hinterkammer, wodurch ein Abschluss derselben gegen den Ciliarkörper erzeugt wurde. In der directen Verlegung des Weges der vom Ciliarkörper abgesonderten Flüssigkeit, sowie der Verlegung aller Abflusswege ist die Ursache des Glaucoms zu suchen.

---

5) **Beiträge zur Kenntniss der Augen-Affectionen bei Diabetes mellitus,** von Momoji Kako.

Verf. berichtet über 280 Diabetiker mit Augen-Affectionen, hierunter fanden sich 57 Retinitiden, 4 Glaskörpertrübungen, 1 Glaucoma haemorrhagicum, 5 Retinal-Venentrombosen, 16 Neuritis optica mit centralen Skotomen, 1 Atrophia nervi optici, 3 Iritiden, 5 Accommodations-Störungen, 5 Refractions-Störungen, 11 Augenmuskel-Störungen und 84 Cataract. (Schluss folgt.)

---

6) **Ein neuer Astigmometer,** von M. E. Mulder.

Der Astigmometer des Verf.'s besteht aus einem metallenen Streifen mit 11 cylindrischen Gläsern, von 55 cm Länge und 70 mm Breite. Die Gläser sind in einen gezahnten Ring gefasst und können durch Drehung einer Scheibe, welche auf eine gezahnte Stange wirkt, alle gleichzeitig gedreht werden, während die Richtung der Axe auf einem Gradbogen angegeben wird.

April.

1) **Klinische Beiträge zur Kenntniss der Ciliarmuskel-Contractionen,** von Dr. Pflüger.

In dem einen Falle handelte es sich um einen latenten hypermetropischen Astigmatismus, der während der Zeit einer postdiphtherischen Accommodationsparese manifest geworden war. Derselbe konnte nur auf eine partielle Ciliarmuskel-Contraction zurückgeführt werden. Im andren Falle von Spasmus des Ciliarmuskels, bestand eine Myopie von 2,25 D. neben inversem myopischen Astigmatismus von 2,25 D, Derselbe heilte bald total und das Auge wurde wieder emmetropisch.

---

2) **Beiträge zur Kenntniss der Augen-Affectionen bei Diabetes mellitus,** von Momoji Kako. (Schluss.)

---

3) **Ueber Dakryops und Fistula glandulae lacrymalis,** von Dr. zur Nedden.

Verf. berichtet über 2 Fälle von Dakryops, von denen der eine durch eine Ligatur beseitigt wurde, und 2 Fälle von Fisteln der Thränendrüse, welch' letztere nach einer Lidspalten-Erweiterung eingetreten waren.

---

4) **Eine graduelle plastische Tenotomie,** von Frederik H. Verhoeff.

In Fällen, wo ein mässiger Grad von Schielablenkung corrigirt werden soll, macht Verf. eine vertikale Incision durch Conjunctiva und Tenon'sche Kapsel über der Insertion der zu tenotomirenden Sehne, nimmt letztere auf den Schielhaken und löst ihre seitlichen Verbindungen mit der Kapsel. In einer Entfernung von etwa 5 mm von der Insertion wird die Sehne mit der Scheere durch zwei vertikale Incisionen, eine obere und eine untere seitlich eingeschnitten, wobei eine kleine mittlere Brücke stehen gelassen wird. Das Stück der Sehne zwischen der Stelle der Incisionen und dem Sehnenansatz wird darauf in der Mitte vertikal eingeschnitten durch einen Schnitt, der oben und unten nahe an den Rand der Sehne reicht. Darauf schneidet man die Sehne an ihrem Ansatz oben und unten ein, sodass sie noch mit einer schmalen Zunge an der Sklera angeheftet bleibt.

---

5) **Kasuistischer Beitrag zur Siderosis bulbi,** von Sigmund Neuburger.

Verf. beobachtete einen Fall von Siderosis bulbi bei völlig negativer Anamnese und negativem Ausfall der Röntgen-Durchleuchtung. Doch fand sich an dem vollständig amaurotischen Auge ein Loch in der Iris, auch erfolgte, wenn auch nur geringer Ausschlag des Sideroskops.

---

6) **Sympathische Ophthalmie trotz Einführung von Jodoform nach aseptischer Eisensplitter-Verletzung,** von Dr. Laas.

Einem Schlosserlehrling hatte ein Eisensplitter das linke Auge verletzt,

Die obere Hälfte der Cornea zeigte eine 3 mm grosse Verletzung mit frisch infiltrirten Rändern, direct nach unten wird die Iris von ihrer Verbindung mit dem Ciliarkörper losgerissen, hier liess sich der Rand des metallischen Fremdkörpers feststellen. Letzterer wurde mit dem Hirschberg'schen Elektromagneten entfernt. Da sich jetzt die Zeichen einer Panophthalmie zeigten, wurde in die Vorderkammer ein Jodoformstäbchen eingeführt. Allmählich ging zwar die Panophthalmie zurück, doch trat nach einigen Wochen auf dem rechten Auge eine sympathische Ophthalmie auf.

---

7) **Polyarthritis bei Blennorrhoea neonatorum**, von Sigmund Neuburger.

Bei einem Falle von Blennorrhoea neonatorum, die vollständig geheilt wurde, trat am 7. Krankheitstage Entzündung des rechten und linken Schultergelenkes, des linken Handgelenkes, später auch des linken Knies und der rechten Mittel- und linken Grosszehe ein. Nach 14 Tagen waren die Gelenk-Affectionen verschwunden.

---

8) **Eine Vorlagerung bei Strabismus inferior**, von Konrad Fröhlich.

Bei einem Falle einer vor einem Jahre stattgehabten Lähmung des Musculus rectus superior näht Verf. diesen Muskel vor. Drei Monate nach der Vorlagerung war der Erfolg ein fast vollkommener. Horstmann.

Vermischtes.

1) Zur Geschichte der vergleichenden Anatomie des Auges nebst einer historischen Bemerkung bezüglich des Augenleuchtens, von Dr. R. Hilbert, Sensburg.

Vor mir liegt ein kleines, vergilbtes Buch mit alterthümlichem Druck in dem merkwürdigen Format von 14,5 : 18,5 cm:[1] eine Dissertation der Königsberger medicinischen Facultät vom Jahre 1683.

Der vollständige Titel des Büchleins lautet:

J. N. J. — Disquisitio — de — Phoca — sive Vitulo Marino — Quam — Amplissimae Facultatis — Medicae Consensu — Präside — Philippo Jakobo — Hartmann — Phil. et Med. D. P. P. — Examini Eruditorum — submittit — Michael Fridericus — Thormann — Anno 1683 11. Aug. — Regimonti — Typis Friderici Reusneri Ser. Elect. Brand. et Acad. Typogr. Häredum.

In dieser Arbeit wird auf 28 Seiten die vollständige makroskopische Anatomie des Seehundes, Phoca vitulina L., abgehandelt in Körperform, Muskeln, Knochen, Eingeweiden, Nervensystem und Sinnesorganen, beruhend auf genauer Autopsie von zwei Exemplaren dieses an der samländischen Küste nicht seltenen Thieres, und zwar eines männlichen und eines weiblichen.

Die anatomische Beschreibung der Augen dieses Thieres findet sich theils im Anschluss an die äussere Besichtigung im Kapitel I, § 3, theils, und zwar hauptsächlich, im speciellen Theil, im III. Kapitel, § 5.

Die Stellen lauten folgendermaassen:

1. Kapitel I, § 3. Oculis utrinque aderant palpebrae, ciliis vero hae geminae destituebentur, ut adeo instantiam suggerant phocae contra vocem

[1] Ich bin im Besitz mehrerer Dissertationen aus jener Zeit, die alle das genannte Format besitzen.

Aristotelis. [An beiden Augen waren Lider vorhanden, der Wimpern entbehrten beide (Lider), so dass die Seehunde sogar ein Argument gegen einen Ausspruch des Aristoteles[1] liefern.)

2. Kapitel III, § 5. Oculos quod attinet, illis a cantho majori subpetebat panniculus, quem obducere poterant instar Bubonis ant noctuae. Musculi recti et obliqui observati, ex quibus unus major latus in duos solvi aptus, ut sex essent. Ab exteriori parte corneam in multas tunicas solubilem dissecui et aqua prorupit viscosa, non admodum limpida. Ubi vero a posteriori sollicite prius separavi scleroticam, quam subnigra in longas strias efficta excipibat, ab hoc proxima erat albissima niveo colore scleroticam superans, post quam demum prodiit sub coeruleo albicans mucosa, qua dimota vitreus humor tunica propria consistens et per hunc crystallinus in situ et alia omnia uveae visui occurrebant. Vitrei major solita erat portio, neque ita facile diffluebat, viscosior quippe. Crystallinus cerasum adaequabat, sectus linea cruciformi ab hac parte conspicua. Literae majores comparuere per junctum vitreum et crystallinum, quam per solum crystallinum. Nervus opticus insensibiliter disperibat, quando ad retinam pervenerat. [Was die Augen betrifft, so stand ihnen ein Häutchen am grösseren (äusseren) Lidwinkel zur Verfügung, welches sie hinüberziehen konnten, gleichwie ein Uhu oder eine Eule (die membrana nictitans). Grade und schiefe Augenmuskeln, von welchen ein grösserer breiter in zwei aufgelöst zu werden geeignet war, so dass sechs vorhanden waren, wurden beobachtet. Vom äusseren Abschnitt trennte ich die in viele Hüllen (Lamellen) auflösbare Hornhaut und es stürzte nun eine klebrige, nicht völlig klare Flüssigkeit hervor. Sobald ich aber zuerst von hinten die Lederhaut sorgfältig abtrennte, welche, schwärzlich mit langen Streifen bestrichen, folgte, so war nach dieser die nächste (Hülle) sehr weiss, und in ihrer schneeigen Farbe die Lederhaut übertreffend; nach dieser erst erschien die blauweissliche Schleimhaut, und nach Entfernung derselben traten, der Glaskörper in seiner eigenen Hülle erscheinend und nach ihm die Linse in ihrer Lage und alle andren Theil der Uvea zu Gesicht. Von Glaskörper war eine grössere als die gewöhnliche Menge vorhanden, auch zerfloss er nicht so leicht, er war wohl etwas zäher. Die Linse glich einer Kirsche; durch einen kreuzförmigen Schnitt durchtrennt, war sie von dieser Seite her sichtbar. (?) Buchstaben erschienen grösser durch Glaskörper und Linse in Verbindung, als durch die Linse allein (gesehen). Der Sehnerv verschwand unmerklich, sobald er zur Netzhaut gelangt war.] Schliesslich ist noch im höchsten Grade bemerkenswerth, dass Thormann das Leuchten der Augen, was noch länger als 150 Jahre nach Abfassung seiner Dissertation strittig war, völlig richtig erklärte. Er sagt Kapitel IV, § 6: Oculorum fulgorem acceptum ferimus tunicae post choroidem candidae, quam in phocis peculiariter observavimus. [Das Augenleuchten schreiben wir auf Rechnung der glänzenden Haut (also das tapetum lucidum) hinter der Choroidea, welches wir ganz besonders bei den Seehunden beobachtet haben.] Hierzu citirt er die mir unzugängliche Arbeit Mariotte's: Ad Pecquetum responsum in Actis Phil. Soc. Reg. Ang. ann. LXX. (wohl 1670) m. Maj.; deren Standpunkt in dieser Frage mir daher unbekannt ist.

2) Dr. Haltenhoff in Genf ist zum ordentl. Professor der Augenheilkunde ernannt worden.

---

[1] Verf. irrt! Arist. spricht nur „den Wasserthieren, nie den Fischen, Weichthieren und Weichschaligen" die Lider ab. (Thierkunde IV, c. 10.)

3) 75. Versammlung Deutscher Naturforscher und Aerzte in Cassel 20. bis 26. September 1903. Cassel, den 1. März 1903.

Hochgeehrter Herr!

Der unterzeichnete Vorstand der Abtheilung für Augenheilkunde giebt sich die Ehre, die Herren Fachgenossen zu den Verhandlungen der Abtheilung während der 75. Versammlung Deutscher Naturforscher und Aerzte in Cassel, die vom 20. bis 26. September 1903 stattfinden soll, ergebenst einzuladen. Wir bitten Vorträge und Demonstrationen bei dem mitunterzeichneten Einführenden Dr. W. Schlaefke, Augenarzt, Cassel, Wilhelmstrasse 19, anmelden zu wollen. Die Einführenden: Dr. W. Schlaefke. Dr. Freudenstein. Die Schriftführer: Dr. Hübner. Dr. Stern.

Die Verbreitung des Trachoms in Schweden (schraffirt) nach Widmark[1] abgezeichnet und mit einigen Zusätzen versehen von Albin Pihl.

4) Zur Trachom-Statistik.

Von 1897 (Herbst) bis 1902 (31. December) kamen auf 11 451 Patienten nur 51 Trachomfälle, was einer Procentzahl von 0,45 entspricht. Da unter den 51 Fällen ein Händler aus Koblenz und ein Galizischer Korbhändler mich besuchten, welche eigentlich hierher nicht gehören, sinkt die Zahl bis 0,42 %. Die Klientel stammt mit unbedeutender Ausnahme aus dem Theile, welcher auf der kleinen Karte mit einer dunklen Linie umschrieben ist. In diesem Gebiete sieht man noch drei kleine Kreise, die nicht nur mir, sondern auch andren Collegen in diesem Kreise als kleine Trachomherde bekannt sind.

I. Um Gothenburg: in den drei Kirchspielen Bjoerlanda, Askim und Froelunda.

II. In der Landschaft Dalsland längs den kleinen Flüssen.

III Um der Fabrik-Stadt Borås, in dem Kreise Mark, um und längs den Quellströmen der kleinen Flüsse, die nach dem Meere ziehen.

Aus	I.	stammen	27 Fälle
„	II.	„	10 „
„	III.	„	10 „
„	Landschaft Halland	„	2 „
			49 Fälle = 0,42 %.
Ein	Deutscher		1
„	Galizier		1
			51 Fälle = 0,03 %
			0,45 %.

[1] Mittheilungen aus der Augenklinik u. s. w. von J. Widmark II. Heft, S. 73.

Die beigefügte kleine Karte completirt jene Karte, welche Widmark auf S. 73 in seinen Mittheilungen, Heft 2 (Jena 1899) gezeichnet hat, und kann mit Vortheil, neben dieselbe gelegt, gelesen werden.

Januar 1903. Albin Pihl, Gothenburg.

Bibliographie.

1) Erfahrungen über die Anwendung einiger neuer Heilkörper in der oculistischen Praxis, von Prof. Dr. L. Königstein. (Wiener med. Presse. 1903. Nr. 7—12.) Das Cocaïn empfiehlt Verf. für die meisten Bulbus-Operationen, für Operationen an den Muskeln, an den Lidern, und an dem Thränensacke; er empfiehlt es aber auch als Analgeticum in allen Fällen, wo die gebräuchlichen schmerzstillenden Mittel uns im Stiche lassen. Das Cocaïn muss in solchen Fällen öfter im Tage verwendet werden. Auch bei krampfhaftem Lidverschluss bei Conjunctivitis eczematosa leistet es gute Dienste. Als Mydriaticum zum Zwecke der Augenspiegel-Untersuchung zieht er es dem Homatropin und dem Euphthalmin vor. Das Adrenalin hat Verf. versucht, bei Conjunctivitis eczematosa, bei Gefässbändchen, Kerat. vasc. superficialis, Keratitis interstit., Iritis, Glaucom, Episcleritis, Frühjahrskatarrh, bei functionellen Hyperämien, und bei Blepharitis vasomotoria. Bei Bindehaut-Hyperämie mit Secretion verbindet er es mit einem Adstringens — ebenso verbindet er es in geeigneten Fällen mit Calomel und gelber Salbe — Hornhaut-Ulcerationen contraindiciren das Adrenalin; eine Ausnahme machen nur jene Fälle, bei denen trotz mehrfacher Durchtrennung der Gefässe eine Rückbildung derselben nicht zu erzielen ist; in solchen Fällen leistet das Adrenalin gute Dienste. Es erleichtert die Ausführung der Glaucom-Operation, fördert in Verbindung mit Cocaïn die Anästhesie, und vermindert bei blutigen Operationen die Blutung. Auch bei gewissen Formen von Thränenträufeln zeigt es gute Wirkung. Als für das Dionin verwerthbare Indicationen stellt Verf. auf: rasche Resorption von Entzündungsproducten und serösen Exsudaten und lang andauernde Anästhesie. Contraindicirt ist dasselbe bei Arteriosklerose. Es wurde versucht bei Corneal-Affectionen älteren Datums, Bindehautkatarrhen, Conj. phlyctaenulosa, chronischer Blepharitis, Episcleritis, Iritis, Chorioretinitis spec., Netzhaut-Blutungen, Netzhaut-Abhebung, hämorrhagischem Glaucom, bei Star-Operationen und zur Beschleunigung der Resorption von Star-Elementen. Nicht anzuwenden ist dasselbe bei frischen Hornhaut-Verletzungen, bei frischem Ulcus corneae und bei allen penetrirenden Bulbus-Operationen. Verf. hat günstige Erfolge bei Hornhaut-Affectionen, namentlich bei der Keratitis parenchymatosa, bei Hornhaut-Trübungen in Verbindung mit Massage, und bei Iritis zu verzeichnen. Schenkl.

2) Die Anwendung der Elektricität bei Augen-Entzündungen, von Prof. A. v. Reuss. (Allgemeine Wiener med. Zeitung. 1903. Nr. 7 u. 8.) Der faradische Strom, theils als faradische Hand, theils in der Weise angewendet, dass eine Elektrode direct auf das geschlossene Auge gebunden wird, wirkt schmerzstillend und kann mit Vortheil bei Iritis, Iridocyclitis, Scleritis, Episcleritis, Episcleritis periodica fugax, bei den meisten Keratitisformen und bei erblindeten schmerzhaften Bulbis in Verwendung kommen. Ebenso erweist er sich gegen Lichtscheu bei Conjunctivitis eczematosa wirksam und beeinflusst den Verlauf der Erkrankung namentlich bei Iritis und da vorzugsweise bei den recidivirenden Formen günstig. Der constante Strom kommt

nur bei einem entzündlichen Augenleiden und zwar bei der Episcleritis in Frage; er ist aber hier allen bisher gebräuchlichen Mitteln überlegen. Schenkl.

3) Ueber einen Heilungs-Versuch in einem Falle von Enophthalmus congenitus, von Dr. Josef Melzer, Assistent an der Augenabtheilung der Wiener Poliklinik (Prof. Dr. Klein). (Wiener med. Wochenschrift. 1903. Nr. 12.) Bei einem 19jährigen Mädchen, das an angeborenem Enophthalmus und Mikrophthalmus litt, wurde versuchsweise eine Paraffin-Injection gemacht, um den Bulbus in normale Lage zu bringen. Die Injection wurde mit einer Pravaz'schen Spritze, deren Silberkanüle und Nadel der Krümmung des Bulbus entsprechend gebogen waren, vorgenommen. Der Versuch misslang. Das Haupthinderniss lag in festen, narbigen, nach operativen Versuchen zurückgebliebenen Adhäsionen, die den Bulbus fixirten. Die Injectionsmasse war im lockeren orbitalen Zellgewebe ausgewichen und hatte sich den Bulbus umgehend und nach vorne wandernd, im Oberlide ausgebreitet. (Prof. Klein — Bemerkungen zu vorstehendem Aufsatze — empfiehlt weitere Versuche bei geeigneteren Fällen.) Schenkl.

4) Paralyse, Aphasie und Erblindung im Verlaufe des Keuchhustens, von Dr. M. Turnowsky, Bezirksarzt in Marosvasarhely. (Wiener med. Wochenschrift. 1903. Nr. 7.) Bei einem $2^1/_2$ Jahre alten Mädchen, das an Keuchhusten litt, traten, und zwar nicht während eines Hustenanfalls und auch nicht unmittelbar nach einem solchen, Convulsionen auf, welchen halbseitige Lähmung der Extremitäten, Oculomotorius und Facialis-Lähmung und Aphasie folgten. Später kam es zur Trübung beider Hornhäute und zu centraler Perforation der rechten Cornea mit Entleerung des Bulbusinhaltes. Unter allgemeinen Convulsionen trat der Tod ein. Schenkl.

5) Kurzer Bericht über die Wirksamkeit der Augenabtheilung des Stefans-Hospitales in Reichenberg im Jahre 1902, vom ärztlichen Leiter Dr. Franz Bayer. Es wurden im Jahre 1902 in dieser Anstalt 479 Männer und 395 Frauen verpflegt, 562 Augenkranke ambulatorisch behandelt und 266 Augen-Operationen darunter 83 Star-Operationen (an 43 Männern und 40 Frauen) ausgeführt. Der Lappenschnitt nach oben wurde in 68 Fällen gemacht und zwar bei uncomplicirtem Stare mit 63 vollen Erfolgen, einem theilweisen Erfolge und einem Verluste; bei complicirtem Stare mit einem vollen und einem theilweisen Erfolge. Mit Linearschnitt ohne Iridectomie wurde 4 Mal operirt und zwar bei Wundstar einmal mit vollem Erfolge, bei Nachstar 3 Mal ebenfalls mit vollem Erfolge. Die Discission des Stares wurde bei Altersstar zur Reifung 2 Mal ohne Erfolg, dagegen bei Schichtstar 5 Mal und bei Schichtstar 4 Mal mit Erfolg vorgenommen. Das Ergebniss aller Star-Operationen zusammen war: 94 % vollkommene, 3 % theilweise Erfolge und 3 % Misserfolge. Schenkl.

Um Einsendung von Separatabdrücken wird gebeten (Berlin NW. 26 Schiffbauerdamm).

Verlag von Veit & Comp. in Leipzig. — Druck von Metzger & Wittig in Leipzig.

Centralblatt

für praktische

AUGENHEILKUNDE.

Herausgegeben von

Prof. Dr. J. Hirschberg, Geh. Med.-Rath, in Berlin.

Unter ständiger Mitwirkung der Herren Dr. Ancke in München, Dr. Berger in Paris, Prof. Dr. Birnbacher in Graz, Dr. Brailey in London, Prof. Dr. H. Cohn in Breslau, Doc. Dr. Cl. du Bois-Reymond in Berlin, Dr. Czellitzer in Berlin, Doc. Dr. E. Emmert in Bern, Prof. Dr. C. Gallenga in Parma, Dr. Gisberg in Berlin, Prof. Dr. Goldzieher in Budapest, Dr. Gordon Norrie in Kopenhagen, Dr. Hamburger in Berlin, Prof. Dr. Horstmann in Berlin, Dr. Isaigonis in Smyrna, Prof. H. Knapp in New York, Prof. Dr. Krückow in Moskau, Dr. Lorser in Berlin, Prof. Dr. Magnus in Breslau, Major F. P. Maynard, I. M. S., Civil Surgeon of Patna and Superintendent of the Medical School, Dr. F. Mendel in Berlin, Dr. Moll in Berlin, Prof. Dr. J. Munk in Berlin, Dr. Neuburger in Nürnberg, Dr. Pergens in Brüssel, Prof. Dr. Peschel in Frankfurt a. M., Dr. Pustchker in Klagenfurt, Dr. M. Reich in Petersburg, Med.-Rath Dr. Scherer in Oldenburg, Prof. Dr. Schenkl in Prag, Prof. Dr. Schwarz in Leipzig, Dr. Spiro in Berlin, Dr. Stiel in Köln.

Monatlich ein Heft. Preis des Jahrganges 12 Mark. Zu beziehen durch alle Buchhandlungen des In- und Auslandes und die Postanstalten des Deutschen Reiches.

Juni. Siebenundzwanzigster Jahrgang. 1903.

Inhalt: **Original-Mittheilungen.** I. Ueber die Genese des Glaskörpers bei Wirbelthieren. Von Prof. **Cirincione**, Director der Augenklinik an der Kgl. Universität zu Siena. II. Mittheilungen aus der Augen-Abtheilung des St. Rochus-Spitals. Von Prof. Dr. **W. Goldzieher** in Budapest. — III. Beitrag zur Magnet-Operation. Klinische Erfahrungen und Bemerkungen über den relativen Werth der verschiedenen Elektromagnete und über die doppelte Durchbohrung des Augapfels durch Eisensplitter. Von Dr. **E. P. Braunstein**, Privatdocent in Charkow. (Fortsetzung.)

Gesellschaftsberichte. 1) Verhandlungen der physiologischen Gesellschaft zu Berlin. 25. Juli 1902. — 2) Pariser Gesellschaft für Biologie. 30. Mai 1903. — 3) Ophthalmological society of the United Kingdom. 4) Westnik oftalmologii. Juli—December 1902.

Referate, Uebersetzungen, Auszüge u. s. w. Die Entwicklung des Glaskörpers, von Lenhossék.

Journal-Uebersicht. I. Zeitschrift für Augenheilkunde. 1903. IX. Heft 1—4. — II. British Medical Journal. 1903. Nr. 2195. — III. Journal of eye, ear and throat diseases. 1902. November—December. — IV. The Ophthalmic Record. 1903. Januar. — V. The Ophthalmic Review. 1903. Februar. — VI. The American journal of ophthalmology. 1903 Januar. — VII. Annales of ophthalmology. 1902. October.

Bibliographie. Nr. 1—12.

I. Ueber die Genese des Glaskörpers bei Wirbelthieren.[1]

Von Prof. **Cirincione**, Director der Augenklinik an der Kgl. Universität zu Siena.

Ich übergehe die Aufzählung und Kritik der diesbezüglich bereits veröffentlichten Arbeiten, die ich mir in einem späteren Aufsatze zu beleuchten vorbehalte und wende mich sofort zur Sache selbst.

[1] Vortrag, nebst Demonstration der mikroskopischen Präparate, gehalten auf dem anatomischen Congress zu Heidelberg den 1. Juni 1903.

Bei den wirbellosen Thieren mündet die embryonale Augenhöhle frei nach aussen, denn sie stellt bloss eine seichte Einstülpung der Hautoberfläche dar, deren Inhalt bei einigen Thieren das Sekretionsproduct der Netzhautzellen ist, dem die Embryologen häufig den Namen „Glaskörper-Gallerte" statt Glaskörper beilegen. Diese Auffassung fand in letzter Zeit ihre Anwendung auch in Hinsicht auf die Wirbelthiere; doch wiewohl der Gedanke, den Glaskörper als Sekretionsproduct der Retina zu betrachten, mit vielen anatomischen, physiologischen und pathologischen Erscheinungen des entwickelten Glaskörpers scheinbar in Einklang gebracht werden kann (Abwesenheit der Gefässe, der zelligen Elemente, pathologischen Producte, Tumoren u. s. w.), müssen wir ihn dennoch, auf Grund eingehender Untersuchungen des embryonalen Glaskörpers bei den höheren Classen der Wirbelthiere, gänzlich verwerfen.

Bei den Wirbelthieren entwickelt sich das Augenbläschen aus einer Ausstülpung des Nervenrohrs, die in einer Mesenchym-Masse eingebettet ist, so dass das eigentliche Ektoderma selbst in keiner Weise an der Bildung des Augenblattes betheiligt ist.

Herr Prof. Rabl stellte in einer vor 2 Monaten veröffentlichten Schrift eine den embryologischen Kenntnissen entsprechende Hypothese auf, nach welcher der Glaskörper kein Sekretionsproduct, sondern ein echtes Gewebe wäre, dessen Genese in besonderen Fibrillen oder Fortsätzen des Retina-Epithels zu suchen sei. Vor einigen Monaten erkannte auch Prof. v. Lenhossék an, dass der Glaskörper ein echtes Gewebe sei, verneinte aber apodictisch die Theilnahme der Netzhaut an seiner Bildung und wies hingegen auf die Linse als Mutterboden des Glaskörpers hin.

Die überaus rasche Aufeinanderfolge von Veröffentlichungen über die Genese des Glaskörpers hat die Frage nur verwickelt und lässt die im vergangenen Jahrhundert angegebenen Forschungsergebnisse der berühmten Embryologen Lieberkühn, Kölliker und Anderer heute wie Neuheiten erscheinen.

Wer sich in das Studium der Augenembryologie vertieft, findet Schritt um Schritt Thatsachen, die an das Vorhandensein grundsätzlicher Verschiedenheiten in Bezug auf die Entwicklung des Glaskörpers bei den verschiedenen Wirbelthieren glauben lassen: Differenzen, die in Wahrheit nicht bestehen. Um voreiligen Schlüssen zu entgehen, ist es daher nothwendig, der Eigenart der einzelnen Classen der Wirbelthiere Rechnung zu tragen, da sonst, meiner Meinung nach, ein rationelles Studium der Genese des Glaskörpers unmöglich ist. Für die erwachsenen Wirbelthiere hat in diesem Sinne Prof. H. Virchow seine Untersuchungen angestellt (Schwalbe, Ergebnisse 1900).

Thatsächlich ist bei einigen Fischen der embryonale Glaskörper so arm an fibrillären Bestandtheilen, dass er sich auf wenige, hyaline Fibrillen beschränkt, während bei einzelnen an der hinteren Fläche des Glaskörpers

ein Gefässnetz, bei vielen anderen (im vorgeschrittenen Entwickelungs-Stadium) ein besonderes, mehr oder weniger complicirtes Organ wahrzunehmen ist (Processus falciformis), dessen physiologische Bedeutung bislang bestritten wird.

Bei den Amphibien sind die fibrillären Bestandtheile des Glaskörpers weit entwickelter und die zelligen Elemente nehmen zu; schon in den ersten Stadien werden in der secundären Augenhöhle mesenchymatische Elemente beobachtet. Hier sind einige Thiere auch mit einem subhyaloiden Netze versehen, andere hingegen mit einer Art sichelförmigen Fortsatzes.

Bei den Reptilien sind die fibrillären Bestandtheile des embryonalen Glaskörpers hoch entwickelt, die mesenchymatischen Elemente zahlreicher. Auch bei den Reptilien findet man mitunter ein subhyaloides Netz, des öfteren einen kräftigen Zapfen, der in den Glaskörper eingeschaltet ist, oder einen rudimentären Kamm.

Bei den Vögeln ist der embryonale Glaskörper reich an Fibrillen, arm an mesenchymatischen Elementen, doch bei allen beobachtet man in seinem unteren Theile einen bald mehr, bald weniger entwickelten Kamm.

Bei den Säugethieren ist der Glaskörper ausserordentlich reich an Fibrillen, Gefässen und mesenchymatischen Zellen. Ausserdem ist bei diesen Thieren ein neuer Befund zu constatiren, nämlich eine mesodermale Membran um die embryonale Linse, die anfangs einen grossen Theil der kaum angelegten Glaskörper-Höhle ausfüllt. Allgemein wurde behauptet und auch heute stehen noch einige auf dem Standpunkte, dass dieses Gewebe ursprünglich nichts anderes sei als das Mesoderma, welches zwischen der Kuppel der primären Augenblase und dem Ektoderma eingeschaltet und durch die Einstülpung der Linse an deren Hinterfläche gelangt ist. Das eingestülpte Mesoderma betrachteten hervorragende Embryologen als genetischen Boden des Glaskörpers und, da es das unmittelbar unter dem Ektoderma gelagerte Gewebe darstellte, schlossen sie daraus, der Glaskörper sei nichts anderes, als das modificirte subcutane Bindegewebe (Lieberkühn). Da aber dieses eingestülpte Gewebe bei anderen Thieren (unter welchen das häufigste Untersuchungsobject das Huhn war) fehlte, behaupteten dieselben Autoren, der Glaskörper der Säugethiere habe seinen Ursprung im mesodermatischen Gewebe, während derjenige der Vögel, bei denen diese Schicht nicht vorzufinden ist, wahrscheinlich durch ein Transudat der Gefässe, zur Entwickelung gelange (Hypothese von Kessler).

Diesen grellen Widerspruch hob ich in meiner Schrift vom Jahre 1894 hervor; ich konnte, an der Hand der einschlägigen, reichen embryologischen Sammlung meines hochverehrten Lehrers Geh. Rath His darthun:

1. Dass bei den Säugethieren und beim Menschen sich constant eine Schicht Mesenchyms (die ich Zwischenschicht nannte) zwischen primärer Augenblase und Ektoderma eingeschaltet findet zur Zeit, wo jene die Form

eines Infundibulum hat, dieses aber noch nicht verdickt ist, um die Bildung der Linse anzuregen.

2. Dass dieses Mesoderma in gleichem Maasse verschwinde, als die beiden Blättchen (das cerebrale und ektodermale) in Berührung kommen; derart, dass wenn die primäre Augenblase selbst gebildet ist, keine Mesenchymschicht mehr an ihrem distalen Pole sei, die sie vom Ektoderma trennen würde.

So war der Einklang zwischen den Glaskörpern der Säugethiere und demjenigen der andren Wirbelthiere in Bezug auf diesen Theil seiner Entwicklung hergestellt.

Ist es nun wahr, dass keine Mesoderma-Schicht hinter der Linse sich einstülpt, so bleibt die Beobachtung Schöler's, Kölliker's und Lieberkühn's, dass nämlich in der secundären Augenblase ein Mesoderm vorhanden sei, dennoch zu Recht bestehen, und ich konnte dessen Entwicklung bis zu dem Stadium verfolgen, an der sein, so zu sagen, distaler Theil die Linse vollständig umgiebt und die Tunica vasculosa lentis zu bilden beginnt.[1] Ich benannte dieses den Säugethieren eigenthümliche Stadium der Entwicklung „Capsula aut involucrum perilenticulare" und wies auf dessen Nothwendigkeit für die beträchtliche Entwicklung, die die fötale Linse erreicht, mit Rücksicht auf andre Wirbelthiere hin. Diese circumlenticuläre Mesoderm-Schicht stellt sonach bloss ein transitorisches Organ der Ernährung dar, und hat nichts mit der Entwicklung des Glaskörpers gemein. Ebenso transitorisch ist auch der von Cloquet beschriebene Kanal, der nach Atrophie der ihn durchziehenden Gefässe um die Mitte des 7. Monats des fötalen Lebens verschwindet, somit im vollständig entwickelten Glaskörper nicht vorkommt.

Nachdem wir mit fleissigem Studium die Eigenthümlichkeiten einzelner Classen embryonaler Individuen ausgeschlossen, können wir mit geringeren Schwierigkeiten auf die Erörterung der Art und Weise eingehen, wie der Glaskörper sich entwickelt. Nun aber möchte ich zu diesem Behufe einen anderen Weg als den von Lenhossék und von Anderen eingeschlagenen wählen; ich möchte nämlich, dass die diesbezüglichen Forschungen anstatt von den ersten bis zu den höchsten Entwicklungs-Phasen in entgegengesetzter Richtung unternommen werden, sonach in einem Stadium beginnen, wo der Glaskörper eine deutlich ausgesprochene Structur zeigt, um allmählich bis zu deren initialen Entwicklungs-Phasen zurück zu gelangen. Zum Behufe dieser Untersuchungen müssen wir ausser den gewöhnlichen Färbungsmitteln auch diejenigen benutzen, welche das Glaskörpernetz deutlich hervorheben und evidente Contrastfärbungen zwischen Glaskörper und Netzhaut, zwischen Zonula- und Glaskörperfasern bieten. Zur ersteren Färbung bewährten sich am besten das Hämatoxylin und die Pikrinsäure bei Fischen

[1] Zur Entwickelung des Wirbelthierauges. Ueber die Entwickelung der Capsula perilenticularis. Leipzig, Veit & Comp. 1898.

und Amphibien; das Hämotoxylin, Fuchsin und die Pikrinsäure bei Reptilien, Vögeln und besonders bei Säugethieren.

Während mit den gewöhnlichen Färbungen bloss Fibrillen und spärliche Kerne zu Gesicht gebracht werden, gelingt es mit den obenbezeichneten ausserordentlich deutlich die Fasern des Glaskörpers, die cellulären Elemente, deren Fortsätze und die Transformations-Phasen der zelligen Elemente zu sehen. Ich färbte Schnitte, die seit 15 Jahren in Canadabalsam eingebettet waren, nochmals mit Pikrinsäure, Fuchsin, und das zarte Gewebsnetz des Glaskörpers, sowie dessen Verbindungen mit den umgebenden Theilen erschienen ausserordentlich deutlich, während an demselben Präparate, die vorher nur mit Carmin gefärbt waren, ein hyalines Netz kaum angedeutet, und ohne ausgesprochene Begrenzung zu sehen war.

Zum Studium des embryonalen Glaskörpers eignen sich vorzüglich die Embryonen der Saurier (besonders von Congylus ocellatus), einmal weil bei denselben der Glaskörper einen hohen Grad der Entwicklung erreicht, sodann wegen des Mangels eines transitorischen Gewebes (hyaloides Netz, circumlenticuläre Hülle u. s. w.), welches die Untersuchung complicirt und erschwert, und schliesslich, weil sie die weiteren Forschungen an Säuge- und Wirbelthieren erleichtern.

Aus meinen langjährigen Untersuchungen ergeben sich folgende Schlüsse:

Die Entwickelung des Glaskörpers erfolgt bei allen Wirbelthieren in derselben Weise. Sie wird eingeleitet durch eine Ausfüllungs-Substanz, welche den Raum einnimmt, der die distale Oberfläche der Retina von der Linse trennt. Diese Substanz, granulirt und fibrillär, ist ein Product der Retina und der Linse. Der fibrilläre Theil ist gebildet aus den conischen Fortsätzen des Protoplasma der oberflächlicheren Elemente, sowohl des distalen Retina-Blattes als der Linse. Diese Substanz umgiebt die seitlichen Theile der Linse vor ihrer Abschnürung und deren vordere Oberfläche, nachdem sie sich vom Ectoderma losgelöst hat; die lenticulären Fibrillen anastomosiren für kurze Zeit mit den analogen Fasern, welche von den tiefen Elementen des Ectoderma herrühren. Die epithelialen Fortsätze sind mächtiger und zahlreicher in den ersten Stadien des Säugethier-Auges (besonders beim Schwein), aber mehr oder weniger sind sie auch in allen Thierclassen sichtbar, wie auch an der Oberfläche der Retina von vielen wirbellosen Thieren, bei welchen man die epithelialen Fortsätze auch in entwickeltem Zustande finden kann. Am deutlichsten traten mir dieselbe an der Cephalopoden-Retina entgegen. Diese Ausfüllungs-Substanz wurde von den neusten Embryologen irrthümlich als Keim zur Entwicklung des Glaskörpers betrachtet, indem sie den hyalinen Fibrillen eine Eigenschaft zuschrieben, die ausschliesslich den zelligen Elementen zukommt, nämlich die der Vervielfältigung (Lenhossék). Hingegen verschwindet diese Substanz in demselben Maasse, als die mesenchymatischen Elemente und Fibrillen in die Höhle der secundären Augenblase vordringen, um den Glaskörper zu bilden.

Die mesenchymatischen Zellen nehmen an Zahl von den Fischen hin zu den Säugethieren stetig zu, ihre Zahl beim Embryon entspricht demnach dem Reichthum an Fibrillen des entwickelten Glaskörpers in der Thierreihe. Die ersten mesoblastischen zelligen Elemente, die in der secundären Augenhöhle erscheinen, haben ein üppiges Protoplasma ohne Fortsätze, weswegen sie Wanderzellen ähnlich sind. Sobald sie sich an einer Stelle des Glaskörpers festgesetzt haben, senden sie lange radiäre Fortsätze aus, die untereinander anastomosiren, und während dies geschieht, verschwinden die epithelialen Fortsätze der Linsen- und Retinazellen, sowie gleichzeitig jene elegante Textur, welche der Ausfüllungssubstanz eigen ist.

Die ersten, in der secundären Augenhöhle erscheinenden mesodermatischen Zellen schieben sich von unten nach oben zwischen der distalen Oberfläche des Retinal-Blattes und der Linse vor; doch ist zu dieser Zeit ihr Verhalten gegenüber der Ausbildung der secundären Augenblase vollständig passiv. Um diese Entwicklungsphase des Glaskörpers genau zu verstehen, muss man sich vorstellen, dass die secundäre Augenblase nicht das Ergebniss der Einstülpung des distalen Theils der primären Blase in das proximale Blatt ist. Die Höhle der primären Augenblase ist thatsächlich zu klein, um die distale Portion aufnehmen und obendrein einen Raum (die secundäre Augenblase) frei lassen zu können, in welchen sich der Glaskörper und die Linse einzulagern hätten. Aus den plastischen Modellen, die ich Ihnen vorlege, resultirt vielmehr, dass die primäre Augenblase **nicht** die Form einer Birne hat, deren Kuppe dem Ectoderm und deren Stiel der Gehirnblase zugewendet ist, welche die Einstülpung der distalen in die proximale Hälfte leicht fasslich erscheinen liesse, gleichsam wie diejenige der Wandung eines Gummiballs, aus dem die Luft entleert wurde. Vielmehr stellt die primäre Augenblase ein ovales Divertikel der vorderen Gehirnblase dar, das seicht und mit breiter Oeffnung der neuralen Höhle zugekehrt ist, in dessen oberen Theile sich eine leichte Abflachung bildet, der Stelle entsprechend, wo sich das Ectoderm zur Formation der Linse verdickt. Es findet sodann eine Proliferation des freien Randes dieses Bläschens statt, welche zunehmend die Linse gewissermaassen einhaubt, und nothwendiger Weise das unter dieser befindliche Mesoderma in sich einschliesst. Das erste Vorhandensein des Mesoderma in der secundären Augenblase ist somit rein passiver Natur. Und eben in dieser Phase tritt am deutlichsten die Ausfüllungssubstanz zu Tage, die bestimmt ist, jenen Raum, die obere Portion der optischen Kuppel, einzunehmen, in welcher in Folge des Bildungsmechanismus der secundären Augenblase kein Mesoderma vorhanden ist.

Bei den Wirbelthieren niederer Ordnung sendet das sublenticuläre Mesoderma in die secundäre Höhle spärliche Elemente (da die Zellen in dem umgebenden Mesoderma sehr spärlich sind,) und zahlreiche, lange Fibrillen. Dieser Zustand dauert lange Zeit, weil bei den niederen Wirbel-

thieren die Augenspalte noch weit geöffnet bleibt, auch wenn die Linsenfasern die Linsenhöhle erfüllt haben, d. h. die Augenspalte findet sich in einem spätern Stadium noch geöffnet. Bei den Säugethieren drängen sich wie gesagt, die mesodermatischen Elemente von unten nach oben sehr bald in die secundäre Augenhöhle: Diese Thatsache scheint mir in Verbindung mit der frühzeitigen Schliessung der Augenspalte zu stehen. Die mesodermatischen Elemente dringen in die Ausfüllungssubstanz ein; sie strecken erst zwei, dann zahlreiche, feine Fortsätze aus, um später um die Linse einen fibrillären, unregelmässig concentrischen Filz zu bilden.

Bei den Thieren, die ein subhyaloides Netz besitzen (z. B. bei Bombinator igneus), beobachtet man eine zarte, hyaloide Membran, an welche sich die Fasern des Glaskörpers anschliessen, während die Retinafibrillen bis an die Gefässe herangelangen und zwischen diesen und der Retina ausbiegend eine kurze Schlinge an deren distalen Oberfläche bilden.

Einige Autoren jüngster Zeit, welche den Glaskörper von der Netzhaut ableiten wollten, verneinten die Anwesenheit einer Membran, welche Retina und Glaskörper trennt. Der Irrthum dieser Behauptung ist aber sowohl in Hinsicht auf embryonale Stadien als auch in Bezug auf entwickelte Individuen leicht nachzuweisen, denn es existirt nicht nur eine hyaloide, sondern auch eine Retina-Grenzhaut.

Diese Thatsachen beobachtet man am deutlichsten bei den Säugethieren, weil, wie schon erwähnt, bei diesen der fibrilläre Theil des Glaskörpers reichhaltiger ist, und weil bei diesen Thieren das Mesoderma auch eine circumlenticuläre (später vasculöse) Hülle bildet. Zuerst verschwinden die vor der Linse belegenen Fortsätze, dann die retrolenticulären und zuletzt die von den Retinazellen abstammenden Fortsätze. Mit dem Verschwinden der Ausfüllungssubstanz erscheinen zwei zarte Membranen, von denen eine die Linse, die andere die distale Oberfläche der Retina bekleidet. Beide sind das Resultat der Verschmelzung der Epithelfortsätze. (Cuticuläre Producte Kölliker's.)

In dem sublenticulären, passiv in der secundären Augenblase eingeschlossenen Mesoderma fand ich (constant bei allen von mir untersuchten Wirbelthieren) eine Gefässschlinge, die für die weitere Entwicklung des Glaskörpers von grosser Bedeutung ist. Bei den Wirbelthieren niederer Ordnung, bei denen die Neubildung von Fibrillen gering ist, stehen die spärlichen, mesoblastischen Elemente zur Zeit, da die Augenspalte dem Verschlusse nahe ist, mit dieser Schlinge in Verbindung, wodurch ihre Ernährung am besten gesichert ist, und, sobald die zelligen Elemente verschwinden, bleiben die von ihnen stammenden Fibrillen mehr oder weniger direct mit den Wandungen jener Gefässschlinge in Zusammenhang. Bei den Säugethieren verliert diese Gefässschlinge an Bedeutung, weil in den ersten Stadien des embryonalen Glaskörpers zahlreiche kleine Gefässzweige, sei es von ihr entspringen, oder sich vielleicht frei in der Höhle der secun-

dären Augenblase mitten unter den stern- und spindelförmigen mesenchymatösen Zellen entwickeln. Die Autoren neuester Zeit negiren das Vorkommen dieser sternförmigen Elemente im embryonalen Glaskörper; es ist dies aber ein Irrthum, wohl durch das geringe oder ungeeignete Material bedingt, an dem sie Untersuchungen anstellten. Ich werde Ihnen zahlreiche Präparate von Embrya des Menschen, des Schweines, des Kaninchens und anderer vorlegen, in denen die Mesenchym-Elemente glücklicherweise so reichhaltig sind, dass man glauben könnte, im Gesichtsfelde des Mikroskopes gewöhnliches Mesoderma zu sehen. Ich muss aber gestehen, dass ähnliche Präparate nur äusserst selten zu erlangen sind, weil diese Reichhaltigkeit des Glaskörpers an mesodermalen Elementen nur sehr kurze Zeit dauert, und weil eben deswegen zu ihrer Auffindung langwierige und systematische Untersuchungen erforderlich sind.

In der ersten Zeit geht die Transformation der Elemente zu Fibrillen sehr rege vor sich (beim Menschen fällt sie mit der 6. Woche zusammen, beim Schwein mit dem Stadium von 16 mm, beim Ochsen mit dem von 18 mm, beim Kaninchen mit dem vom 16. Tage, bei dem Schafe mit dem von 13 mm u. s. w.) und zur Unterstützung der durch die Augenspalte eingedrungenen Elemente gesellen sich sehr bald die praeoculären Zellen, die sich mit den in der secundären Augenblase schon vorhandenen durch die feinen Spalten zwischen Linse und dem Rande der Augenblase in Verbindung setzen. Dieser Umstand ist belanglos bei den Wirbelthieren niederer Ordnung, hingegen bedeutungsvoll bei den Säugethieren.

Die Höhle hinter der Linse nimmt inzwischen, in Folge von Annäherung der unteren Ränder der secundären Sehblase, die eigentliche Form der künftigen Glaskörperhöhle an. Von diesem Augenblicke an, der auch mit der beginnenden Differenzirung des Retina-Epithels in Schichten und mit der vollständigen Formation der lenticulären Fasern zusammenfällt, ist die Zunahme des fibrillären Stroma im Glaskörper den wenigen noch in verschiedenen Gegenden des Glaskörpers zerstreuten zelligen Elementen, und zum grösseren Theile der Thätigkeit oberwähnter Zellen zuzuschreiben, die zwischen der lateralen Fläche der Linse und dem Rande der Blase situirt sind. Während diese letzteren sich allmählich zu Fibrillen umgestalten, erneuern sie sich auf Kosten des präoculären Mesoderma. Sobald der Glaskörper keine Verbindung mit dem Mesoderma mehr hat, endet die erste Phase seiner Entwickelung, die man embryonale Bildung des Glaskörpers nennen kann. Nun kommt die zweite Phase, die fötale Entwickelung, wo die Bildung der Glaskörperfibrillen nicht nur von den spärlichen Mesodermzellen aus geschieht, die im Glaskörperraum sich befinden, sondern auch von den Retinazellen, die gerade vor der Ora serrata sich finden, in jener Gegend, die Addario als einzige Entwicklungsstätte des Glaskörpers bezeichnete. Bis jetzt gelang es mir nicht festzustellen, in welchem Maasse diese Fibrillen an der Glaskörperstroma-Bildung sich betheiligen, da ich sie bei

vielen Wirbelthieren nicht erkennen konnte (z. B. Torpedo ocellata, Rana temporaria, Tropidonotus natrix u. s. w.); in anderen waren sie in sehr geringer Zahl, am zahlreichsten dagegen bei den höheren Säugethieren (Mensch). Jedenfalls können sie die Bedeutung des Glaskörpers als mesodermales Gebilde nicht beeinträchtigen.

Das Stroma des Glaskörpers ist bei allen Wirbelthieren vor ihrer Geburt vollständig entwickelt. Es bildet einen feinen dichtmaschigen Filz, der eine eigenartige Flüssigkeit, den Humor vitreus, enthält, dem die Forscher bis jetzt die gebührende Aufmerksamkeit nicht geschenkt haben. Bei den verschiedenen Wirbelthier-Klassen scheint er mehr oder weniger dickflüssig, was schon Virchow zuerst bemerkt, sodass er z. B. bei verschiedenen Fischen fast eine dicke Gallertmasse bildet (Tinnus vulgaris). Nach der Geburt hängt überhaupt von ihr die Zunahme des Volums des Augapfels ab. In der ersten Zeit wird der Humor vitreus von den zelligen Elementen der Retina auf ihrer ganzen Oberfläche, sowie auch von den inneren oder präoculären Gefässen gebildet; sobald aber später die Hyaloides- und Retina-Grenzhaut gebildet und die Gefässe verschwunden sind, fällt die Production der Flüssigkeit dem Ciliarkörper und der Pars coeca retinae, die ich schon (1892) Matrix des Humor vitreus genannt habe, zu. Unter normalen Bedingungen stellen diese vorderen Theile der Retina das regulatorische Organ der intraoculären Spannung dar. Wenn in Folge pathologischer Vorgänge (Chorioiditis, Hämorrhagie u. s. w.) der fibrilläre Theil des Glaskörpers zu Grunde geht, oder wenn durch Verwundung des Augapfels ein Theil des Glaskörpers ausfliesst, regeneriren sich die verlorengegangenen Fibrillen nicht mehr und werden durch den von der Pars coeca und dem Ciliarkörper secernirten Humor vitreus ersetzt.

Diese hochwichtige Function des Ciliarkörpers und der nicht empfindenden Partien der Retina erklärt die ganz besondere Schwere, die jede kleine Wunde, jede Entzündung dieser Gegend des Augapfels in Bezug auf Erhaltung der Spannung und des Volums desselben annimmt (die Eine und die Andere abhängig vom Inhalt des Auges an Humor vitreus) sowie jene angeborene Alteration, die klinisch Hydrophthalmus benannt und durch excessive Function des Ciliarkörpers und der blinden Partien der Netzhaut verursacht wird.

II. Mittheilungen aus der Augenabtheilung des St. Rochus-Spitals.

Von Prof. Dr. W. Goldzieher in Budapest.

I. Zur Lehre von den traumatischen orbitalen Augenmuskel-Lähmungen.

Obwohl in der augenärztlichen Literatur Fälle von Verletzung der Orbita mit consecutiver Erblindung und Augenmuskellähmung in grosser

Zahl beschrieben sind, so glaube ich doch, dass die nachstehenden zwei Fälle einer Erwähnung werth sind, da so manches an ihnen beobachtet werden konnte, was vom Standpunkte der allgemeinen Pathologie von Wichtigkeit ist. Repräsentirt doch jede Verletzung ein Experiment, dass der Zufall nicht in corpore vili, sondern häufig genug an functionstüchtigen Organen angestellt hat, so dass, wenn uns alle Nebenumstände genau bekannt sind, ein solcher Fall für den Pathologen mehr bedeuten kann, als das gelungenste Thierexperiment. In diesem Sinne, nicht um die Casuistik zu vermehren, erlaube ich mir, zwei Fälle von Stichverletzung der Orbita in Folgendem zu beschreiben:

1. Ein 17jähr. Bursche wird am 4. Februar 1902 ins Spital gebracht. Er hatte sich an diesem Tage auf der Strasse mit einigen Schuljungen in eine Rauferei eingelassen und bei dieser Gelegenheit einen Stich mit einem spitzigen Gegenstand (Stahlfeder oder Zirkel?) in die rechte Augengegend erhalten. Er sei augenblicklich an dem Auge erblindet, und wurde darum von seinen Angehörigen in's Krankenhaus geschickt.

Als ich den Pat. am nächsten Morgen untersuchte, fand ich unterhalb des rechten Margo supraorbitalis, und zwar gegen den äusseren Winkel zu, eine ungefähr 3 mm lange, feine Stichwunde, aus deren Mündung einige Gewebsfetzen ragten. An der Haut der Lider sind einige unbedeutende Suggillationen. Das obere Augenlid ist in vollkommener Ptosis; der Augapfel selbst ist entzündungsfrei, ein wenig protrundirt (der Exophthalmus beträgt nach meiner Schätzung etwa 4 mm), und steht unbeweglich in der Mitte der Lidspalte. Die Pupille ist ad maximum erweitert, und reagirt weder auf directen Lichteinfall noch consensuell. Die brechenden Medien sind vollkommen klar, der nasale Rand der Papille ist scharf, die temporale und untere Begrenzung jedoch ein wenig verwaschen. Die Gefässverzweigung sowie das Caliber der Gefässe sind normal, dagegen ist das starke Pulsiren der Vena centralis retinae sehr auffallend. Das rechte Auge ist vollkommen erblindet; der linke normal, emmetr., $S = {}^{5}/_{5}$.

Es sind demnach an dem verletzten rechten Auge sämmtliche Augenmuskeln, sammt dem Levator palpebr. superioris total gelähmt. Da eine Sonde, welche vorsichtig durch die Wundöffnung eingeführt wurde, ziemlich weit gegen den inneren Winkel der Orbita vorgeschoben werden konnte, so ist nur diese Annahme über die Entstehungsweise der mit vollständiger Blindheit gepaarten Unbeweglichkeit des Augapfels möglich, dass der eingestochene spitze Körper bis zur Fissura orbitalis superior gedrungen sei, und daselbst nicht allein die hier in die Orbita tretenden Augenmuskelnerven, sondern auch den benachbarten Sehnerven verletzt habe. Bekanntlich sind die anatomischen Verhältnisse in dieser Gegend solche, dass schon eine Verletzung von räumlich sehr geringer Ausdehnung eine so grosse Anzahl wichtiger Gebilde treffen kann. Die Fissura orbitalis superior ist

durch eine sehr straffe, aus der Verschmelzung der Periorbita und der Dura mater entstandenen Membran verschlossen, an deren medialem Ende sich eine Oeffnung findet, durch welche die Stämme des Oculomot. und Abduc. treten. Lateralwärts von dieser Oeffnung ist eine zweite, durch welche der Trochlearis austritt. Ein spitzer Gegenstand, der widerstandslos und sogar ohne eine Blutung zu veranlassen durch das Fettgewebe der Orbita bis an den inneren Winkel dringt, kann sehr wohl an dieser Stelle die so nahe neben einander liegenden Nervenstämme und gleichzeitig den Sehnerven treffen. Eine irgendwie beträchliche Blutung hat in diesem Falle nicht stattgefunden, da Orbitalblutungen in kürzester Zeit das gesammte Fettgewebe durchtränken, und bis unter die Conjunctiva dringen, worauf sie sichtbar werden, was hier durchaus nicht der Fall war. Die Protrusion des Bulbus konnte daher nur so erklärt werden, dass der gesammte Muskeltrichter gelähmt, der für die Stellung des Bulbus in der Orbita so wichtige Muskeltonus demnach vollständig geschwunden war.

Was den weiteren Verlauf betrifft, so traten schon am Tage nach der Verletzung Schmerzen im Kopfe und häufige Neigung zum Erbrechen ein, die nach Anwendung eines Eisbeutels bald verschwinden. Wir erklärten diese Erscheinungen als meningeale Reizerscheinungen, die zweifelsohne in Folge der Verletzung der die Fissura orbitalis superior überspannenden Membran zu Stande gekommen waren. Das Auge selbst war und blieb schmerzlos, die Cornea blieb trotz der absoluten Empfindungslosigkeit vollkommen klar. Dagegen bot die Spiegeluntersuchung manche interessante Momente. Die bei der allerersten Untersuchung schon wahrnehmbare leichte Verwaschenheit der temporalen Papillengrenze breitete sich aus, so dass allmählich der gesammte Umkreis der Sehnervenscheibe streifig getrübt und verwaschen wurde, ohne dass jedoch eine bemerkbare Schwellung vorhanden gewesen wäre, dabei nahm vorerst die capillare Hyperämie der Papille zu, so dass sie eine Zeit lang durch ihre trübe Röthe auffiel, was ungefähr zwei Wochen dauerte. Dann wurde die Papille immer blässer, die Arterien dünner, bis vollkommene Atrophie da war. Sowohl die Lähmungen der Augenmuskeln, als auch die Blindheit blieben unverändert bestehen, nur die Ptosis schien ein wenig geringer geworden zu sein. Auffallend war ferner das allmählich zunehmende Hervortreten des Bulbus, das mitunter die Befürchtung erweckte, es könnte vielleicht im Grunde der Orbita irgend ein fremder Körper eingekapselt, oder irgend eine durch das Trauma bedingte entzündliche Geschwulst vorhanden sein. Der Umstand jedoch, dass man bei sorgfältigster Palpation (Eindringen mit dem kleinen Finger) nichts Verdächtiges vorfand, und dass der Bulbus vollkommen durch flachen Druck zu reponiren war, machte diese Befürchtung gegenstandslos. Wir mussten also dabei bleiben, dass der geschilderte Exophthalmus keine Protrusio, sondern ein Prolapsus bulbi sei, in Folge des mangelnden Muskeltonus, eine Zustand, für den die älteren Lehrbücher einen Terminus

haben, der interessanter Weise in den neueren nicht mehr vorkommt Ophthalmoptosis[1].

In diesem Zustande verliess unser Kranker die Klinik, um nach einigen Monaten mit vergrösserter „Ophthalmoptosis“ und einer weisslich getrübten von Gefässen durchzogenen Hornhaut zurückzukommen. Es hatte sich demnach, da wegen des Augapfelvorfalles die unempfindliche Hornhaut trotz der Ptosis nicht genügend geschützt war, eine Keratitis neuroparalytica ausgebildet. Da der Kranke wegen seines auffallenden Zustandes zu keinem Erwerb gelangen konnte, so bat er flehentlichst um die Enucleation des nutzlosen Auges, die ihm übrigens schon an einer anderen Klinik, wo er Rath gesucht hatte, vorgeschlagen war. Die Enucleation wurde auch von mir gemacht, und bei dieser Gelegenheit die Orbita gründlich mit dem Finger untersucht, ob nicht doch ausser der Lähmung des Muskeltrichters irgend ein in der Orbita verborgener Gegenstand den Exophthalmus verstärkt habe. Es wurde nichts dergleichen gefunden, denn eine mit der Fingerspitze deutlich zu fühlende höckerige Unebenheit an der Spitze der Orbitalpyramide war viel zu unbedeutend und auch zu weit nach hinten gelegen, um auf den Bulbus irgend einen mechanischen Einfluss nehmen zu können. Es handelt sich wahrscheinlich um eine, auf die Verletzung zurückzuführende geringfügige Exostose periostischer Herkunft.

Bei der nachträglichen Würdigung dieses Falles muss neuerdings die für den Gesichtsarzt wichtige Thatsache festgestellt werden, dass eine Stichverletzung der Orbita, die äusserlich so unbedeutend ist, dass die Einstichöffnung in kürzerster Zeit spurlos verschwindet, die ausserdem nicht zu den geringsten Entzündungserscheinungen Veranlassung giebt, so schwer wiegende Folgen hat, indem sie die Function und Beweglichkeit des Auges, ohne es auch nur unmittelbar tangirt zu haben, in einem Augenblicke für immer vernichtet. Weiterhin muss auf das Factum aufmerksam gemacht werden, dass ein von den Autoren wiederholt betontes, differentialdiagnostisches Moment durchaus keine Allgemeingültigkeit besitzt. Man will nämlich feststellen, dass Verletzungen des Sehnerven, die oberhalb (hirnwärts) von der Eintrittsstelle der Centralarterie sind, und vollständige Blindheit bewirken, im Beginne gänzlich frei von ophthalmoskopischen Veränderungen sind, und dass sich eine einfache Atrophie erst nach einiger Zeit ausbildet[2].

[1] „Ophthalmoptois paralytica, quae a paralysi musc. rectorum et hinc majori nato robure musculorum obliquorum bulbi oritur.“ (J. J. Plenck, Doctrina de morb. oc. Viennae 1777, S. 110.) — Ophthalmoptosis bedeutet ein wirkliches Herausfallen des Augapfels aus der Augenhöhle, welches entweder von einer Lähmung oder Zerreissung der Augenmuskeln bedingt ist. Beer, Lehre von den Augenkrankh. II. S. 228. u. s. w. Der Terminus ist übrigens schon in Rusts's bekanntem Lehrbuche 1855 verschwunden. Unter „Ophthalmoptoma“, „Exophthalmia“, ja „Exophthalmus“ verstanden die älteren Autoren das, was wir als Ektasia bulbi totalis, Buphthalmus, Staphyloma bezeichnen, also ein Hervortreten des Augapfels in Folge von allgemeiner Vergrösserung.

[2] Graefe-Saemisch, I. Aufl. Bd. V. § 316. S. 919.

In unserem Falle, wo es nach der sondirbaren Richtung und den Folgeerscheinungen der Verletzung keinem Zweifel unterliegen konnte, dass der Sehnerv am oder in unmittelbarer Nähe des Foramen opticum durchstochen wurde, traten sofort ophthalmoskopisch wahrnehmbare Veränderungen auf, die anfänglich in beträchtlicher capillarer Hyperämie, verbunden mit auffälliger Venenpulsation, später in einer eigenthümlichen, schmutzig röthlichen Verfärbung der Sehnervenscheibe und Trübung des angrenzenden Gewebes bestanden. Es kann ferner keinem Zweifel unterliegen, dass es sich hier um den ophthalmoskopisch sichtbaren Ausdruck einer raschen absteigenden Degeneration der Sehnervenfasern handelt, die wichtig und interessant genug wäre, um neuerdings zum Object experimenteller Nachprüfung gemacht zu werden.

2. Ein 25jähr. Arbeiter spazierte am 25. October vorigen Jahres in Begleitung von zwei Freunden friedlich um 11 Uhr Nachts in einer etwas abgelegenen Strasse, als plötzlich ein ihm gänzlich unbekanntes Individuum an ihm vorbeirannte, sich dann umdrehte und mit grosser Wucht ihm ein Messer in die rechte Augenbrauengegend stach. Blutend stürzte er zusammen, und wurde in halb bewusstlosem Zustande in das benachbarte Rochus-Filialspital transportirt, wo ihm ein provisorischer Verband angelegt wurde. Am nächsten Morgen wurde er auf meine Abtheilung geschickt, wo ich folgenden Befund aufnahm:

Am rechten oberen Orbitalrande, unter der Augenbraue, ungefähr in der Gegend der Incisura supraorbitalis findet sich eine senkrecht nach abwärts verlaufende, etwa 0,5 cm lange, klaffende Hautwunde, aus der einige Gewebsfetzen ragen. Das obere Augenlid ist herabgesunken, kann nicht gehoben werden, zeigt mehrere Blutunterlaufungen. Mässiger Exophthalmus. Augapfelbindehaut injicirt, ihre untere Hälfte chemotisch. Hornhaut, Iris normal, Pupille weit und starr. Das Auge befindet sich in Mittelstellung; die Beweglichkeit nach aussen ist absolut aufgehoben, nach innen, unten und oben wesentlich beschränkt. Vollkommene Blindheit. Im Augenhintergrund ein mächtiges über den mittleren Theil ausgebreitetes Oedem, Venen prall gefüllt und geschlängelt. Arterien anscheinend von normalem Caliber. Die gesammte Oberfläche des Augapfels, sowie die Haut und Conjunctiva der Lider vollkommen unempfindlich. Der Kranke klagt über Uebelbefinden, Brechneigungen und heftige Kopfschmerzen.

In den folgenden Tagen nahm das Uebelbefinden noch zu, der Schmerz im Kopf steigert sich und strahlt gegen den Nacken aus; dabei ist noch Brechneigung und Temperatursteigerung von 38—39° vorhanden. Gegen diesen, offenbar meningitischen Zustand wird der Eisbeutel beständig angewendet, unter welcher Behandlung der Zustand sich allmählich bessert, so dass am 3. November wieder eine Augenspiegeluntersuchung möglich war. Bei dieser Gelegenheit wurde festgestellt, dass die äussere Wunde vollkommen geheilt ist, die Ptosis etwas zurückgegangen ist, der Augapfel stark nach innen schielt (secundäre Contractur), der Rectus externus absolut

gelähmt ist. Die Chemosis ist geschwunden, Augapfel-Oberfläche gänzlich unempfindlich, die Tension bedeutend niedriger (T. etwa — 3). Bei der Augenspiegeluntersuchung zeigte sich, dass die Hornhaut an ihrer Oberfläche wohl etwas gestichelt, aber sonst vollkommen durchsichtig ist; die Medien sind rein, die Papille diffus getrübt und hyperämisch, die Arterien sehr enge, ohne Reflexstreifen, die Venen erweitert, schwärzlich, starke Pulsation auf der Papille. Das Netzhautödem ist grösstentheils zurückgegangen; in der Gegend der Macula lutea ist eine schiefergraue, fast metallisch glänzende Scheibe, in deren Centrum ein kirschrother Fleck ist (ähnlich dem Spiegelbefunde bei familialer amaurotischer Idiotie). Die genauere Untersuchung der Gefühlssphäre ergab, dass die ganze rechte Kopfhälfte gefühllos ist, sowie die Mundschleimhaut rechterseits derart unempfindlich ist, dass der Kranke beim Essen auf dieser Seite den Bissen nicht spürt. Es kann demnach keinen Zweifel unterliegen, dass in Folge der Stichverletzung eine Lähmung in folgenden Nervenstämmen eingetreten war: 1. Opticus, 2. Erster und zweiter Ast des Trigeminus, 3. Abducens. Der Oculomotorius ist hochgradig paretisch, über den Trochlearis liess sich nichts gewisses feststellen, doch ist es wahrscheinlich, dass er auch gelähmt war. Ausserdem sind auch die sensibeln Zweige des III. Trigeminusastes gelähmt. Was die unmittelbare Entstehungsursache der Lähmungen betrifft, so lässt sich mit Sicherheit sagen, dass die Lähmung des Opticus, Trigeminus I und der Augenmuskelnerven eine directe Folge der Stichverletzung ist, diese Nerven wurden eben (so wie im vorigen Falle) vom Instrumente an der Spitze der Orbitalpyramide getroffen. Nicht so leicht ist es, die totale Lähmung des Trigeminus II und die partiale Lähmung des Trigeminus III zu erklären. Drang das Messer in die Schädelhöhle bis zum Ganglion Gasseri, um dort direct entweder das Ganglion selbst oder die Nervenstämme zu schädigen; oder wurde, was noch viel unwahrscheinlicher ist, der II. Ast beim Foramen rotundum, der III. Ast beim Foramen ovale getroffen? Eher könnte man mit einiger Wahrscheinlichkeit annehmen, dass die Verletzung des Trigeminus nicht direct durch das schneidende Instrument erfolgt war, sondern indirect durch die in Folge des Stiches zu Stande gekommene Fissur des Orbitaldaches, die sich bis auf die Schädelbasis fortsetzte. Auf diese Weise kann vielleicht, sei es durch einen Knochensplitter, sei es durch die Blutung, eine Läsion des Ganglion Gasseri erfolgt sein. Für die Annahme einer Schädelbasisfissur spricht auch der weitere Verlauf des Falles: während nähmlich die Hautwunde kaum eine Narbe hinterliess, entstanden am oberen Augenhöhlenrande Exostosen, die ziemlich weit hinein am Orbitaldache noch zu fühlen sind. Es ist also gewiss, dass am Orbitaldache eine Continuitätstrennung vorhanden war, die sich sehr wohl weiter schädelwärts fortsetzen konnte.

Der Fall schien weiterhin sehr geeignet über zwei theilweise noch strittige physiologische Fragen Gewissheit zu erlangen, und zwar, welcher

von den Nerven der Innervator des Geschmackes und der Thränendrüse ist? Was den Geschmack betrifft, so ist die Rolle des Facialis (Chorda tympani), des Trigeminus und des Glossopharyngeus noch nicht hinreichend aufgeklärt. In den Lehrbüchern der Physiologie wird vorgetragen, dass der Geschmack an der Spitze und den Rändern der Zunge durch den Lingualis geleitet werde, der wieder seine Geschmacksfasern von der Chorda tympani erhalte, während der Geschmacksnerv für den hinteren Theil der Zunge der Glossopharyngeus sei. Wir haben also in unserem Falle höchst sorgfältige Untersuchungen mit den vier Geschmacksarten (süss, sauer, bitter, salzig) vorgenommen und festgestellt, dass der Geschmack thatsächlich auf der gesammten rechten anästhetischen Zungenhälfte fehlt. Es kann darum keinem Zweifel unterliegen, dass wenigstens bei unserem Versuchs-Individuum sämmtliche Geschmacksfasern durch den Trigeminus in die Zunge gehen. Der Facialis hat demnach mit dem Geschmack gar nichts zu thun, und wenn der Glossopharyngeus, der ein rein motorischer Nerv ist, Geschmacksfasern führt, so können sie ihm nur durch den Trigeminus zukommen.[1] Dafür spricht ein Fall J. Donath's, den dieser Kliniker um dieselbe Zeit beobachtete. Einem Ackerknechte war durch das Horne eines Stieres eine Verletzung am linken Processus mastoideus beigebracht worden. Totale Facialislähmung, Miosis (Sympathicusläsion) bei guter Reaction der Pupille und Schlingbeschwerden in Folge Lähmung des Glossopharyngeus. Trotzdem ist der Geschmack vollkommen unversehrt. Es kann demnach auch für dieses Individuum als bewiesen gelten, dass der Geschmacksnerv ausschliesslich im Trigeminus zu suchen ist.

Obwohl es für mich seit langer Zeit nicht mehr zweifelhaft ist, dass der Trigeminus mit der Innervation der Thränendrüse nichts zu thun hat, sondern ich es nachgewiesen zu haben glaube, dass nur der Facialis der Innervator des Weinens sein kann, so wollte ich doch zur Zerstreuung von Zweifeln, die sich neuestens diesen Gegenstand betreffend wieder erhoben haben, den gegenwärtigen Fall für die Lehre von der Thränendrüsen-Innervation nutzbar machen. Da bei unserem Kranken der Ramus ophthalmicus trigemini vollkommen gelähmt ist, so müsste bei ihm, im Falle der Trigeminus der Innervator der Thränendrüse ist, das Weinen und Reflexthränen vollkommen aufgehört haben. Da der Kranke nicht zum Gemüthsweinen gebracht werden konnte, so musste das Reflexweinen herhalten. Wir können durch Reizung jeder der beiden Nasenhöhlen jeder Zeit beiderseits Reflexthränen hervorrufen. Es wurde also dem Kranken Oleum sinapis in das linke Nasenloch gebracht, worauf prompt heftiges Thränen auch aus dem anästhetischen rechten Auge erfolgte. Es ist also gewiss, dass der Trigeminus mit der Innervation der Thränendrüse nichts zu thun hat.

[1] Bei diesen Untersuchungen wurde ich von meinem Freunde, dem Herrn Docenten und Primararzt Dr. Julius Donath, unterstützt und controllirt, dem ich hier meinen wärmsten Dank ausspreche.

Auf ein weiteres den Augenarzt höchstlichst interessirendes Symptom will ich hier aufmerksam machen, und zwar die Spannungsherabsetzung des übrigens vollkommen entzündungsfreien Auges, die durch Wochen und Monate fortbestand und den Beweis liefert, dass die Tension des Auges vorwiegend vom Trigeminus beeinflusst wird.

Was übrigens den weiteren Verlauf des Falles betrifft, so will ich in Kürze nur mittheilen, dass an dem Zustande des Kranken sich bis heute nichts Wesentliches geändert hat. Was den Spiegelbefund anbelangt, so ist jetzt einfache weisse Sehnervenatrophie vorhanden; die Veränderungen an der Macula haben sich bis auf einzelne weisse Stippchen und Flecke vollkommen zurückgebildet.

Beitrag zur Magnet-Operation.

Klinische Erfahrungen und Bemerkungen über den relativen Werth der verschiedenen Elektromagnete und über die doppelte Durchbohrung des Augapfels durch Eisensplitter.

Von Dr. **E. P. Braunstein**, Privatdoc. der Ophthalmologie an d. Universität Charkow.

(Fortsetzung.)

Bezüglich der Wahl der Operationsmethode ist Türk auf Grund seiner Untersuchungen zu folgenden Schlüssen gelangt: Ein kleiner Magnet kann zweckmässig dann angewendet werden, wenn er ohne Verletzung des Glaskörpers dem zu extrahirenden Splitter bis auf einige Millimeter genähert werden kann; dies ist bei Fremdkörpern, die in der vorderen oder hinteren Augenkammer, in der Regenbogenhaut, bezw. in der Linse sitzen, durch eine in der Hornhaut angelegte Incision leicht ausführbar; bei Fremdkörpern, welche tiefer eingedrungen sind, muss man in der Mehrzahl der Fälle zu einem grossen Magneten greifen; nur in denjenigen Fällen, in denen die Zugwirkung des Magneten par distance sich als unzureichend erweist, (was bei sehr kleinen oder festsitzenden Splittern der Fall sein kann), sowie dort, wo man beim Hineinziehen von grossen Splittern in die vordere Augenkammer eine Zertrümmerung der durchsichtigen Linse zu befürchten hätte, ist die Extraction des Splitters durch den Glaskörper mittelst des Hirschberg'schen Magneten auszuführen.

Volkmann (16) hat in seiner vorläufigen Mittheilung über die Theorie der Magnet-Operation auf die wichtige Bedeutung der Form der Metallsplitter für die Zugkraft des Magneten hingewiesen. Nach Volkmann soll Türk den Einfluss der Form der Eisensplitter zwar nebenbei erwähnt, diesem Factor aber wenig Bedeutung beigemessen haben. Aus diesem Grunde hält Volkmann die Türk'schen Angaben für nicht ganz einwandsfrei, da man mit Körpern von gleichen Dimensionen experimentiren müsse, wenn man vergleichbare Grössen erhalten will. Volkmann bezeichnet die

Experimente Türk's, welche bezweckten, die dem Auge von Seiten der übermässigen Zugkraft des grossen Magneten drohende Gefahr zu verringern, als sehr lehrreich. Diese Zugkraft kann bei der Fortbewegung des Fremdkörpers durch den Augapfel gegen Ende des Eingriffs um das 50fache anwachsen. Aus diesem Grunde hat Türk den Polstücken des grossen Magneten verschiedene Form gegeben; so hatten die Polstücke bei einer Reihe von Experimenten eine cylindrische, bei einer anderen eine spitze Form. Die Türk'schen Experimente haben gezeigt, dass die Zahlendifferenz bei einer Entfernung von 1 cm sehr gering ist, während bei geringer Entfernung die Zugkraft beim spitzen Polstück viel rascher zunimmt, als beim cylindrischen. Der Gebrauch des spitzen Polstückes ist also in Folge der ungleichmässigen Wirkung der Zugkraft mit grösserer Gefahr für das Auge verknüpft, als der Gebrauch des cylindrischen Polstückes. Volkmann, der theoretisch und experimentell die Frage der Magnet-Operation studirt, verspricht, anzugeben, wie man durch zweckmässige Aenderung der Form des grossen Magneten die unregelmässige Richtung der Kraftlinien beseitigen könnte, und versichert, dass es gelingen wird, den Haab'schen Magneten sowohl in Bezug auf dessen Zugwirkung par distance, wie auch in Bezug auf gleichmässigere Vertheilung der Zugkraft zu vervollkommnen.

Aus den vorstehenden Ausführungen geht hervor, dass nicht nur experimentelle Untersuchungen, sondern auch streng wissenschaftliche, theoretische Erwägungen die Ungleichmässigkeit der Zugwirkung des grossen Magneten, folglich auch dessen Gefährlichkeit, wenigstens in seiner gegenwärtigen Gestalt, bei unvorsichtigem Gebrauch am Krankenbette begünstigen. Haab(17), Schmid-Rimpler(18), Knapp(19), Sachs(20), Barkan(21) u. A. sind allerdings mit den Resultaten, die sie bei der Anwendung des grossen Magneten erzielt haben, zufrieden. Ein besonders begeisterter Anhänger des grossen Magneten ist Knapp. Letzterer betrachtet auf Grund von 13 eigenen Beobachtungen und von 32 Fällen, die Sachs aus der Fuchs'schen Klinik mitgetheilt hat, die Extraction eines Fremdkörpers mit Hülfe des Haab'schen Magneten als eine wohlthuende Operation. Nach Knapp vermeiden wir bei der Anwendung des grossen Magneten: 1. Eröffnung des Gebietes des Glaskörpers, 2. Einführung des Instruments in den Glaskörper, 3. den damit verbundenen Verlust des Glaskörpers und 4. die Gefahren einer Infection. Hirschberg und seine Schüler zollen zwar einigen Vorzügen des grossen Magneten volle Anerkennung, weisen aber andererseits auf seine Nachtheile und seine schädlichen Seiten hin. So führt Linde(22) auf den grossen Magneten viele unglückliche und missglückte Fälle zurück, nämlich auf die Gefahren, welche durch seine grosse Zugkraft und ungleichmässige Zugwirkung bedingt sind. Er meint, dass viele der von Sachs beschriebenen Fälle bei Anwendung des Hirschberg'schen Apparates viel besser verlaufen wären. Linde meint, dass es schwer sei, ein Instrument zu nennen, welches so unbestimmt functionirt und den Arzt so der Willkür

des Zufalls überantwortet hätte, wie der grosse Haab'sche Magnet. In der im Jahre 1899 erschienenen zweiten Auflage seines Werkes „Die Magnet-Operation in der Augenheilkunde" stellt Hirschberg, ohne sich in irgend welche Polemik einzulassen, mit vollständiger Unparteilichkeit die Indicationen zur Anwendung des einen und des anderen Apparates auf. Bei frischen Verletzungen empfiehlt Hirschberg, das Auge vorsichtig dem stumpfen Ende des grossen Magneten zu nähern; dabei sollen grosse Splitter sofort herausspringen, kleine dagegen selten, da sie mit der breiten Seite an die Augenwände gedrückt werden und nicht herauskommen können. Hier soll die Anwendung des kleinen Magneten rascher zum Ziele führen. Bei frischer Wunde in der Sklera soll die Einführung des kleinen Magneten ein viel sicheres Resultat geben, als die des grossen. Ist die Wunde geschlossen, so wende man den grossen Magneten an, um den Fremdkörper nach der vorderen Augenkammer zu schaffen und ihn dann mittelst des kleinen Magneten zu entfernen. Führt der grosse Magnet nicht zum Ziele, so mache man einen meridionalen Schnitt in der Sklera und führe den kleinen Magneten ein. Sehr interessant sind die von Hirschberg angeführten Fälle, in denen der grosse Magnet sich als vollständig nutzlos erwiesen, während der kleine die Erzielung guter Resultate ermöglicht hat. Nach den Erfahrungen von Mayweg(23) hat bei 174 aus dem Glaskörper extrahirten Eisensplittern der Meridionalschnitt ihm bessere Erfolge geliefert, als die Extraction durch die vordere Kammer nach Haab, bei der eine Verletzung des Ciliarkörpers fast nicht zu vermeiden ist.

Wir sehen also, dass das von den Anhängern des grossen Magneten demselben gespendete Lob ausserordentlich übertrieben ist. Abgesehen davon, dass der grosse Magnet nicht immer zum Ziele führt, ist der Gebrauch desselben mit einer gewissen Gefahr verbunden: Bei rascher Rückwärtsbewegung in der Richtung zum Magneten können die in das Innere des Auges eingedrungenen Splitter, die grösstentheils spitze, unregelmässige Ränder haben, noch grössere Verletzungen der Iris, des Ciliarkörpers und der Linse herbeiführen. In dieser Richtung hat Vüllers(24) vollständig recht, wenn er sagt, dass wir beim Gebrauch des Hirschberg'schen Apparates im Voraus genau den Weg kennen, auf dem wir den Splitter extrahiren wollen, während man bei Gebrauch des grossen Magneten niemals weiss, welchen Weg der zu extrahirende Fremdkörper einschlagen wird. Man kann vom grossen Magneten gute Resultate erwarten, wenn der Fremdkörper eingeklemmt und im Winkel der vorderen Augenkammer versteckt ist. Liegt aber der Fremdkörper hinter der Linse, so muss man behufs Extraction des Fremdkörpers statt des grossen Magneten, dessen Anwendung hier mit der Gefahr einer Irisruptur und Verletzung der Linse verbunden ist, die meridionale Incision der Sklera und die Einführung des Hirschberg'schen Magneten vorziehen, welcher letztere sich in den meisten Fällen als durchaus brauchbarer Apparat erweist. Nur dort, wo sich der

Hirschberg'sche Apparat als machtlos erweist, beispielsweise bei Einklemmung der Eisensplitter innerhalb der Gewebe oder bei sehr umfangreichen Fremdkörpern, muss man zum grossen Magneten greifen. Welche schöne Resultate man mit Hülfe des Hirschberg'schen Apparates selbst in denjenigen Fällen erzielen kann, in denen die Anhänger des grossen Magneten lieber zu diesem gegriffen hätten, zeigt folgender Fall:

Der 25 Jahre alte Patient, Schlosser an den Eisenbahnwerkstätten, hatte sich am 8. August 1901 während der Arbeit mit einem Stahlsplitter das rechte Auge verletzt und kam am 12. August nach der ophthalmologischen Klinik der Charkower Universität. Der ordinirende Arzt der Klinik, S. E. Lewitzki, war so liebenswürdig, mir den Fall zu überlassen. Ich sah den Patienten am 12. August zum ersten Mal und fand bei der Untersuchung Folgendes: Am rechten Auge ist eine kleine pericorneale Injection zu sehen. Die Pupille ist etwas erweitert. Am Rande der Hornhaut ist an der unteren inneren Seite eine bereits verheilte lineäre, $2^1/_2$ mm lange Wunde der Sklera zu sehen. Augenspannung normal. Die Gegend des Corpus ciliare ist bei Berührung etwas empfindlich. Bei der ophthalmoskopischen Untersuchung sieht man einen glänzenden länglichen Fremdkörper, der im Corpus vitreum frei herumpendelt; im Glaskörper sind auch einzelne schwimmende Trübungen zu sehen. Wenn der Fremdkörper, dessen Form der Patient im Gesichtsfeld sehr gut zu unterscheiden vermag, auf den Boden des Auges sinkt, vermag der Patient, Finger in einer Entfernung von einigen Fuss zu zählen. Linkes Auge gesund. Visus oc. s. $= {}^{20}/_{XX}$. Am 13. August wurde unter liebenswürdiger Assistenz von Dr. S. E. Lewitzki unter Cocaïn am rechten Auge die Operation vorgenommen: es wurde eine Incision der Sklera parallel und etwas unterhalb des M. rectus internus gemacht, das Polstück des kleinen Hirschberg'schen Magneten in den Glaskörper eingeführt, aber der mehrmals wiederholte Versuch, den Fremdkörper zu extrahiren, blieb ohne Resultat, weil der längliche Fremdkörper sich mit seinem Längsdurchmesser perpendiculär zur Richtung der horizontalen Skleralwunde einstellte. Der Patient wurde in Folge dessen nach dem ophthalmoskopischen Zimmer gebracht, wo der Operateur, nachdem er den Magneten dem Assistenten übergeben hatte, mit der linken Hand das Ophthalmoskop haltend, mit der rechten lateralwärts vom Polstück des Magneten eine Pincette mit Haken eingeführt, den Fremdkörper gefasst und aus der Wunde extrahirt hat. Der Fremdkörper erwies sich als ein 2,5 mm langer, 1,0 mm breiter Eisensplitter, der 1 g wog. Die Heilung ging glatt von Statten. Die Trübungen des Glaskörpers wurden absorbirt. Die Netzhaut ist am ganzen Augengrund adhärent, und nirgends sind auch die geringsten Anzeichen von Ablösung zu sehen. 1 Monat nach der Operation wurde der Patient von mir in der Sitzung der Charkower medicinischen Gesellschaft demonstrirt. Das Sehvermögen betrug am operirten Auge 1,0. Der Patient liest bei

abendlicher Beleuchtung ohne Brille Nr. 1 der Probeschriften von Prof. KRJUKOW.

Es haben somit ein kleiner Magnet und meridionaler Schnitt der Sklera zu einem Resultat verholfen, welches nichts zu wünschen übrig liess. Die Anwendung eines grossen Magneten hätte in diesem Falle, in dem, wie es sich nachträglich herausgestellt hat, ein dünner und spitzer Splitter vorlag, zu einer Zerreissung der Iris, zu einer Verletzung der Linse und zu traumatischer Cataract mit allen ihren unangenehmen Folgen führen können. Die von mir oben beschriebenen Fälle von Extraction von Eisensplittern aus dem Auge bestätigen voll und ganz den von mir bezüglich der Anwendbarkeit des kleinen Magneten für die meisten Fälle gezogenen Schluss; nur in einem dieser 6 Fälle musste man zu einem von einer grossen Dynamomaschine gespeisten Elektromagneten greifen. Da man für die Batterie des HIRSCHBERG'schen Apparates zu jeder Zeit frische Flüssigkeit bei der Hand haben muss, andererseits um im Bedarfsfalle stets über einen starken Magneten verfügen zu können, habe ich den HIRSCHBERG'schen Apparat mit der elektrischen Lichtanlage in Verbindung gebracht. Der Strom, der je nach Bedarf bis 5—10 Ampère gebracht werden kann, wird mittelst Rheostaten oder mittelst einiger Glühlämpchen, die in die Leitung eingeschaltet werden, regulirt; er reicht zur Extraction eines jeden Splitters vollständig aus. KIBBE(25) hat im Jahre 1899 den HIRSCHBERG'schen Apparat mit der städtischen Anlage der elektrischen Beleuchtung verbunden; ich aber habe seit 1893 auf Anrathen des Prof. der Physik, A. K. POGORELKO, vielfach zur Magnetisirung des nach dem Typus des HIRSCHBERG'schen Magneten construirten Apparates die Dynamomaschine einer elektrischen Beleuchtungsanlage verwendet. (Schluss folgt.)

Gesellschaftsberichte.

1) **Verhandlungen der Physiologischen Gesellschaft zu Berlin. 25. Juli 1902.** (Archiv f. Anat. u. Phys. 1902. Physiol. Abth. Suppl. S. 445.)

Frau Ladd-Franklin und Dr. Guttmann: Ueber das Sehen durch Schleier.

Ein Schleier stört sehr wenig, wenn er entweder dicht vor dem Auge oder über 3 m von diesem entfernt ist. Dazwischen giebt es eine Zwischenlage, in der die Herabsetzung der Sehschärfe ein Maximum erreicht (S sinkt von 1 bis auf $^1/_5$). Bei Betrachtung von Objecten, die 10 m entfernt waren und Verwendung ungemusterter Gaze- bezw. feiner Drahtgewebe schwankte diese Lage der maximalen Störung zwischen 30 cm und 90 cm Augenabstand bei den verschiedenen Beobachtern. Die Accomodation ist nicht wesentlich für das Resultat. Die Ursache ist teils physikalischer Natur (Verdeckung bestimmter Conturen des Objectes durch die einzelnen Schleierfäden sowie Verdunkelung durch deren Zerstreuungsbilder), teils psychologischer (Störung der Aufmerksamkeit und der Beobachtungsgenauigkeit).

Interessant ist, dass mehrmonatliche Uebung bei einem der Verff. schon merkbar die Sehstörung kleiner werden liess. Crzellitzer.

---

2) Pariser Gesellschaft für Biologie. 30. Mai 1903. (Comptes rendus d. s. de la Soc. d. Biol., LV S. 681.)

Berger, E. und Loewy, Robert: Ueber secundäre Contractur des Hebers des Oberlids im Verlaufe der Lähmung der Gesichtsnerven.

Berger und Loewy beobachteten bei einer 42 Jahre alten Frau, welche an einer peripheren linksseitigen Facialislähmung erkrankt war, dass nach 2 monatlicher Dauer alle Erscheinungen derselben wichen mit Ausnahme des Lagophthalmus. Die Patientin konnte mittels des Willensimpulses nur kaum merklich die Lidspalte der erkrankten Seite verengern. Wurde jedoch mittels des Fingers das Oberlid herabgezogen und durch einige Minuten die Lider geschlossen gehalten, so war nachher der willkürliche Lidschluss viel ausgiebiger. Es hatte sich in dem vorliegenden Falle in Folge der langen anhaltenden Lähmung des M. orbicularis palpebrarum eine Secundär-Contractur des Antagonisten, des Levator palpebr. sup. entwickelt. B. und L. heben die Analogie dieser Erscheinung mit dem Vorkommen von Secundär-Contractur des Antagonisten bei der Lähmung der äusseren Augenmuskeln hervor. Die Secundär-Contractur des Lidhebers hat eine klinische Bedeutung durch das längere Persistiren des Lagophthalmus mit seinen Folge-Erscheinungen. In dem beobachteten Falle z. B. entstand eine Keratitis xerotica, welche die Vornahme einer Blepharoraphie notwendig machte. Es erklärt diese Secundär-Contractur des Lidhebers die von Vaschide und Vurpas (Pariser Biolog. Ges. 1902. S. 722) beobachtete Erscheinung, dass in manchen Fällen die Lidspalte auf Seite der Facialisparese während des Schlafes enger ist, als im wachen Zustande, wenn der willkürliche Lidschluss versucht wird. Im letzteren Falle wird der Lidschluss durch die Secundär-Contractur des Lidhebers erschwert.

---

3) Ophthalmological society of the United Kingdom. (Brit. med. J. 1903. S. 313.)

Sitzung vom 29. Januar 1903.

Stanford Morton und Herbert Parsons berichten über das Vorkommen hyaliner Körper (Drusenbildungen von den Deutschen genannt) an der Sehnervenscheibe. Sie beeinträchtigen das Sehvermögen nicht und sind nicht (?) als pathologisch zu bezeichnen, da sie auch in vielen, ganz normalen Augen vorkommen.

Primäre extradurale Sehnervengeschwülste.

Parsons berichtet über 18 Fälle. Der Beginn liegt meist vor dem 10. Lebensjahre; das hervorstechendste Symptom ist der Exophthalmus. Das Sehvermögen schwindet nur langsam, langsamer als bei den intraduralen Tumoren. Pathologisch-anatomisch handelte es sich um Endotheliome und Psammome, ohne Neigung zu Recidiven oder Metastasenbildung. In keinem Falle wurde der Augapfel selbst von der Geschwulst ergriffen. Deshalb ist für gewöhnlich die Krönlein'sche Operation indicirt.

Sehnerven-Geschwulst: Krönlein's Operation.

L. Werner berichtet über 3 Fälle.

Knochenbildung in der Aderhaut.

Snowball berichtet über 7 Fälle von Knochenbildung in der Aderhaut phthisischer, durch frühere Verletzungen zu Grunde gegangener Augäpfel.

Loeser.

4) **Westnik oftalmologii. Juli—Dezember 1902.** (Nach einem Referat aus der „Revue der Russischen medicinischen Zeitschriften". Nr. 3. 1903.)

S. Golowin: Ueber die Veränderungen des inneren Augendruckes bei Compression der Arteria Carotis communis.

An den Augen mit normaler Spannung fiel nach Compression der Arterie der Druck im Durchschnitt um 2,5 mm Hg; an den Augen mit erhöhtem Druck betrug die Abnahme 11,5 mm Hg.

A. Lottin: Ueber vorzeitiges Grauwerden der Cilienhaare und der Augenbraue beobachtet bei einem 17jährigen Mädchen.

E. Braunstein: Ueber die Methoden der Entfernung von Eisensplittern aus dem Auge.

Verf. hält den Hirschberg'schen Magneten für den praktischsten und dabei handlichsten.

J. Kasas: Eserin bei Hornhautentzündungen besser als Atropin.

Fritz Mendel.

Referate, Uebersetzungen, Auszüge.

Die Entwicklung des Glaskörpers, v. Lenhossék. (F. C. W. Vogel. 1903.)

Verf. legt in seiner Arbeit grundlegende Studien über die Entwicklung des Glaskörpers nieder; es ist ihm mittels einfacher Ueberfärbung seiner Präparate mit Hämatoxylin gelungen, von den ersten Entwickelungsstufen an die Structur des Glaskörpers darzustellen. Als Objecte dienten ihm Kaninchenembryen zwischen dem 10. und 17. Tage. Er weist nach, dass die Stützsubstanz des Glaskörperraumes ein regelmässiges Maschenwerk von meridionalen, radiären und latitudinalen Fasern ist, die ihren Ursprung der proximalen Zellreihe der Linsenanlage verdanken. Diese Zellen zeigen am 10. Entwickelungstage eigenartige kegelförmige Ausläufer, die in einen feinen, structurlosen Faden enden. Diese Fäden anastomosiren mit einander und bilden die primäre Meridionalfaser, von der später dann Radiärfasern ausgehen, die sich an der von Anfang an deutlich ausgeprägten „cuticula retinae", die Verf. als die membrana hyaloidea ansieht, inseriren.

Das ganze Maschenwerk emanzipirt sich dann von der Linse; die Basalkegel der proximalen Linsenwand werden eingezogen und eine „cuticula lentis", die spätere hintere Linsenkapsel, bildet den Abschluss.

Interessant ist das erste Auftreten der Gefässe zwischen der primären Meridionalfaser und der proximalen Linsenwand in dem „Perilenticular-Raum".

Später treten besonders am Isthmus des Glaskörperraumes, dorsal und ventral an den Lippen des Augenbechers, latitudinale Fasern auf, die zur Festigung dienen und central die Art. hyaloidea begleiten. Wichtig ist die Beobachtung, dass auch distal zwischen Linsenblase und Ektoderm dieselben Glaskörperelemente, Basalkegel und Fasern auftreten, die aber später wieder untergehen.

Die Zelleinschlüsse des fertigen Glaskörpers sieht Verf. als Reste von vereinzelten Mesenchymzellen an, die schon von den ersten Stufen der Entwickelung an in dem Glaskörperspalt beobachtet werden. Das Fasergerüst des Glaskörpers ist ausschliesslich Produkt von Linsenzellen, also ektodermalen Ursprunges.

Rosenstein.

Journal-Uebersicht.

I. Zeitschrift für Augenheilkunde. 1903. IX. Heft 1.

1) **Ein Rückblick auf die Myopie-Frage,** von Prof. J. Stilling in Strassburg i. E.

Verf. sieht seine Anschauung, dass die Myopie ein glaucomatöser Prozess sei, durch die neueren Untersuchungen nicht als widerlegt an. Die Entstehung durch Inzucht ist ihm nicht unwahrscheinlich.

---

2) **Ueber Iritis serosa,** von Prof. K. Baas in Freiburg.

Anatomischer Befund eines Falles von Iritis serosa. Da die Vorderkammer ohne jede Verbindung mit dem hinteren Bulbusraum war, auch die Iriswurzel kein Durchtreten irgend welcher Exsudation aus dem Ciliarkörper erkennen liess, so konnten die Präcipitate der Cornea nur von der entzündeten Iris geliefert sein. Der Fall spricht demnach sehr dafür, dass es in der That eine „Iritis" serosa giebt. Die Lagerung der Beschläge in Dreieckform lässt sich ohne gezwungene Hypothesen durch die Schwerkraft erklären unter Berücksichtigung der langsamen Exsudation und der Resorption.

---

3) **Zur Histologie der Kapselcataract,** von Dr. A. Krüger, Assistent der Univ.-Augenklinik in Königsberg.

Verf. bringt den anatomischen Befund dreier Fälle. Er konnte mit Sicherheit Linsenreste in der Kapselcataract nachweisen. Die Kapselcataract braucht sich demnach nicht zwischen Kapsel und Linse zu entwickeln, es können die Epithelien und Kapselzellen auch in zerfallene oder selbst gut erhaltene Corticalis hineinwuchern. Die Bemerkungen des Verf.'s über die Structur der Bildung geben kein einheitliches Bild.

---

4) **Iris-Einsenkung nach Einwirkung einer stumpfen Gewalt,** von Dr. Kraus, Assistent der Univ.-Augenklinik in Berlin.

Mittheilung eines neuen Falles zu den acht bisher bekannten.

---

5) **Ueber einen Tetanus-Fall nach Augenverletzung,** von Dr. Genth, Assistent der Univ.-Augenklinik zu Basel.

Die Verletzung, nach welcher Tetanus folgte, betraf nicht nur das Auge; bei der Section fand man in der Oberkieferhöhle eine 5 cm lange, $1\,^1/_2$ cm breite Messerklinge, die übersehen worden war.

---

6) **Einfaches Hand-Stereoskop mit variabler Convergenz,** von Dr. Hallwachs, Prof. der Physik an der technischen Hochschule in Dresden.

Die Bilder für beide Augen sind auf Brettchen, die in veränderlichem Winkel zu einander stehen, aufgestellt. Sie werden durch Spiegel und Linsen betrachtet.

Heft 2.

1) **Ueber Veränderungen der Netzhautmitte bei Geisteskranken,** von Prof. Kuhnt und Oberarzt Dr. Wokenius in Königsberg.

Bei 511 genau untersuchten Geisteskranken fanden die Verff. in 143 Fällen Veränderungen des Augenhintergrundes. Darunter fanden sie als neu beschrieben Veränderungen der Netzhautmitte bestehend in scheibenförmiger Trübung der Netzhautmitte 34 Mal (6,6 %) und in fovealen Veränderungen

42 Mal (8,2 %). Die Trübung der Macula dehnte sich im Durchmesser von $1^1/_2$ Papillenbreiten kreisförmig aus, am Rande matt beginnend, um nach der Fovea an Intensität zuzunehmen. Die Gefässe erscheinen weniger scharf, jedoch unverändert. Die Sehschärfe ist nicht wesentlich beeinträchtigt.

Die fovealen Veränderungen bestehen in Entwicklung eines gelblichen Fleckes an der Stelle der Fovea, der meist kreisrund ist und dessen Umgebung gewöhnlich hauchartig pigmentirt ist. Es gelang nicht, ein Skotom oder starke Herabsetzung der Sehschärfe festzustellen.

Es handelt sich um degenerative Vorgänge, deren Beobachtung angeregt wird.

Beziehungen der Veränderungen zu einzelnen Arten von psychischen Erkrankungen scheinen nicht vorhanden.

---

2) **Ueber die Einheitlichkeit der Coryne-Bakterien**, von Dr. Hála. (Aus der böhmischen Poliklinik für Augenkranke und dem bakteriolog. Institute in Prag.)

Verf. kommt zu dem Resultate, dass weder Kultur und Färbungseigenschaften noch Virulenz-Prüfungen durchgreifende Unterschiede zwischen Diphtherie-Bacillen, Pseudo-Diphtherie und Xerose-Bacillen erkennen lassen.

---

3) **Ueber Rosacea corneae (Acne rosacea corneae)**, von Dr. Capauner in Mülhausen i. E.

Mittheilung von 5 Fällen, bei denen es zu Bildung eigenthümlich vascularisirter Knötchen der Hornhaut und Bindehaut kam, ähnlich der fasciculären Form der Hornhaut-Phlyktaene, die als Aequivalente der Acneknötchen aufzufassen waren. Der Verlauf ist meist ein schwerer, da die Hornhaut-Trübung fortschreitet und Rückfälle sich nicht verhüten lassen. Therapeutisch kommt Calomel und Galvanocaustik in Betracht.

---

4) **Beitrag zur Casuistik des einseitigen Nystagmus**, von Dr. Krauss, Assistent der Univ.-Augenklinik in Marburg.

Zwei Fälle von einseitigem Nystagmus, der in späterem Alter auftrat. Im ersten Falle fand er sich ein, nachdem das Sehvermögen des Auges sich durch Extraction alter traumatischer Cataract soweit gehoben hatte, dass undeutliche Gesichtseindrücke gewonnen wurden, im zweiten nach Verschlechterung der Sehkraft durch traumatische Einwirkung. Verf. geht auf die Theorie nur flüchtig ein.

Heft 3.

1) **Zur Operation des complicirten Nach-Stars**, von Prof. Kuhnt in Königsberg.

Verf. beschreibt als relativ leicht und wenig gefährlich eine Operation, bei der im wesentlichen das Schmalmesser beim Hornhautschnitt zugleich unter der Schwarte hindurch geführt und dann durch Hochführen und Aufrichten des Messers ein Lappen gebildet wird, der zurückgeklappt eine grosse Lücke freimacht.

---

2) **Die sichtbare körnige Strömung und der Zerfall der Blutsäulen in den Netzhaut-Hornhaut- und Bindehaut-Gefässen**, von Dr. M. Reimar in Görlitz.

Verf. bemerkt, dass er bereits ausführliche Mittheilungen über das Thema veröffentlicht hat. Er sieht in der körnigen Strömung einen physiologischen

Vorgang, den man jedoch, wenn grobkörnige oder Cylinderströmung auftritt, als Symptom einer abnormen Verlangsamung der Blutcirculation zu deuten hat, die auf einen pathologischen Zustand an den regionären Gefässen deutet. Ein völliger Stillstand der Blutcirculation ist erst anzunehmen, wenn die Blutsäulen zerfallen und die einzelnen Abschnitte stillstehen.

---

3) **Ein Brücken-Colobom der Regenbogen- und Aderhaut,** von Dr. Herford (Univ.-Augenklinik in Giessen.)

Das Iris-Colobom des Auges war durch zwei Stränge überbrückt, das Aderhaut-Colobom in drei Theile getheilt, zwischen denen Brücken von normalem Aussehen lagen.

Die Erklärung sieht Verf. in partieller Hinderung des Verschlusses der Fötalspalte durch eingelagertes Bindegewebe.

---

4) **Zur Bakteriologie des Ulcus serpens corneae,** von Dr. Krüger, Assistent der Univ.-Augenklinik in Königsberg.

Während sehr regelmässig als Erreger des typischen Ulcus serpens corneae der Fraenkel-Weichselbaum'sche Pneumococcus gefunden wird, lagen in dem Falle des Verf.'s Stäbchen vor, die anscheinend in der Bakteriologie unbekannt sind.

---

5) **Beitrag zur Aetiologie der Panophthalmie,** von Dr. G. Flatau, Assistent der Univ.-Augenklinik in Greifswald.

In 3 Fällen von Panophthalmie fanden sich 2 Mal Pneumokokken, 1 Mal der Staphylococcus pyogenes albus als Erreger.

---

6) **Ueber das Verhalten der Sklera bei Panophthalmie,** von Dr. B. Pollack in Berlin.

Verf. fand, dass bei 15 untersuchten Fällen von Panophthalmie die inneren Schichten der Sklera sich durch Hämatoxylin nicht roth, sondern blau färbten. Er hält diese Reaction für typisch für Panophtalmie. Sie ist auf eine Degeneration zurückzuführen, bei der Mucin anscheinend eine Rolle spielt.

---

7) **Retractionsbewegungen des Auges bei Reizung der Medulla oblongata,** von Dr. Hassan Zia (Univ.-Augenklinik in Marburg).

Kurze Mittheilung der Beobachtung Bach's, dass bei Reizung der Medulla oblongata bei Katzen Retractionsbewegungen der Bulbi eintraten.

Heft 4.

1) **Die Erkrankung des Auges beim sogenannten Heufieber,** von Prof. W. Koster-Gzn. in Leiden.

Verf., der selbst an Heufieber litt, fand, dass im Beginn der Erkrankung Pinselungen der Nasenrachen-Schleimhaut mit 1 % Arg. nitr. wesentlich hilft, zugleich ist Einträufelung einer 0,2 % Arg. nitr.-Lösung 2 Mal täglich in den Bindehautsack zweckmässig. Zinc. sulf. und andre Adstringentien bessern nicht. Sehr wohlthuend fand Verf. Inhalationen von Menthol, für das er einen zweckmässigen kleinen Behälter beschreibt. Heilung brachte See-Aufenthalt. Entgegen Franke hält Verf. die Augensymptome ohne sichtbare Veränderung der Bindehaut nicht für Reflexe von der Nasenschleimhaut, vielmehr ist die Conjunctiva fortwährend mit erkrankt.

---

2) **Untersuchungen über das Sehen,** von Dr. Pergens in Maeseyk.

Verf. fand, dass bei gleicher Oberfläche und gleicher Beleuchtung verschiedene Figuren fast gleich weit zu sehen waren. Einfache Figuren sind weiter sichtbar, wenn sie ein Ganzes bilden, als wenn sie in getrennte Theile zerlegt werden. Weitere complicirte Untersuchungen über Sehproben schliesssen sich an.

---

3) **Die bei Erkrankungen der Brücke und des verlängerten Markes beobachteten Symptome unter specieller Berücksichtigung der ocularen Symptome,** von Dr. Hirsch (Univ.-Augenklinik in Marburg).

Bei den Pons-Erkrankungen, als deren directe Herdsymptome alternirende Hemiplegie, Trigeminus-Affectionen und Gehörsstörungen gelten können, fand sich Stauungspapille erst in den späteren Stadien, und zwar $^1/_3$ der Fälle. Diese betrafen alle Brücken-Geschwülste, bei Blutungen war der Augengrund normal. In allen Fällen, in den sich Herdsymptome zeigten ($^3/_4$), war der Abducens mitbetroffen, meist war er bei einseitiger Erkrankung einseitig auf der Tumorseite (90 %), in 10 % beiderseits gelähmt. In 71 % der Fälle von Abducenslähmung war der M. internus paretisch. Associirte Lähmungen mit Deviation fanden sich in $^1/_3$ aller Fälle, im Gegensatz zu Kleinhirn-Erkrankungen blieben sie in der Regel constant.

Bei Erkrankungen der Medulla oblongata treten die ocularen Symptome sehr in den Hintergrund, wie überhaupt charakteristische Herdsymptome dafür kaum aufzustellen sind. Stauungspapille fand sich in $^1/_3$ der Fälle, ebenso häufig Mydriasis, letztere in 15 % bei normalem Augenhintergrund.

---

4) **Beiträge zur Pathologie des Endothels der Cornea,** von Dr. A. Graeflin.

Noch nicht abgeschlossen.

---

5) **Traumatisches Ciliarstaphylom, Aphakie und partieller Irisverlust mit Erhaltung eines guten Sehvermögens,** von Dr. Fabian (Augenheil-Anstalt von San. R. Krailsheimer in Stuttgart). Spiro.

II. British Medical Journal. 1903. Nr. 2195.

1) **Ueber den Star des Glas-Bläsers**[1], von William Robinson in Sunderland.

Unter den letzten 75 Star-Patienten, die Verf. operirt hat, befanden sich 18 Glas-Bläser, ein erstaunlich hoher Prozentsatz, da es nur 200—300 Glas-Bläser unter der dortigen Bevölkerung von $1^1/_4$ Million giebt.

Es werden meist beide Augen in ziemlich frühem Lebensalter (vor dem 40. J.) betroffen. Die Entwicklung des Stars nimmt stets einen sehr langsamen Verlauf und nimmt ihren Anfang gewöhnlich am hinteren Linsenpol in Form einer scheibenförmigen, direct unter der hinteren Kapsel gelegenen Trübung.

Complicirende Augen-Erkrankungen fehlen gewöhnlich, so dass nach der Star-Ausziehung gute Sehschärfe erzielt wird.

Das ursächliche Moment ist die grosse Lichtintensität und Hitze der Schmelzöfen. Die Localisation der beginnenden Trübung am hinteren Linsen-

[1] Die Literatur des Gegenstandes, die der Verf. nicht gegeben, s. Centralbl. für Augenheilk. 1903, S. 95, Nr. 11.

pol sei durch die Lage des Knotenpunktes (?) an dieser Stelle bedingt; auch seien die peripheren Linsenpartien durch die Iris mehr geschützt.

Prophylaktisch empfiehlt Verf. das Tragen dunkelblauer Schutzbrillen.

---

2) Augen-Erkrankungen bei Lepra.

Besprechung des Buches von Lyder Borthen: Die Blindenverhältnisse bei der Lepra.

III. Journal of eye, ear and throat diseases. 1902. November—December.

Die Behandlung inficirter Corneal-Wunden mit Acetoson, von J. F. Klinedinst.

Verf. empfiehlt eine Lösung von 1 Gran auf 2 Unzen als keimtödtend und wirksamer als alle übrigen ihm bekannten Mittel.

IV. The Ophthalmic Record. 1903. Januar.

1) Das Studium der Muskeln unter Berücksichtigung ihrer nervösen, tonischen und contractilen Verhältnisse, von G. C. Savage.

---

2) Ein Fall von Idiosyncrasie gegen Homatropin und Atropin, von W. Linton Philipps.

Verf. berichtet über ein 27jähriges Fräulein, bei der weder Homatropin noch Atropin das Verhalten der Pupille und Accommodation beeinflusste, auch nicht nach wiederholter Einträufelung. Er erklärt diese seltene Beobachtung als „Idiosyncrasie".

---

3) Das Ophthalmometer zur Bestimmung von Refractionsfehlern, von Taylor.

Verf. macht an der Hand eines Falles auf die Widersprüche aufmerksam, die sich zuweilen zwischen dem durch ophthalmometrische Messung gefundenen Astigmatismus und den subjectiv angenommenen Gläsern bemerkbar machen. Es liegt das bekanntlich an der Beeinflussung des Hornhaut-Astigmatismus durch den Linsen-Astigmatismus.

---

4) Bericht über einen Fall von Dermoid-Geschwulst des Corneo-Skleral-Randes, von Adolf O. Pfingst.

---

5) Der therapeutische Werth grosser Salicyl-Dosen bei Uveitis, von Morton.

---

6) Eine einfache Methode zur Aufbewahrung makroskopischer Präparate, von Morton.

Mittheilung der von Greef in seiner „Anleitung zur makroskopischen Untersuchung des Auges" angegebenen Methode.

---

7) Ein Fall von einseitiger Hemianopsie mit Wernicke's hemianopischer Pupillen-Reaction, von Charles J. Kipp.

Bei einer 50jähr. Frau wurde nach einem Fall aus dem Wagen, in Folge dessen sie 3 Wochen lang in bewusstlosem Zustand blieb, vollkommene Blindheit des linken Auges, und rechtsseitige Hemianopsie des anderen festgestellt. Mit dem von Fragstein und Kemper beschriebenen Instrument (Klin. Monatsbl. 1899. S. 243) konnte hemianopische Pupillen-Starre nachgewiesen werden.

---

8) **Besserung der Sehschärfe bei Amblyopie aus Nichtgebrauch,** von Harry Friedenwald.

Nach einer ausführlichen Besprechung der Literatur fügt Verf. eine eigene Beobachtung an: bei einem 78jähr. Herrn, der auf seinem rechten Auge seit seinem 6. Lebensjahre eine traumatische Cataract hatte, auf dem linken Auge am Glaucom erblindete, wurde die Star-Operation vorgenommen; zunächst gar kein Erfolg, nur Handbewegungen wurden dicht vor dem Auge erkannt. Erst im Laufe mehrerer Monate, als die Sehkraft des linken Auges immer mehr erlosch, besserte sich das rechte Auge immer mehr, so dass mit einem entsprechenden Convexglas schliesslich eine Sehschärfe von $^{16}/_{40}$ erzielt wurde.

9) **Bericht über einen Fall von Pseudotorticollis mit abnormen Mitbewegungen des Kopfes und der Augen,** von E. R. Lewis.

10) **150 Magnet-Operationen,** von W. A. Fisher in Chicago.

Bericht über seine Erfahrungen in den letzten 5 Jahren; wie Verf. selbst angiebt, hat er nichts Neues zur Frage der Magnet-Operationen mitzutheilen. In 96 Fällen wurde gute Sehschärfe erzielt, in 34 die Form des Bulbus gut erhalten, in 20 die Enucleation nothwendig gemacht. Aber in 49 Fällen waren Zeichen von Metall im Auge und doch negativer Erfolg des Magneten. (Von fortgesetzter Beobachtung der Ergebnisse ist gar keine Rede.)

V. The Ophthalmic Review. 1903. Februar.

1) **Die Behandlung der Myopie,** von R. Liebreich in Paris.

Vergl. klin. Monatsbl. f. Augenheilkunde. 1902. II. S. 289.

2) **Operation an der Sehne des M. rectus superior wegen Lähmung des M. obliquus superior,** von Edward Jackson.

Bericht über 2 Fälle; die Operation wird an der Hand von 3 Abbildungen veranschaulicht.

3) **Bemerkungen über gewisse krankhafte Veränderungen der Hornhaut,** von Herbert Burnham.

Der Verf. theilt seine günstigen Erfahrungen mit, die er bei der Behandlung des Hornhautkegels gemacht hat. Sie bestand in der subcutanen Einführung von Pilocarpin, mit oder ohne gleichzeitige Verabfolgung von Jod und Quecksilber innerlich. Mit derselben Therapie will Verf. auch Erfolge bei Hornhautflecken, specifischen und nicht specifischen, gesehen haben.

VI. The American journal of ophthalmology. 1903. Januar.

1) **Oelcysten in der Peripherie der Orbita,** von Prof. Panas.

Vergl. Archives d'Ophtalmologie. 1902. December.

2) **Beiträge zur Aetiologie der Myopie,** von J. E. Widmark.

Vergl. British med. Journal. 1902.

VII. Annals of ophthalmology. 1902. October.

1) **Untersuchungen über das Bindegewebe der Orbita nach einer neuen Methode,** von Lucien Howe.

Verf. hält ein genaues Studium der die Orbita durchziehenden Bindegewebszüge für wichtig wegen ihrer Beziehungen: 1. zu den Augenmuskeln; er glaubt, dass unsere mangelhaften Kenntnisse darüber an manchen Miss-

erfolgen bei Schiel-Operationen die Schuld tragen; 2. zur Ansammlung von Flüssigkeiten oder der Ausbreitung krankhafter Gewächse innerhalb der Orbita; 3. zu den normalen Augenbewegungen.

Verf. unterscheidet 1. die Tenon'sche Kapsel, worunter er aber im engeren Sinne nur die den Sehnerven und den Augapfel bedeckenden Bindegewebspartien verstanden wissen will; 2. das von den Mm. recti ausgehende Bindegewebe; 3. die Fascia orbito-ocularis; 4. unregelmässig angeordnete, netzförmig die ganze Orbita durchziehende Bindgewebszüge.

---

2) **Intoxications-Amblyopie,** von P. Nuël, übersetzt von F. W. Marlow. Referat der Arbeiten Birch-Hirschfeld's (Arch. f. Ophth. LII u. LIII).

---

3) **Eine Analyse von 100 Fällen von Refractions-Anomalien mit besonderer Berücksichtigung ihrer Beziehungen zum Kopfschmerz,** von Alex. W. Stirling.

Niehts Neues.

---

4) **Soll man einen reifen Altersstar bei brauchbarem Sehvermögen des zweiten Auges operiren?** von F. Keiper.

Verf. hat über diese Frage und darüber, ob nach der Ausführung der Extraction aus der Refractions-Differenz grosse Beschwerden für die betreffenden Patienten entstehen, mehr als 100 amerikanische Augenärzte befragt[1] und ihre Antworten, die natürlich theils bejahend, theils verneinend ausgefallen sind, mitgetheilt. Verf. selbst räth zu der Star-Ausziehung in solchen Fällen aus folgenden Gründen:

1. Der Patient hat ein weiteres Gesichtsfeld.

2. Die Gefahren und Schwierigkeiten der Extraction einer überreifen Linse werden vermieden.

3. Andauerndes gutes Sehvermögen, da meistens auch die andere Linse erkrankt ist.

4. Grössere Annehmlichkeit des zweiäugigen Sehens und besseres Aussehen des Patienten.

---

5) **Tödtliche Meningitis nach Enucleation des Augapfels,** von M. V. Ball.

Der Fall erscheint dadurch etwas complicirt, dass schon früher die Evisceration des Bulbus vorgenommen und erst später wegen fortdauernder Eiterung die Bulbuskapsel enucleïrt wurde.

---

6) **Papillomatöse Entartung der Conjunctiva,** von H. V. Würdemann.

Mittheilung eines ein 10jähr. Kind betreffenden Falles, der klinisch das Bild der Conj. granularis darbot. Die mikroskopische Untersuchung der erkrankten excidirten Bindehautpartie ergab, dass die einzelnen Follikel aus einem dichten Bindegewebsnetz zusammengesetzt waren, in das eine grosse Zahl von Epithelzellen eingelagert waren. Die Oberfläche war von einer vollständigen, durchschnittlich dreischichtigen Epithelschicht überzogen. Verf. meint, dass es sich ursprünglich um eine Conj. granularis gehandelt habe, erst secundär sei bei dem auch sonst zu Warzenbildung (an den Händen) neigenden Patienten eine papillomatöse Degeneration hinzugetreten. Loeser.

---

[1] Wichtiger ist es, den Kranken zu befragen. H.

Bibliographie.

1) Die Blitz-Verletzungen in klinischer und social-rechtlicher Beziehung, von Dr. S. Jellinek. (Wiener klin. Wochenschrift. 1903. Nr. 6.) Von Augenstörung in Folge von Blitzschlag führte Verf. 3 Fälle an. Ein Schwerverletzter klagte über Blitzesehen mit Schmerzempfindung selbst bei geschlossenem Auge; für einen Augenblick nachher bestand Nebelsehen. Aeusserlich erschien das Auge normal. Bei einem zweiten Verletzten fand sich ein Echymoma subconjunctivale, der untere Theil der Cornea war schwach grau getrübt; ciliare Injection, träge Reaction der Pupille, Schmerz; Ausgang in Genesung. Bei dem 3. Patienten bestanden durch 48 Stunden Delirien, es kam zu linksseitiger Ptosis, Verengerung der linken Pupille, die reflectorisch etwas träge, bei Accommodation aber prompt reagirte. Nach 8 Tagen waren die Erscheinungen geschwunden, nur bestand noch etwas Schmerz im Auge. Schenkl.

2) Augenspiegel-Befunde bei Anämie, von Prof. Elschnig in Wien. (Wiener med. Wochenschrift. 1903. Nr. 3 u. 4.) Die akute posthämorrhagische Anämie in ihren schweren Formen setzt immer bedeutende Veränderungen am Augengrunde: Blässe der Blutsäulen der Gefässe, Verengerung der Arterien, Blässe der Papillen, Netzhautödem, Hämorrhagien, Degenerationsherde ohne Sehstörungen oder mit schwerster Schädigung des Sehvermögens, mit plötzlicher und dauernder Erblindung. In letzteren Fällen kann das Bild der Atropia nerv. opt. oder der Neuritis optica und Neuroretinitis ausgesprochen sein. Aehnliche Befunde findet man bei chronischer Anämie, nur fehlen häufig die Netzhaut-Veränderungen oder dieselben sind nur gering angedeutet. Von Fällen von Anämie durch Duodenalparasiten hatte Verf. nur einige durch Anchylostomiasis bedingte zu untersuchen Gelegenheit; er fand in einem Falle spärlichste Hämorrhagien; in allen übrigen Fällen war ausser geringfügigen anämischen Erscheinungen nichts Abnormes nachweisbar. Bei Chlorose fand er als constanteste Veränderung eine auffallende Blässe der Blutsäulen der Netzgefässe; schwerere Netzhaut-Veränderungen wurden bei reinen Fällen von Chlorose niemals beobachtet; ebenso wenig Neuritis optica; in 2 Fällen fanden sich einzelne kleine Netzhaut-Hämorrhagien. Bei der perniciösen Anämie fallen die Gefässe im Allgemeinen durch die besonders helle Farbe der Blutsäulen auf — meist sind die Gefässe normal kalibrisch. Die Papillen sind meist blass, oft fast weiss, häufig zart ödematös, die Netzhaut mit Blut-Austretungen übersät, häufig lassen sich weisse Degenerationsherde nachweisen. Bei Leukämie sind die Netzhautvenen stark erweitert, geschlängelt, ihre Blutsäulen enorm blass; die Arterien weniger erweitert. Die Papille erscheint blass, ödematös, mitunter wie eine Stauungspapille vorragend, aber ohne entzündliche Erscheinungen, Netzhaut stellenweise fleckenförmig gräulich getrübt; seltener sieht man weissliche Herde, etwas häufiger Cholestearinkrystalle. Bei Pseudoleukämie scheinen abnorme Spiegelbefunde nicht vorzukommen. Verf. erwähnt, dass es ihm seit längerer Zeit aufgefallen ist, dass die Zeitdauer, welche nöthig ist, um durch die Verminderung der Circulation (durch Druck auf das Auge) die körnige Strömung hervorzurufen, bei einzelnen Fällen eine ausserordentlich verschiedene ist; so konnte er bei Chlorose nie eine besondere Raschheit des Eintretens der körnigen Strömung bemerken, wohl aber in 2 Fällen von Leukämie.
Schenkl.

3) Zur Frühdiagnose der Hypophysis-Tumoren, von Dr. Alfred Fuchs, Assistent des Ambulatoriums für Nervenkrankheiten in Wien. (Wiener klin. Wochenschrift. 1903. Nr. 6.) Ein 30jähriger, an heftigen Kopfschmerzen leidender Mann, bei dem weder Alkohol und Nikotin-Abusus, noch Lues vorliegt, bietet ausser einer charakteristischen Fettzunahme und Augenstörungen nichts Abnormes dar; die abnorme Fettlage beginnt am Nacken, erstreckt sich von da zunehmend über den Rumpf und erreicht eine ganz besondere Dicke in der Gegend des Unterbauches, der Hüften, der Genitalien und an den Oberschenkeln. Die linke Pupille ist weiter als die rechte, beide Pupillen reagiren normal; Hemiopie der Pupillenresection ist nicht vorhanden. Das Sehfeld ist von beiden Seiten eingeschränkt und bietet das typische Bild bitemporaler Hemianopsie. Akromegale Erscheinungen und Glykosurie fehlen. Der Fundus des linken Auges ist normal; am rechten Auge besteht leichte Abblassung des temporalen Antheils der Papille. Die Stellung der Diagnose ermöglichte das positive Ergebniss eines Radiogrammes, welches für das Vorhandensein eines Tumors am Türkensattel sprach.

Schenkl.

4) Zwölfter Bericht über die Abtheilung für Augenkranke im Landeshospitale zu Laibach (vom 1. Januar bis 31. December 1902), von Primararzt Dr. E. Bock. Im Jahre 1902 standen 1333 Kranke (672 Männer, 601 Weiber) in Behandlung und wurden 512 Operationen, darunter 104 Star-Operationen, ausgeführt. Unter diesen 104 Star-Operationen waren: 55 Star-Ausziehungen mit dem Lappenschnitt und Iridectomie, 20 Star Ausziehungen mit dem Lanzenschnitt, 17 Zerschneidungen des Stares und 11 Zerreissungen des Nachstares. In keinem Falle kam es zu Wundeiterung. Schenkl.

5) Beziehungen der Allgemeinleiden und Organ-Erkrankungen zu Veränderungen und Krankheiten des Sehorgans, von A. Groenouw und W. Uhthoff, Professoren in Breslau (Graefe-Saemisch, Handbuch der gesammten Augenheilkunde. 2. Aufl. II. Theil. Bd. XI. Cap. XXII. Leipzig. 1901—1902. W. Engelmann.) In einer für Nachschlagezwecke sehr geeigneten Gliederung in einzelne Capitel und Abschnitte bespricht Groenouw die Augenbetheiligung bei Erkrankungen der Athmungs-, Kreislauf-, Verdauungs-, Harn- und Geschlechtsorgane, der Haut und der Bewegungsorgane, Constitutionsanomalien. Auch das Verhalten des Auges im Schlafe wird geschildert wie die Veränderungen des Sehorgans im Tode. Der Abschnitt, der von den erblichen Augen-und Infections-Krankheiten handelt, ist bei der langsamen Erscheinungsweise des Handbuchs noch nicht beendet. Abgeschlossen sind die interessanten Ausführungen Uhthoff's über die Augen-Veränderungen bei Vergiftungen. Sie sind zum Theil aus anderweitigen Veröffentlichungen Uhthoff's über dies Thema bekannt, so ist das Referat über toxische Neuritis von letzterem auf dem Pariser Congress 1900 zu vergleichen (Centralbl. f. pr. Augenheilk., 1901, S. 143, referirt). Spiro.

6) Makroskopische Anatomie des Auges, von Fr. Merkel und E. Kallius, Professoren in Göttingen. (Graefe-Saemisch, Handbuch der gesammten Augenheilkunde, 2. Aufl., I. Theil, Bd. I, Cap. I. Leipzig. 1901. W. Engelmann.) Zahlreiche Abbildungen sind den übersichtlichen Darstellungen zweckmässig eingefügt. Die vielen vorkommenden Varietäten sind berücksichtigt. Spiro.

7) Mélano-sarcome du corps ciliare et de l'iris, par E. Koenig. (Progrès médical. 1902. Mars.) Verf. beschreibt die an sich nicht häufige

Form des melanotischen Sarkoms der vorderen Augenregion. Das vorliegende Präparat hält eine eigenartige Ausbreitung. Die Hauptmasse wuchert vom Ciliarkörper in den Glaskörperraum, die abgelöste Netzhaut vor sich herschiebend. Ein Zipfel wuchert in die Vorderkammer und legt sich auf die äussere Circumferenz der Iris. Die Hinterseite der Iris ist völlig intact und frei von sarkomatöser Infiltration. Pigmentpunkte auf der Iris, Sclerotica der befallenen Seite und dem entsprechenden episkleralen Gewebe erleichterten die Diagnose. Rosenstein.

8) Ein Fall von symmetrischer Gangrän der Lider und der Thränensack-Gegend, von W. Vix. (Inaug.-Diss. Jena 1901.) Ein eigenartiger Fall ohne jeden ätiologischen Anhaltspunkt bei einem 6 Wochen alten Kinde. Bakteriologische Kulturversuche missglückten, öfters wiederholte Diphtherieheilserum-Injectionen hatten keinen Erfolg. Nach 10 Tagen zeigte sich rechts, wo bereits das epibulbäre Gewebe ergriffen war, eine Demarcationslinie; das Kind erlag am 16. Tage einer intercurrenten Bronchopneumonie und der allgemeinen Anämie. Bakteriologisch wurden später unsichere Staphylokokken nachgewiesen. Rosenstein.

9) Ein Fall von Lidgangrän nach Scharlach mit Conjunctivitis diphtheritica, von Hermann Kölle. (Inaug.-Diss. Giessen 1902.) Bei einem Kinde, bei dem 2 Jahre zuvor in Folge von Eisumschlägen gegen Conjunctivitis diphtheritica oberflächliche Gangrän beider Lider des linken Auges aufgetreten war, entwickelte sich im Anschluss an Scharlach links wieder Conjunctivitis diphtheritica und eine die Weichtheile des inneren Augenwinkels bis auf die Knochen zerstörende Gangrän. Unter antiseptischer Behandlung vernarbte der Defect. Eine bakteriologische Untersuchung hat nicht stattgefunden. Rosenstein.

10) Ueber einen Fall von doppelseitiger metastatischer Ophthalmie bei einem 42 Wochen alten Kinde, von Bruno Wend in Erlangen. Es handelt sich wahrscheinlich um einen Fall von kryptogener Pyämie. Als Körperbefund eine Pneumonie im rechten Unterlappen und später Affection des rechten Kniegelenkes. Der linke Bulbus, in welchem eitriges Glaskörper-Exsudat zu constatiren war, wurde enucleirt. Es fand sich nasal ein ziemlich umschriebener eitriger Aderhautherd mit Einschmelzung der angrenzenden Netzhautpartien und Durchbruch in den Glaskörper. Bakteriologisch waren nur spärliche Diplokokken zu finden. Das rechte Auge behielt ein organisirtes Pupillar-Exsudat und Linsentrübung zurück. Rosenstein.

11) Ueber die absteigenden Verbindungen der Sehhügel und vorderen Vierhügel, von Dr. E. Ernst. (Dissertation 1902. St. Petersburg. Russisch.) Die rein anatomische Arbeit kann im Auszuge im Neurolog. Centralblatt 1902, Nr. 21 nachgelesen werden. Fritz Mendel.

12) Ueber die sogenannte „myotonische" Convergenzträgheit lidstarrer Pupillen, von Dr. Nonne (Hamburg-Eppendorf.) (Neurolog. Centralbl. 1902. Nr. 21.) Verf. veröffentlicht 2 Fälle, in denen man nach dem besonderen klinischen Verhalten der Pupillen die Functionsstörung in den centrifugalen Schenkel des Reflexbogens localisiren muss. Fritz Mendel.

Um Einsendung von Separatabdrücken wird gebeten (Berlin NW. 26 Schiffbauerdamm).

Verlag von Veit & Comp. in Leipzig. — Druck von Metzger & Wittig in Leipzig.

Centralblatt

für praktische

AUGENHEILKUNDE.

Herausgegeben von

Prof. Dr. J. Hirschberg, Geh. Med.-Rath, in Berlin.

Unter ständiger Mitwirkung der Herren Dr. Ancke in München, Dr. Berger in Paris, Prof. Dr. Birnbacher in Graz, Dr. Brailey in London, Prof. Dr. H. Cohn in Breslau, Doc. Dr. Cl. du Bois-Reymond in Berlin, Dr. Crzellitzer in Berlin, Doc. Dr. E. Emmert in Bern, Prof. Dr. C. Gallenga in Parma, Dr. Giesberg in Berlin, Prof. Dr. Goldzieher in Budapest, Dr. Gordon Norrie in Kopenhagen, Dr. Hamburger in Berlin, Prof. Dr. Horstmann in Berlin, Dr. Issigonis in Smyrna, Prof. H. Knapp in New York, Prof. Dr. Krückow in Moskau, Dr. Loeser in Berlin, Prof. Dr. Magnus in Breslau, Major F. P. Maynard, I. M. S. Calcutta, Dr. F. Mendel in Berlin, Dr. Moll in Berlin, Prof. Dr. J. Munk in Berlin, Dr. Neuburger in Nürnberg, Dr. Pergens in Brüssel, Prof. Dr. Peschel in Frankfurt a. M., Dr. Purtscher in Klagenfurt, Dr. M. Reich in Petersburg, Med.-Rath Dr. Scherer in Oldenburg, Prof. Dr. Schenkl in Prag, Prof. Dr. Schwarz in Leipzig, Dr. Spiro in Berlin, Dr. Stiel in Köln.

Monatlich ein Heft. Preis des Jahrganges 12 Mark. Zu beziehen durch alle Buchhandlungen des In- und Auslandes und die Postanstalten des Deutschen Reiches.

Juli. Siebenundzwanzigster Jahrgang. 1903.

Inhalt: **Original-Mittheilungen.** I. Glaucom in Folge eines Unfalls. Ein Gutachten, erstattet von Dr. **Scheer** in Oldenburg. — II. Ophthalmologische Betrachtungen im Anschluss an intravenöse Kollargol-Einspritzungen bei Kaninchen. Von Marine-Oberstabsarzt Dr. **Paul Meyer.** — III. Beitrag zur Magnet-Operation. Klinische Erfahrungen und Bemerkungen über den relativen Werth der verschiedenen Elektromagnete und über die doppelte Durchbohrung des Augapfels durch Eisensplitter. Von Dr. **E. P. Braunstein**, Privatdocent in Charkow. (Schluss.)

Klinische Beobachtungen. Ein Fall von Barlow'scher Krankheit. Von J. Hirschberg.

Gesellschaftsberichte. Niederrheinische Gesellschaft für Natur- und Heilkunde zu Bonn. 1903.

Journal-Uebersicht. I. A. v. Graefe's Archiv für Ophthalmologie. LV. 2. — II. Archiv für Augenheilkunde. 1903. XLVI. 4 und XLVII. 1.

Vermischtes. Nr. 1—6.

Bibliographie. Nr. 1—19.

I. Glaucom in Folge eines Unfalls.

Ein Gutachten, erstattet

von Dr. **Scheer**, Augenarzt in Oldenburg.

— — — — — — — — —

Nach M.'s Angaben ist das rechte Auge im Jahre 1897 nach einer schmerzhaften Entzündung erblindet und später mit dem Erfolge von mir operirt worden, dass die Schmerzen dauernd verschwanden, während das Sehvermögen nicht wiederkehrte. Das linke Auge war bis zum 12. Juli

d. J. gesund und sehtüchtig. An diesem Tagen erfolgte der in den Akten geschilderte Vorgang beim Abladen von Heu, wobei Grassamen ins linke Auge flog. M. berichtete mir in ähnlicher Weise, fügte aber noch hinzu, dass er zugleich mit einem Heubündel einen Schlag in die Gegend des linken Auges erhalten habe. Noch an demselben Tage stellte sich eine schmerzhafte Entzündung mit starker Herabsetzung des Sehvermögens ein. Der Zustand besserte sich nicht, und als M. 8 Tage nach Beginn der Erkrankung in eine Augenklinik nach M. geschickt wurde, musste er, wie mir M.'s Begleiter erzählte, bereits geführt werden. In M. wurden mehrere Operationen verrichtet, welche günstig auf die Schmerzen wirkten, das Sehvermögen aber nicht wiederherstellten.

Jetziger Befund (22. Dezember 1902). Rechtes Auge: Das Auge ist blass und reizfrei, Hornhaut und Kammerwasser klar, vordere Kammer flach, Pupille sehr weit und starr, Linse getrübt und leicht gebläht, Spannung mässig erhöht, Sehvermögen vollständig erloschen. Die Regenbogenhaut zeigt oben einen breiten Ausschnitt.

Linkes Auge: Das Auge ist blass und reizlos und erkennt unsicher Bewegungen der Hand unmittelbar vor dem Auge; ob im ganzen Bereiche des normalen Gesichtsfeldes, ist nicht mit Sicherheit festzustellen. Hornhaut und Kammerwasser klar, vordere Kammer flach, Pupille sehr weit und starr, Linse durchsichtig. Oben befindet sich ein breiter Ausschnitt der Regenbogenhaut; und unten-aussen, etwas nach aussen vom Hornhautrande, parallel mit demselben, eine ca. 8 mm lange feine Narbe. Spannung leicht erhöht. Mit dem Augenspiegel sieht man dichte, dunkle Glaskörpertrübungen und ausgebreitete Netzhautblutungen, die Papille ist nicht deutlich zu erkennen.

Der vorstehende Befund lässt sich nur dahin deuten, dass M. beiderseits an s. g. grünem Star (Glaucom) erblindet ist, und zwar, wie ich sogleich hinzufüge, unheilbar erblindet.

Nach der mir vorliegenden Krankengeschichte war M. im Januar 1897 auf dem rechten Auge bereits seit einiger Zeit an Glaucom erblindet. Daher konnte die von mir ausgeführte Operation (Iridectomie) nur einen Nachlass der Schmerzen, nicht aber die Wiederherstellung des Sehvermögens bewirken. Das entspricht dem Wesen des Glaucoms. Damals hatte das linke Auge volle Sehschärfe bei normalem Bau.

Ohne Zweifel ist am Abend des 12. Juli auch das linke Auge an Glaucom erkrankt. Hätte man sogleich operirt, so wäre das Sehvermögen höchst wahrscheinlich, wenigstens zum Theil, erhalten geblieben. Als M. nach M. kam, war es zu spät, und der dortige Augenarzt stand denselben Verhältnissen gegenüber, wie ich vor 6 Jahren. Derselbe hat ausser einer Iridectomie auch eine Sklerotomie (aussen-unten) ausgeführt.

Die für die Berufsgenossenschaft wichtige Frage, ob das linke Auge in Folge des Unfalls vom 12. Juli erblindet ist, kann m. E. weder so ein-

fach verneinend, wie von dem Augenarzte in M., noch so bestimmt bejahend, wie von dem Arzte in L., beantwortet werden. Sicher handelt es sich nicht um einen Fall, bei dem, wie gewöhnlich, die direkten Folgen einer Verletzung sichtbar sind. Trotzdem kann aber ein ursächlicher Zusammenhang zwischen der anscheinend leichten Verletzung des linken Auges und der Erblindung bestehen.

Das Glaucom befällt meistens beide Augen, und es ist eine allgemein anerkannte Thatsache, dass ein Individuum, welches auf einem Auge an Glaucom gelitten hat, sehr häufig auch auf dem zweiten Auge erkrankt. Einzelne Personen besitzen offenbar eine Disposition zu dieser Erkrankung, und es bedarf oft nur einer geringfügigen Gelegenheitsursache, um das Leiden zum Ausbruch zu bringen. Vielfache Erfahrungen lehren, dass u. a. Gemüthsbewegungen verschiedener Art, wie Aerger, Schreck, Angst, genügen, um einen Glaucomanfall hervorzurufen. Nehmen wir an, dass in unserem Falle Fremdkörper in das linke Auge flogen, so wird dasselbe vermuthlich im ersten Augenblicke bis zu einem gewissen Grade functionsunfähig gewesen sein. M. war daher mehr oder minder hilflos, und da es sich um das allein noch sehende Auge handelte, so war Anlass zu einer heftigen Gemüthsbewegung gegeben.

Ich will nicht ausführlich erörtern, wie auch auf andre Weise eine unbedeutende Verletzung durch Störung des regelmässigen Blutumlaufs im Auge Glaucom veranlassen könnte, möchte aber eine andre Möglichkeit betonen. Es steht fest, dass einerseits Erweiterung der Pupille den Ausbruch des Glaucoms begünstigt und andrerseits Contusion des Augapfels nicht selten eine Erweiterung der Pupille bewirkt. Hat also das linke Auge in der That einen Schlag mit einem Heubündel erhalten, so kann dadurch eine Erweiterung der Pupille bewirkt und auf diesem Wege das Glaucom verursacht sein. Leider ist über den Zustand des Auges unmittelbar nach dem Unfall nichts bekannt. Die Blutungen im linken Auge sprechen nicht ohne weiteres für eine Contusion, sondern können nicht immer vermeidbare Folgen der Operationen sein.

Die Verhältnisse liegen in unserem Falle ähnlich wie unter Umständen bei Unterleibsbrüchen. Auch hier ist eine Disposition, d. h. ein ungenügender Verschluss des Leisten- bezw. Schenkelkanals, für die Herbeiführung des Leidens erforderlich. Wer einen fest verschlossenen Leistenkanal besitzt, wird sich auch bei stärkster Anspannung der Bauchpresse keinen Bruch zuziehen. Nun hat das Reichs-Versicherungsamt entschieden, dass Bruchleidende dann Anspruch auf Unfallrente haben, wenn der Bruch bei einer starken körperlichen Anstrengung unter heftigen, die Arbeitsfähigkeit aufhebenden Schmerzen ausgetreten ist. Ein Theil dieser Rentenempfänger würde voraussichtlich früher oder später unter dem Einflusse der gewöhnlichen Verrichtungen einen Bruch erworben haben, aus dem sie ebenso wenig einen Anspruch auf Entschädigung herleiten könnten, wie etwa M.,

wenn er, was wahrscheinlich geschehen wäre, nach kürzerer oder längerer Zeit ohne nachweisbare Ursache an Glaucom des linken Auges erkrankt wäre. In beiden Fällen konnte der als Betriebsunfall aufzufassende Vorgang nur bei bestehender Disposition eine bestimmte Wirkung ausüben; der Unterschied liegt nur darin, dass dort eine gewaltsame Anspannung der Bauchpresse direkt wirkt, hier der Folgezustand sich erst mittelbar entwickelt, so dass Ursache und Wirkung weniger klar zu Tage treten.

Wie ich nochmals betonen möchte, bin ich keineswegs der Ansicht, dass die Erblindung des linken Auges mit Sicherheit als Folge des Unfalls vom 12. Juli angesehen werden muss. Dagegen ist man m. E. nicht berechtigt, einen ursächlichen Zusammenhang zwischen Unfall und Erblindung für ganz ausgeschlossen zu erklären. Die Möglichkeit des Zusammenhanges besteht ohne Zweifel, und es fragt sich, ob hier analog dem: „in dubio pro reo" verfahren werden soll.

Die Rentenansprüche wurden auf Grund dieses Gutachtens von der Berufsgenossenschaft abgelehnt, vom Schiedsgericht dagegen ohne Zuziehung weiterer Sachverständiger „in Anwendung des Satzes freier Beweiswürdigung" anerkannt. Recurs ist nicht erhoben, M. bezieht Vollrente.

II. Ophthalmologische Betrachtungen im Anschluss an intravenöse Kollargol-Einspritzungen bei Kaninchen.

Von Marine-Oberstabsarzt Dr. **Paul Meyer.**

Um die Wirkung einer längeren Einsilberung des Organismus durch Credé'sches Kollargol auf die durch Heubacillen (Bac. subtilis) verursachte Panophthalmie zu prüfen, wurden an 3 Kaninchen folgende Versuche angestellt:

2 Kaninchen (K 1 und K 2) wurde 0,1 ccm einer Aufschwemmung einer Reincultur des Bac. subtilis in Bouillon in je einen Glaskörper gespritzt. K 2 erhielt gleichzeitig 1 ccm einer 5 % Kollargol-Lösung intravenös. Vom 2. Tage ab erhielten beide Thiere täglich 1, meistens 2 ccm der 5 % Kollargol-Lösung oder 0,05—0,1 g löslichen Silbers, und zwar 16 bezw. 14 Tage lang, im Ganzen 1,3 bezw. 1,15 g löslichen Silbers. Bei beiden Kaninchen kam es in 24 Stunden zu einer typischen Panophthalmie, die bei K 2 nicht ganz so hochgradig war, wie bei K 1. Die Entzündungserscheinungen gingen aber auffallend schnell zurück. Fast übereinstimmend konnte am Schluss der Behandlung als Rückstand einer abgelaufenen Panophthalmie bei beiden Thieren notiert werden: leichte chronische Verdickung der Bindehäute, allgemeine graue, durchscheinende Trübung der Hornhaut, Vertiefung der vorderen Augenkammer, Pupillarexsudat, keine Spannungs-

veränderung, keine erhöhte Empfindlichkeit, keinerlei Reizzustände am gesunden Auge.

Um einen Maassstab zu haben, sei erwähnt, dass durch jede Kollargoleinspritzung das Blut des Thieres in eine Silberlösung von 1:4000—6000 umgewandelt wurde. In Wirklichkeit wird die Silberconcentration wegen der Verteilung des Silbers auf die allgemeine Körperflüssigkeit geringer gewesen sein, auch im Laufe von 24 Stunden durch Ausscheidung des Silbers aus dem Organismus abgenommen haben. Vergleichsweise wird die Silberconcentration des Blutes eines mit 0,05 g Silber intravenös behandelten Menschen von 60 kg Gewicht 1:100000 betragen. Und mehr Silber hat man meines Wissens bisher dem Menschen nicht verabfolgt.

Der Glaskörper eines 3. Kaninchens (K 3) wurde ebenfalls mit Bac. subtilis beschickt, es wurde aber keine Kollargolbehandlung eingeleitet. Hier nahm die stürmische Panophthalmie ihren gewöhnlichen Verlauf bis zur Erweichung des Apfels, das Thier kam herunter, während K 1 und K 2 ganz gesund geblieben waren, es überstand auch nicht eine kurze Aethernarkose.

4 Tage nach der letzten Kollargoleinspritzung und ohne dass neue Reizzustände aufgetreten wären, wurde bei K 1 und K 2 das Auge enukleirt und der Glaskörper bakteriologisch untersucht. Aus beiden Glaskörpern wuchsen Reinculturen von Heubacillen einer Sorte, mit vielen Sporen, desgleichen aus dem Glaskörper von K 3, dessen Auge 18 Tage nach der Infection enukleiert war. Während ferner der Glaskörper von K 3 gelbgetrübt, matsch, detritusartig, theilweise verflüssigt war; waren die Glaskörper von K 1 und K 2 nicht verflüssigt, mehr grau als gelb getrübt, organisirter, geschrumpft, woher auch die Vertiefung der Vorderkammern stammte. Die Linsen waren ebenso an der allgemeinen Trübung betheiligt.

In diesen Versuchen hat sich die Widerstandsfähigkeit der Heubacillen von Neuem bestätigt, denn sie widerstanden einer mehr als 2wöchentlichen Ueberschwemmung des Organismus mit Silber. Dieses Verhalten entspricht aber der Erfahrung, dass dem Silber weniger eine keimtötende, als keimhemmende Wirkung zukommt. So tödtet z. B. eine Lösung 1:50 virulente Staphylokokken erst in 10 Stunden.

Die keimhemmende Kraft des Silbers, welches in Lösungen von 1:5000 schon nach wenigen Minuten, von 1:80000 überhaupt noch und im Organismus nach den Erfahrungen bei septischen Erkrankungen wahrscheinlich in noch schwächeren Lösungen hemmend wirkt, ist auch an den Heubacillen im Glaskörper deutlich hervorgetreten. Wir müssen es auf Keimhemmung deuten, wenn sich bei K 1 die schwere Panophthalmie schon vom 2. Tage an zurückbildete, trotzdem der Glaskörper lebensfähige Heubacillen enthielt, desgleichen bei K 2, wo sich die Hemmung bereits in der gelinderen Form der Panophthalmie aussprach. Man muss annehmen,

dass die Glaskörper mit dem Stoffwechsel das Silber in sich aufnahmen, dass mit der Umwandlung, den die Glaskörper als Nährboden erlitten, der Stoffwechsel gestört wurde und dass so in ihnen ein Depositum von Silber zurückblieb, welches die Heubacillen in Schach hielt und nach Aussetzen der Silbereinspritzungen weiter hemmend wirken konnte. Andrerseits muss die Hemmung auch von den blut- und lymphreichen Häuten ausgegangen sein, die den Glaskörper und auch die Linse ernähren.

Wenn es bei K 2 trotz der gleichzeitigen Silbereinspritzung zur Panophthalmie gekommen ist, so muss der Grund hierfür in der Güte des Nährbodens und in dem wenig regen Stoffwechsel des Glaskörpers gesucht werden, in Folge dessen die Heubacillen wachsen konnten, noch ehe das Silber hemmend eingreifen konnte. Daher wird es wohl auch nie gelingen, einer Heubacillenpanophthalmie durch Kollargol auf intravenösem Wege vorzubeugen.

An K 3 gelang der Gegenbeweis, dass ohne Silbereinspritzungen der Verlauf der Panophthalmien ein anderer gewesen wäre. Hier nahm die Panophthalmie ihren gewöhnlichen Verlauf. Auch aus dem Glaskörper von K 3 liessen sich noch 14 Tage nach der Infection charakteristische Heubacillen cultiviren.

Dieser Befund steht im Gegensatz zu dem Ergebnis von Silberschmidt (vergl. letzte Vers. der ophth. Ges. in Heidelberg), wonach sich die Krankheitserreger der Panophthalmie, hauptsächlich aus der Heubacillengruppe, nur wenige Tage im Glaskörper des Kaninchen nachweisen lassen. Dieser Gegensatz kann durch die verschiedene Menge des Infectionsmaterials oder auch durch verschiedene Eigenschaften der Erreger bedingt sein. Jedenfalls ist der diesseits verwendete Erreger aus einem Heuaufguss bakteriologisch sicher isolirt und festgestellt worden.

Ob eine Phagocytose stattgefunden hat, ist bei unsern Versuchen nicht festgestellt worden.

Ueber den praktischen Wert derselben für die Therapie der Panophthalmie lässt sich noch nichts sagen. Die Möglichkeit ist aber nicht ausgeschlossen, dass bei frühzeitiger Behandlung eine Panophthalmie, die durch weniger widerstandsfähige Erreger als durch die der Heubacillengruppe verursacht wird, verhindert oder wenigstens im Verlauf zum Stillstand gebracht werden könnte, sodass nicht nur die Form des Apfels, sondern auch die Sehkraft in gewissen Grenzen erhalten bliebe. Jedenfalls bildet der Gegenstand ein weiteres interessantes Versuchsfeld.

Auch für die Verhütung und Heilung des Ulcus serpens kann die intravenöse Kollargoltherapie von Bedeutung werden, da der Fraenkel-Weichselbaum'sche Diplococcus weicher ist als der Heubacillus und die Hornhaut vermutlich besser, als der Glaskörper, von Silber durchschwemmt werden kann.

Schliesslich soll noch eine weitere Betrachtung angestellt werden, die die sympathischen Augenerkrankungen betrifft. Es dürfte wohl kaum mehr zweifelhaft sein, dass ein Theil der sympathischen Augenerkrankungen auf Infection durch Bakterien oder deren Toxine beruht, und zwar durch Infection auf dem Wege der allgemeinen Blutbahn oder auch durch directe Fortleitung von dem verletzten Auge aus, und befördert durch einen bereits im 2. Auge bestehenden Reizzustand. Da von allen zum Theil etwas gewagten Theorien über die Wirkungsweise des Kollargols im Organismus diejenige am meisten einleuchtet, wonach das Silber keimtödtend oder antiseptisch, in schwachen Lösungen keimhemmend oder aseptisch wirkt, und da der Vorgang so zu denken ist, dass der Organismus in einen schlechten, aseptischen Nährboden verwandelt wird und die Bakterien und deren Toxine nicht überhand nehmen, sich nicht weiter im Organismus verbreiten können und wegen ihrer Minderzahl durch Phagocytose leichter fortgeräumt werden können; so darf man, unterstützt durch praktische Erfahrungen an septischen Erkrankungen andrer Art, mit Recht annehmen, dass auch sympathischen Augen-Erkrankungen durch Kollargoleinspritzungen wird vorgebeugt werden können. Hierüber müssen weitere Thierversuche Aufschluss geben. Es soll nur nebenbei noch bemerkt werden, dass das gesunde Auge von K 1 einige Wochen vorher iridectomiert war und dass der eine Schenkel des Iriskoloboms in der Hornhautnarbe eingeheilt war, wodurch ein gewisser Reizzustand in diesem Auge geschaffen war. Aber dennoch sind sympathische Reizungen an diesem Auge nicht beobachtet worden.

III. Beitrag zur Magnet-Operation.

Klinische Erfahrungen und Bemerkungen über den relativen Werth der verschiedenen Elektromagnete und über die doppelte Durchbohrung des Augapfels durch Eisensplitter.

Von Dr. **E. P. Braunstein**, Privatdoc. der Ophthalmologie an d. Universität Charkow.

(Schluss.)

Was die Anwendung des grossen Haab'schen Magneten zu diagnostischen Zwecken (bei Vorhandensein eines Splitters im Auge fühlt der Patient im Moment, in dem das Auge dem Magneten genähert wird, einen Schmerz,) betrifft, so dürften heutzutage, wo wir so feine und genaue Untersuchungsmethoden wie die Radiographie und das Sideroskop besitzen, in Anbetracht der drohenden Gefahr einer Zerreissung der inneren Augenhüllen, solche Methoden einfach als unerlaubt gelten. Mit Hülfe der Radiographie können wir nicht nur das Vorhandensein eines Fremdkörpers constatiren, sondern auch die Grösse und Form desselben feststellen. Opitz(27) war der erste, der sich der Radiographie zur Feststellung von

Fremdkörpern im Augeninnern bedient hat. Lewkowitsch (28) hat, an seinen eigenen Augen experimentirend, Fremdkörper an der Oberfläche des Augapfels befestigt und dann die Anwesenheit derselben mittelst Röntgenstrahlen festzustellen gesucht. Dahlfeld und Pohrt (29) haben sowohl experimentell, wie auch in einem concreten Falle mittelst Radiographie im Augeninnern das Vorhandensein eines Fremdkörpers festzustellen vermocht. Friedmann (30) hat gleichfalls mittelst Röntgenstrahlen in bitemporaler Richtung im Auge einen Fremdkörper constatirt. Sweet (31) hat 2 Methoden zur Feststellung der Lage im Auge vorgeschlagen. Er gebrauchte 2 Indicatoren aus Metall, von denen der eine gegenüber dem Centrum der Cornea, der andere in der Richtung zur Schläfe in gewisser Entfernung von derselben placirt wurde. Ausserdem gebrauchte Sweet Aluminiumstäbchen, die mittelst Verbandes am äusseren und inneren Augenwinkel, sowie in der Mitte des oberen Augenlides befestigt wurden. Dr. Günzburg (32) hat in einem Falle mittelst Röntgenstrahlen das Vorhandensein eines Fremdkörpers im Auge festgestellt. Prof. L. Weiss und Dr. W. Klingelhöffer (33) haben unter 12 Fällen 7 Mal mittelst Röntgenstrahlen das Vorhandensein eines Fremdkörpers im Auge festzustellen vermocht, wobei es sich in einigen Fällen um sehr kleine Fremdkörper gehandelt hat. Ausser den erwähnten Autoren haben sich auch viele andere der Röntgenstrahlen zu demselben Zwecke mit Erfolg bedient. Die Röntgenstrahlen haben vor dem Asmus'schen Sideroskop den Vorzug, dass sie jeden Fremdkörper erkennen lassen, während man mittelst des Sideroskops nur das Vorhandensein von Eisen- bezw. Stahlsplittern festzustellen vermag. Mit Hülfe des Sideroskops können wir aber auch nicht nur das Vorhandensein eines Fremdkörpers im Auge überhaupt, sondern auch ungefähr die Grösse desselben bestimmen, wenn wir, dem Vorschlag Asmus gemäss, seine Dämpfungsnadel, d. h. die von ihm zur Abschwächung der Zugkraft vorgeschlagene Nadel verwenden. Allerdings muss man sagen, dass das Sideroskop bisweilen unklare Befunde giebt, namentlich in denjenigen Fällen, in denen eine doppelte Perforation der Wandungen des Augapfels besteht, d. h. wenn der Fremdkörper, nachdem er die Wandungen des Augapfels 2 Mal durchschlagen hat, sich einen Weg nach der Orbita oder nach den benachbarten Gegenden bahnt. In solchen Fällen ist die diagnostische Bedeutung des grossen Haab'schen Magneten gleich 0, und der Sachverhalt muss entweder mittelst sorgfältiger ophthalmoskopischer Untersuchung oder mittelst Radiographie festgestellt werden. Als Beweis möchte ich folgende 2 Fälle anführen:

1 I. S., 20 Jahre alt, Schlosser in den Eisenbahnwerkstätten, kam am 9. April 1901 zu mir wegen schlechter Sehkraft am rechten Auge, welches er sich vor zwei Monaten bei der Arbeit mittelst Eisensplitters verletzt hatte. Die Untersuchung ergab Folgendes: Am rechten Auge ist an der Hornhaut, etwas nach innen vom Rande der Pupille, eine lineäre,

durch die ganze Dicke des Gewebes verlaufende, 1,5 mm lange Narbe zu sehen; dieser Narbe entsprechend befindet sich eine penetrirende Oeffnung in der Iris; die Linse zeigt eine circumscripte Trübung, welche in der Richtung von vorn nach hinten in Form eines Kanals die ganze Masse der-

Fig. 1.

selben durchdringt und dem Weg, den der Fremdkörper seiner Zeit genommen hatte, entspricht; der ganze übrige Theil der Linse ist durchsichtig; nach innen von der Papille des N. opticus befindet sich eine schräge Zerreissung der Netzhaut, der Chorioidea und der Sklera; das obere Ende der Ruptur hat unregelmässige Conturen; die ganze betreffende Stelle ist

von allen Seiten von Pigmenthäufchen umgeben, in deren Mitte noch kleine Extravasate zu sehen sind. Die Sehkraft beträgt an diesem Auge = $^{20}/_{100}$. Die Untersuchungen mittelst Sideroskops haben nur ein unklares, die mittelst des grossen Magneten überhaupt kein Resultat geliefert. Das ophthalmoskopische Bild des Augengrundes zeigte deutlich, dass der Splitter die hintere Wand des Augapfels durchgeschlagen hat und in die Orbita eingedrungen ist. In solchen Fällen kann das Sideroskop, wenn es auch noch so empfindlich ist, keine genauen Befunde liefern, und zwar wegen der grossen Entfernung der Magnetnadel von dem kleinen, tief in der Orbita liegenden Splitter; der grosse Magnet vermag in Folge der Gegenwirkung der Gewebe der Orbita und des Augapfels den Splitter entweder überhaupt nicht anzuziehen, oder er bedingt, indem er bei geringer Entfernung den Splitter sammt den ihn umgebenden festen Geweben anzieht, kein Gefühl von Schmerz.

II. T. B., 29 Jahre alt, Eisenbahnschlosser, wurde in meine Privatklinik am 13. December 1901 wegen schwerer Verletzung des linken Auges aufgenommen, welche er sich am 28. November während der Arbeit zugezogen hatte. Die Untersuchung ergab Folgendes: Am linken Auge starke pericorneale und sclerale Injection; an der Hornhaut befindet sich eine verticale Wunde, welche das Centrum der Pupillengegend ergreift; die Iris ist zerrissen, ein Theil derselben steckt in der Hornhautwunde; die Linse ist getrübt. Visus oc. s. = $\frac{1}{\infty}$; Projection unregelmässig. Die Untersuchung mit dem Sideroskop hat unklare Befunde geliefert, während die Radiographie das Vorhandensein eines grossen Fremdkörpers hat feststellen lassen (Fig. 1). Am 14. December nahm ich die Operation vor: An Stelle der bereits vernarbten Wunde machte ich eine Incision der Hornhaut und schnitt den vorgefallenen Theil der Iris fort; die wiederholte Untersuchung mittelst des kleinen Hirschberg'schen Magneten blieb erfolglos; desgleichen führte die mehrfach wiederholte Näherung des Auges an den grossen Haab'schen Magneten zu einem negativen Resultat, indem der Patient im Moment der Näherung des Magneten keinen Schmerz empfand. In Anbetracht des Umstandes, dass mittelst der Radiographie das Vorhandensein eines Fremdkörpers constatirt wurde, wurde angenommen, dass wir im vorliegenden Falle es mit einer doppelten Perforation der Wandungen des Augapfels durch den Fremdkörper zu thun haben, der durch die hintere Wand des Augapfels in die Orbita eingedrungen ist und in Folge dessen weder mit dem kleinen, noch mit dem grossen Magneten extrahirt werden kann. Die Heilung ging nach der Operation glatt von statten. Am 24. December verliess der Patient das Krankenhaus. Visus oc. s. = $\frac{1}{\infty}$.

Am 28. Januar 1902 erschien der Patient wieder und klagte über Lichtscheu und Nebel im rechten Auge. Die Untersuchung ergab: Kleine pericorneale Injection; Pupille regelmässig, reagirt gut auf Licht. Augengrund zeigt keine Veränderungen. Visius oc. d. = $^{20}/_{20}$; das linke Auge ist im

vorderen Abschnitt leicht abgeflacht. An der Hornhaut sieht man eine grosse senkrechte Narbe, die mit der Iris verwachsen ist; die Gegend des Corpus ciliare ist nicht im geringsten schmerzhaft. Es waren also Symptome von beginnender sympathischer Entzündung im rechten Auge vorhanden, und in Folge dessen nahm ich am 30. Januar die Enucleation des linken Augapfels (in Chloroformnarkose) vor; während der Operation stiess ich bei der Durchschneidung des N. opticus auf ein Hinderniss von Seiten eines Metallkörpers: hinter dem Augapfel fand sich in der That ein umfangreicher Fremdkörper aus Eisen vor, der die Form einer Platte mit spitzen, unebenen Rändern hatte, 10,0 mm lang und mittelst neugebildeten Bindegewebes mit dem äusseren Theil der hinteren Wand des Augapfels, etwas oberhalb der Eingangsstelle des N. opticus, fest verwachsen war. Auf Abbildung 2 kann man die Photographie des hinteren Abschnittes des Augapfels sammt dem mit demselben in Verbindung stehenden Eisensplitter sehen. Die Heilung nach der Operation ging glatt von statten. Am 7. Februar verliess der Patient das Krankenhaus; Nebel und Lichtscheu im rechten Auge waren verschwunden.

Fig. 2.

Die mitgetheilten beiden Fälle sind aus dem Grunde von hohem Interesse, weil die doppelte Perforation der Wandungen des Augapfels durch einen Splitter unter den einfachen Bedingungen einer explosionslosen Verletzung, nach dem Ausspruch eines so erfahrenen und auf dem in Rede stehenden Gebiete so maassgebenden Mannes wie Hirschberg, eine grosse Seltenheit darstellt.[1] Im vorigen Jahre hat A. Wagenmann (35) auf dem ophthalmologischen Kongress zu Heidelberg über drei Fälle von doppelter Perforation der Augenwandungen berichtet. Ausserdem ist ein Fall von Dr. Natanson (36) beschrieben worden, und einen Fall hat Prof. Krjukow (37) in der Sitzung der ophthalmologischen Gesellschaft zu Moskau mitgetheilt. In dem zweiten der von mir mitgetheilten Fälle verdient der Umstand besondere Beachtung, dass im gesunden Auge Erscheinungen von sympathischer Reizung aufgetreten sind, trotzdem im verletzten Auge durch Druck auf die Gegend des Corpus ciliare auch nicht der geringste Schmerz hervorgerufen werden konnte. Durch das Fehlen eines so wichtigen Symptoms, welches gewöhnlich als Indication zur Vornahme der Enucleation des Augapfels gilt, kann der Arzt bisweilen irregeleitet und in Folge dessen eine Versäumung des richtigen Moments zur Operation verursacht werden. In den von Wagenmann sowohl, wie von mir beobachteten Fällen hat das

[1] Prof. Hirschberg hat neulich zwei ausserordentlich interessante Fälle von doppelter Perforation der Wandungen des Augapfels beschrieben (34).

Sideroskop undeutliche oder negative Befunde geliefert, während der grosse Magnet stets negative Resultate ergab; die Radiographie wurde in den Fällen von WAGENMANN nicht angewendet.

Aus den mitgetheilten Krankengeschichten ersehen wir, dass die Anwendung des grossen HAAB'schen Magneten auch als diagnostisches Verfahren äusserst unzuverlässig ist.

Alles in Allem gelangen wir auf Grund vorstehender Ausführungen zu dem Schlusse, dass heutzutage der zweckmässigste Apparat zur Extraction von Eisenfremdkörpern der kleine Magnet ist, und zwar entweder in der Gestaltung, wie sie HIRSCHBERG empfohlen hat, oder in Form eines gleichen Apparates, der an eine Dynamomaschine oder an einen Accumulator angepasst ist. Was den grossen Magneten betrifft, so ist die Anwendung desselben in seiner gegenwärtigen Gestaltung vorläufig mit Uebelständen sowohl, wie mit einer gewissen Gefahr verknüpft. Die Anwendung dieses Apparates muss in Folge dessen ausschliesslich auf diejenigen Fälle beschränkt bleiben, in denen sich die übrigen Apparate als erfolglos erwiesen haben, oder von einer Wiederherstellung des Sehvermögens nicht mehr die Rede sein kann. Zu diagnostischen Zwecken müssen wir uns des Sideroskops und der Radiographie bedienen, wobei es besonders wünschenswerth ist, dass die Aerzte sich bei traumatischen Verletzungen des Auges gerade der Radiographie im weiteren Maassstabe bedienen.

Dieser Aufsatz war bereits druckfertig, als VOLKMANN (38) seine Arbeit in extenso veröffentlicht und seinen neuen Elektromagneten beschrieben hat. Die Schlüsse, zu denen VOLKMANN gelangt, sind folgende: 1. Die Grösse des Splitters ist unwesentlich, seine Gestalt dagegen maassgebend für die zu seiner Bewegung erforderliche Zugkraft, wobei bei runder Form die grösste Kraft erforderlich ist. 2. Die Ausdehnung des Bereiches hinreichender Zugkraft ist bei kleinen Magneten verhältnissmässig grösser als bei grossen. 3. Die Dicke der Bewickelung eines Magneten ist ganz ohne Rücksicht auf seine Grösse nur durch das Dimensionsverhältniss und die verlangte Magnetisirungsintensität bestimmt. 4. Die Form des Magneten ist dem Verlaufe der Magnetisirungslinien anzupassen. Man spart dadurch an Gewicht und bekommt die Pole streng in die Endflächen. 5. Im Vergleich zur HAAB'schen Form zeigen Magnete nach der beschriebenen (von VOLKMANN) Form eine für den klinischen Gebrauch wesentlich günstigere Vertheilung der Zugkraft. Nach VOLKMANN soll der von ihm construirte Elektromagnet in vielen Beziehungen die grössten bisher construirten Magnete übertreffen: er wiegt 25 kg; sein Kern hat bei fast 1 m Länge einen Durchmesser von 5 cm; nach dem Gebrauchsende hin ist der Kern verstärkt in einem durch die Theorie angezeigten und durch Versuche als richtig erwiesenen Verhältnisse. In Folge dieser Construction braucht der Magnet bei 220 Volt noch nicht 2 Ampère Strom zur vollen Erregung. Der Magnet ist dazu mit dem dünnsten bei der genannten Stromstärke

noch zulässigen Draht umwickelt, damit er möglichst leicht und handlich ist. Der Magnet wird mittelst eines besonderen schwenkbaren Metallrahmens und eines beweglichen Hebels so an der Wand oberhalb des Operationstisches befestigt, dass er in allen Richtungen leicht beweglich ist. Der Magnet hat drei verschiedene Polstücke: einen Flachpol, bei dessen Verwendung die Zugkraft mit der Verkleinerung des Abstandes am langsamsten zunimmt; einen Kugelpol, bei dem die Zugkraft für einen etwas geringeren Abstand als beim Flachpol berechnet ist und mit Vergrösserung des Abstandes etwas rascher abnimmt, und einen Spitzpol, der in nächster Nähe eine ganz ungeheure Zugkraft entwickelt.

Inwieweit die Hoffnungen, welche Volkmann auf diesen neuen Apparat setzt, sich erfüllen werden, werden die klinischen Beobachtungen der Zukunft zeigen; übrigens ist eine diesbezügliche mündliche Mittheilung bereits vorhanden. Es ist die Mittheilung, welche Schreiber auf der XXX. Versammlung der ophthalmoskopischen Gesellschaft zu Heidelberg dahin gemacht hat, dass er den Volkmann'schen Apparat in vier Fällen und mit sehr gutem Resultat angewendet hat.

Literatur-Verzeichniss.

1) Amtliche Nachrichten des Reichsversicherungsamtes, VI. Jahrg., 1890, S. 201 ff. Cit. nach der Monographie von Braun (vgl. Nr. 2), S. 127.

2) Die Verletzungen des Auges. Wiesbaden, 1899, S. 127.

3) Mittheilungen der St. Petersburger Augenklinik. Beilage zum „Westnik Ophthalmologii", 1893, S. 20.

4) Die Jugendblindheit. Breslau, 1886.

5) Ibidem, S. 22.

6) Fabricii Hildani opera, observationes et curationes. Francofurti, 1656, centur. V. observat. 21.

7) De sedibus et causis morborum. Hebroduni, 1779, I., p. 215. Hirschberg's „Der Elektromagnet in der Augenheilkunde". Leipzig, 1885.

8) Deutsche Zeitschrift für Chirurgie, 1877, VIII, S. 599.

9) Allgemeine medicinische Central-Zeitung, 1897, Nr. 101. Die erste bekannte Empfehlung des Magnets in der Chirurgie.

10) Henricus de Mondavilla. Tract. II. Doctr. I, cap. 1, pars 1.

11) Archiv für Ophthalmologie, Bd. XXXVI, Abth. 3. Deutsche med. Wochenschrift, 1894, Nr. 14. Berliner klin. Wochenschrift, 1896, Nr. 25. 25jähriger Bericht über die Augenheilanstalt Berlin. 1895. Berliner klin. Wochenschrift, 1897, Nr. 15.

12) Beiträge zur Augenheilkunde, Bd. XIII, S. 25. Bericht über die XXII. Versammlung der Ophthalmologischen Gesellschaft. Heidelberg, 1892. Bericht über die XXIV. Versammlung der Ophthalmologischen Gesellschaft. Heidelberg, 1895.

13) Beiträge zur Augenheilkunde, Bd. XIII, S. 61.

13 a) Bericht über die XXX. Versammlung der Ophthalmologischen Gesellschaft. Heidelberg, 1902, S. 98.

14) l. c.

15) Archiv für Augenheilkunde, Bd. XLII, S. 266—280.

16) Klinische Monatsblätter für Augenheilkunde, 1901, Juni, S. 417.

17) Bericht über die XXIV. Versammlung der Ophthalmologischen Gesellschaft. Heidelberg, 1895, S. 187.
18) Berliner klinische Wochenschrift, 1895, Nr. 40.
19) Archiv für Augenheilkunde, Bd. XL, S. 223.
20) Wiener klin. Wochenschrift, 1898, Nr. 43.
21) Archiv für Augenheilkunde, Bd. XXXVIII, Heft 2. (Englische Ausgabe, Vol. 27, Heft 1.)
22) Centralblatt für prakt. Augenheilkunde, 1899, Januar.
23) Bericht über die XXX. Versammlung der Ophthalmolog. Gesellschaft, S. 101.
24) Deutsche med. Wochenschrift, 1898, Nr. 25.
25) Beitrag zur Casuistik der traumatischen Verletzungen des Augapfels. Memoiren der Medicinischen Gesellschaft zu Charkow. 1901.
26) Archiv für Augenheilkunde, Bd. XL, S. 355.
27) Gocht: Lehrbuch der Röntgenuntersuchung. Stuttgart 1898, S. 114.
28) Centralblatt für prakt. Augenheilkunde, 1897, Januar.
29) Deutsche med. Wochenschrift, 1897, Nr. 18.
30) Klin. Monatsblätter für Augenheilkunde, 1897, October.
31) Archiv für Augenheilkunde, Bd. XXXVIII, Heft 3, S. 275.
32) Westnik ophthalmologii, 1898, März—April.
33) Archiv für Augenheilkunde, Bd. XXXIX, S. 291.
34) Centralblatt für Augenheilkunde, 1903, Januar.
35) Bericht über die Versammlung der Ophthalmologischen Gesellschaft. Heidelberg, 1900, S. 170.
36) Wratsch, 1901, Nr. 51.
37) Ibidem.
38) Klinische Monatsblätter für Augenheilkunde, 1902, Bd. I, S. 1 u. 113.

Klinische Beobachtungen.

Ein Fall von Barlow'scher Krankheit.

Von J. Hirschberg.

In seiner gründlichen Arbeit über die Barlow'sche Krankheit (Deutsche med. Wochenschr. 1902, Nr. 35 und 36) erwähnt Herr H. Neumann auch die dabei vorkommenden Blutungen in die Augenlider. Ich habe auch Blutung in die Augenhöhle beobachtet, und zwar, trotz schwerer Erscheinungen, mit Ausgang in Heilung.

Am 20. Mai 1902 wurde mir ein 9monatliches Mädchen in die Privatsprechstunde gebracht. Der sehr gebildete Vater brachte mir den folgenden Krankheitsbericht mit: „Gewicht jetzt 5,650 kg. Vor 6 Wochen Verdauungsstörung, 240 g Abnahme. Seit 14 Tagen wieder 130 g Zunahme. Allgemeinbefinden befriedigend, doch ist das Kind blass und zeigt Schwitzen am Hinterkopf. Am 15. Mai Abends erfolgte plötzlich Vor- und Abwärts-Drängen des rechten Augapfels. Wir wurden durch das Schreien des Kindes, das wir eben in gesundem Zustand verlassen, zurückgerufen und fanden nach 10 Minuten den jetzigen Zustand. Schnell, in 10 Minuten, erfolgte Beruhigung. Der Augapfel selber schien gesund und beweglich. Puls regelmässig, Temperatur, Nahrungsaufnahme und Verdauung normal. Die Milch (1 Liter + $^1/_2$ Kufeke-Suppe + 1 g phosphorsauren Kalk) wurde jetzt nur noch

5 Minuten nach dem Aufwallen im Soxhlet-Apparat belassen, früher 15 Minuten."

Die Diagnose war danach klar.

Der rechte Augapfel war stark vorgetrieben, Spur von Blut-Erguss an den Lidern sichtbar, Pupille reagirt, Augengrund normal. — Blutung am rechten Knie, nach aussen. Die Diät wurde geregelt, Pflanzensäfte, frische Gemüse neben frischer Vollmilch verabreicht; das Auge sanft verbunden, der Verband drei Mal täglich gewechselt und dazwischen kühle Umschläge gemacht.

Am 24. Mai war trotzdem der Augapfel etwas stärker vorgetrieben, und zwar nach aussen-unten.

31. Mai: Das Kind scheint munter, nimmt aber nicht zu, der Augapfel ist noch stark vorgetrieben. Eine kleine Blutung ist auf der Augapfel-Bindehaut sichtbar, eine andre in der Haut an der rechten Achsel.

7. Juni: Das Kind befindet sich im Ganzen besser. Die Vortreibung des Augapfels ist geringer, aber im Innern dieses Auges, oben wie unten neben dem Sehnerven, sind geflammte Blutungen von ziemlich grosser Ausdehnung in der Netzhaut sichtbar.

25. Juni: Das Kind hat 185 g in 10 Tagen zugenommen. Die Vortreibung ist geringer, die Netzhaut-Blutungen sind geschwunden.

24. Juli: Die Vortreibung ist fast geschwunden, die Beweglichkeit des Auges gut.

27. September: Die Vortreibung ist kaum noch merkbar.

24. December: Das Augenleiden ist völlig geheilt, das Kind noch etwas blass.

Gesellschaftsberichte.

Niederrheinische Gesellschaft für Natur- und Heilkunde zu Bonn. 1903. (Aus den Sitzungsberichten der Niederrhein. Gesellschaft f. Natur- und Heilkunde zu Bonn. 1903.)

Sitzung vom 18. Mai 1903.

Herr Nieden: Ueber Augenstörungen bei Anchylostomiasis und bei ihrer Therapie.

Der Vortr. gedenkt des durch die letzten Massen-Untersuchungen bei Bergleuten des westfälischen Kohlenreviers festgestellten Vorkommens von Anchylostoma-Infection in ca. 15 % aller Bergarbeiter in der Grube, wobei wohl zu beachten ist, dass nur in der Minderzahl dieser Fälle auch wirklich schädigende Beeinflussung beobachtet wurde. Die Krankheit ist durchaus nicht neu und besteht auch schon im westfälischen Revier nach Beobachtungen des Vortr. weit über 20 Jahre, während die erste Feststellung des Wurmes im Darme an Bergleuten erst 1885 statthatte. Gleichzeitig wurden Augenstörungen dabei vom Vortr. beobachtet, auf die 1881 Rampoldi zuerst die Aufmerksamkeit gelenkt hatte. Aller Wahrscheinlichkeit nach ist die Infection von Aegypten aus erfolgt, wo schon, der genauen Beschreibung im Papyrus Ebers nach, in grauer Vorzeit die Seuche bestanden haben muss, die dann durch Italien den Süden Europas erreichte und schon gegen 1777 unter den Grubenarbeitern von Schemnitz und Kremnitz in Ungarn

als schwere Kachexia montana hochgradige Anämie bedingte. Zweifellos ist auch Deutschland von Ungarn aus (besonders Grube Brennberg) — nicht, wie früher stets angenommen wurde, durch belgische Ziegelarbeiter — verseucht worden, und in jüngster Zeit ist durch besondere bergtechnische Vorschriften (Berieselung) der raschen Weiterverbreitung des Leidens Vorschub geleistet worden. Vortr. geht dann auf die Naturgeschichte des Anchylostoma, die Entstehung des Leidens und die Krankheits-Erscheinungen im Allgemeinen ein und erwähnt dann des Näheren die Folgezustände am Auge, wie sie in ungefähr 7—8 % der Fälle mit ausgeprägten Krankheits-Symptomen zur Beobachtung gelangen. Hochgradige Blässe des Blutes im Arterien- und Venenrohr, geringe Füllung des ersteren, zeitweilige Pulsation bei normal erhaltenem oder sogar herabgesetztem intraocularen Druck und stärkere Schlängelung der Venen und oft eine dem Todten-Auge ähnelnde Porzellanfarbe der Papille sind nicht so charakteristisch, wie die Hämorrhagien des Augen-Hintergrundes, ähnelnd denen der perniciösen Anämie.

Dieselben erscheinen streifenförmig und als isolirte Flecken, ebenso wie in breiten, dem Gefäss-Verlauf folgenden Herden, mit mehr oder weniger Zeichen fettigen Zerfalls. Die für Retinitis albuminurica eigenthümliche Veränderung an der Macula sieht man, ebenso wie Eiweiss im Urin, nur selten. Das Mikroskop lässt sklerotische Degeneration des Endothels und Verfettung desselben erkennen, ähnlich wie es bei perniciöser Anämie nach Botriocephalus-Erkrankung beobachtet wird. — Im Uebrigen finden sich neben den durch die Lage der Blut-Herde bedingten mehr oder minder starken Seh-Störungen Gesichtsfeld-Einengung und Anästhesie der Retina, accommodative und musculäre Asthenopie mit Doppelt-Sehen, Schwindel-Erscheinungen und Neigung zu Nystagmus der Bergleute.

Wahrscheinlich ist nicht nur der schädigende Einfluss des starken Blutverlustes, sondern auch die durch die Würmer producirte Toxine als Krankheits-Erreger zu beschuldigen und je nach der Empfänglichkeit des Individuums gegen diese Noxe die Krankheit prognostisch zu beurtheilen.

Therapeutisch erscheint bis jetzt nur die Darreichung des Extr. filicis maris rec. par., in Dosen von 3—10 g mehrmals je nach dem Erfolg dargereicht, angezeigt. Meist ist letzterer ein rascher und sicherer, und wird das Mittel gut vertragen. Eigenthümlich ist, dass zuerst die Männchen bei der Abtreibung abgehen. Allein zuweilen treten danach auch mehr oder minder heftige Störungen des Allgemeinbefindens in Form von Nausea, Erbrechen, Icterus, Albuminurie oder Dyspnoe, Cyanose, Gastroenteritis, Trismus, Lähmung, Somnolenz und Tod ein, und die Literatur ergiebt, dass von 81 Intoxicationsfällen 12 tödtlich endeten = 14,8 %. Häufiger finden sich bei den Formen der schweren Vergiftungen Augenstörungen in Form von periodischer oder dauernder Amblyopie oder Amaurose eines oder beider Augen. Unter obigen 81 Fällen wurden 47 × = 58,3 % Seh-Störungen festgestellt, während beim Thier-Versuch sich der Procentsatz auf 35,7 % stellte. 19 × = 23,4 bezw. 40,5 % war doppelseitige bleibende Erblindung, 15 × = 18,5 % bezw. 32 % einseitige Amaurose, 7 mal dauernde Herabsetzung der Sehkraft beider und 4 mal eines Auges die Folge, während 2 mal nur eine vorübergehende Störung beobachtet werden konnte. — Glücklicherweise ist der schlimmste Ausgang in doppelseitige Erblindung gegenüber den behandelten Fällen ein relativ geringer und beträgt nach 3686 eigenen Beobachtungen 3, d. h. 0,8 %₀₀. Die Erscheinung zeigt sich nach dem Erwachen aus schwerem Somnolenz-Stadium in reactionslosen weiten Pupillen,

engen und fadenförmigen Gefässen, weisser oder grauer Verfärbung des Sehnerven, allgemeiner Trübung der Retina, besonders in der Gegend der Macula, ähnlich, wie es bei Chinin-Vergiftung der Fall ist. Tritt Besserung ein, so zeigt sich schwacher Lichtschimmer im Centrum, die Ernährung des Augen-Hintergrundes nimmt zu, die Farbe der Papille hebt sich, die Gesichtsfeld-Grenzen dehnen sich langsam wieder aus, doch bleibt meist ein mehr oder minder hoher Grad von Amblyopie zurück nebst theilweisem weissem Schwund der Papille, die bei den Fällen dauernder Amaurose eine kleine, porzellanweisse Scheibe mit dünnkalibrirten Gefässen darstellt. Therapeutische Eingriffe sind dabei von geringem Einflusse, und der mehr oder minder hochgradige Verlust an Sehkraft richtet sich je nach der Stärke der zuerst stattgehabten Reaction. Zweifellos ist hier eine besondere Empfindlichkeit (Idiosynkrasie) der einzelnen Individuen gegen die toxische Gabe anzunehmen, wie wir es gleicher Weise bei anderen Arzneien (Chinin, Kal. jod., Chloroform u. s. w.) auch beobachten. Leider aber besitzen wir keinerlei Symptome, die uns vorher hierüber belehren könnten, da sowohl bei einer Einzelgabe von 1,5 g, als auch erst nach der grössten Dose von 40 g — die bei Perroncito keine ungewöhnliche Gabe darstellt —, bei nüchternem Magen gereicht oder ohne vorhergegangene diätetische Cur, mit oder ohne nachfolgende Gabe von Ricinusöl oder Calomel, bei jugendlichen wie älteren Personen Intoxicationen beobachtet wurden. Unentschieden erscheint noch, ob die toxische Wirkung im Vorhandensein der grösseren oder geringeren Menge von Filicin (frisch oder älter bereitetes Präparat der im Norden oder Süden gewachsenen Pflanze), oder einer anderen chemischen Substanz (Aspidin) anzunehmen ist, zumal nach der Darreichung von Extr. granat. genau die gleiche toxische Amblyopie beobachtet ist (Sidler-Huguenin). Vorsicht in der Darreichung ist unter allen Umständen bei stark anämisch geschwächten Patienten anzuwenden; entbehren lässt sich das Mittel noch nicht, da die Ersatzmittel (Thymol, Terpentin, Chloroform u. s. w.) sich als wenig wirksam erwiesen haben.

Journal-Uebersicht.

I. A. v. Graefe's Archiv f. Ophthalmologie. LV. 2.

1) **Ueber die Veränderung der Refraction und Sehschärfe nach Entfernung der Linse,** von Dr. med. K. Bjerke, Augenarzt in Linköping.

In einer früheren Arbeit über dasselbe Thema hatte Verf. das Resultat von Refractions-Messungen vor oder an der Cornea gegeben. Jetzt folgen Untersuchungen über die Veränderung der Refraction, wenn diese auf Punkte bezogen wird, die hinter dem Hornhautscheitel gelegen sind. Rein mathematisch.

---

2) **Ueber syphilitische Entzündung der äusseren Augenmuskeln und des Herzens,** von Prof. Dr. Otto Busse, I. Assistent am pathologischen Institut, und Dr. W. Hochheim, I. Assistent der Universitäts-Augenklinik zu Greifswald.

Eine 37jähr. Frau, welche angeblich nicht an Lues gelitten hatte und keine Zeichen hereditärer oder erworbener Lues darbot, erkrankte an Oedemen der Beine und des Gesichtes, besonders der Augenlider, rechts auch der Conjunctiva bulbi. Dabei bestanden beiderseits mehr oder minder ausgeprägte

Lähmungen der äusseren Augenmuskeln und des linken Levat. palp. sup. Die inneren Muskeln waren frei. Rechts Protrusis bulbi, Papillitis, S = $^1/_7$; Kopfschmerzen. Später folgte auch rechts Ptosis und 3 Wochen nach der Aufnahme ein tachycardischer Anfall — Puls bis 250 — der nach einigen Tagen plötzlich aufhörte. In der Folgezeit trat insoweit Besserung ein, als die Bewegungen der Bulbi etwas freier wurden, Lidschwellung, Protrusion und Papillitis zurückgingen und das Sehvermögen des rechten Auges sich auf fast $^5/_6$ hob. Etwa 4 Wochen nach dem ersten trat ein zweiter Anfall von Tachycardie auf, der mit dem Tode endete. Patientin war mit Kal. jod. und kurze Zeit mit Inunctionen behandelt worden.

Die anatomische Untersuchung ergab, dass es sich in den Augenmuskeln und im Myocard um eigenartige Entzündungsherde handelte. Neben narbigen Processen und weit verbreiteter Fett-Metamorphose fanden sich frische Wucherungen, dagegen fehlten Tuberkel, fehlte jede Verkäsung, und fiel die Färbung auf Tuberkelbacillen negativ aus. Bemerkenswerth war der Reichthum an Riesenzellen, welche zum Theil wahrscheinlich aus Kernen und Zellen entstanden waren, welche sich in den bei der Entzündung activ betheiligten quergestreiften Muskelfasern gebildet hatten.

Die Verff. glauben die Erkrankung nach dem anatomischen Befunde mit Sicherheit als syphilitische ansehen zu dürfen.

---

3) **Ueber Paraffinprothesen in der Orbita,** von Dr. E. Hertel, Privatdocent und I. Assistent an der Augenklinik zu Jena. (Aus der Augenklinik zu Jena.)

Die nach Paraffin-Injectionen mehrfach beobachteten gefährlichen Folgezustände, besonders Embolie, machen zunächst Thierversuche erforderlich, um die etwaigen Gefahren bei Injectionen in die Orbita festzustellen und um die Technik zu erproben.

Injectionen von Ungt. paraff. alb. wurden local gut vertragen, doch flachten die Anfangs vorhandenen Buckel nach und nach ab, so dass für die Lagerung der Prothese nichts gewonnen war. Dazu gingen bei 25 Injectionen zwei Thiere durch Fettembolie der Lungen ein.

Sterilisirte Kugeln aus Paraffinum solidum, welche entweder nach der Enucleation in den Tenon'schen Raum geschoben oder nach der Exenteration in die Höhlung der Sklera gelegt wurden, heilten reactionslos ein und zeigten nach 12 Monaten noch starke Wölbung. Conjunctiva und Orbitalgewebe dürfen aber nicht entzündet sein; ist das der Fall, so treten entzündliche Erscheinungen auf, und die Kugel wird ausgestossen. Man müsste also eventuell nach der Enucleation bezw. Exenteration eine Zeit lang warten und zweizeitig operiren.

Endlich injicirte Verf. mittels einer besonderen, von heissem Wasser umspülten Spritze bei 60° geschmolzenes Hartparaffin, welches gut vertragen wurde, während Paraffin vom höheren Erstarrungspunkte nicht selten Nekrose verursachte. Die Buckel waren bei diesem Verfahren weniger gleichmässig vorspringend, als bei der Einheilung von Kugeln.

Bei den Thieren der ersten Versuchsreihe zeigte die 12—15 Monate nach den Injectionen angestellte anatomische Untersuchung, dass das Paraffin unregelmässig im Orbitalgewebe vertheilt lag. Um die einzelnen Haufen herum war das Gewebe entzündet, neben Rundzellen sah man Wucherungsvorgänge des Bindegewebes, und Zellzapfen sowie Bindegewebsstränge erstreckten sich in das Paraffin hinein.

Günstiger war die Lagerung des Paraffins in der Orbita bei der dritten Versuchsreihe, doch zogen Fortsätze zwischen die Muskeln, und fanden sich isolirte kleine Partikel im Gewebe zerstreut. Die vordere Wölbung war mangelhaft, jedenfalls befriedigte Gestalt und Lage der Paraffinkugeln bei der zweiten Versuchsreihe am besten, hier war wirklich ein Ersatz für den fehlenden Bulbus geschaffen. Um das Hartparaffin hatte sich eine Kapsel von neugebildetem Bindegewebe entwickelt. Auch hier, und zwar am wenigsten bei den Kugeln, erstreckten sich Zellsprossen und Bindegewebsstränge in die Paraffinmasse hinein.

Selbst die widerstandsfähigsten Hartparaffinkugeln sind demnach nicht, wie behauptet wurde, unveränderlich. Sollte die Sprossenbildung in die Paraffinmasse hinein und die Resorption des letzteren stetig fortschreiten, so würde schliesslich eine Substitution der ganzen Prothese durch Bindegewebe erfolgen, was durch die nachfolgende Schrumpfung dem beabsichtigten Zwecke eher schädlich als dienlich sein müsste. Die Sache ist noch nicht spruchreif.

---

4) **Ueber optico-ciliare Venen,** von Niels Höeg, Assistent an der Augenklinik des Garnison-Hospitals in Kopenhagen.

Zwei Fälle. I. Sonst normales Auge. Eine Vene beginnt ohne mit retinalen Gefässen in Verbindung zu stehen am temporalen Rande der Papille und zieht zur Vene temporalis inferior. Sie wird bei leisem Drucke, welcher die anderen Venen kaum beeinflusst, blutleer. Verf. hält sie für eine venöse Anastomose.

II. Kurzsichtiges Auge. Eine auffallend dicke und dunkel gefärbte Vene taucht am Rande des temporalen Conus auf und verläuft isolirt zur Tiefe der physiologischen Excavation. Verbindungen mit retinalen oder chorioidealen Venen sind nicht festzustellen. In diesem Falle tritt auch bei stärkerem Drucke nur geringe Compression ein. Wahrscheinlich handelt es sich um eine den sog. hinteren Vortexvenen analoge Varietät, und ist eine ursprünglich bestehende Anastomose zwischen Venen der Chorioidea und der Papille unter dem Einflusse der Myopie stärker geworden.

Die Fälle sind selten, während cilio-retinale Gefässe bekanntlich häufig vorkommen.

---

5) **Zur Localisation der einseitigen Ophthalmoplegia exterior.** Nachtrag von Dr. H. Salomonsohn in Berlin.

Vergl. Centralblatt f. Augenh. 1902, S. 367. Der weitere Verlauf der Erkrankung zeigte, dass die Diagnose einer peripheren Neuritis nicht haltbar war, sondern ein basaler Tumor angenommen werden musste. Das Schwindelgefühl nahm zu, der Gang wurde taumelnd, das linke Auge zeigte Abnahme von S. und Papillitis, dazu kam Parese des rechten Facialis, später Accommodations-Lähmung auf dem linken und fast vollständige Erblindung des rechten Auges. Endlich trat Tobsucht auf, der Benommenheit folgte bis eine Reihe von Wochen später der Tod eintrat. Die Section wurde nicht gestattet. Für den Ophthalmologen ist besonders das Ergebniss wichtig, dass das Auftreten einer totalen rein exterioren Ophthalmoplegie nicht gegen basale Localisation verwerthet werden darf.

---

6) **Beitrag zur Kenntniss der Degeneratio circinata retinae,** von Dr. Ignatius Strzeminski in Wilna. (Zwei Fälle dieses Leidens, davon einer als Folge von Leukämie.)

Einer Zusammenfassung unserer bisherigen klinischen und anatomischen Kenntnisse über das fragliche Leiden folgt die Beschreibung von zwei selbst beobachteten Fällen ohne anatomischen Befund. Im ersten Falle bestand bei einer 63jährigen Frau Arteriosclerose, im zweiten bei einem 31jähr. Manne Leukämie.

Verf. ist mit Andren der Ansicht, dass die als weisse Flecke erscheinenden Fettherde sich aus Blutungen entwickeln, und dass das Leiden eine Entartung, nicht eine Entzündung darstellt. Die fettige Entartung der Blutextravasate ist nicht die Regel, sondern erfolgt im Gegentheil nur ausnahmsweise.

---

7) **Ueber stereoskopische Messung,** von Dr. L. Heine, Privatdocent und I. Assistent der Universitäts-Augenklinik in Breslau.

Um die Tiefen-Dimensionen stereoskopischer Sammelbilder zahlenmässig zu messen, sind drei Wege denkbar: die stereoskopische Berechnung, die stereoskopische Reconstruction und die Messung mittels Skala. Die erste Methode ist, wie Verf. nachweist, ziemlich unsicher; die zweite giebt genaue Resultate, erfordert aber einen umfangreichen Apparat; die dritte endlich ist ziemlich leicht ausführbar und sicher. Das Princip ist kurz folgendes. Auf einer Tafel werden Marken (Nägel) in bestimmter Entfernung und in schräger Anordnung befestigt. Diese Tafel und das zu messende Object werden aus derselben Entfernung, mit demselben Objective, derselben Pupillendistanz und gleicher Balg-Länge aufgenommen. Die Halbnegative der Skala legt man im Stereoskop auf die entsprechenden Hälften des zu messenden Stereoskopbildes, indem man das Ende der Skala, den fernsten Punkt, mit der Rückenfläche des stereoskopischen Sammelbildes in eine frontale Ebene bringt. Man kann alsdann die Sagittaldistanzen einzelner Punkte des stereoskopischen Sammelbildes direct in den gewählten Maaseinheiten ablesen.

---

8) **Arbeiten aus dem Gebiet der sympathischen Ophthalmie.** I. Die sympathische Ophthalmie als Metastase, von Dr. Paul Römer, Privatdocent und I. Assistent an der Universitäts-Augenklinik zu Würzburg. (Aus der genannten Klinik.)

Von den unbekannten Erregern der sympathischen Ophthalmie müssen wir annehmen, dass sie sich verhältnissmässig lange Zeit nicht nur im Auge, sondern auch im Organismus lebensfähig erhalten und dass sie für das Auge specifisch pathogen, dagegen für den Gesammt-Organismus, wenn überhaupt, nur in sehr geringem Grade infectiös sind. Ueber die Bedingungen, welche die Erkrankung beeinflussen, wissen wir nichts. Wenn wirklich bei Reiz-Erscheinungen auf einem Auge eine reflectorische Reizung des Partners auftritt, so beweist das nicht, dass damit auch die Disposition für eine intraoculare Infection geschaffen ist.

Die Ausbreitung der Erreger von einem Auge zum andren kann nur auf dem Wege der Lymphbahn durch die Opticusscheiden oder durch die Blutbahn erfolgen. Gelangten die Erreger wirklich auf ersterem Wege zur Hirnbasis, so müssten ihre Lebenseigenschaften hier bedeutend verändert sein, denn es ist noch kein Fall bekannt, in dem sie eine Meningitis hervorgerufen haben. Zumal bei Staphylokokken, mit welchen Deutschmann vorzugsweise arbeitete, ist ein derartiger Wechsel in der Virulenz unbekannt. Dazu ist der Staphylococcus in erster Linie Eitererreger, die sympathische Ophthalmie dagegen eine plastische Entzündung. Dass die Staphylokokken auf dem Wege

von einem Auge zum andren ihre Virulenz zum Theil einbüssen und im zweiten Auge nicht mehr im Stande sein sollen, einen eitrigen Process hervorzurufen, ist eine unsichere Vermuthung, die durch die Deutschmann'schen Experimente keineswegs gestützt wird. Denn die von ihm aus dem secundär erkrankten Auge gezüchteten Staphylokokken, welche im Wachsthum den aus dem primär erkrankten Auge gewonnenen nachstanden, waren genügend virulent, um nach Impfung in die vordere Kammer eines Kaninchens das Thier in 2 Tagen zu tödten. Vermuthlich war das geringe Wachsthum Folge eines ungeeigneten Nährbodens. Die bisherigen Versuche mit Eitererregern sind für die Pathogenese der menschlichen sympathischen Ophthalmie nicht verwerthbar. Bei der experimentellen Infection steht die Allgemein-Infection im Vordergrunde. Bei der menschlichen sympathischen Ophthalmie fehlt dieselbe ganz, und wie gross der Unterschied zwischen Mensch und Kaninchen ist, geht noch daraus hervor, dass beim Menschen, für den der Staphylococcus besonders infectiös ist, die intraoculare Staphylokokken-Infection kaum jemals zu einer Allgemein-Infection führt.

Die Thierversuche, auf welche sich die Migrationstheorie stützt, haben bisher nicht den streng zu fordernden Nachweis geliefert, dass auf der Sehnervenbahn Krankheitskeime continuirlich weiter wachsen, welche nur für das Auge und nicht für den ganzen Organismus gefährlich sind.

Deutschmann hat nach seiner Angabe wiederholt aus dem zweiterkrankten Auge Staphylokokken gezüchtet. Diese Befunde sind mit Vorsicht aufzunehmen, da es, abgesehen von der nicht einwandfreien bakteriologischen Technik kaum denkbar ist, dass z. B. dieselben Staphylokokken in einem menschlichen Auge nur feinste Descemet-Beschläge und in der vorderen Kammer eines Kaninchens eine schwere destruirende Entzündung hervorrufen.

Die Untersuchung vollständiger menschlicher Präparate hat übereinstimmend ergeben, dass die entzündlichen Erscheinungen am Sehnerven mit zunehmender Entfernung von der Papille abnehmen. Das Ueberwandern der Erreger wurde nicht erwiesen. Das 2 Monate nach der Resection des Opticus beobachtete Auftreten sympathischer Ophthalmie spricht gegen die Migration. Schwierig würde auch der Beginn der sympathischen Entzündung im vorderen Uvealgebiet zu erklären sein. Unter allen Umständen kann die Migrationstheorie höchstens nur für einen Theil der Fälle zutreffen.

Verf. kommt auf eine schon früher ausgesprochene Anschauung zurück und betrachtet die sympathische Ophthalmie als Folgezustand einer metastasirenden Infection. Die Keime treten aus dem primär erkrankten Auge ins Blut und gelangen auf demselben Wege in das zweite Auge, auf welchem bei einer luetischen Iridocyclitis oder Papillitis Infectionskeime dem Auge zugeführt werden. Mikroorganismen zeigen unter wechselnden Bedingungen grosse Abweichungen in der Entwicklung und specifische Beziehungen zu bestimmten Organen. Der Tetanus-Bacillus ist nur dem Nervensystem gefährlich, und dieselben Streptokokken erzeugen je nach ihrem Sitze in der Haut Phlegmone oder Erysipel. Es steht durchaus im Einklange mit dem Ergebnisse bakteriologischer Forschung, wenn wir annehmen, dass die vom Auge ins Blut getretenen Keime im Kreislaufe völlig unwirksam sind und erst wieder virulent werden, wenn sie in das andre Auge gelangen. Dass bei fast allen Infectionskrankheiten ein Theil der Erreger ins Blut tritt, ist vor allem durch die Immunitätsforschung erwiesen. Vielleicht fehlen unsrem Blute den Erregern der sympathischen Ophthalmie gegenüber die Abwehr-Einrichtungen, welche ihm andren Mikroorganismen gegenüber zur Verfügung

stehen. Besitzen die Erreger Dauerformen, so wächst die Schwierigkeit der Vernichtung. Auch die Thatsache, dass die Erreger erst längere Zeit nach ihrer Ansiedelung im ersterkrankten Auge ins Blut treten, entspricht analogen Erfahrungen der Infectionslehre.

Erfolgt die Infection des zweiten Auges durch Vermittlung der Blutbahn, so ist verständlich, dass die sympathische Ophthalmie einerseits ohne jede Vorboten, andrerseits noch eine Zeit lang nach der Enucleation des ersterkrankten Auges und endlich auch zunächst als reine Iridocyclitis ohne Papillitis beginnen kann.

Dass die sympathische Ophthalmie nur verhältnissmässig selten auftritt, kann verschiedene Gründe haben. Ebenso wie tuberculöse Herde nicht selten local begrenzt bleiben, braucht auch von einem entzündeten Auge die Verschleppung der Erreger nicht immer stattzufinden, und ist sie erfolgt, so können die Mikroorganismen in den grossen drüsigen Organen abgelagert und hier mit der Zeit unschädlich gemacht werden.

So giebt die Theorie der specifischen Metastase eine ungezwungene Erklärung aller Erscheinungen.

---

9) **Ueber einen Fall von Ringsarcom des Ciliarkörpers,** von Herbert Parsons, F. R. C. S. Eng., Curator und Pathologist am Royal London (Moorfields) Ophthalmic Hospital.

Es handelte sich um ein erst bei der anatomischen Untersuchung gefundenes Ringsarcom bei einem 14jährigen Knaben, dessen linkes Auge vor 7 Jahren durch einen Fusstritt verletzt und unter Bildung eines grossen am oberen Hornhautrande gelegenen Ciliarstaphyloms erblindet war.

Die Geschwulst bestand aus Spindelzellen, welche eine gewisse Aehnlichkeit mit glatten Muskelfasern hatten. Pigment lag nur auf der Oberfläche oder in kleinsten Herden nahe der Oberfläche, dagegen waren die eigentlichen Tumorzellen nicht pigmentirt. Derartige Fälle sind selten.

---

10) **Fünfzig Operationen gegen Myopie durch Evacuatio lentis,** von Prof. Dr. E. Emmert in Bern.

„Ich sehe die Operation gegen Kurzsichtigkeit als den verantwortungsvollsten Eingriff an, den wir am menschlichen Auge unternehmen, weil die Indication dazu keine zwingende ist."

Von dieser Anschauung ausgehend ist Verf. kritisch in der Auswahl der Fälle, und er klärt jeden Patienten vor der Operation darüber auf, was durch dieselbe im günstigsten Falle geleistet werden kann. Von sieben eingehend geschilderten Fällen sei die beiderseits mit Erfolg verrichtete Discision von luxirten Linsen hervorgehoben. Die Evacuations-Versuche förderten nichts zu Tage, doch erfolgte Resorption der Linsenmassen mit nachfolgendem gutem Sehvermögen. In einem zweiten Falle war trotz Occlusio pupillae der Erfolg befriedigend. In einem dritten Falle — 16jähr. Jüngling — blieb die bis dahin stetig progressive Myopie nach der Operation stationär.

Bei den Refractionsbestimmungen bewährte sich die bekannte Hirschberg'sche Formel. Alle Operirten waren noch nach Jahren mit dem erzielten Resultate zufrieden, auch die einseitig Operirten. Nach dem Verluste der Accommodation scheint das binoculare Sehen weniger geschätzt zu werden als früher.

Was die Technik anlangt, so bemüht Verf. sich, mit zwei Eingriffen, ausgiebiger Discission und einmaliger Evacuation auszukommen. Für die

Evacuation hat er sich ein besonderes Instrument anfertigen lassen: Ein Daviel'scher Löffel bildet die Spitze einer Röhre, durch welche nach Einführung des Löffels der Linsenbrei abfliesst.

Wenn man nur genügend lange wartet, so ist die Nachstar-Discission selten nothwendig. In einem Falle riss das Nachstar-Häutchen spontan ein, und zwei Mal entstand ein tiefschwarzer Spalt dadurch, dass sich die hintere Kapsel von der Zonula löste. Jede Discission, welche den Glaskörper trifft, birgt Gefahren in sich und ist daher möglichst zu vermeiden.

---

11) **Nochmals zur Intoxications-Amblyopie.** Bemerkungen zu den „Untersuchungen über Intoxications-Amblyopie" von F. Schieck, von Dr. med. A. Birch-Hirschfeld, Privatdocent und Assistent der Universitäts-Augenheilanstalt zu Leipzig. Vgl. Centralbl. für Augenheilk. 1903, S. 79.

In dem Schieck'schen Falle waren sowohl die Nervenfasern, als auch das interstitielle Gewebe erkrankt, und es lässt sich nicht entscheiden, wo die Erkrankung begann. Die Entscheidung wäre nur in einem noch frischeren Falle möglich, wo nur die Nervenfasern oder nur das interstitielle Gewebe Veränderungen zeigte. Die von Schieck beschriebenen Gefäss-Veränderungen sind nicht für alle Fälle zutreffend.

Die Möglichkeit einer activen Bindegewebswucherung giebt Verf. zu, — er hat schon selbst darauf hingewiesen, — dagegen hält er daran fest, dass wenigstens in älteren Fällen eine Contraction des Septengewebes zweifellos besteht.

Ein centrales Skotom kann auch bei ausgebreiteter Erkrankung der Ganglienzellen auftreten; eine erkrankte Fovealzelle wird das Sehvermögen mehr schädigen, als zahlreiche erkrankte Zellen an der Peripherie.

Wenn die für die Ernährung ungünstige Lage der papillo-macularen Bündel von Bedeutung wäre, so müsste eine isolirte Erkrankung derselben häufiger vorkommen.

Mangels entscheidender Befunde an menschlichen Präparaten ist vorläufig das Thierexperiment noch nicht zu entbehren, und dieses spricht für eine primäre Schädigung der Nervensubstanz.

---

12) **Bemerkung zu dem 1902 von Herrn Dr. Heine (Breslau) veröffentlichten Aufsatz „Ueber die menschliche Fovea centralis"**, von Dr. Gustav Fritsch in Berlin.

Verf. erhebt Prioritätsansprüche unter Hinweis auf die von ihm bereits 1900 publicirten Photogramme von Flachschnitten der Fovea. Er glaubt in der Heine'schen Zeichnung schon einzelne Stäbchen zu entdecken und vermuthet, dass Heine nicht das Centrum der Fovea, sondern eine mehr peripher gelegene Stelle abgebildet hat. Scheer.

II. Archiv für Augenheilkunde. XLVI. 4. 1903.

20) **Ueber das experimentelle Glaucom**, von Dr. G. Rombolotti, Priv.-Doc. in Pavia.

In Modification des Bentzen'schen Verfahrens führte Verf. Celluloidplättchen in die Vorderkammer, welche die Pupille bedecken. In den Fällen, in denen „die hohen Schwierigkeiten der technischen Ausführung" des Verfahrens überwunden wurden, folgte eine schwere Form von Iridocyclitis mit

Betheiligung der Cornea, die zu einer vollständig ringförmigen Anwachsung der Iris an die Cornea führte, so dass secundäres Glaucom von langem Verlaufe entstand. Der Gewinn für die pathologische Anatomie des Glaucoms dürfte bei den schweren uveïtischen Krankheitsprocessen der Methode gering sein.

---

21) **Ein Fall von metastatischem Carcinom des einen Sehnerven mit eigenthümlichen Degenerationen beider Nerven.** Klinischer und pathologischer Bericht, von Dr. W. A. Holden in New York.

Der linke Sehnerv erschien ophthalmoskopisch normal, obwohl der Nerv fast gänzlich von Carcinom durchsetzt war und 4 Monate lang vollständige Blindheit bestand. Rechts fanden sich als Ursache umschriebener Gesichtsfeld-Defecte Degenerationen einzelner Fasern des Sehnerven. Verf. erklärt letztere mit Beeinträchtigung einiger von der Pialscheide nach den Nerven führenden Blutgefässe durch den Einfluss allgemeiner Carcinomatose. Diese Ernährungsstörung verursachte die geringfügige Degeneration.

---

22) **Venae vorticosae chorioväginales in kurzsichtigen Augen,** von Dr. J. van der Hoeve, Assistent der Augenklinik in Leiden.

Mittheilung zweier Fälle. Dem Verf. ist es wahrscheinlich, dass die Anwesenheit einer Vena vorticosa im hinteren Bulbustheile durch Schaffung eines Locus minoris resistentiae für die Entstehung eines Staphyloma postic. prädisponirt.

---

23) **Persönliche Bemerkung zur Arbeit des Prof. V. Hoor: „Zur Indications-Frage der Sympathicus-Resection gegen Glaucom“,** von Dr. Wagner in Odessa.

---

24) **Die Original-Artikel der Englischen Ausgabe.** (Arch. of Ophth. XXX. Heft 6.)

1. Descemetitis, ein Entzündungs-Symptom irgend eines Theils des Uvealtractus, von H. Dickson Bruns in New-Orleans.

Die Descemitits ist ein Symptom, das eine akute Entzündung in der Iris, der Chorioidea oder dem Ciliarkörper begleiten kann, wie auch subacute und chronische Uveïtis. Dabei kann der Entzündungsherd so gering sein, dass dessen Sitz nicht genau bestimmt werden kann. Wahrscheinlich ist die Descemetitis häufig ein Anfangssymptom akuter plastischer Chorioiditis.

2. Ein Fall von Endotheliom der Thränendrüse (Myxochondroendothelioma cylindromatodes) mit einer Analyse der in der Literatur niedergelegten Fälle von Tumoren der Thränendrüse, von A. Scott in Warthin, Michigan.
3. Anisometropie, von A. Duane in New York.

36 Fälle mit einem Refractionsunterschied von mindestens 2 D. wurden voll corrigirt. Es ergab sich, dass in der grossen Mehrzahl der Fälle die Patienten sich an die Gläser gewöhnten und sie dann mit Vortheil trugen.

XLVII. 1.

1) **Bemerkungen zu den Mittheilungen von Raudnitz über experimentellen Nystagmus,** von Prof. Peters in Rostock.

Raudnitz hatte zur Erklärung des Spasmus nutans die Theorie aufgestellt, dass die Dunkelheit der Wohnungen die Kinder zu abnormen Blick-

richtungen zwingt, wodurch auf reflectorischem Wege krampfartige Contractionen der Kopfmuskeln hervorgerufen werden sollen, während der begleitende Nystagmus durch den schädigenden Einfluss der Dunkelheit sich erkläre. Diese Theorie glaubte Raudnitz dadurch gestützt, dass zwei junge Hunde, ganz im Dunkeln gehalten, nach 61 Tagen Nystagmus und Spasmus zeigten, der im Hellen nach 19 Tagen verschwand. Verf. deutet die Experimente damit, dass bei den Dunkelthieren eine Beeinträchtigung der Ausbildung des Auges mit Minderleistung der Sehfunction den Nystagmus auslöste, während mit der Ausbildung des Seh-Apparates im Hellen der Nystagmus verschwand. Verf. bleibt bei seiner Theorie, nach der beim Spasmus nutans und dem Nystagmus der Bergleute durch falsche Kopfhaltung eine Aenderung des Gleichgewichtszustandes im Vestibular-Apparat eintritt, der bei Aenderung der Kopfhaltung Reizung des Vestibularapparates und damit Nystagmus und begleitenden Spasmus erzeugt.

---

2) **Ueber Glaucom**, von K. R. Wahlfors, Prof. zu Helsingfors.

Verf. führt in theoretischen Erörterungen eine neue Glaucomtheorie ein, die im Gegensatze zu der Anschauung steht, dass der Begriff des Glaucoms in der Vermehrung der intraoculären Spannung wurzelt. Das Wesentliche des Processes sieht er in chorioidealer Atrophie, die bei längerem Bestehen als Pigmentatrophie sichtbar wird. Als erstes Symptom bewirkt sie Herabsetzung des Lichtsinnes, dann Einengung des Gesichtsfeldes, Abnahme des centralen Sehens. Diese Atrophie betrifft auch die aus der Chorioidea stammenden Bälkchen der Lamina cribrosa, so dass auch normaler Druck bei einfachem Glaucom deren Excavation herbeiführen kann. Die Drucksteigerung, die bei „einfachem Glaucom häufig vorkommt und dem entzündlichen Glaucom den Hauptcharakter verleiht", entsteht durch Verlangsamung der Lymphcirculation in Folge verminderter Contractilität der Chorioidea und spätere Vermehrung der Stauung durch Zusammenpressen der Wirbelvenenmündung, bei einfachem Glaucom betrifft die Atrophie vorzugsweise die inneren Schichten der Chorioidea, wodurch die nervösen Elemente rasch leiden. Geht der Process auf die äusseren Schichten allmählich über, so entsteht Drucksteigerung. Bei entzündlichem Glaucom sind von vornherein die äusseren Schichten der Chorioidea ergriffen. Hier, wo Circulationsstörung und damit Drucksteigerung das Bild beherrschen, kann eine Iridectomie durch Herstellung guter Circulation den Anfall brechen und den Process aufhalten. Die Atrophie der Chorioidea erklärt Verf. mit einem trophischen Nerveneinflusse.

---

3) **Fall von theilweisem Irismangel beider Augen**, von Dr. Hirsch in Halberstadt.

---

4) **Ein Fall von Sarcom im atrophischen Auge**, von Dr. Bielsky (Univ.-Augenklinik in Moskau).

---

5) **Ueber echte Papillen in der normalen Conjunctiva**, von Dr. Nakagawa (Augen-Klinik d. Charité in Berlin).

Echte Papillen, d. h. wallartige Erhebungen der Schicht unter dem Epithel, die durch ungleiche Dicke der darüber liegenden Epithelschicht ausgeglichen werden, finden sich in der Conjunctiva palpebr. und der Uebergangsfalte niemals, selten sind sie an der inneren Lidkante anzutreffen, regelmässig fand sie Verf. in der Umgebung der Cornea bis etwa 2 mm weit in die Conj. bulbi herein.

---

6) **Zur Diagnose und Behandlung retrobulbärer Erkrankungen**, von Dr. Franke in Hamburg.

Verf. theilt zwei Fälle von doppelter Durchbohrung des Auges durch Eisensplitter und einige orbitale Geschwulstbildungen mit, bei denen Röntgenaufnahmen sich zur Bestimmung des Sitzes und der Diagnose an sich als sehr werthvoll erwiesen. Es schliessen sich Erörterungen über die Krönlein'sche Operation an.

---

7) **Suum cuique.** Eine Erklärung von Dr. E. Hegg, und

8) **Ueber Tiefenmessungen mit Hilfe des stereoskopischen Sehens.** Bemerkungen zu der Berichtigung Suum cuique des Herrn Dr. E. Hegg, von Dr. Czapski in Jena.

Priorität-Streitigkeiten. Spiro.

Vermischtes.

1) Am 22. Juli 1853 promovirte zu Halle mit der Dissertation „De ichthyosi intrauterina" Richard Liebreich aus Königsberg in Ostpreussen. Von 1854—1861 war er Assistent A. v. Graefe's, und einer seiner Palladine in der klassischen Zeit. Seine grundlegenden Beiträge zur Ophthalmoskopie (im Arch. f. O., Bd. I bis VII), sein ophthalmoskopischer Atlas (1863, 3. Aufl. 1885) sind Jedermann bekannt. Nicht weniger als viermal hat Liebreich das Staats-Examen bestanden, 1853/4 zu Berlin, 1861 in Petersburg, 1862 in Paris, 1870 in London; und auch in Deutschland, Russland, Frankreich, England mit grösstem Erfolge prakticirt. Aber bereits im Alter von 50 Jahren, 1880, gab er die Hospital-Praxis zu London auf und kehrte nach Paris zurück, um, bei beschränkter Privat-Praxis, der Mal-Kunst und einigen mit ihr verbundenen wissenschaftlichen Fragen sein Leben zu widmen. Wünschen wir dem hochverdienten Fachgenossen, der das 73. Jahr bereits überschritten, einen heiteren und glücklichen Lebens-Abend!

2) Am 27. Juli 1853 promovirte zu München, mit einer Dissertation über die Exarticulation des Unterkiefers, August von Rothmund. Durch Studien unter A. v. Graefe, Arlt, Ed. v. Jäger gründlich vorgebildet, begann er schon 1854, erst 24 Jahre alt, seine Lehrthätigkeit in der Augenheilkunde zu München, woselbst er rasch zu den höchsten akademischen Ehren emporstieg, eine umfassende Lehrthätigkeit und Praxis ausübte, und mit ungewöhnlicher Rüstigkeit bis über das siebzigste Lebensjahr hinaus fortsetzte. Erst vor Kurzem ist er in den wohlverdienten Ruhestand getreten. Seine Arbeiten über Pupillen-Bildung und Star-Operation, über die Entstehung der Iris-Cysten sind jedem Fachgenossen geläufig. Ueber den Umfang seiner Thätigkeit geben die Mittheilungen aus der Königl. Univ.-Augenklinik (München 1882, 350 S.) Aufschluss. Hervorragende Vertreter der Augenheilkunde sind in seiner Schule herangebildet. Möge der würdige Nestor unsres Faches in Gesundheit und Frohsinn, zur Freude der Seinen und der Fachgenossen, noch lange seiner Musse sich erfreuen!

3) Arnold Knapp, der Sohn von Hermann Knapp, ist zum Professor (Lecturer) der Augenheilkunde an der Columbia-Universität zu New-York ernannt worden.

4) Der Herausgeber dieses Centralblattes ist am 23. Juni zum Correspondant Étranger der Académie de médecine zu Paris erwählt worden.

5) Eine geschichtliche Bemerkung.

Verlorene Liebesmühe ist es, aus den lateinisch gedruckten Werken der Araber über Heilkunde eine richtige Anschauung der arabischen Augenheilkunde zu gewinnen. Von den beiden lateinisch gedruckten Büchern der Araber über Augenheilkunde ist das von Ammār (Canamusali) eine elende Fälschung, das von Ali ben Isa (Jesu Hali) gänzlich unbrauchbar durch Tausende von Fehlern und Auslassungen. Eine richtige Anschauung von der wirklich hohen Kultur der Augenheilkunde bei den Arabern gewinnt man nur aus den Lehrbüchern der Augenheilkunde, welche von den arabischen Augenärzten [1] verfasst sind. Diese Literatur ist sehr reich. Natürlich besteht sie in arabischen Handschriften, die noch nicht herausgegeben sind. Ich habe dieselben aus Deutschland, Frankreich, Italien, Aegypten erhalten und mit Hilfe von Prof. Lippert übersetzt und erläutert. Der erste Band dieser Arbeit wird noch im laufenden Jahre gedruckt werden.

a. Die älteste arabische Augenheilkunde, die von Hunein (809—873 n. Chr.), gilt für verloren. Doch ist mir der Nachweis gelungen, dass wir ihre lateinische Uebersetzung in dem sogenannten liber de oculis Galeni, bezw. l. d. o. Constantini, besitzen.

†b. Die klassische Augenheilkunde der Araber ist die des Ali ben Isa aus Bagdad (um 1000 n. Chr.). Dieses umfangreiche Werk ist mit Benutzung von 5 Handschriften vollständig und einwandsfrei von uns übersetzt und erläutert. Wir müssen bis zum Beginn des 18. Jahrhunderts herabsteigen, um ein ebenso gutes Buch, oder ein besseres anzutreffen.

†c. Eines der geistreichsten Werke über Augenheilkunde ist das von Ammar aus Mosul (um 1020). Es enthält sehr interessante Star-Operations-Geschichten und eine Erörterung der Radical-Operation des Star.

d. Ibn Wafid (1068), aus Toledo.

e. Al Qaisi, aus Aegypten (1245), hat ein kurzes, aber klares Buch verfasst.

†f. Der Kafy von Khalifa Ibn Abil Mahassan, mit prachtvollen Abbildungen der Operations-Instrumente, die wir naturgetreu veröffentlichen werden.

†g. „Das Licht der Augen" von Salahaddin aus Syrien (1296) mit einem Kapitel vom Sehen und einem vorzüglichen über Star, sowie gleichfalls mit Abbildungen von Instrumenten.

h. „Der Director" von er-Rafiqi zu Cordoba (im 12. Jahrhundert)

i. u. k. Ziemlich spät sind die Schriften von el Akfani und von Šadili. Verloren scheinen vier, darunter das Werk von Ṯabit b. Qurra. H.

6) Ophthalmologische Gesellschaft zu Heidelberg 1903 am 14., 15. und 16. September. Vorträge: 1. Axenfeld-Freiburg i. Br.: Die Technik der optischen Iridectomie. 2. Bernheimer-Innsbruck: Ueber die Gehirnbahnen der Augenbewegungen. 3. Birch-Hirschfeld-Leipzig: Die Wirkung der ultravioletten Strahlen auf die Netzhaut des linsenhaltigen und linsenlosen Auges. 4. Cohn-Breslau: Ueber Einwärtsschielen. 5. Czermak-Prag: Ueber subconjunctivale Extraction (Extraction mit haftendem Bindehautlappen). 6. Goldzieher-Budapest: Beitrag zur Behandlung blennorrhoischer Hornhautgeschwüre. 7. v. Grósz-Budapest: Die Bekämpfung des Trachoms in Ungarn. 8. Grunert-Tübingen: Ueber Vergiftungen mit Paraphenyl-Endiamin. 9. Hamburger-Berlin: Zur Theorie des Aufrecht-

[1] † bezeichnet diejenigen, welche diesen Titel (Kaḥḥāl) geführt.

sehens. 10. Heine-Breslau: Ueber die Bedeutung der Längenwerthe für das Körperlichsehen. 11. Hertel-Jena: Experimentelles über ultraviolettes Licht. 12. Herzog-Berlin: Beitrag zur Physiologie der retinalen Bewegungsvorgänge. 13. v. Hippel-Heidelberg: Ueber eine sehr seltene Erkrankung der Netzhaut. 14. Jacoby-Bromberg: Ueber Stauungspapille bei Cysticercus cerebri. 15. Krückmann-Leipzig: Beitrag zur Kenntniss der Lues des Augenhintergrundes nebst Demonstrationen luetischer Behandlungs-Methoden. 16. v. Krüdener-Riga: Ueber Erkrankung der Thränendrüse. 17. Laqueur-Strassburg: Ueber hereditäre Augenkrankheiten. 18. Levinsohn-Berlin: Neue Untersuchungen über die Bahnen des Pupillenreflexes. 19. Müller-Wien: Die Aetiologie der Thränensack-Erkrankungen. 20. zur Nedden-Bonn: Ueber Pilzconcremente in den Thränencanälchen. 21. Peters-Rostock: Ueber traumatische Hornhaut-Erkrankungen mit specieller Berücksichtigung der Abhebung des Epithels. 22. Pfalz-Düsseldorf: Klinische Erfahrungen über Spasmus und Tonus des Accommodations-Apparates. 23. Raehlmann-Weimar: Ueber trachomatöse Conjunctival-Geschwüre, Epithel-Einsenkung und Cystenbildung bei Trachom. 24. Roemer-Würzburg: Aus dem Gebiet der sympathischen Ophthalmie. Experimentelle Untersuchungen über die Wirkung unsichtbarer Mikro-Organismen im Auge. — Immunitätsvorgänge im lebenden Auge: a) Kurzer Bericht über den Stand der Serumtherapie des Ulcus serpens. b) Zur Physiologie der Hornhaut-Ernährung. c) Eine neue Therapie bei Haemophthalmus. 25. Schieck-Göttingen: Zur Genese der sogenannten Drusen der Glaslamelle. 26. Schlösser-München: Heilung peripherer Reizzustände sensibler und motorischer Nerven. 27. Uhthoff-Breslau: Zur Wiederanlegung der Netzhaut-Ablösung. 28. Wagenmann-Jena: Zur Kenntniss der Scleritis posterior. 29. Wintersteiner-Wien: Ueber spontane Iridodialyse. Wolff-Berlin: Thema vorbehalten.

Jena, Juli 1903.

Prof. A. Wagenmann,
Schriftführer der Ophthalm. Gesellschaft.

Bibliographie.

1) Behandlungsmethoden, welche in der K. K. Universitäts-Augenklinik des Prof. Dr. Wicherkiewicz in Krakau im Gebrauch sind von Dr. Casimir Vincenz Majewski. (Aerztliche Central-Zeitung. 1903. Nr. 7.) Bei Blennorrhoea neonatorum täglich Abreiben mit einem mit 5—10%iger Protargollösung getränkten Wattebausch, häufiges Ausspülen des Conjunctivalsackes mit einer 1%igen Protargollösung.

2) Ueber die Prophylaxis der Augenblennorrhoe bei Neugeborenen durch Protargol von Dr. Josef Veverka. (Aus der geburtshilflichen Klinik des Herrn Prof. Dr. Rubeska in Prag. Heilkunde. 1903. Nr. 1.) Der Procentsatz der Inficirten wurde von 2% auf 0% bei 1100 Neugeborenen reducirt. Die Reaktion der Conjunctiva ist gering nach Protargol-Einträuflungen, die ohne technische Schwierigkeiten einigemal täglich wiederholt werden können.

3) Protargol von Dr. Harold Grimsdale in London. (The medical Times and Hospital Gazette. 1902. Juli.) Bei Blennorrhoea neonatorum zieht Verf. 10—20% Protargol-Lösungen dem Arg. nitric. vor, bei Trachom bediente er sich mit Erfolg einer 20% Lösung von Protargol.

4) Augen-Entzündung der Neugeborenen von Dr. Leslie Buchanan in Glasgow. (The Scotch Medic. and Surgic. Journal. Nr. 5. November. 1902.) Bei Blennorrhoea neonatorum 1—2 mal tägliche Einträuflungen von 10—20% Protargollösung, nachher Aufstreichen von gelber Quecksilberoxydsalbe.

5) Bisherige Erfahrungen über Trachombehandlung mit Cuprum citricum nebst einigen Bemerkungen über Itrol Credé von Dr. F. Ritter v. Arlt, Graz. (Wiener klin. Wochenschrift. 1902. Nr. 18.) Je nach dem Zustand der Bindehaut bringt Verf. Cuprum citricum in 5 oder 10% Salbe mittelst Glasstäbchens in den Bindehautsack. In den Fällen, wo Cuprum citricum nicht vertragen wird, streut Verf. 1—2 mal täglich Itrol auf die umgestülpten Lider.

6) Das Yohimbin (Spiegel) als lokales Anaestheticum, besonders in der Behandlung der Ohren- und Nasenerkrankungen von Dr. Haike. (Therapie der Gegenwart. 1903. Heft 5. S. 223.) Eine 1% Lösung in einigen Tropfen auf die Conjunctiva gebracht, führt zur völligen Anaesthesie. Im Ohr wirkt, nach den Erfahrungen des Verf.'s, das Johimbin am besten in 1,5%iger Lösung in 30%igem Alkohol, in der Nase ist die 2%ige wässrige Lösung am wirksamsten. Vom Cocain unterscheidet es sich vorteilhaft dadurch, dass es einmal keine giftigen Nebenerscheinungen und zweitens keine Anämie der Schleimhäute hervorbringt, die oft durchaus unerwünscht ist. Wünschen wir eine Anämie, so können wir zu dem Johimbin Nebennieren-Extract hinzufügen.

7) Ueber die therapeutischen Indicationen des Scopolaminum hydrobromicum. (Zugleich ein Beitrag zur Schneiderlin-Korff'schen Narkose.) Von Dr. Martin Kochmann, Jena. (Therapie der Gegenwart. 1903 Heft 5. S. 202.) Die Anwendung des Scopolamins in der Psychiatrie und in der Neuropathologie ist nicht mehr so häufig, wie früher, da man wirksamere therapeutische Wege gefunden hat. In der Augenheilkunde wird es noch als der beste Ersatz für das Atropin angesehen in allen den Fällen, in welchen Atropin nicht vertragen wird oder in welchen bei Anwendung von Atropin ein Secundärglaucom zu befürchten ist. Was die Schneiderlin-Korff'sche Narcose betrifft, die das Scopolamin mit dem Morphin als Narcoticum combiniert, so darf sie nur bei Personen in gutem Ernährungszustand, mit gesundem Herzen und gesunden Respirationsorganen angewandt werden, die weder hysterische noch neurasthenische Symptome zeigen.

8) Vergleichende Untersuchung der Oel- und Wassertropfen von Chorezew. Ophthalmolog. Gesellschaft in St. Petersburg. (Nach einem Referat in der med. Woche. 1903. Nr. 6.) Auf Grund seiner Untersuchungen gelangt Verf. im Gegensatz zu Panas und Scrini zu dem Schluss, dass das Oel als Constituens für Augentropfen das Wasser nicht zu ersetzen vermag, und dass Oeltropfen, denen viele Mängel anhaften, sich in der Praxis Eingang nicht verschaffen werden.

9) Zur Geschichte der Lidschlussreaktion der Pupille, von Meyerhof in Breslau. (Berl. klin. Wochenschrift. 1902. Nr. 5. Nach einem Referat aus dem neurolog. Centralbl. 1903. Nr. 6.) Der ganze Prioritätsstreit über die Lidschlussreaktion der Pupille ist hinfällig, da das sogenannte Westphal-Piltz'sche Phänomen bereits von A. von Gräfe genau beschrieben und sogar therapeutisch verwendet worden ist. Vielleicht ist es sogar schon vor Gräfe bekannt gewesen. Gräfe fasste das Phänomen als

Mitbewegung des Sphincter pupillae mit dem M. orbicularis oculi auf, eine Deutung, die auch jetzt noch zu Recht besteht.

10) Ueber Contractur des Sphincter iridis lichtstarrer Pupillen bei Accommodation- und Convergenzreaction von Dr. Max Rothmann, Berlin. (Neurolog. Centralbl. 1903. Nr. 6. S. 242.) Bei einem $12\frac{1}{2}$jährigen, körperlich und geistig normal entwickeltem Mädchen, das zeitweise an Migräne-Anfällen litt, entwickelte sich ganz plötzlich eine isolirte Lähmung der rechten Sphincter iridis mit Erweiterung der Pupille ad maximum. Verf. nimmt als Aetiologie eine kleine umschriebene Blutung in das Gebiet des rechten Sphincter-Kernes an, die während eines Migräneanfalles aufgetreten ist. 5 Monate nach dem Auftreten der Lähmung stellte sich die Verengerung der Pupille auf Accommodation und Convergenz wieder ein. Ein Jahr nach Auftreten der Sphincterlähmung konnte das von Saenger als myotonische Pupillenbewegung beschriebene Phänomen beobachtet werden. Verf. ist der Ansicht, dass die Pupillenträgheit und die Contractur der Sphincter iridis bei Accommodation und Convergenz, wie sie bei lichtstarren Pupillen beobachtet werden, auf einer peripheren Veränderung der Sphincter iridis selbst beruhen.

11) Ueber die Häufigkeit und klinische Bedeutung der Pupillendifferenz nebst einigen speciellen Bemerkungen über die sogenannte „springende Mydriasis", von Dr. Ossian Schauman in Helsingfors. (Zeitschrift f. klin. Medicin. XLIX.) Nach den Untersuchungen des Verf. ist die Pupillendifferenz eine ungemein gewöhnliche Erscheinung bei inneren Leiden, und zwar findet sie sich ebenso häufig bei Männern wie bei Frauen. In den Fällen, in denen sich die Pupillen-Ungleichheit nicht direct auf ein organisches Leiden im Nervensystem oder anderswo zurückführen lässt, muss sie als der Ausdruck einer constitutionellen Anomalie angesehen werden. Nach ausführlicher Mittheilung von 11 Krankengeschichten, tritt Verf. für die Ansicht ein, dass die „springende Mydriasis" an sich keine besonders ernsthaften Befürchtungen erwecken darf. Wenn auch die Bedeutung der Pupillenungleichheit für die specielle Diagnostik sehr geringfügig ist, entbehrt sie doch nicht einer gewissen pathologischen Bedeutung. Eine „physiologische Pupillendifferenz" will Verf. nicht anerkennen.

12) Ueber neurotonische Pupillenreaction, von Dr. Joh. Piltz in Warschau. (Neurol. Centralbl. 1903. Nr. 6. S. 253.) Auf Grund eigener Erfahrung ist Verf. zu der Ueberzeugung gelangt, dass die Verlangsamung der Lichtreaction der Pupillen gerade in den Anfangsstadien bei der progressiven Paralyse und bei der Tabes dorsalis eine nicht seltene Erscheinung ist. Was die Beeinträchtigung der Pupillenreaction anbetrifft, so kann man 1) träge Lichtreaction, 2) Steigerung der Pupillenreaction und eine dritte Art unterscheiden, bei welcher die Pupille eine gewisse Zeit verengt bleibt, um sich erst dann ganz langsam wieder zu erweitern. Während Saenger dieses Phänomen auf krankhafte Veränderungen im Irisgewebe zurückführt und es mit dem Namen „myotonische" Bewegungsform belegt wissen will, hält Verf. diese Erklärung nicht für alle Fälle zutreffend, indem er alle Abweichungen der Licht-, Convergenz-, Accommodations- und Orbicularis-Reaction der Iris, gewissen Störungen des Centralnervensystems und der peripheren Nerven zuschreibt. In den Fällen, in denen eine krankhafte Veränderung im Irisgewebe nicht nachgewiesen werden kann, schlägt Verf. den Ausdruck „neurotonische Pupillenreaction" vor.

13) Die Miliartuberculose der Chorioidea als Symptom der acuten allgemeinen Miliartuberculose, von Dr. Eberhard Margulies in Kolberg. (Zeitschrift f. klin. Medicin. XLVIII. Heft 3 u. 4.) Bei einem 11jähr. Knaben wurden ophthalmoskopisch um die Papille und Macula lutea herum spärliche und in der Peripherie zahlreiche nicht prominente Chorioidealtuberkel beobachtet. Die Section ergab, dass die Tuberkel durchweg einer Prominenz nach der Retina hin entbehrten und sich, sobald sie eine gewisse Grösse erlangt hatten, einzig und allein nach der Sklera hin vorwölbten.

14) Myelitis und Sehnervenentzündung, von M. Bielschowsky. Berlin 1901, Karger (nach einem Referat in „Fortschritte der Medicin". 1903. Nr. 9). Nach eingehender Schilderung von vier Eigenbeobachtungen betont Verf., dass die Fettkörnchenzellen Abkömmlinge fixer Gewebszellen und zwar der Neuroglia- und Bindegewebszellen der Gefässwände seien. Ein örtlicher Zusammenhang zwischen den Veränderungen des Rückenmarks und denjenigen der Sehnerven besteht nicht. Der histo-pathologische Process selbst ist im N. opticus demjenigen im Rückenmark analog. Zum Schluss bespricht Verf. die Beziehung der Myelitis zur multiplen Sklerose und die Aetiologie der disseminirten und diffusen Myelitis.

15) Ptosis-Operation, von Dr. E. Motais. (Communication à l'Académie de Médecine; séance du 24. März 1903.) Verf. setzt im ersten Theile seiner Arbeit die anatomischen und physiologischen Verhältnisse auseinander, die ihn auf den Gedanken, die Ptosis-Operation auszuführen, gebracht haben. Der zweite Theil beschäftigt sich ganz eingehend mit der Technik der Operation selbst und ist mit zahlreichen anschaulichen Abbildungen versehen.

16) Akromegalie, von R. Cross. (Brain. 1902, nach einem Referat im Neurolog. Centralbl. 1903. Nr. 7.) Bei einem typischen Fall von Akromegalie bestand links fast volle Blindheit, rechts temporale Hemianopsie. Durch Behandlung mit Thyreoidea- und Hypophysis-Tabletten besserte sich das Sehvermögen so, dass nur noch die beiden rechten Gesichtsfeldhälften peripher etwas eingeengt waren; Hände und Füsse wurden kleiner, Allgemeinbefinden besser. Bemerkenswerth ist auch, dass nicht wie gewöhnlich bitemporale Hemianopsie, sondern rechtsseitige homonyme Hemianopsie bestand. Es war also nicht das Chiasma, sondern der linke Tractus opticus und der linke N. opticus geschädigt.

17) Monochromatopsie und Farbenblindheit, von Dr. W. Alter. (Neurolog. Centralbl. 1903. Nr. 7. S. 290.) Bei einem Paralytiker, der sehr wahrscheinlich hemiachromatisch ist, tritt wiederholt schubartig eine ausgesprochene Monochromatopsie, jedes Mal auf Grün, ein. Dreimal verschwindet die Erscheinung allmählich, zweimal folgt ihr eine totale Achromatopsie. Verf. erklärt das Phänomen mit Hilfe von einer von Dr. v. Kunowski aufgestellten Farbentheorie. Fritz Mendel.

18) Mein Optometer (Visimeter), ein neuer Apparat zur Prüfung der Centralsehschärfe in die Ferne und frühere Verbesserungsvorschläge auf diesem Gebiete, von Dr. U. Mayeda in Nagoya (Japan). (Medicinische Woche. 1903. Nr. 2.) In einem Kästchen von ungefähr Cigarrenkistchengrösse, dessen Vorderwand ein handtellergrosses rundes Loch hat, ist ein sehr langer Papierstreifen über zwei Walzen gewickelt. Er ist mit Sehproben bedruckt (ursprünglich Snellen'schen, jetzt Landolt'schen Haken). Von den beiden Walzen führen zwei Schnüre nach oben, an der Decke entlang und in 5 cm Abstand wieder nach unten. Durch Zug an

einer der Schnüre werden die Walzen in Umdrehung gesetzt, die Papierrolle wickelt sich von der einen ab und auf die andere auf, wobei im Fenster nacheinander die Sehproben erscheinen. Diese Vorrichtung soll folgende Vorzüge besitzen. Sie macht das Hin- und Hergehen des Arztes überflüssig. Der Patient kennt nicht die Reihenfolge der Zeichen, von denen er immer nur eines sieht, daher die Simulation erschwert. Die Tabelle ist viel reichhaltiger, d. h. umfasst mehr Zwischenstufen als die gewöhnlich üblichen Tafeln. Die Benutzung der Landolt'schen Zeichen (bekanntlich an einer Stelle unterbrochene Kreise) gestattet die Untersuchung von Kindern und Analphabeten besser als Buchstaben oder Snellen-Haken. Die Tabelle bleibt, weil im Kasten befindlich, sauber. — Ausserdem empfiehlt Verf. zum Ersatz der Prüfung durch Fingerzählenlassen eine runde Pappscheibe, die das Landoltzeichen Nr. 60 trägt. Man hält diese statt der Finger dem Patienten vor und dreht dabei beliebig die Scheibe um ihren Mittelpunkt, während Patient die Richtung des Zeichens anzugeben hat. — Beide Hilfsmittel stellen offenbar Verbesserungen der bisher üblichen Buchstabentafeln dar. Das „Optometer" ist bei Holzhauer in Marburg für 24 Mk. käuflich.

19) Ueber den Einfluss der Adaptation auf die Erscheinung des Flimmerns von M. Schaternikoff. (Zeitschrift f. Psych. und Phys. der Sinnesorgane. XXIX. S. 254.) Reizung des Sehorgans mit intermittirendem Licht erzeugt das sog. Flimmern. Steigt die Frequenz der Unterbrechungen, so hört dieses auf und macht einer stetigen Empfindung Platz. Der Grenzwert heisse (nach Sch.) die Verschmelzungsfrequenz. Diese ist bekanntlich abhängig von der Intensität des einwirkenden Lichtes; und zwar liegt sie um so höher, je heller dieses ist. Verf. prüfte, ob die Adaptation, die ja eine scheinbare Helligkeitsvermehrung bewirkt, nicht auch auf die Verschmelzungsfrequenz von Einfluss wäre. Er arbeitete mit homogenem Licht von drei verschiedenen Wellenlängen (Li-Roth, Na-Gelb, Grün = 510,5 $\mu\mu$) und einer elektrisch betriebenen Sectorenscheibe, die den Wechsel von gleichlangen Hell- und Dunkelphasen bewirkte. Seine Resultate waren sehr verschieden je nach der benutzten Helligkeit. Wählte er diese sehr gering, so dass die Farbenschwelle gar nicht oder nur eben erreicht wurde, so war bei Wiederholung der Einstellung von 5 zu 5 Minuten mit der allmählich eintretenden Dunkel-Adaptation ein deutliches Ansteigen der Verschmelzungsfrequenz zu constatiren. Hier kam offenbar — im Sinne der v. Kries'schen Sehtheorie — nur der Stäbchenapparat in Funktion; seine Empfindlichkeit steigt wesentlich durch Adaptation und erfordert daher immer höhere Intermittirungsfrequenz zur Verschmelzung; gerade entgegengesetzt, wenn mit höheren Lichtstärken gearbeitet wird. Hier nimmt die anfänglich ziemlich hohe Verschmelzungsfrequenz bei eintretender Adaptation allmählich ab. Ursache: hier ist der Zapfen- oder Hellapparat mit im Spiele und überwiegt mit seiner starken Empfindlichkeit im Anfang die trägeren Stäbchen wesentlich. Allmählich — bei Adaptation — kommt immer mehr der letztere Apparat zur Geltung mit seiner viel grösseren Trägheit und infolgedessen auch niedrigen Verschmelzungsfrequenz. Durch diese Deutung wird die Beobachtung zu einer Stütze der v. Kries'schen Anschauungen. Crzellitzer.

Um Einsendung von Separatabdrücken wird gebeten (Berlin NW. 26 Schiffbauerdamm).

Verlag von Veit & Comp. in Leipzig. — Druck von Metzger & Wittig in Leipzig.

Centralblatt

für praktische

AUGENHEILKUNDE.

Herausgegeben von

Prof. Dr. J. Hirschberg, Geh. Med.-Rath, in Berlin.

Unter ständiger Mitwirkung der Herren Dr. Ancke in München, Dr. Berger in Paris, Prof. Dr. Birnbacher in Graz, Dr. Brailey in London, Prof. Dr. H. Cohn in Breslau, Doc. Dr. Cl. du Bois-Reymond in Berlin, Dr. Czellitzer in Berlin, Doc. Dr. E. Emmert in Bern, Prof. Dr. C. Gallenga in Parma, Dr. Ginsberg in Berlin, Prof. Dr. Goldzieher in Budapest, Dr. Gordon Norrie in Kopenhagen, Dr. Hamburger in Berlin, Prof. Dr. Horstmann in Berlin, Dr. Issigonis in Smyrna, Prof. H. Knapp in New York, Prof. Dr. Krückow in Moskau, Dr. Loeser in Berlin, Prof. Dr. Magnus in Breslau, Major F. P. Maynard, I. M. S. Calcutta, Dr. F. Mendel in Berlin, Dr. Moll in Berlin, Prof. Dr. J. Munk in Berlin, Dr. Neuburger in Nürnberg, Dr. Pergens in Brüssel, Prof. Dr. Peschel in Frankfurt a. M., Dr. Purtscher in Klagenfurt, Dr. M. Reich in Petersburg, Med.-Rath Dr. Scheer in Oldenburg, Prof. Dr. Schenkl in Prag, Prof. Dr. Schwarz in Leipzig, Dr. Spiro in Berlin, Dr. Stiel in Köln.

Monatlich ein Heft. Preis des Jahrganges 12 Mark. Zu beziehen durch alle Buchhandlungen des In- und Auslandes und die Postanstalten des Deutschen Reiches.

August. Siebenundzwanzigster Jahrgang. 1903.

Inhalt: **Original-Mittheilungen.** I. Zur Lehre vom Kryptophthalmus congenitus. Von Prof. Dr. **W. Goldzieher** in Budapest. — II. Wie ist das gegenwärtige System staatlicher Trachom-Bekämpfung in Preussen zu beurtheilen? Von Prof. Dr. **Hoppe.**

Neue Bücher.

Referate, Uebersetzungen, Auszüge. 1) Ueber Aphasie und andre Sprachstörungen, von Prof. Dr. H. Charlton Bastian, übersetzt von Dr. M. Urstein. — 2) Die Untersuchungs-Methoden, von Dr. Ed. Landolt in Paris.

Journal-Uebersicht. I. A. v. Graefe's Archiv für Ophthalmologie. LV. 3. — II. Deutschmann's Beiträge zur Augenheilkunde. 1903. Heft LV. — III. British Medical Journal. 1903. Nr. 2203. — IV. Ophthalmological society of the united Kingdom. 1903. Nr. 2204—2209. — V. Journal of eye, ear and throat diseases. 1903. Januar—April. — VI. The Ophthalmic Review. 1903. April—Mai. — VII. The Ophthalmic Record. 1903. Februar—April. — VIII. The American journal of ophthalmology. 1903. Februar—April.

Vermischtes.

Bibliographie. Nr. 1—13.

I. Mittheilungen aus der Augenabtheilung des St. Rochusspitales.

Von Prof. Dr. **W. Goldzieher** in Budapest.

II. Zur Lehre vom Kryptophthalmus congenitus.

Der angeborene Kryptophthalmus gehört zu den allerseltensten Missbildungen des Sehorganes. Der Fall, den ich beschreiben werde, ist der einzige, den ich innerhalb dreier Decennien meiner Berufsthätigkeit zu sehen

Gelegenheit hatte. In der Literatur, die L. Golowin neuerlich mit Fleiss und anerkennenswerther Gründlichkeit zusammengestellt hat[1], sind im Ganzen 13 Fälle erwähnt, von denen 3 an Thieren zur Beobachtung gekommen sind (Kaninchen, Fasan, Taube). Uebrigens macht der vorliegende Fall nicht den Anspruch darauf, als Nr. 14 der bisherigen Zusammenstellung angereiht zu werden, da er in der Golowin'schen Tabelle bereits als Nr. 9 figurirt. Er wurde nämlich bereits 1895 im XVIII. Bande des Archivs für Kinderheilkunde von S. Kármán sehr kurz mitgetheilt, und die Beschreibung bezieht sich auf die Zeit, als das Individuum 6 Wochen alt war. Dass ich ihn neuerdings beschreibe, hat hauptsächlich darin seinen Grund, dass ich eine Erscheinung an ihm feststellen konnte, die bisher noch nirgends in der Literatur erwähnt wurde. Auch glaube ich, in Betreff der Pathogenese des Kryptophthalmus die von den neuesten Autoren (Bach, Golowin) vertretene Theorie des entzündlichen Ursprungs durch den Hinweis auf ein bisher noch nicht genügend betontes entwicklungsgeschichtliches Moment stützen zu können.

Es handelt sich um ein 10jähriges, sonst gesundes Mädchen, das mir als dem Untersuchungsarzte des kgl. ung. Landes-Blindeninstitutes zugeführt wurde. Aus den vorliegenden Daten ersehe ich, dass die Eltern beide gesund sind, und dass ein älteres Schwesterchen bereits im Alter von 2 Monaten an einer inneren Krankheit gestorben sein soll. Auch dieses Kind soll mit einer nicht bedeutenden Bildungsanomalie des Lides behaftet gewesen sein, die aber jetzt nicht mehr genau festzustellen ist. Wie Kármán in der oben citirten Publication anführt, wurde das Kind im Alter von 6 Wochen ins Stefanie-Spital gebracht, wo auf dem linken Auge ein operativer Versuch zur Bildung einer Lidspalte gemacht wurde, der aber nicht weiter als bis zum Hautschnitt gedieh und dann als aussichtslos aufgegeben wurde. Die Spur dieser Operation ist noch jetzt als feine Hautnarbe zu sehen. Das Kind ist übrigens gut, sowohl körperlich als geistig entwickelt und nimmt mit ihren Altersgenossinnen an dem Unterricht der Blindenschule Theil. Sie bietet das Bild des typischen beiderseitigen Kryptophthalmus dar, auf welches die Beschreibung Manz[2] vollkommen anwendbar ist. Es geht nämlich die Haut ohne alle Unterbrechung von der Stirne auf die Wangen über und ohne dass eine Andeutung von Augenbrauen vorhanden wäre, dagegen ist ein Büschel von schlichten Haaren zu sehen, der beiderseits vom äusseren Orbitalrande zur Schläfengegend zieht und dort mit der Kopfbehaarung verschmilzt. Unter der von der Stirne zur Wange sich spannenden Hautbrücke ist je eine bewegliche, etwa kirschengrosse Kugel zu fühlen, offenbar das in der Tiefe liegende Rudiment des Augapfels; neben dem äusseren Ende des unteren Orbitalrandes ist

[1] L. Golowin, Beitr. z. Anat. u. Path. des Kryptophthalmus cong. Zeitschr. f. Augenh, VIII, Ergänzungsheft, 1902.

[2] Graefe-Saemisch, I. Aufl. Lehre von den Missbildungen. Bd. II, 2. Theil, S. 103.

beiderseits unter der Haut ein weicher, mit den Augäpfeln jedoch nicht zusammenhängender Höcker vorhanden, über dessen Natur nichts Sicheres ausgesagt werden kann, möglich, dass es sich um eine Cyste, oder aber um eine einfache Fettanhäufung handelt. Der Schädel des Kindes ist normal, wenigstens konnten gröbere Abweichungen nicht festgestellt werden. Dagegen ist die Nase unförmlich (etwa so, wie eine durch Plastik hergestellte), das knöcherne Gerüst ist jedoch normal, aber die Nasenhöhlen sind ungewöhnlich eng. Trotzdem konnte die genaue rhinologische Untersuchung, die Prof. Onodi vornahm, nichts Abnormes erkennen. Die Unförmlichkeit der Nase mag wohl zum Theil davon bedingt sein, dass die Bewegungen der Lider seit jeher vollkommen gefehlt haben, die bei der Formirung der Physiognomie eine wesentliche Rolle spielen und in Folge dessen auf die Gestaltung des häutigen Theils der Nase einen Einfluss ausüben müssen. Die Anlage muss aber mit auf die Welt gebracht sein, denn wie Kármán erwähnt, war beim 6 wöchentlichen Säugling die „Nasenspitze etwas flach, mit einem Grübchen versehen, Nase etwas breiter, mit schief aufsteigenden Nasenlöchern." Auffallend eng sind auch die äusseren Gehörgänge. Das Gehörorgan selbst und die Function sind normal. — Ob die in der Tiefe verborgenen Augäpfelrudimente noch eine Spur Lichtempfindung besitzen, kann nicht mit Sicherheit entschieden werden. Die Angaben des Kindes sind mehr als zweifelhaft, doch wird manchmal, wenn man auf die bedeckende Haut einen starken Lichtkegel wirft, ein Zucken bemerkt. Dagegen ist an dem Individuum eine Erscheinung vorhanden, die in der Pathologie des Kryptophthalmus noch unbekannt ist: das Kind kann nämlich weinen. Ich wurde darauf schon von dem Wartepersonal aufmerksam gemacht, ohne dass es mir gelang, es verificiren zu können, bis ich die Chance hatte, die Erscheinung nicht allein selbst zu sehen, sondern sie auch einem grossen Auditorium demonstriren zu können. Als nämlich das Kind von mir in der Kgl. Gesellschaft der Aerzte vorgestellt wurde, löste die damit verbundene Gemüthsaufregung endlich das Weinen aus, das so erfolgte, wie es mir von den Wärterinnen geschildert worden war. Es wölbt sich allmählich die bedeckende Hautbrücke vor, bis dann Flüssigkeit aus der Nase abfliesst, worauf die Haut, wenn das Kind sich beruhigt hat, auf ihren früheren Stand zurückgeht. Es ist dadurch bewiesen, dass nicht nur die Thränendrüsen vorhanden sind, und auf Gemüthserregungen functioniren, sondern dass auch der Thränennasengang eine subcutane Mündung haben muss, durch welche die Thränenflüssigkeit prompt abfliesst.

Unser Fall gehört somit in die Kategorie des typischen Kryptophthalmus, als dessen Paradigma der erste von Zehender und Manz beschriebene gilt, wo weder Lidspalten, noch Lider und Augenbrauen vorhanden sind. Ich halte es, unter Hinweis auf die erschöpfende Arbeit von Golowin (l. c.) nicht für nöthig, in die vergleichende Analyse der bisher bekannten

10 Fälle von menschlichem Kryptophthalmus einzugehen. Ich will nur kurz die Resultate der pathologisch-anatomischen Untersuchung erwähnen, die wir der sorgfältigen Arbeit dieses Forschers verdanken. Aus dieser geht als meiner Meinung nach wichtigstes Resultat hervor, dass die spezifischen Gebilde des Lides, und zwar der Tarsus, die Meibom'schen Drüsen und der Cilienboden vollkommen fehlen, und dass ebenso der Hebemuskel des Lides fehlt. Dagegen war der Schliessmuskel vorhanden. Was den Conjunctivalsack betrifft, so war in Golowin's Fällen keine Spur davon vorhanden, sondern die Rudimente des Bulbus durch Narbengewebe mit der Hautbrücke verklebt. Das vollkommene Fehlen des Conjunctivalsackes ist übrigens nicht in allen Fällen mit solcher Bestimmtheit constatirt worden, da bei einigen (Fuchs, Otto, Blessig) eine Andeutung eines solchen gefunden oder supponirt wurde. Auch für meinen Fall könnte ich mich, so lange die pathologisch-anatomische Untersuchung mich nicht vom Gegentheil überzeugen würde, nicht entschliessen, den gänzlichen Mangel der Conjunctiva anzunehmen. Wo ein — sit venia verbo — geregeltes Weinen vorhanden ist, da ist es eher plausibel ein unter der Hautbedeckung ziehendes, mit einer Art Schleimhaut bedecktes Rudiment eines Schlauches vorauszusetzen, als anzunehmen, dass die Thränen durch die Maschen des subcutanen Bindegewebes gewissermaassen auf gut Glück hindurchsickern, wo sie doch endlich prompt durch den Thränennasen-Kanal abfliessen. Es muss jedoch erwähnt werden, dass bei dem von Kármán referirten Operationsversuche nach Beendigung des Hautschnittes keine Spur einer Conjunctiva oder Cornea gesehen worden war, sondern die Haut mit dem Augapfelrudiment durch Bindegewebe verwachsen war. Ob die klare Flüssigkeit, die bei dieser Gelegenheit ausspritzte, Kammerwasser oder möglicher Weise eine Thränencyste war, muss dahin gestellt bleiben.

Wir gelangen jetzt zur wichtigen Frage von der Pathogenese des Kryptophthalmus, die von den neueren Autoren zu Ungunsten der Theorie von der Hemmungsbildung beantwortet wird. Und thatsächlich kann man sich, wenn man Golowin's Beschreibung liest, des Eindruckes nicht erwehren, dass bei der Entstehung der Missbildung in erster Reihe, und als entscheidender Factor, ein intrauteriner, von der Bulbusoberfläche (Cornea) ausgehender Verschwärungsprocess zu beschuldigen ist. Der Fall Golowin unterscheidet sich nur wenig von einem nach Hornhautverschwärung zu Grunde gegangenen, in Folge von cyklitischen Prozessen phthisisch gewordenen Augapfel, in welchem es sogar an der in solchen Bulbis nicht gerade seltenen Knochenneubildung (in den uveïtischen Schwarten) nicht fehlte.

Ebenso ersehen wir aus der von obigem Autor zusammengestellten Literatur, dass am meisten typisch für Kryptophthalmus gefunden wurden: die Obliteration des Conjunctivalsackes, das Verwachsensein der Hornhaut mit den Lidern, Vernarbung der Hornhaut und postcyklitische Schrumpfung

des Augapfels. Die von mir eben erwähnte Annahme eines präformirten (mit Schleimhaut überzogenen) Hohlraumes, durch den die Thränen abfliessen, steht mit dem Wesentlichen der pathologisch-anatomischen Thatsache der Verödung des Conjunctivaltractes nicht in unlöslichem Widerspruche, da es sich in unsrem Falle nur um einen Spaltraum oder Kanal von geringem Caliber handeln kann, während der grösste Theil des Bindehauttractus verödet sein musste, — wofür auch der kurze Bericht über die im Jahre 1895 an dem Falle vorgenommene Operation (Versuch einer Lidplastik) spricht.

Es kann demnach keinem Zweifel unterliegen, dass die Veränderungen, wie sie im Bulbus und seiner Umgebung vorkommen, nur auf entzündlichem Wege zu Stande kommen konnten, und dass es keine Hemmungsbildung giebt, durch die wir uns den Schwund des Augapfels und die narbige Verlöthung der Rudimente mit der bedeckenden Haut verständlich machen könnten. Eine andre Frage ist nun die, wie aus einem derartigen die Oberfläche des Bulbus betreffenden Verschwärungsprocesse die Ablepharie, d. h. den vollständigen Mangel des Lides erklären können. Denn in den Fällen des typischen Kryptophthalmus handelt es sich, wohlgemerkt, nicht um eine Verwachsung der freien Lidränder, sondern um einen Ersatz der Lider durch eine indifferente, die Orbitalhöhle überspannende Hautbrücke. Dieses Factum muss erst vom Standpunkte der Entzündungstheorie aus genügend erklärt werden, ehe wir uns mit dieser zufrieden geben können und die Theorie einer Hemmungsbildung als abgethan erachten. Die Erklärung liegt meines Erachtens in folgender Erwägung:

Die Embryologie lehrt, dass die Bildung der Augenlider beim Menschen im 2. Monate beginnt. Schon im 3. Monat ist die Cornea von den Lidwülsten vollständig bedeckt. Die einander berührenden Ränder dieser Wülste verkleben mit einander, und diese Verklebung bleibt bis zum 7. Monate bestehen. Um diese Zeit ist die Bildung des Conjunctivaltractus bereits erfolgt, die Augenwimpern des Tarsus, und die Meibom'schen Drüsen sind jedoch erst in Ausbildung begriffen, die erst dann vollendet ist, wenn die Verklebung der Lidspalte sich gelöst hat. Schon die teleologische Betrachtung spricht dafür, dass die Bildung der spezifischen Lidorgane, des Tarsus und der Meybom'schen Drüsen mit der Bildung des Conjunctivaltractus gleichen Schritt halten muss, da diese Gebilde nur dann einen Sinn haben können, wenn eine Bindehaut existirt.

Nehmen wir nun an, dass um dieselbe Zeit, da der Bindehauttractus sich bildet, durch einen geschwürigen Prozess die Oberfläche des Augapfels zu Grunde geht, demnach ein grosser Substanzverlust entsteht, der zur Verklebung der Wundfläche und der sie bedeckenden Hautwülste führt, aus denen sich die Lider bilden wollen. In Folge dieser Verklebung muss die Bildung des Conjunctivaltractus unterbleiben, da eine untrennbare Narbenstrang-Verbindung zwischen Bulbus und Bedeckung zu Stande ge-

kommen ist. Mit dem Zugrundegehen der Conjunctiva ist auch das Schicksal der specifischen Lidorgane entschieden. Sie gelangen nicht zur Ausbildung, wie sie auch thatsächlich in allen bisher untersuchten Fällen von Kryptophthalmus gefehlt haben. Ohne Tarsus, Meibom'sche Drüsen und Wimpern ist die Bedeckung des Bulbus ein Hautlappen, aber kein Lid. Es fehlt nun auch der embryologische Anlass zur Trennung der verklebten Lidspalte, der doch nur in der vollendeten Ausbildung der Lidrandgebilde zu suchen ist.

Durch diese Betrachtung ist nun nicht allein die Ablepharie, sondern die indifferente Structur der Hautbedeckung des Kryptophthalmus genügend erklärt.

II. Wie ist das gegenwärtige System staatlicher Trachom-Bekämpfung in Preussen zu beurtheilen?

Von Prof. Dr. Hoppe.

Ein Vorgehen der Staaten gegen das Trachom in grossem Stile findet zur Zeit nur in Ungarn und Preussen statt. Das hat seinen Grund nicht etwa in einer Verkennung der allen Kulturstaaten von dieser Seuche drohenden Gefahren, sondern in der ausserordentlichen Schwierigkeit der zu lösenden Aufgabe. Ende der 80er Jahre des vergangenen Jahrhunderts fand die gesetzliche Organisation der Trachom-Bekämpfung in Ungarn unter Leitung des jüngst verstorbenen, hochverdienten Professors N. Fenyi ihren Abschluss. Sie stützt sich auf einen grossen behördlichen Apparat, eine den Zwecken angepasste Gesetzgebung und reichliche Mittel aus Staatsfonds. In Preussen setzten ähnliche Bestrebungen 1896 ein, mit erheblich bescheideneren Hilfsmitteln.

Das Ergebnis war ein System, welches im Wesentlichen die Verallgemeinerung der Maassnahmen darstellt, die vereinzelt bereits seit längerer Zeit geübt waren. Es zerfällt in einen prophylaktischen und einen therapeutischen Theil. Die Prophylaxis besteht hauptsächlich in einer möglichst genauen Ermittelung der Krankheitsverbreitung an der Hand allgemeiner Volksschul-Untersuchungen, Anordnung hygienischer Maassregeln in Schule und Haus und Belehrung der Bevölkerung. Die Therapie sucht sich aller ermittelten Trachom-Kranken soweit als möglich zu bemächtigen. Die leichtkranken Schulkinder werden mit wenig eingreifenden Medikamenten, meist durch die Hand der Lehrer, unter Anleitung und zeitweiliger Controle eines Arztes, behandelt. Schwerkranke Schüler werden nach Möglichkeit dem Hospital überwiesen. Militärpflichtige werden von der Behörde angehalten, den Nachweis ärztlicher Behandlung zu erbringen. Alle andren Trachom-Kranken werden eingeladen, sich in besonderen Untersuchungs-Terminen zu stellen und erhalten Medi-

kamente zur ambulanten Behandlung unentgeltlich dargeboten. Die allgemeine Einführung dieser Maassregeln in den schwerstverseuchten Ostprovinzen Preussens wurde eingeleitet durch Schaffung eines ausreichenden, in besonderen Trachom-Kursen geschulten ärztlichen Personals. Ein jeder dieser Aerzte erhält einen Arbeitsbezirk zugewiesen, unter Oberleitung des zuständigen Kreismedicinalbeamten. Die Volksvertretung bewilligt jährlich zur Trachombekämpfung 350 000 Mark.

Welcher Erfolg bisher erzielt wurde, ist aus näheren amtlichen Veröffentlichungen nicht zu erfahren gewesen. Dass man damit noch zurückhält, ist zur Genüge erklärlich aus der zumal in Anbetracht der Kürze der Beobachtungszeit grossen Schwierigkeit, ein zuverlässiges Bild der Erfolge zu entwerfen. Prüfstein der Güte des befolgten Systems ist schliesslich allein der Erfolg, d. h. die Verminderung des Umfanges und der Schwere der Trachomseuche. Wer nun manchen der Trachom-Bekämpfung Preussens nahestehenden Laien und Aerzten[1] kritiklos glaubt, könnte meinen, alle bisher aufgewendete Mühe sei vergeblich gewesen und werde es auch künftig sein. Entspräche solch geringem Vertrauen das Maass von Energie und Gründlichkeit bei der Arbeit, so müsste man fürchten, es werde viel Scheinarbeit geleistet, welche nur Scheinerfolge zeitigen könne. Wie steht es nun mit der Berechtigung einer solchen abfälligen Beurtheilung? Bemängelt werden besonders 3 Punkte:

1. Unzureichende staatliche Geldaufwendungen.
2. Ungenügende Art der Krankenbehandlung; Laienhilfe.
3. Mangelhafte oder fehlende gesetzliche Grundlage für das Vorgehen des Staates.

ad 1. Im Verhältniss zu der feststehenden ungeheuren Verbreitung der Seuche muss die im Staatshaushalt ausgeworfene Summe allerdings geringfügig erscheinen. Man darf aber nicht glauben, dass diese Summe den ganzen Betriebsfond darstelle. Sie bedeutet nur eine Beihilfe des Staates zu den Gesammtunkosten, welche den Gemeinden, Kreisen und Provinzen zur Last liegen und jenen Betrag um ein Mehrfaches übertreffen dürften. Den Betheiligten wie auch ihrer Sache wäre allerdings zu wünschen, dass der Staat die Gesammtkosten auf seine stärkeren Schultern nähme. Anzuerkennen ist, dass die Staatsbeihilfen im Laufe der Jahre erheblich vermehrt wurden, und es dürfte die Volksvertretung zu noch grösseren Gaben sich verstehen, wenn ihr die Nothwendigkeit und die Möglichkeit einer erweiterten Seuchenbekämpfung dargethan wird.

ad 2. Die Nothwendigkeit der Ausdehnung ist unbestreitbar; ohne diese werden wir nur im Schneckentempo dem fernliegenden Ziele der Seuchen-Ausrottung uns nähern. Das jetzige Vorgehen erstreckt sich in der Hauptsache auf die Schulkinder und lässt alle andren Kranken so gut

[1] Vgl. Dr. Löschmann, Deutsche med. Wochenschrift 1901. Nr. 50 und 51.

wie unberührt. Hier liegt der ärgste Mangel. Die Ungeheilten jenseits des schulpflichtigen Alters bedeuten die Hauptquellen, aus denen der Ansteckungsstoff immer neu hervorgeht, um Geheilte, Genesende und Gesunde zu verseuchen. Man könnte im Hinblick hierauf beinahe von einer ärztlichen Sysiphus-Arbeit sprechen. Nur ein kleiner, obendrein nicht einmal der ansteckungsgefährlichste Theil der Kranken, wird während der Schuljahre der Behandlung entgegengeführt, die sehr oft vor der Ausheilung ihr Ende erfährt. Sobald wie möglich müssen die Kranken aller Altersklassen in die Behandlung einbezogen werden, und zwar muss der ganze verseuchte Familienverband (im Schoosse der Familie pflanzt sich das Trachom vorwiegend fort) Gegenstand der therapeutischen Fürsorge bleiben, bis auch das letzte trachomkranke Mitglied wenigstens in einen Zustand versetzt ist, der die Ansteckungsgefahr ausschliesst.

Je älter der Kranke und sein Leiden, um so schwerer pflegt seine Heilung zu sein, um so weniger ist mit dem Heilverfahren auszukommen, welches jetzt in den Schulen, grösstentheils durch die Hand der Lehrer, zur Ausführung gelangt. Es handelt sich um eine rein medicamentöse Therapie, deren unbestreitbare Erfolge gleichwohl nicht unterschätzt werden dürfen. Mehr und andres zu leisten ist bei ambulanter Behandlung auch dem tüchtigsten Arzt wegen der riesigen Krankenzahl und der weiten Entfernungen mit unsren gegenwärtigen Hilfsmitteln nicht möglich. Eine verschwindend geringe Zahl Erwachsener macht von den kostenlos dargebotenen Heilmitteln, deren Benutzung uncontrollirt bleibt und wenig Erfolg verheisst, Gebrauch. Ein jahrelanges Behandeln, welches nicht zur Heilung führt, muss schliesslich auch die Geduld des Gutwilligen erschöpfen.

Die schwereren Trachomfälle verlangen durchaus eine energischere Behandlungsweise, die aber nur durch den geschulten Arzt, unter seiner unmittelbaren und beständigen Aufsicht durchzuführen ist, wenn man nicht den Kranken einer Gefahr aussetzen und den Arzt mit einer untragbaren Verantwortung belasten will. Eine energische Trachom-Therapie ist in ländlichen Gegenden ohne einen wenn auch kurzen Aufenthalt im Hospital in der Regel unausführbar. Die im Seuchengebiet des preussischen Ostens vorhandenen Kranken-Anstalten reichen für ihre gewöhnliche Aufgabe allgemeiner Krankenbehandlung zur Noth hin, sind aber einer grossen Mehrleistung mit Rücksicht auf Bettenzahl, Pflegepersonal u. a. nicht gewachsen. Ein massenhafter Krankentransport nach fernliegenden Spezial-Krankenhäusern ist schon wegen der grossen Unkosten unausführbar. Die Vergrösserung der Universitäts-Augenklinik in Königsberg um 30 Betten ist zwar wertvoll, deckt aber nicht im Entferntesten das Bedürfniss. Die Erweiterung der am stärksten in Anspruch genommenen Krankenhäuser wird sich nicht vermeiden lassen, könnte aber durch billigere Barackenbauten meist ausreichend zu erzielen sein. Man sollte auch die Einrichtung von Krankenhäusern aufs Neue erwägen, die sich vorwiegend oder ausschliesslich der Trachombehand-

lung, ätiologischen Forschungen und wissenschaftlicher Prüfung neuer Behandlungsmethoden zu widmen hätten.

Die mit energischerer Trachombehandlung dieser Art verbundenen höheren Kosten würden sich reich lohnen. Ermunternd sei hingewiesen auf die Beobachtungen im Westen Preussens, wo ein altsässiges schweres und weitverbreitetes Trachom in der heimischen Bevölkerung neuerdings in zunehmender Schnelligkeit abnimmt, so dass die schweren Fälle und schweren Folgezustände geradezu Seltenheiten geworden sind. Dort besteht nur noch eine allerdings grosse Gefahr seitens der verseuchten Einwanderer. Nun kann man aber nicht behaupten, dass bei den Trachom-Kranken des Westens besserer Wohlstand und höhere Kultur zur Heilquelle geworden sei; auch nicht, dass in Rheinland-Westfalen in neuerer Zeit die Gesammtkultur einen Riesensprung vorwärts gethan habe. Eher wäre daran zu denken, dass, wie bei andren Infectionskrankheiten, auch bei Trachom eine Phase verminderter Bösartigkeit in die Erscheinung trete, an welche sich jederzeit eine gegentheilige Phase anschliessen könne. Die einfachste Erklärung liegt in der seit Einführung des Krankenversicherungsgesetzes in beispiellosem Umfange stattfindenden Krankenbehandlung. Man vergegenwärtige sich, dass in Rheinland-Westfalen auf 15 qkm ein Arzt, auf 347 qkm bereits ein Augenarzt kommt, dagegen vergleichsweise in einem schwerverseuchten Kreise Ostpreussens (Johannisburg 1897) auf 420 qkm überhaupt erst ein Arzt!

Ohne gerechte Würdigung der Sachlage wird die Mitwirkung von Laienkräften in der Krankenbehandlung bemängelt, vorausgesetzt, dass sie sich in den von den Behörden ihr gezogenen Grenzen hält. Was den Lehrern zugemuthet wird (die Mitarbeit der Diakonissen erregt weniger Missfallen), ist nichts andres und weniger als was man in aller Welt täglich etwa von einer Mutter bei Pflege ihres augenkranken Kindes unbedenklich verlangt. Die Gefahr zu schaden, ist in beiden Fällen gleich gering bei einem bescheidensten Maasse von Gewissenhaftigkeit. Ein ernsthafter Schaden ist denn auch bisher meines Wissens nicht bekannt geworden.

Ebenso ist unhaltbar die Behauptung, durch die unentgeltliche Laienbehandlung werde dem ohnehin nothleidenden Aerztestande eine Menge zahlungsfähiger Kranken entzogen. Die in Frage kommende Bevölkerung thut erfahrungsgemäss gegen dies Leiden freiwillig überhaupt nichts, geschweige, dass sie Geld aufwendet. Dass hier und da einmal ein persönliches ärztliches Interesse verletzt oder nicht im gewünschten Maasse berücksichtigt wurde, mag zugegeben werden, dürfte sich aber bei einem Werke von Art und Umfang des vorliegenden kaum vermeiden lassen. Die Summen, welche im Trachomkampfe aufgewendet werden, fliessen zu einem sehr grossen Theile der mitwirkenden Aerzteschaft zu und werden durchweg als willkommene Einnahme gewürdigt.

Uebertrieben ist auch die Furcht einer Vermehrung der Kurpfuscher

aus dem Kreise der behandelnden Lehrer, welche die Kranken an der Gesundheit, den Arzt an Vermögen mit Schaden bedrohe. Gegenüber diesen opferwilligen, sich täglich einer ihnen unsympathischen Arbeit unterziehenden Männern hat solche Besorgniss etwas ungerecht Kränkendes, und man sollte sich hüten, ihnen den guten Willen zu verderben. Auf die Hilfe dieser Männer kann bei Grösse des dem Gemeinwohl drohenden Schadens nicht verzichtet werden.

ad 3. Endlich wird gerügt, dass die gegenwärtige Art des Vorgehens des Staates mit ihrer Laienbehandlung, Anordnung von Untersuchungen Erwachsener, Ueberweisungen der Kinder ins Hospital gegen ihren und der Eltern Willen, u. a. m. rechtlichen Bedenken unterliege, sogar direkt ungesetzlich sei. Die letztinstanzliche Rechtsprechung hat der Kritik in der That Recht gegeben, und die Behörden haben ihre auf das Regulativ vom 8. August 1835 aufgebauten Maassregeln nicht mit der Entschiedenheit durchführen können, welche im Interesse der Sache durchaus geboten gewesen wäre. Wenn aber die Erfahrung lehrt, dass Maassregeln, wie die Anordnungen von Untersuchungen, auf unüberwindliche Schwierigkeiten stossen, mehr bei dem Unverstand der Bevölkerung als andren Hindernissen, dann ist an energischere Maassnahmen, welche eine zeitweise Trennung des Kranken von seiner Familie bedingen, heute nicht zu denken. Hier muss Wandel geschaffen werden und er wird wohl demnächst kommen durch das preussische Ausführungsgesetz zum Reichsseuchengesetz, dessen Verabschiedung in der abgelaufenen Landtagssession leider nicht möglich war. Weitgehende Beschränkung der persönlichen Freiheit, etwa Zwang zur Duldung eingreifender Operationen, werden allerdings nicht darin angestrebt, dürften sich aber auch entbehren lassen.

Sobald die nöthige gesetzliche Grundlage geschaffen ist, werden die Behörden wohl nicht zögern, den Kampf gegen das Trachom mit reicheren Mitteln nachdrücklicher fortzusetzen. Dass aber schon jetzt, Dank dem Eifer aller Betheiligten, Behörden, Aerzte und Laienhelfer, das Trachom an vielen Orten zurückgedämmt ist, wird bis in die jüngste Gegenwart von urtheilsfähigen, durchaus zuverlässigen Beobachtern berichtet. Wir dürfen vertrauen, dass wir mit dem eingeschlagenen System staatlicher Trachom-Bekämpfung in Preussen auf dem richtigen Wege sind, und dass ein energischerer Vormarsch nahe bevorsteht.

Unser Büchertisch.

Neue Bücher.

1. Lehrbuch der Anatomie des Menschen von Dr. A. Rauber, ord. ö. Prof. d. Anat. a. d. kaiserl. Universität Jurjeff (Dorpat). II. Band, 2. Abth. Nervenlehre, Sinnes-Organe und Leitungsbahnen. Mit 656 zum Theil farbigen Textabbildungen. Leipzig, Georg Thieme, 1903. (S. 284 bis 967.) Das Seh-Organ ist von S. 756—853 abgehandelt. Die Darstellung

beginnt mit einem Blick auf die Thierwelt, geht dann zur Schilderung des menschlichen Seh-Organs über. Die Darstellung des Seh-Organs ist sehr eingehend und durch Beschreibung sowohl wie durch Abbildung dem Verständniss näher gebracht.

2. Bilder für stereoskopische Uebungen, zum Gebrauch für Schielende, herausg. von Dr. med. C. Dahlfeld, Augenarzt in Riga. Stuttgart, Ferd. Enke, 1903. IV. Auflage. Wir verordnen diese Tafeln gern, weil sie zunächst solche Bilder enthalten, welche, bei correcter Wirkung, dem Begriffsvermögen der Kinder sich anpassen, und ferner solche, welche zur Einübung des wirklich stereoskopischen, körperlichen Sehens dienen.

3. Stereoskopischer medizinischer Atlas. Herausgeg. von Prof. Dr. A. Neisser in Breslau, 51. Lief. Ophthalmologie red. von Prof. Dr. W. Uhthoff in Breslau.

Blasige Narbe, Oculomotorius-Lähmung, Vertrocknung der Bindehaut, Gefäss-Erweiterung an der Bindehaut, Schrotschuss-Verletzung, pulsirender Exophthalmus, angeborene Mikrophthalmie; Lidblähung, Hasenauge, syphilit. Papel der Bindehaut, Angiosarcom des Oberlides.

4. *Εἰφήγησις περὶ τῶν διαταραχῶν καὶ ἀλλοιώσεων τῆς ὁράσεως κατὰ τὴν ἀφτηριοσκλήφυνσιν ὑπὸ Ἰ. ΜΠΙΣΤΗ. Ἐν Ἀθήναις*, 1903.

5. Encyclopädie der Augenheilkunde. Herausgegeben von Prof. Dr. O. Schwarz in Leipzig. 8. Lieferung. Leipzig, F. C. W. Vogel, 1903. Das nützliche Werk schreitet rüstig vorwärts und ist schon bis zu dem Stichwort Hirngeschwülste vorgerückt.

6. Hermann von Helmholtz von Leo Königsberger. Dritter Band. Mit vier Bildnissen und einem Brief-Facsimile. Braunschweig, Fr. Vieweg u. Sohn, 1903. So ist denn dies herrliche Werk fertig und steht, in Inhalt und Form gleich vollendet, den Fachgenossen zur Verfügung. Die vornehme Ausstattung entspricht dem Gegenstand. Lenbach's wunderbares Bildniss von Helmholtz bildet einen besonderen Schmuck dieses Bandes. Den Schluss macht eine getreue Wiedergabe des Briefes vom 17. December 1850, in welchem H. Helmholtz die Entdeckung des Augenspiegels mittheilt.

7. Entre aveugles. Conseils à l'usage des personnes qui viennent de perdre la vue, par le Dr. Emile Javal, Directeur honoraire du laboratoire d'ophtalmologie de l'école des hautes études, membre de l'Académie de Médecine. Paris, Masson et Cie, Éditeurs, 1903, 208 S. Dieses Werk der Philosophie und Menschenliebe hat einen traurigen Ursprung. Der berühmte Verfasser ist mit siebzig Jahren erblindet und des Organs beraubt, dem wir so viele Entdeckungen verdanken. Als er nun daran ging, unter diesen traurigen Umständen sein Leben möglichst bequem zu gestalten, fand er zu seinem Erstaunen, dass es kein für diesen Zweck brauchbares Buch giebt. Die Blindenfreunde hatten nur für die Erziehung der jungen Blinden und für die Unterstützung der armen Blinden gearbeitet. Unser Werk wendet sich an die Familien der Blinden und an ihre Aerzte, um ihnen Rathschläge zur Verbesserung ihres Loses an die Hand zu geben.

8. Griechische Denker. Eine Geschichte der antiken Philosophie von Theodor Gomperz. Erster und zweiter Band. Zweite, durchgesehene Auflage. Leipzig, Veit u. Comp. 1903. Jeder Fachgenosse wird mit Vergnügen und Nutzen an der Hand eines so geistreichen und gelehrten Führers das Land der alten Weisheit durchwandeln, um in der Provinz der griechischen Heilkunde (I, III, c. 1) ein wenig länger auszuruhen.

Referate, Uebersetzungen, Auszüge.

1) **Ueber Aphasie und andre Sprachstörungen,** von Professor Dr. H. Charlton Bastian, übersetzt von Dr. M. Urstein. (Leipzig 1902. Engelmann. 502 S. gr. 8°.)

Ref. hatte von einer Special-Vorlesung Wernicke's über Aphasie her dieses Symptomen-Bild als eines der interessantesten, aber auch complicirtesten in Erinnerung. Die vorliegende deutsche Uebertragung des Bastian'schen Buches, das den Anspruch erheben kann, die gesammte Literatur und Casuistik vollständig zusammenzufassen, zeichnet sich angenehmer Weise auch durch eine ausserordentliche Einfachheit und Klarheit aus. Auch dem Augenarzt, dem beruflich ja nur die verschiedenen Formen der „Seelen-Blindheit" unmittelbar interessiren, ist die Lectüre des Originals dringend zu empfehlen.

An dieser Stelle sei versucht, das Wesentliche hervorzuheben. Verf. war der erste, der das Wortgedächtniss (die Grundlage der Sprache) analysirte bezw. zerlegte in seine vier Bestandtheile: optisches Gedächtniss (für die geschriebenen oder gedruckten Wortbilder), akustisches für den Klang der Worte, cheiro-kinästhetisches für die Muskel-Bewegungen beim Schreiben und glosso-kinästhetisches für diejenigen beim Sprechen. Für das optische Wort-Gedächtniss nimmt Verf. in Uebereinstimmung mit allen modernen Hirnforschern als Centrum die Region des Gyrus angularis, ev. zusammen mit einem Theil des Lobulus supramarginalis an, für das akustische Centrum (für Wort-Klangbilder) den hinteren Theil der oberen Temporalwindung, als glosso-kinästhetisches Centrum die Broca'sche Stelle (hinterer Abschnitt der dritten Stirnwindung; das cheiro-kinästhetische Centrum sei nicht genau fixirbar, doch läge es ungefähr in der zweiten Stirnwindung.

Wesentlich für des Verf.'s Auffassung ist, dass er die z. B. von Ferrier und von den allermeisten deutschen Gelehrten gemachte Unterscheidung zwischen psychosensorischen und psychomotorischen Centren verwirft, beide zusammen bilden nach dem Verf. das sog. kinästhetische Centrum, das seinerseits mit den im Rückenmark gelegenen sensiblen und motorischen Untercentren in Verbindung steht.

Im Gegensatz zu Charcot und seiner Schule meint der Verf., dass unser Denken überwiegend mit den Klangbildern der Worte arbeitet. Nur bei einigen wenigen „Seh-Menschen" spielen die optischen Erinnerungsbilder eine so grosse Rolle, dass diese gewissermassen ihre Gedanken von einem geistig geschauten Blatt Papier ablesen.

Ein besonderes Begriffscentrum, Kussmaul, Charcot, Bernard, Wernicke u. A. leugnet der Verf. — Durch die gemeinsame, gleichzeitige Erregung der von uns angenommenen Wort-Centren, sowie deren „Adnexa", entstehe die Begriffsbildung.

Auf Grund dieser Anschauungen giebt Verf. eine Classification der Sprachstörungen, die er zerlegt in solche durch Läsion in Rückenmarkscentren, in Rückenmarksleitungen, sowie cerebrale. Diese zerfallen wieder in solche durch Zerstörung der von Centren, die Verf. angenommen hat, bei Beschädigung der Commissurenbahnen.

Diese grosse Mannigfaltigkeit und Kompliciertheit führt dann Verf. auf ein sehr System zurück, das in der Hand einer grossen Zahl so geordneter Anschauungen [illegible] Es macht, dass jede Sprachstörung sich mühelos in dieses Schema einordnen lässt. Am Schlusse giebt Verf. eine sehr dankens-

werthe Anleitung zur Untersuchung von Personen, die an Sprachstörung leiden. Diese lässt sich nicht kurz referiren. Sie ist dem bekannten Landolt'schen, von Magnus übersetzten und bereicherten Schema zur Diagnose der Augenmuskel-Lähmungen vergleichbar und verdiente gleich diesen, eventuell in Plakatform, an der Sprechzimmerwand aller hierfür interessirten Aerzte Verbreitung zu finden. Auf den noch folgenden 50 Seiten behandelt Verf. die Prognose und die Behandlung der Sprachstörungen. Aus letzterem Kapitel sei erwähnt die Bedeutung absoluter geistiger Ruhe, guter Ernährung, eventuell antiluetische Behandlung, sowie vor allem systematische Uebung behufs Herbeiführung der Compensation durch die noch erhaltenen Centren bezw. Bahnen. Arthur Crzellitzer, Berlin.

---

2) **Die Untersuchungs-Methoden,** von Dr. Ed. Landolt in Paris. (Graefe-Saemisch, Handbuch der gesammten Augenheilkunde. 2. Aufl. Teil II, Band IV, Cap. 1. Leipzig 1903, W. Engelmann.)

Verf.'s Werk nimmt unter den guten Bearbeitungen des Kapitels, welche die letzte Zeit brachte, eine erste Stelle ein. Er vermeidet glücklich das Lehrhafte, bringt das Wichtigste aus der Physik kurz und verständlich und versteht es, durch eingestreute praktische Rathschläge auch bei trockenen theoretischen Erörterungen das Interesse des Lesers wach zu halten.

Sehr zweckmässig sind einige Regeln über die allgemeine Besichtigung des Patienten einleitend vorangestellt. Es folgen die für den Gebrauch des Augenspiegels erheblichen Grundgesetze der Physik, denen sich der praktische Theil der Ophthalmoskopie anschliesst. Dabei ist der Besprechung der Hilfsgläser und der Lichtquelle eine oft ungern vermisste Ausführlichkeit gewidmet, dabei auch auf den grossen Werth der Benutzung des Tageslichts zum Spiegeln hingewiesen. Von den zahlreichen Augenspiegeln werden eine Reihe guter hervorgehoben, auch die Verbesserungen der elektrischen Augenspiegel, die sich zu brauchbaren Instrumenten entwickeln, eingehend gewürdigt.

Bei der Untersuchung der brechenden Medien ist die Bestimmung des Ortes der Trübungen in aller Kürze sehr instructiv abgehandelt und gut illustrirt.

Am Schluss des vorliegenden Bandes ist die Besprechung der Ophthalmometrie begonnen, auf die später einzugehen ist. Spiro.

Journal-Uebersicht.

I. A. v. Graefe's Archiv f. Ophthalmologie. LV. 3.

1) **Ueber die Berechnung des Brechwerthes der Linse nach Myopie-Operationen,** von Dr. K. Bjerke, Augenarzt in Linköping.

Mathematisch.

---

2) **I. Experimentelle Untersuchungen über die Abhängigkeit der Pupillenreaction und Pupillenweite von der Medulla oblongata et spinalis.**

II. Besprechung und schematische Erläuterung der Pupillen-Reflexbahn bei mono- und bilateraler Pupillenreaction, von

L. Bach und H. Meyer in Marburg. (Aus dem pharmakologischen Institut der Universität Marburg.)

Bach hatte auf Grund früherer Versuche den Sitz des Reflexcentrums der Pupillen in die obersten Partien des Halsmarks verlegt. Die Ergebnisse neuer Versuche, welche mit Hülfe des Meyer'schen Apparats für künstliche Respiration unter Aethernarkose an Katzen angestellt wurden, fassen Verff. etwa so zusammen.

Durchschneidung des Halsmarks etwas spinalwärts von der Rautengrube beeinflusste die Pupillenreaction nicht. Doppelseitige Durchschneidung der Medulla oblongata am spinalen Ende der Rautengrube bewirkte bei bestimmter Schnittlage sofortige Lichtstarre beider Pupillen. Nach rechtsseitigem Schnitte in derselben Gegend trat linksseitige, also gekreuzte Pupillenstarre auf.

Freilegung der Medulla oblongata mit den bei der Operation unvermeidlichen Reizen führte zu erheblicher Herabsetzung und selbst vollständigem Aufhören der Pupillenreflexe. Diese Erscheinung konnte bis 1 Stunde lang beobachtet werden und wurde noch deutlicher, wenn man mechanische oder chemische Reize auf die freigelegte Partie einwirken liess. Ein durch die Mitte der Rautengrube oder etwas höher gelegener doppelseitiger Schnitt stellte sofort prompte Reaction wieder her, die ebenfalls bis 1 Stunde anhielt. Dasselbe Resultat wurde durch einseitige Durchschneidung und zwar beiderseits erreicht. Wahrscheinlich liegt ein Reflex-Hemmungscentrum am spinalen Ende der Rautengrube sehr nahe der Mittellinie.

Vermuthlich bestehen 2 Reflexbögen, von denen der eine sich in der Vierhügelgegend, der andre am spinalen Ende der Rautengrube schliesst. Letzterer übt einen regulirenden und hemmenden Einfluss.

Je nachdem, ob eine totale oder partielle Kreuzung der Sehfasern stattfindet, wird auch eine totale oder partielle Kreuzung der Pupillenfasern anzunehmen sein. Die Pupillenfasern verlaufen zunächst im Tractus, trennen sich dann aber vor dem äusseren Kniehöcker von demselben und ziehen zum Vierhügeldach. Von hier erfolgt eine Leitung direct und eine zweite indirect über die Medulla oblongata zum Auge zurück. Da wir Beziehungen von centripetal leitenden Nerven zu motorischen Nerven nicht kennen, so werden zwischen Vierhügeldach und Medulla oblongata Schaltzellen vorhanden sein. Dass ein bestimmter oder überhaupt ein Oculomotoriuskern erregt wird, ist nicht erwiesen, vielleicht wird der Reflex nur durch das Ganglion ciliare ausgelöst. Die den Reflex vermittelnden Fasern verlaufen sicher im Oculomotorius, doch wissen wir nicht, wo sie in denselben eintreten.

Die Erläuterung des ziemlich verwickelten Schemas würde ohne Zeichnung nicht verständlich sein.

---

3) Zur Kenntniss eines bisher kaum beachteten Augenspiegel-Bildes bei Lipämie in Folge von schwerem Diabetes, nebst Bemerkungen über die pathologische Anatomie der diabetischen Irisepithel-Veränderungen, von Dr. W. Reis, Assistenzarzt in Bonn.

Bei einem 28jährigen Diabetiker traten Sehstörungen auf. S = $^{20}/_{200}$ bis $^{20}/_{100}$ bds., Jäger 7, leichte concentrische Einengung des Gesichtsfeldes. Augenspiegel: Von dem rothen Augenhintergrunde hebt sich das gesammte Gefässsystem der Netzhaut in Form ganz heller Bänder oder Streifen ab. Arterien und Venen sind auf den ersten Blick nicht zu unterscheiden, eine genauere Beobachtung zeigt aber, dass die Venen breiter und fast violett ge-

färbt sind, während die schmäleren Arterien eine Andeutung von ziegelrother Färbung besitzen. An einigen stärkeren Gefässen finden sich an den Rändern feinste rothe Streifen, vermuthlich in den Scheidenraum ausgewanderte rothe Blutkörperchen.

Die Untersuchung des kurz vor dem Tode entnommenen Blutes ergab, dass ausgesprochene Lipämie vorlag. In der Leiche waren die Gefässe so farblos, dass man z. B. die Netz- oder Darmgefässe für Lymphgefässe hätte halten können, wenn nicht der Verlauf die richtige Deutung gegeben hätte. Bemerkenswerth ist eine ausgedehnte Erkrankung des Pankreas. Der Nachweis des Fettes in den Gefässen gelang mit Osmium nicht, dagegen vorzüglich mit Sudan III.

Die Gefässwandungen waren nicht erkrankt und die Scheidenräume frei von rothen Blutkörperchen. Die rothen Streifen fanden daher keine Erklärung. Dagegen zeigten sich herdweise die bekannten Veränderungen des Pigmentblattes der Iris: Auflockerung und ödematöse Quellung der Pigmentzellen. In denselben und zugleich auch im Bereiche des M. sphinct. pup. fand Verf. zahlreiche tropfenartige Gebilde, welche nach dem Ausfalle der Färbungsversuche als Glykogen angesprochen werden mussten. Abgesehen von der Jodfärbung gab die Best'sche Methode mit Ammoniak-Lithioncarmin gute Resultate.

Schon vor Jahren hat Frerichs Glykogen-Ansammlungen in den gequollenen Epithelien der Henle'schen Schleifen nachgewiesen und für einen bei Diabetes regelmässig vorhandenen Befund erklärt. Verf. weist darauf hin, dass, wie den Harnkanälchen auch den Irisepithelien drüsige Functionen zukommen.

---

4) **Ueber Pseudo-Tuberculose und gutartige Tuberculose des Auges mit besonderer Berücksichtigung der binocular-mikroskopischen Untersuchungsmethode,** von Dr. K. Stargardt, Assistent an der kgl. Universitäts-Augenklinik zu Kiel.

Das Zeiss'sche binoculare Mikroskop, welches vielfach für die Beobachtungen benutzt wurde, wird warm empfohlen. An dem Instrument ist die Beleuchtungslampe zweckmässiger angebracht, so dass auch entzündete Augen durch das Licht nicht belästigt werden.

Verf. schildert zunächst 2 Fälle von Knötchenbildung in Conjunctiva und Iris. Die entzündlichen Erscheinungen waren sehr heftig, und die Knötchen glichen Tuberkel-Knötchen, waren aber, wie sich zeigte, durch Raupenhaare hervorgerufen, die sich in dem mit zahlreichen Riesenzellen durchsetzten Granulationsgewebe fanden. Die Raupenhaare können zunächst völlig reizlos einheilen und erst später Entzündung erregen, vielleicht durch chemische Stoffe, welche sich bei der Resorption der Haare bilden.

Die Pseudo-Tuberculose kann auch durch Pflanzenhaare und Getreidegrannen herbeigeführt werden.

Von den einheimischen Raupen kommen nur diejenigen in Betracht, welche mit Seitenstacheln versehene Stacheln besitzen. Wie diese bis zur Iris vordringen können, war schwer zu verstehen. Verf. schleuderte an einem Bande befestigte Raupen gegen Kaninchenaugen und konnte nachweisen, dass bei diesem Verfahren Haare soweit durch die Hornhaut getrieben wurden, dass das eine Ende in die vordere Kammer hineinragte. Von dieser Stellung bis zum Eindringen in die Iris ist nur ein kleiner Schritt. Giftwirkung entfalten die Raupenhaare nicht.

In einer Reihe von Fällen, welche als gutartige tuberculöse Erkrankungen aufgefasst werden, beobachtete Verf. eigenartige Endothel-Veränderungen der Hornhaut. Die Patienten zeigten mehr oder minder ausgesprochene Erscheinungen sonstiger Tuberculose. An den Augen handelte es sich bald um feine Glaskörper-Trübungen, bald um kleine gelbliche Herde der Chorioidea, Conjunctivalknötchen und knötchenförmige Hornhaut-Infiltrate mit nachfolgender Trübung, die sich sehr langsam aufhellte. Eigentliche Präcipitate der Descemet. waren nicht regelmässig sichtbar, dagegen fanden sich in allen Fällen über das ganze Endothel ausgebreitete feinste, glänzende Pünktchen von etwa 0,003 bis 0,01 mm Grösse. Es machte den Eindruck, als wenn die Hinterfläche der Hornhaut mit feinsten Fetttröpfchen bedeckt wäre. Fluorescin stets negativ. Für anatomische Untersuchungen stand kein Material zu Gebote.

Dieselben Veränderungen zeigte das binoculare Mikroskop ganz beim Beginn einer sympathischen Ophthalmie, als mit den gewöhnlichen Hülfsmitteln noch nichts Krankhaftes nachgewiesen werden konnte.

---

5) Embryologische Untersuchungen über die Entstehungsweise der typischen angeborenen Spaltbildungen (Colobome) des Augapfels, von Prof. Eugen v. Hippel in Heidelberg.

Ein mit Colobom behaftetes männliches Kaninchen vererbte, wie man entdeckte, den Fehler auf seine Nachkommenschaft. Verf. machte mit diesem Thiere planmässige Züchtungsversuche, wobei gesunde Weibchen benutzt wurden, und konnte 112 von Föten verschiedenen Alters und ausgetragenen Jungen stammende Augen untersuchen, unter denen 23 Colobom zeigten.

Die Ergebnisse seiner Arbeit fasst Verf. etwa so zusammen:

Das Colobom entsteht durch Offenbleiben des Fötalspalts, dessen Verschluss durch eine schmale Lage gefässhaltigen, zwischen den Rändern der Augenblase gelegenen Mesoderms verhindert wird. „Aus dem Kampfe um den Raum zwischen der andrängenden Augenblase und dem rasch an Volumen zunehmenden Mesodermzapfen erklären sich die weiteren Veränderungen: Duplikatur der Netzhaut, deren äusseres Blatt dann perverse Lagerung seiner Elemente zeigt, Aufsteigen von Netzhautfalten ins Innere des Bulbus. Die Netzhautduplikatur entsteht erst nach längerem Bestande des Hindernisses für den Spaltenschluss. Verschwindet dieses vor Bildung der Duplikatur, so kann noch ein verspäteter Schluss der Spalte erfolgen. Die Ausbildung der Augenblase an der Verschlussstelle ist dann eine mangelhafte."

Mikrophthalmus entsteht, wenn bei abnorm reichlicher Menge zelligen Mesoderms im Bulbus zu wenig Glaskörper-Flüssigkeit abgesondert wird. Ist Mesoderm nur im Innern des Bulbus vorhanden, so entsteht Mikrophthalmus ohne Colobom, lagert es nur zwischen den Blasenrändern, so folgt Colobom ohne Mikrophthalmus, lagert es an beiden Stellen, Mikrophthalmus mit Colobom. Sklera und Chorioidea bilden sich später als Colobom, die Defecte dieser Membranen sind demnach secundär.

Die perverse Lagerung der Netzhaut in Orbitalcysten findet ihre Erklärung in der Netzhautduplikatur am Rande des Fötalspalts. Die Cyste entsteht nicht aus der primären Augenblase.

Die verschiedenen bisher aufgestellten Theorien über die Ursachen des Coloboms sind theils unhaltbar, theils ungenügend begründet. Sicher erwiesen ist nur die Heredität, dagegen wissen wir nichts darüber, warum das Mesoderm wuchert.

Wie Verf. betont, liegt die wesentliche Bedeutung der vorliegenden Arbeit darin, dass zum ersten Male Colobome im frühesten Stadium anatomisch untersucht wurden. Dadurch war der sichere Standpunkt gewonnen, von dem aus die früheren Anschauungen über das Colobom widerlegt oder bestätigt werden konnten.

6) **Ein Fall von akustisch-optischer Synästhesie,** von Dr. Helene Friederike Stelzner, Volontär-Assistentin der Psychiatrischen Klinik (Charité) in Berlin.

Eingehende Darstellung der Beobachtungen, welche die Verfasserin bei sich selbst anstellte. Sie erinnert sich genau, dass das Phänomen schon vor dem 6. Lebensjahre, also bevor sie lesen konnte, bemerkt wurde. „Jedes Wort erhält seine charakteristische Färbung durch die dominirenden Vocale. Die Consonanten sitzen als graue bis schwarze Dämpfer dazwischen. Die Flüstersprache mit ihren farblosen Vocalen erscheint wie ein Kupferstich, die tönende Rede wie ein Oelgemälde. Geräusche geben keine leuchtenden Farben, grau, braun und schwarz herrschen vor."

Verf. hat das Gefühl, die Farbe im Innern des Gehirns wahrzunehmen. Alle Erklärungsversuche ermangeln noch der anatomischen Begründung.

7) **Ein Fall von Herpes zoster ophthalmicus,** von Dr. Hans Lauber, Secundärarzt des k. k. Allgemeinen Krankenhauses in Wien. (Aus der Augenklinik des Hofraths Prof. E. Fuchs in Wien.)

Herpes zoster im Gebiete des rechten I. und II. Trigeminusastes bei einem 64jähr. Manne. Ein hinzutretendes Erysipel führte den Tod herbei.

Bei der Section zeigte sich im Stamme des rechten Trigeminus, central vom Ganglion semilunare, Rundzellen-Infiltration, geringe Vermehrung der fixen Zellen des Peri- und Endoneuriums und Degeneration der Nervenfasern. In der Nähe des Ganglions befanden sich subdurale Blutungen. Im Ganglion selbst waren die die Ganglienzellen umgebenden Endothelzellen vermehrt. Eingewanderte Rundzellen lagerten in der Umgebung der Nervenfasern und in besonderer Dichtigkeit nahe dem Centrum des Ganglions, wo grössere und kleinere entzündliche Herde sichtbar waren. In der Mitte eines grösseren Herdes bestand Nekrose. Neben einzelnen zerstreuten Extravasaten lagen in der Nähe dieses Herdes zahlreiche kleine Blutungen, und hier waren auch die sonst wenig veränderten Ganglienzellen entartet. Von den Trigeminusästen zeigten der erste und zweite starke Degeneration der Nervenfasern, während der dritte ganz intact war.

Es liess sich unschwer nachweisen, dass die degenerirten Nervenfasern zu erkrankten Partien des Ganglions in Beziehung standen. Die entzündlichen Erscheinungen in den Nerven nahmen mit der Entfernung vom Ganglion nach und nach ab, dagegen erstreckte sich die Degeneration der Nervenfasern bis in die Peripherie.

Jedenfalls lag der primäre Krankheitsherd im Ganglion und waren die Veränderungen in den peripheren Nerven secundär.

8) **Erwiderung auf die Bemerkung von Herrn Geheimrath Fritsch** in Bd. LV, Heft 2 des Arch. f. Ophth., von Dr. L. Heine in Breslau. (Vgl. Juliheft dieses Centralblattes.)

Verf. vermisst bei Fritsch die Betonung der sechseckigen Form der Zapfenquerschnitte und weisst darauf hin, dass er, wenn er auch im Jahre

1900 Querschnitte der Affenfovea demonstrirte, doch damals schon mittheilte, dass er denselben Befund bei einem Menschenauge erhoben hatte. Wie eine Zeichnung erläutert, werden bei geringen Abweichungen der Schnittrichtung verschiedene Stellen der Fovea im Präparat als Centrum derselben erscheinen. Da die Schnittrichtung nicht genau zu bestimmen ist, so folgt daraus, dass die Lage des Centrums im Präparat nicht sicher festgestellt werden kann.

Scheer.

II. Deutschmann's Beiträge zur Augen-Heilkunde. 1903. Heft LV.

1) **Bemerkungen zur Verätzung der Augen,** von Dr. E. Schwarz in Aussig.

Verf., der 75 Fälle von Augen-Verätzungen beobachtete, erklärt es für nothwendig, bei Laugen-Aetzungen als Gegenmittel 1% Essigsäure einzuträufeln, bei Säuren-Aetzung eine 2% Sodalösung, bei Salzen bestes Olivenöl. Erst nach Wirkung der Antidote spült er energisch mit Wasser und behandet die Folgen der Verletzung.

---

2) **Die Cysten der Conjunctiva,** von Prof. G. Circincione, Director der Kgl. Univ.-Augenklinik zu Siena.

In der sehr eingehenden Arbeit werden zunächst die Cysten der Conjunctiva in angeborene und erworbene geschieden und von letzteren die lymphatischen und parasitären Cysten deutlich gesondert. Nach einer ausführlichen Literaturübersicht beschäftigt sich Verf. am eingehendsten mit den erworbenen Cysten, über die im Gegensatz zu den andren Arten nur wenig bekannt ist. Die erworbenen Cysten sind entweder oberflächliche oder tiefe (subconjunctival), die lymphatischen Cysten bilden eine Zwischenstufe, da sie in beiden Lagen vorkommen. Von den oberflächlichen Cysten werden zunächst gesondert 1. solche mit durchsichtigem Inhalt (seröse Cyste), die in der Uebergangsfalte oder der Conjunctiva bulbi auftreten können.

a) In der Uebergangsfalte erscheinen sie als durchsichtige Bläschen bis zu Bohnengrösse meist bei chronischem Katarrh mit geringer schleimiger Absonderung. Die Cysten sind meist einkammerig oder haben bei mehreren Kammern eine grosse und kleinere. Die Wand ist eine structurlose Membran, die Bekleidung zwei Schichten Epithelzellen. Der Inhalt wechselt, meist ist er hyaline Substanz mit gefärbtem Detritus in der Mitte. Er kann aufgefasst werden als muköses Ausscheidungsproduct der Wandzellen, vermehrt durch hyalin degenerirte Zellen. Auch parasitenähnliche Zellen fanden sich darin.

Im Gegensatz zu einzeln aufgeführten Untersuchern nimmt Verf. als sicher an, dass die oberflächlichen Cysten von drüsigen Krypten der Conjunctiva herrühren. Er fand echte drüsige Tubuli im Stroma der Conjunctiva häufig, wenn auch nicht in allen Conjunctiven und nicht constant an denselben Stellen. Sie haben einen Fundus bis drei, mit einer Mündung nach der Oberfläche der Conjunctiva, sind mit zweischichtigem Epithel ausgekleidet. Sie zu finden, sind lückenlose Serienschnitte nothwendig. Meist bildet ein Fremdkörper den Anreiz zur cystischen Entartung.

b) In der Conjunctiva bulbi sind seröse Cysten selten. Zur sicheren Beurtheilung der Entstehungsart fehlt das Material, vielleicht entstehen sie durch Umbildung eines epithelialen Fortsatzes. Sie haben hellen Inhalt, liegen etwas tief, das submucöse Gewebe erscheint verdickt, die Cyste ohne eigene Wand.

2. Eine andre Art der oberflächlichen Cysten sind die undurchsichtigen.

Sie sind schmutzig aschgrau, klein von Volumen, eiförmig und sitzen meist am convexen Tarsalrande. Verf. beobachtete sie bei subacutem Trachom. Sie entstehen durch Zerstörung des Drüsenkörpers im Gegensatz zu der allgemeinen Annahme über Entstehung der Cysten durch Verschluss eines Drüsenausführungsganges. Die Veränderungen wurden bei den Krause'schen retrotarsalen Drüsen gefunden.

3. Oberflächliche Cysten mit Bakterieninhalt von Stecknadelkopfgrösse, grünlicher Färbung, undurchsichtigem Inhalt mit Sitz im Tarsus gegen den hinteren Rand fand Verf. vereinzelt. Die Bakterien sind nicht genau beschrieben. Die Cysten bilden sich aus den Krypten der Bindehaut.

4. Unter falschen Cysten versteht Verf. Faltungen der Oberfläche, die verkleben und deren Inneres Spuren der chronischen Entzündung zeigen, der sie ihre Entstehung verdanken.

Im Gegensatz zu diesen oberflächlichen stehen die tiefen oder subconjunctivalen Cysten, die in Cysten der Krause'schen Drüsen und in parasitäre Cysten getheilt werden. Die Cysten der Krause'schen Drüsen befinden sich in der oberen oder unteren Uebergangsfalte und hauptsächlich in den Seitentheilen des Fornix, haben immer eiförmige Gestalt mit grösserer transversaler Axe, haben glatte Wände und sind manchmal zweilappig. Sie sind immer gegen die tieferen Gewebe etwas beweglich, zeigen bei grösserem Volumen Fluctuation, erscheinen meist bläulich, nie gelblich gefärbt. Verf. fand bei dem Patienten häufig Trachom oder chronischen Katarrh.

Die Cyste hat keine eigene Wand, die Auskleidung zeigt an verschiedenen Stellen Unterschiede, welche die Verschiedenheit der histologischen Untersuchungsergebnisse erklärten. Der Inhalt ist eine durchsichtige Flüssigkeit, welche Epithelialzellen, Zersetzungsproducte von Leucocyten, Ausscheidungen der Drüsen enthält. Dass Riesenzellen oder Blut darin enthalten sind, wird behauptet, ist jedoch nicht richtig. Die bläuliche Farbe rührt von der tiefen Lage her.

Verf. bespricht die verschiedenen Entstehungsmöglichkeiten der Cystenbildung, ohne die ursächlichen Momente sicher zu stellen. Parasitäre Cysten sind selten. Wenige Fälle, die durch Filaria verursacht waren, sind eingehend beschrieben und zwar mit Filaria Loa. Verf. fand in einem Falle eine Filaria inermis von 12 cm Länge. Diagnostische Zeichen dieser Cysten sind nicht anzugeben, hervorzuheben ist eine Röthung der Conjunctiva, die einige Millimeter von der Geschwulst scharf aufhört.

Parasitäre Cysten, welche von Cysticercen verursacht sind, sind anderweitig gut beschrieben. Die Cyste adhärirt dabei mehr an der Sklera und den umgebenden Geweben, als an der Conjunctiva. Sie ist undurchsichtig und wenn etwas durchscheinend, so zeigt sie einen weisslichen oder gelblichen Inhalt; die darüber stehende Bindehaut ist mehr oder weniger entzündet.

Lymphatische Cysten sind von Hirschberg und de Vincentiis erschöpfend beschrieben. Verf. geht nur kurz darauf ein. Die Cysten sind in der Conjunctiva bulbi beobachtet, werden nicht grösser als 8 mm im Durchmesser. Ihre Form hängt von den Gefässen ab, aus denen sie hervorgehen, sie ist halbmondförmig, cylindrisch, rosenkranzförmig. Ihre Farbe ist weiss, sehr durchsichtig, sie sind nie einzeln zu treffen. Der Inhalt ist coagulirte Lymphe. Die Entstehungsursache ist nicht bekannt, es handelt sich wahrscheinlich um Circulationsstörungen der ciromaculären Lymphbahnen.

Traumatische Cysten hat Verf. nie beobachtet, glaubt nicht recht an ihr Vorkommen, obgleich sie wiederholt beschrieben sind. Die Fälle der Literatur scheinen ihm Absackungen zu sein, die durch Faltungen der Conjunctiva in sich selbst entstanden sind. Spiro.

III. British Medical Journal. 1903. Nr. 2203.

Die Sehschärfe der Schulkinder in London.

Kritische Bemerkungen über eine von Kero im Brit. med. Journ. vom 14. März veröffentlichten Statistik.

IV. Ophthalmological society of the united Kingdom. 1903. Nr. 2204.

1) **Anophthalmus und Mikrophthalmus bei einem Hühnchen**, von Treacher Collins und Herbert Parsons.

Verff. demonstrirten mikroskopische Schnitte durch die Orbitae eines Hühnchens, bei dem das rechte Auge ganz zu fehlen schien, das linke abnorm klein war. Es zeigte sich, dass in der rechten Orbita ein aus hyalinem Knorpel bestehender Ring vorhanden war, angefüllt mit einem pigmenthaltigen chorioidea-ähnlichen Gewebe. Linse, Netzhaut, Pigmentepithel und Opticus fehlten vollkommen. Links war die Linse mit der Hornhaut verwachsen.

---

2) **Röntgenstrahlen bei der Behandlung des Trachoms**, von Mayor.

Verf. demonstrirte 2 Patienten, die durch die Behandlung mit X-Strahlen geheilt waren. Die Vorzüge dieser Methode bestehen in dem geringeren Grad der destructiven Veränderungen und der Schmerzhaftigkeit, als bei der Anwendung des Cupr. sulf. u. s. w.

---

3) **Augenverletzungen während der Geburt**, von Thomsen und Buchmann.

Verff. machen casuistische Mittheilungen.

---

4) **Dislocation des Augapfels**, von Lawford.

Verf. berichtet über ein 7jähriges Kind, bei dem er eine durch Fall entstandene vollkommene Dislocation des Augapfels nach vorn in Chloroformnarkose leicht reponiren konnte, ohne dass eine Störung des Sehvermögens oder der Muskelbeweglichkeit zurückblieb.

Nr. 2209.

1) **Ein Fall von Hirntumor**, von A. C. Dutt.

Mittheilung eines Falles, der bei dem Fehlen des Sectionsbefundes kein wesentliches Interesse verdient.

---

2) **Ein Fall von Migräne, verbunden mit Ophthalmoplegie**, von J. W. Russel.

Bei einem 13jährigen Knaben, der seit der Geburt an typischen, etwa alle 14 Tage auftretenden Migräne-Anfällen litt, traten seit dem 7. Lebensjahre zugleich mit den Anfällen Lähmungserscheinungen der linksseitigen Augenmuskeln auf, die anfangs im freien Intervall sich zurückbildeten, schliesslich dauernd bestehen blieben.

---

3) **Fremdkörper in der Hornhaut**, von Arthur Green.
Kurze Notiz über die vom Verf. geübte Technik.

V. Journal of eye, ear and throat diseases. 1903. Januar—Februar.

Vollständige Aniridie mit hinteres Polar-Cataract, verbunden mit hoher Myopie und Buphthalmus. Bericht eines Falles, von H. O. Reck.

Durch Operation (Discissionen und Extraction) gelang es, das Sehvermögen von Finger in 3 Fuss bezw. $^{5}/_{200}$ auf $^{12}/_{200}$ bezw. $^{25}/_{200}$ zu bessern. Interessant ist, dass ein Bruder dieselbe Affection und die Mutter beiderseits ein Iriscolobom nach oben zeigte.

März—April.

Chronisches Trachom, durch Röntgenstrahlen geheilt, von F. Cassidy und F. C. Rayne.

Ein 23jähr. Patient, der seit 9 Jahren an Trachom litt und auf die übliche Weise mit adstringirenden und caustischen Mitteln, auch mehrfach operativ behandelt war, wurde von den Verff. mit den X-Strahlen behandelt. Schon nach der 6. Sitzung „erklärte der Patient ganz von selbst, dass seine Augen mehr gebessert seien, als durch die bisherige Behandlung der letzten 9 Jahre.“ Nach der 35. Sitzung waren alle trachomatösen Granulationen verschwunden.

VI. The Ophthalmic Review. 1903. April.

Ueber die Resultate von 63 Linsen-Depressionen durch einen indischen Starstecher, von F. C. Maynard.

29 Fälle, d. h. 46%, hatten noch nach einem durchschnittlichen Zeitraum von 5 Jahren gute Sehschärfe. Nach Abwägung der Vor- und Nachtheile der Methode glaubt Verf. sie unter bestimmten Verhältnissen, für die er auf eine Arbeit von Power (Brit. med. Journ. 1901, p. 1260) verweist, empfehlen zu müssen.

Mai.

Eine Operation zur Vergrösserung des Bindehautsackes, so dass er ein Glasauge zu halten vermag, von Patrick W. Maxwell (Dublin).

Modification einer früher vom Verf. angegebenen Methode, die an der Hand zweier Abbildungen veranschaulicht wird.

VII. The Ophthalmic Record. 1903. Februar.

1) **Der Werth grosser Salycildosen bei entzündlichen Augen-Krankheiten**, von H. Gradle (Chicago).

2) **Panophthalmitis in Folge von Infection mit Mikrococcus lanceolatus ohne eine perforirende Wunde des Augapfels**, von John E. Weeks (New York).

Der Ausgangsherd der Mikroorganismen konnte nicht entdeckt werden. Verf. glaubt, dass möglicher Weise die Mikroorganismen durch sehr kleine Eingangspforten, die unsichtbar blieben, den Weg in die Circulation finden können.

3) **Bericht über 2 Fälle von angeborenen Augen-Anomalien, zugleich ein Beitrag für die Uebertragbarkeit solcher Missbildungen von der Mutter auf die Tochter,** von Campbell Posey (Philadelphia).

Die 57jährige Mutter zeigte beiderseits Colobom der Iris, der Aderhaut und des Sehnerven, die 23jährige Tochter rechts ein Iriscolobom, links einen mässigen Grad von Corectopie.

4) **Die Behandlung infectiöser Hornhaut-Geschwüre mit Trichloressigsäure,** von Albert E. Bulson.

Verf. berichtet über 2 Fälle, wo er durch Cauterisation mit einer 20% Trichloressigsäure weit fortgeschrittene Hornhautgeschwüre schnell zur Heilung gebracht hat.

5) **Ueber das Verschwinden der Veränderungen bei Retinitis circinata,** von de Schweinitz (Philadelphia).

Verf. berichtet über 2 Fälle von Retinitis circinata, von denen der eine vor 3 Jahren beschrieben (Ophth. Rec. Jan. 1900), der andre ebenso lange in Beobachtung war. Es konnte festgestellt werden, dass in beiden Fällen eine Rückbildung der typischen Veränderungen der die Macula umgebenden Netzhautpartie erfolgte. Im ersten Falle kam es zu einer mehr oder weniger ausgedehnten Unterbrechung des ursprünglich geschlossenen Ringes, im zweiten zu einem vollkommenen Schwinden, und nur Pigment-Anomalien fanden sich an seiner Stelle. Danach dürfe die Prognose nicht so absolut schlecht gestellt werden.

März.

1) **Reiseberichte,** von Albert B. Hale (Chicago).[1]

2) **Eine Modification des Perimeters mit elektrischer Durchleuchtung der Test-Objecte,** von Richard Lewis (Dubuque).

Mehrere Abbildungen illustriren die Modification.

3) **Veränderungen der Refraction,** von Risley (Philadelphia).

Verf. theilt 5 Fälle von Astigmatismus mit, bei denen im Laufe mehrerer Jahre die Axen der Cylindergläser, bezw. die sphärischen Gläser nicht unwesentlich geändert werden mussten. Da Fehler der Untersuchung ausgeschlossen waren, handelte es sich also um Veränderungen des Refractionszustandes.

4) **Einpflanzung einer soliden Paraffin-Kugel zur Erzielung eines guten Stumpfes nach der Enucleation,** von W. Alter (Toledo).

5) **Eine klinische Beobachtung über die Behandlung der Panophthalmitis nach der Methode von van Millingen,** von Zentmayer (Philadelphia).

Kurzer Bericht über einen Fall von Panophthalmitis, die im Anschluss an eine Verletzung der Ciliarkörpergegend eingetreten war. Durch ausgiebige

[1] Fortsetzung des Berichts im April-Heft, S. 143: „In fact the prettiest young woman I saw in Europe was a head nurse in the Utrecht hospital. I wonder more American do not study there!" Ich würde mich wundern, wenn die Amerikaner deshalb nach Europa kommen müssten. H.

Anwendung der „endocularen Galvanocausis", Spaltung nach Saemisch und reichliche Jodoform-Einstäubung gelang es, wenigstens die Form des schon zur Enucleation bestimmten Augapfels zu retten.

6) **Eine verbesserte Sehnen-Pincette (Tendon-tucker)**, von Todd (Minneapolis).

7) **Blutungen nach Star-Extraction**, von Burnett (Washington).

Expulsive Blutung 5 Stunden nach zufallsfreier Star-Extraction; am 18. Tage wegen fortdauernder Schmerzen Enucleation. Die Untersuchung des Bulbus ergab eine totale Ablösung der Netz- und Aderhaut; der Zwischenraum von Blut erfüllt; in der Ciliarkörpergegend Rupturstelle, wo das Blut nach vorn durchgebrochen war.

April.

1) **Reiseberichte**, von Hale (Chicago).

2) **Mucocele des linken unteren Thränenkanälchens**, von Brady (San Francisco).

Bei einer 59jährigen Frau bestand seit 15 Jahren am inneren Rand des linken Unterlides eine durchscheinende Cyste, die in dem letzten Jahre stärker gewachsen war. Sie ist mit Flüssigkeit gefüllt, die durch Druck weder durch den Thränenpunkt noch nach der Nase hin entleert werden kann. Der Inhalt bestand aus wässrigem Schleim, gemischt mit geschwollenen mehr oder weniger degenerirten Epithelzellen.

3) **Glaucoma malignum. Bericht eines Falles mit Wiederherstellung der Sehkraft**, von Petermann (Baltimore).

48 Stunden nach der Iridectomie heftige Schmerzen, Zunahme aller glaucomatösen Erscheinungen, T + 3; allmähliche Besserung im Laufe einiger Wochen unter Verabreichung grosser Salicyldosen. Ein Jahr später Erkrankung des andren Auges an Glaucom. Iridectomie und normaler Heilungsprocess.

4) **Amblyopie mit langsamer Besserung der Sehkraft nach der Extraction sehr alter Stare**, von H. Moulton.

Mittheilung zweier Fälle: im ersten doppelseitige, geschrumpfte, uncomplicirte Cataract, im 17. Lebensjahre entstanden, seit nunmehr 27 Jahren bestehend. Operation, normaler Heilverlauf. Zunächst keine Besserung der Sehschärfe trotz Klarheit der brechenden Medien und gesunden Augenhintergrundes. Allmählig Besserung; 24 Tage nach der Operation des rechten Auges $S = {}^{15}/_{200}$, nach 2 Monaten sehr gutes Sehvermögen. Im zweiten Falle handelte es sich um einseitige, geschrumpfte Cataract, die vor 45 Jahren im Anschluss an eine Verletzung entstanden war. Nach der Operation dieselbe Langsamkeit in der Wiederherstellung der Sehkraft.

5) **Eine neue Methode zur Vermeidung der Infection von Seiten der Conjunctiva nach den die Vorderkammer eröffnenden Operationen**, von Ellet (Memphis, Tenn).

Verf. hat in einem Falle von Star bei gleichzeitig bestehender chronisch eitriger Conjunctivitis, die allen Behandlungsmethoden hartnäckig trotzte, die

Star-Operation in folgender Weise modificirt: die Conjunctiva bulbi wird, wie bei der Enucleation, rings um die Cornea abgelöst, und besonders nach oben und unten etwa $^1/_2$ Zoll unterminirt. Nach der Star-Ausziehung wird die Conjunctiva von oben und unten her über der Hornhaut zusammengezogen und durch Nähte vereinigt. Diese blieben 4 Tage liegen, bis die Cornealwunde so weit geschlossen war, dass eine Infection durch das Conjunctivalsecret nicht mehr zu befürchten war.

---

6) **Ein Tumor der Dura mater, vom Cerebellum bedeckt in der hinteren Schädelgrube,** von Bullard (Columbus, S. A.).

VIII. The American journal of ophthalmology. 1903. Februar.

1) **Eine Operation gegen Narben-Entropium des Unterlides,** von Arthur Ewing (St. Louis).

Verf. beschreibt an der Hand von 7 Abbildungen eine Modification des früher von ihm angegebenen Operationsverfahrens, die im Wesentlichen das Anlegen der Nähte betrifft.

---

2) **Ein Fall von papillomatösem Epitheliom des Corneo-Scleralrandes,** von Charles Kipp (Newark). **Mikroskopische Untersuchung** von Adolf Alt.

Bei einem 57jähr. Patienten hatte sich seit etwa 6 Monaten ein Gewächs am rechten Auge entwickelt, das einen Durchmesser von 15 mm, eine Höhe von 5 mm erreicht hatte und fast mit der einen Hälfte die Hornhaut überlagerte, wo es, ebenso wie mit der Sclera, fest verwachsen war. Enucleation.

---

3) **Ein Fall von chronischem Hornhautgeschwür,** von David McKeown (Manchester).

Vgl. Brit. med. Journal.

---

4) **Bemerkungen über 40 Fälle von Linsen-Extraction bei hoher Myopie,** von Ad. Bronner.

Vgl. Brit. med. Journal.

März.

1) **Bericht über einen Fall einer tödtlich verlaufenden Blutung aus der Bindehaut eines Neugeborenen,** von Wiener (St. Louis).

Etwa 12 Stunden nach der Geburt des Kindes, dem zwei Tropfen einer 2% Arg. nitr.-Lösung in jedes Auge eingeträufelt waren (Mutter litt an gonorrhoischem Ausfluss), fand man die Lider, das Gesicht und Kopfkissen mit Blut bedeckt. Bei der Untersuchung zeigte sich die Conjunctiva palpebrarum mit einer weissen Membran bedeckt. Es wurden Eisumschläge und Einträufelungen von Adrenalin-Chlorid (1 : 3000) verordnet, am nächsten Tage wegen Fortdauer der Blutung ein leichter Compressions-Verband angelegt. Diese sowie alle andren Maassnahmen liessen im Stich (Digitalcompression, Tamponade des Conjunctivalsackes); das Kind starb nach 7 Tagen. Bei der Section kein pathologischer Befund, auch die mikroskopische Untersuchung der Conjunctiva ergab nichts Abnormes.

Verf. meint, dass, wie in einem analogen Fall Müller's (Klinik Gasserow), Hämophilie vorgelegen habe und das die Blutung veranlassende Moment in der Anwendung des Arg. nitr. zu suchen sei.

---

2) **Ueber die Entfernung des Augapfels zugleich mit den Tarsi, dem Conjunctivalsack und den Lidrändern,** von Ad. Alt.

Verf. hat diese bisher wenig bekannte Operation seit 1882 siebenmal ausgeführt und empfiehlt sie besonders in Fällen von bösartigen Neubildungen der Lider, des Augapfels, der Orbita und des Sehnerven. Für die arbeitende Klasse verdiene sie vielleicht eine noch ausgedehntere Anwendung, da die durch sie geschaffene Situation — Beseitigung der Secretion und Reizerscheinungen bei relativ gutem kosmetischen Aussehen — dem Tragen eines künstlichen Auges vorzuziehen sei.

---

3) **Asepsis und Prophylaxis in der Ophthalmologie,** von Phot. Panas. Vgl. Arch. d'Opht. Januar 1903.

April.

1) **Die Einführung sterilisirten Jodoforms in die vordere Augenkammer bei Iritis tuberculosa,** von J. Weill (Pittsburg).

Mittheilung eines Falles, der aber weder diagnostisch genügend sichergestellt, noch in therapeutischer Beziehung lehrreich ist.

---

2) **Episcleritis und Scleritis,** von Ad. Alt. Loeser.

Vermischtes.

Becquerelstrahlen und Blindheit.

Bemerkungen zu dem Artikel von Professor London über physiologisch-pathologische Bedeutung der Becquerelstrahlen. Von Dr. Crzellitzer, Augenarzt in Berlin. (B. Kl. W. 1903 Nr. 28.)

Obgleich Herr London seinen Aufsatz nur eine vorläufige Mittheilung genannt hat, scheint mir Klarstellung einiger Punkte in demselben schon jetzt erforderlich. Es handelt sich darum, zu verhindern, dass wiederum die armen Blinden, wie so oft schon, einer neuen trügerischen Hoffnung sich hingeben; es gilt, diese und die Aerztewelt zu bewahren vor einer Illusion mit sicher folgender Enttäuschung, die um so mehr unausbleiblich, als jene Mittheilung durch ihre Herkunft aus dem kais. (russischen) Institut f. experim. Medicin besondere Glaubwürdigkeit beansprucht und in der That bereits in die deutsche Tagespresse übernommen wurde. Das Berliner Tageblatt, die Neue Freie Presse in Wien, der Berliner Lokal-Anzeiger u. a. m. brachten Auszüge mit dem Hinweis auf die nunmehr für Blinde sich eröffnende Heilungschance, hatte doch Professor London selbst seinen Artikel in der N. Fr. Pr. betitelt: „Eine Hoffnung für Blinde"!

Was hat es nun mit dieser Hoffnung in Wahrheit auf sich?

Die L.'schen Versuche bezw. Sichtbarkeit des Radiums beziehen sich einmal auf Blinde, sodann auf normale Augen. Für letztere existiren bereits exacte, wissenschaftliche Untersuchungen (Giesel[1], Curie[2], Himstedt und Nagel[3 4]), durch die das von L. Vorgebrachte bereits erledigt ist. So wissen

---

[1] Naturforscher-Versammlung, München 1899.
[2] Revue générale des sciences. Januar 1900.
[3] Annalen der Physik. Vierte Folge. Bd. IV. S. 587. Januar 1901.
[4] Festschrift der Univ. Freiburg zum 50jährigen Regierungs-Jubiläum Sr. Königl. Hoheit des Grossherzogs Friedrich von Baden. 1902. S. 259.

wir bereits längst, dass Radium auf 10—15 cm an das lichtgeschützte Auge gebracht eine diffuse Lichtempfindung hervorruft. Dass diese „sogar nicht ausbleibt, wenn die geschlossenen und verbundenen Augen mit 3—4 übereinander liegenden Händen bedeckt werden, oder wenn das Radiumpräparat in einer Metalldose verschlossen wird" — hat nichts Ueberraschendes, denn Becquerelstrahlen durchdringen eben dünne Metallbleche und Weichtheile ebenso gut wie dies die Röntgenstrahlen thun. L. führt als Ursache der Sichtbarkeit „eine Art Retinafluorescenz" an. Auch diese Frage ist bereits in wissenschaftlicher Weise beantwortet. Himstedt und Nagel haben durch exacte Versuche gezeigt, dass alle Theile des Auges, und zwar alle annähernd gleich stark, fluoresciren, so lange sie Becquerelstrahlen ausgesetzt sind. Ferner haben sie Becquerelstrahlen durch verschieden geformte Ausschnitte einer Bleiplatte fallen lassen und stets die gleiche diffuse Helligkeit gesehen, „als sei das ganze Auge von Licht erfüllt", ein Beweis dafür, dass die directe Erregung der getroffenen Netzhautpartie zurücktritt gegenüber den selbstleuchtend gewordenen dioptrischen Medien: Linse und Glaskörper.

Das einzig Neue, was L. bez. normaler Augen vorbringt, ist die angebliche Lichtreizung vom Seh-Centrum aus, d. h. eine Lichtempfindung, die bei Annäherung des Radiums an das Hinterhaupt eintritt.

Nun zu den Versuchen mit „Blinden". Wirklich amaurotische, d. h. Menschen, deren Sehvermögen = 0 ist, scheint L. gar nicht geprüft zu haben. Es sei denn, dass er unter „Blinden, die sogar den Blitz niemals mit Augen empfunden haben", solche versteht. Allerdings zählt man den Blitz gewöhnlich nicht unter die diagnostischen Hilfsmittel wissenschaftlicher Augen-Untersuchung. Solche Kranke lieferten, wie zu erwarten, „negative oder widersprechende Angaben". Anders die Menschen, die eben noch Lichtschein haben, aber „Formen nicht percipiren". Diese haben dieselbe diffuse Lichtempfindung, die am gesunden Auge eintritt. Da aber mehr so nicht zu erreichen, d. h. ein wirkliches Sehen = Erkennen von Objecten der Aussenwelt nicht zu erzielen war, benutzte L. für seine weiteren Versuche einen zwischen Auge und Radium gebrachten Fluorescenzschirm.

Hier steckt nun der logische Fehler!

Sobald man nämlich einen solchen (heutzutage jedem Arzte von der Röntgen-Durchleuchtung her bekannten) Schirm betrachtet, handelt es sich gar nicht um Radiumwirkung, sondern um ganz gewöhnliche Lichtwirkung des gelbgrün erscheinenden, fluorescirenden Baryumplatinsalzes. Mit anderen Worten: genau dasselbe, was man mit einem solchen Schirm erzielt, lässt sich z. B. durch eine gelbgrünliche Glasscheibe, die man vor einer Laterne anbringt, erzielen. Wenn Professor London dann Münzen, Schlüssel, ein Metallkreuz, schliesslich grosse Metall-Schablonenbuchstaben auf dem Schirm im Schattenriss abbildet und die beiden Versuchspersonen (2 Kranke mit Atroph. n. optic. aber Lichtschein) diese Objecte erkennen und unterscheiden lernten, so wäre bei genügender Geduld und Ausdauer mit gewöhnlichem Licht dasselbe zu erreichen gewesen, denn diese Kranken sahen eben nur gew. gelbgrünes Licht.

Professor L. schreibt stolz: „Ich habe auch eine Methode ausgearbeitet, welche allen lichtempfindlichen Blinden die Möglichkeit gewährt, das Schreiben, Zeichnen u. s. w. zu erlernen. Dazu dient eine Radium-Schachtel, mit welcher man in einem ganz dunklen Zimmer an der hinteren Seite des fluorescirenden Schirmes führt (sic!)." Nach dem oben Gesagten ist klar, welchen Werth

diese Methode besitzt, die nur einen Umweg darstellt gegenüber Sehübungen mit gewöhnlichem Licht.

Aus dem Radium eine Hoffnung für Blinde abzuleiten, ist also deshalb nicht angängig, da es bei directer Einwirkung das gesammte Augeninnere aufleuchten lässt, somit nur diffusen Lichtschein und kein wirkliches, differenzirendes Sehen bewirkt, bei indirecter (mit Schirm) aber keinerlei Vortheil bietet vor gewöhnlich beleuchteten Objecten, die ebenso scharfe Contraste besitzen, wie die schwarzen Schatten auf dem leuchtenden Grün des Schirmes.

Erwähnen will ich zum Schluss noch eine merkwürdige Analogie; nahezu die gleiche Illusion wurde einst bezüglich der Röntgenstrahlen gehegt. Gerade wie heute mit dem Radium hatte im December 1896 Edison durch Mittheilung an amerikanische Zeitungen Hoffnungen erweckt, die damals eine deutsche Zeitung, den „Bochumer Anzeiger" vom 13. Decbr. 1896, zu einer Rundfrage bei hervorragenden deutschen Augenärzten veranlasste. Ich liess mir damals, da ich selbst über Sichtbarkeit der Röntgenstrahlen arbeitete, das Zeitungsblatt mit dem Ergebniss kommen und besitze es noch als Curiosum. 12 Professoren schickten damals Antworten ein, deren Mehrzahl sich sehr reservirt bezw. zweifelnd aussprach über die blosse Sichtbarkeit, geschweige denn dem Nutzen für Blinde.

Inzwischen ist diese Frage von verschiedenen Seiten bearbeitet worden und für moderne, hochevakuirte Röntgen-Röhren habe ich selbst[1] die Sichtbarkeit bestätigen und nach verschiedenen Richtungen hin prüfen können. Uebereinstimmend mit Röntgen selbst, Brandes, Dorn, Himstedt und Nagel fand ich, dass hier (im stricten Gegensatz zu den Becquerelstrahlen) eine distincte Reizung bestimmter Netzhautstellen wohl möglich ist. Hier tritt, wie ich durch Verschiebungsversuche für die lebende Linse in situ, andere an herausgenommenen Augentheilen direct beweisen konnten, keine Fluorescenz der Augenmedien ein. (Für die Netzhaut fanden Himstedt und Nagel eine „äusserst schwache", Dorn und Brandes gar keine Fluorescenz.)

Diejenige Bedingung aber, die ein Sehen im gewöhnlichen Sinne sowohl für Röntgenstrahlen wie für Becquerelstrahlen (ganz abgesehen von der oben geschilderten störenden Fluorescenz) unmöglich macht, ist die fehlende Refraction und die Erscheinung der „Nach aussen-Projection".

Wenn auf unserer Netzhaut ein Bild von 1 mm Grösse entsteht, so glauben wir nicht ein Object von 1 mm Grösse zu sehen, sondern ein viel grösseres, denn wir projiciren das Netzhautbildchen nach aussen mit Hilfe der Richtungsstrahlen. Bei gewöhnlichem Licht fallen die Richtungsstrahlen, die alle durch den Knotenpunkt gehen, mit den einfallenden Lichtstrahlen zusammen.

Röntgen- wie Becquerelstrahlen hingegen gehen ungebrochen durch alle Medien hindurch zur Retina, sie entwerfen von einem Objecte einen Schattenriss auf diesen, der mindestens dem Objecte gleich gross ist (im Falle der Parallelität) und diesen Schattenriss projicirt das Auge bezw. sein Träger, nach aussen und glaubt natürlich ein viel grösseres Object zu sehen. So kommt eine Vergrösserung zu Stande, die geradezu das leistet, was schwache Mikroskope bieten.

Ich habe mir die Mühe genommen, zu berechnen, ein wie kleines Object so noch bequem wahrnehmbar wäre und bin zu dem überraschenden Resultat

[1] Fortschritte auf dem Gebiete der Röntgenstrahlen, 1901, Bd V.

von 4,4 μ gelangt. Dabei habe ich den uns Ophthalmologen geläufigen Werth von 1 Minute für den kleinsten Sehwinkel (für S = 1) benutzt.

Es lässt sich also auch umgekehrt, gewissermassen e Contrario folgern, dass bei den L.'schen Versuchen, wo ein Schlüssel und derartig verhältnissmässig grosse Objecte „gesehen" wurden, unmöglich directe Beeinflussung der Retina durch das Radium vorlag, sonst hätte dieser Schlüssel durch die Aussenprojection ins Riesige vergrössert erscheinen müssen, sondern dass der Schattenriss auf dem Schirm (auf Umwegen, nämlich durch Radium erzeugt) in gewöhnlicher Weise, d. h. optisch, gesehen wurde.

Bibliographie.

1) Blitzschläge und Augenblutung, von Doc. Dr. Topolanski in Wien. (Wiener klin. Rundschau. 1903. Nr. 22.) In einem Falle eines vom Blitze Niedergeworfenen fand sich am rechten Auge eine Kammerblutung, am linken Auge eine Blutung in den Glaskörper. Während erstere rasch zurückgegangen war, resorbirte sich letztere nur langsam. Die Blutung war ohne Zweifel Folge des Blitzschlages. — Bei einem zweiten Patienten wurde am rechten Auge eine Conjunctival-Blutung und eine Kammerblutung constatirt; am linken Auge fand sich eine Risswunde am äusseren Lidwinkel; nachträglich stellte sich heraus, dass die Lidwunde nicht vom Blitzschlage herrührte. Der Blitz hatte die Aeste eines Baumes abgeschlagen und auf den unten stehenden oder liegenden Mann geworfen. In der Stirnhaut steckte ein 3 cm langes Holzstück und die Lid-Wunde war mit Baumrinde verunreinigt. Schenkl.

2) Eine neue Methode der Behandlung der Netzhaut-Abhebung demonstrirte Doc. Dr. Leopold Müller in der Sitzung der Gesellschaft der Aerzte in Wien am 24. April 1903. (Wiener klin. Wochenschrift. 1903. Nr. 18.) Der Fall betrifft einen jungen Myopen, der seit einem Jahr am rechten und zwar besseren Auge (M. 9 D) an Netzhaut-Abhebung erblindet war. Der Gang der Operation war folgender: Nach temporärer Resection der äusseren Augenhöhlenwand nach Krönlein und temporäre Ablösung des äusseren Augenmuskels wurde aus der äussereren Skleralpartie ein Skleralstück (8—10 mm breit und 20 mm lang) mit möglichster Vermeidung einer Verletzung der Chorioidea excidirt und durch einen Stich in die Chorioidea so viel von der subretinalen Flüssigkeit abgelassen, als die Verkleinerung des Bulbus erforderte; hierauf wurden die Skleralwundränder durch die Naht vereinigt. Der Erfolg war ein vollständiger; Anlegung der Netzhaut, normales Gesichtsfeld und Besserung der Sehschärfe (Finger in 3 m). Ein kleines centrales Skotom war die Ursache, dass sich die Sehschärfe nicht beträchtlicher hob. Die einmal abgehobene Macula scheint nach der Anlegung ihre Function nicht wieder zu erlangen. Verf. hat bereits 7 Fälle von Netzhaut-Abhebung in dieser Weise operirt. Bei 2 Fällen, die vor 11 bezw. 15 Monaten operirt wurden, ist der Erfolg heute noch ein guter. Verf. ist der Ueberzeugung, dass die Ursache der Netzhaut-Abhebung in der Aderhaut liegt; in den Fällen, wie der eben erwähnte, handelt es sich um ein Transsudat, das die übermässig gedehnte Aderhaut liefert. Schenkl.

3) Erfahrungen über die Anwendung einiger neuer Heilkörper in der oculistischen Praxis (das Protargol), von Prof. Dr.

L. Königstein in Wien. (Wiener med. Presse. 1903. Nr. 13 und 14.) Das Protargol steht, was die Desinfectionsfähigkeit betrifft, dem Argentum nitricum nach; es verursacht aber geringere Reizung und daher auch geringere Schmerzempfindung. Verf. hat niemals selbst nach concentrirten Lösungen des Protargols Verschorfung oder Verätzung der Conjunctiva gesehen. Es ist aber durchaus kein unveränderliches und unzersetzliches Präparat und wird selbst, in dunkeln Flaschen versorgt, mit der Zeit schwarz. Ein längerer Gebrauch des Mittels ruft ebenfalls Argyrose hervor. Bei purulenten Conjunctivitiden ist es keineswegs so verlässlich wie der Lapis; in manchen Fällen versagen Protargol-Instillationen vollständig. Günstig erwies sich das Protargol bei Thränensack-Eiterungen. Wenige Durchspülungen erzielten ein vollständiges Aufhören der Eiterung; doch glaubt Verf., dass dasselbe Resultat mit Lapis zu erreichen wäre. Seinen Erfahrungen nach wird der Lapis nicht aus der oculistischen Therapie verschwinden; es werden sich aber das Protargol und Largin neben diesem als zeitweise, oder auch öfter gebrauchte Surrogate, behaupten können. Schenkl.

4) Die Geschichte der Trachom-Behandlung, von Dr. Cornelius Scholtz, Assistent an der Universitäts-Augenklinik in Budapest. (Allgemeine Wiener med. Zeitung. 1903. Nr. 30.) Kurzgefasste Uebersicht der therapeutischen Massnahmen, die gegen Trachom von der ältesten bis in die neueste Zeit in Anwendung gebracht wurden. Schenkl.

5) Ein seltener Fall von Iridodialyse, von Regimentsarzt Dr. Peter Geissler. (Wiener med. Wochenschrift. 1903. Nr. 26.) (Aus der Klinik des Prof. Wicherkiewicz in Krakau.) In Folge einer Verletzung des Auges durch einen Holzsplitter wurde die ganze Iris vom Ciliarkörper losgerissen und auf grosse Ausdehnung mit der hinteren pigmentirten Schicht nach vorn gewendet. Schenkl.

6) Die Brille und ihre Geschichte, von Dr. Emil Bock. Mit 32 Abbildungen. (Wien, Verlag von J. Safur. 1903. 62 S.) Den Griechen und Römern war unsere Brille unbekannt. Was die viel citirte Stelle bei Plinius Nero betreffend, anbelangt; so ist an ein Heilmittel gegen Schwachsichtigkeit oder an ein Schutzglas zu denken; auch könnte eine politische Neigung des Kaisers (Begünstigung der Grünen) in Betracht gezogen werden.(?) Erst Roger Bacon erwähnt 1276 die Brille, die aber in dieser Zeit auch schon in Deutschland und Flandern bekannt gewesen war. In Italien werden die Zeitgenossen Salvino d'Armato degli Armati und Alesandro della Spina (Ende des 13. Jahrhunderts) als Erfinder der Brille bezeichnet. Belege für die Annahme, dass die Erfindung der Brille in das Ende des 13. Jahrh. fällt, finden sich (nach Verf.) in einer Predigt des Predigers Giordano Rivalto (1305), in einer Handschrift aus dem 13. Jahrhundert, einst im Besitze eines Dr. Franciscus Redo, und in einem Berichte über die Hochzeitsfeier der Herzogin Juta von Oesterreich (1390), bei welcher Feier der Podesta von Padua Pietro Buonaparte mit einer Brille erschienen sein soll. Es scheint sehr wahrscheinlich, dass Spina nicht der Erfinder der Brille war, sondern dass er durch einen Freund Bacon's in der Verfertigung der Brillen unterwiesen wurde. Vom ärztlichen Standpunkte finden sich die ersten Bemerkungen über Brillen bei Bernhard von Gordon (1305) und dessen Zeitgenossen Guido de Chauliae, während die optischen Gesetze der Glaslinsen bekanntlich erst durch Franc. Maurolycus von Messina (1494) und J. Kepler (1571) festgestellt wurden. Bis zu dieser Zeit hielt man die Wirkung der Brillen für Zauberei, schrieb ihnen geheime Kräfte

zu und brachte Wundergeschichten mit ihnen in Verbindung. Aus begreiflichen Gründen findet man die Brille erst im 15. Jahrhundert zahlreicher auf Gemälden, Kupferstichen, Holzschnitten vertreten. Immerhin sind noch im 17. und 18. Jahrhundert selbst in den figurenreichen grossen Bildern und Porträts die brillentragenden Menschen spärlich vertreten. Ein Beweis, dass die Zahl der Brillentragenden damals eine sehr kleine gewesen sein muss. Die Aerzte waren Gegner der Brille, es bedurfte lange Zeit, bis die Brillen in weiteren Kreisen bekannt wurden und dabei wurden sie lange als Werk der Zauberei betrachtet; auch gab das Leben in der Zeit seltener Veranlassung zur Benutzung von Brillen. Wer kein gutes Auge hatte, widmete sich nicht einem Berufe, der ein solches notwendig macht. Nur wenige Menschen waren des Lesens und Schreibens kundig; vor allem gilt dies von den Frauen, deren Erziehung eine sehr mangelhafte, deren gesellschaftliche Stellung eine sehr geringe war. Weibliche Handarbeiten beschränkten sich zumeist nur auf Nähen. Auch die Erfindung der Buchdruckerkunst änderte nicht viel daran, da die Bücher meistens umfangreich und gross gedruckt waren. Die noch sehr unförmigen Brillen machten die Brillentragenden lächerlich, waren sehr theuer, und oft für viel Geld gar nicht zu erhalten, da sie nur an wenigen Orten verfertigt wurden, und die Herstellungsart als Geheimniss gehütet wurde. Das Hauptland der Brillenerzeugung scheint Deutschland (Nürnberg, Regensburg, Augsburg) gewesen zu sein. Zur Herstellung der Brillengläser verwendete man venezianisches Glas, Crownglas und Flintglas und ohne Zweifel auch weniger edle Arten des Berylls. In der ersten Zeit des Brillengebrauches trugen die Gläser Zahlen, welche dem Lebensalter, für welches sie bestimmt waren, entsprachen. Die Bezeichnung nach der Brennweite fand erst im 19. Jahrhundert statt. Zuerst kam das runde Leseglas (Einglas) mit und ohne Schutzklappen an einem Stiele zu halten, Ende des 15. Jahrhunderts die Brille mit 2 Gläsern, jedes mit einem Stiele, in Gebrauch. Anfangs des 15. Jahrhunderts finden wir die erste Bügelbrille, die aber noch nicht als Klemmer getragen wurde; auch runde Gläser in Holz- oder Lederfassung mit Schnüren hinter den Ohren zu befestigen gab es; später kamen Fassungen von Gold, Silber, Stahl, Fischbein mit plumpen Seitenstangen, die erst im 18. Jahrhundert durch zartere ersetzt wurden, daran. Federnde Vorrichtungen, Gelenke zum Zwecke des Zuklappens folgten. Die Sitte, an dem Nasenquetscher, der häufig einfach mit der Hand gehalten wurde, eine Schnur zu tragen, fällt in den Beginn des 19. Jahrhunderts. Der langstieligen Lorgnette begegnet man Anfangs des 18. Jahrhunderts; herumziehende Hausirer besorgten den Verkauf, wobei es häufig nicht ohne Betrug und Schwindel herging. Der Verkauf in ständigen Läden (in Nürnberg Anfangs des 17. Jahrhunderts durch eigene Verfügungen geschützt) war in den Händen deutscher Brillenhändler, die zumeist auch in anderen zierlichen Arbeiten (Schnitzereien) bewandert waren. Die Brillenläden waren durch bestimmte Abzeichen kenntlich. Concavgläser kamen viel später in Gebrauch, obwohl die Kurzsichtigkeit den Alten ganz gut bekannt war. Von Concavlinsen spricht wohl schon Roger Bacon, aber erst im 16. Jahrhundert finden sich deutlichere Erwähnungen (Joannes Archiepiscopus Cantabrensis und Porta) und bürgerte sich das Concavglas allmählich ein. Im 18. Jahrhundert war die Concavbrille schon ziemlich verbreitet und man verstand damals unter Lorgnette ausschliesslich nur Gläser, die für die Ferne bestimmt waren. Schutzbrillen, meist von grüner Farbe, brachte das Ende des 17. Jahrhunderts. Wie gut die Brille bekannt war, bevor ihr Gebrauch

ein allgemeiner wurde, geht aus den zahlreichen Redensarten, die sich seit Jahrhunderten in der deutschen Sprache finden, hervor. Interessant ist die grosse Zahl Münzen aus dem 16. und 17. Jahrhundert, die Brillen, mit darauf bezüglichen Inschriften zeigen. Was das Wort Brille anbelangt, so hat man dasselbe mit dem lateinischen parilium [1] (daraus parillen, parill, barille) und mit Berille (nach Weglassung des Buchstaben e) in Zusammenhang gebracht. Schenkl.

7) Beiträge zur Analyse der Gesichtswahrnehmungen III., von F. Schumann. (Zeitschrift für Psychologie u. Physiologie der Sinnesorgane. XXX. S. 241—291 und S. 321—339.) Verf. ergänzt seine früheren Untersuchungen über Augentäuschungen durch eine sehr eingehende Studie über den Successivvergleich (auf verschiedenen Sinnesgebieten). Er kommt zu dem Resultat, dass eine bewusste Erinnerung (Vorstellungsbild) des ersten Eindrucks nicht nöthig zum Vergleich ist, da eine Reihe von geschulten Beobachtern kurzdauernde Eindrücke schon nach Sekunden nicht mehr deutlich reproduciren, dennoch aber hinlänglich genau mit einem successiven zweiten Eindrucke vergleichen konnte. Ferner weist Verf. hin auf den Werth von sog. „Nebeneindrücken" (z. B. Eindruck der Ausdehnung oder Zusammenziehung, absoluter Grösse oder Kleinheit u. a. m.). Auf diesen, nicht auf der Vergleichung des Erinnerungsbildes mit dem zweiten Reizcomplex, basire stets oder doch häufig das Vergleichsurtheil. Schliesslich folgert er aus dem allmählichen Nachlasse oder sogar Aufhören aller optischen Täuschungen bei längerer Uebung, dass es sich um reine Urtheilstäuschungen, nicht etwa um gefälschte oder modificirte Erinnerungsbilder handelt.

Dr. Crzellitzer, Berlin.

8) Ueber das Vorkommen von Sehpurpur bei Cephalopoden, von Prof. Hess. (Centralblatt für Physiologie. 1902.) Verf. beobachtete an zur Hälfte belichteten frischen Netzhäuten von Loligo deutliche Farben-Unterschiede der belichteten und verdunkelten Hälften. Weniger ausgesprochen war die Farbenänderung bei Sepia, fast unmerkbar bei Eledone.

Rosenstein.

9) Ueber Tuberculose der Hornhaut, von Richard Belke. (Inaug.-Dissert. Berlin. 1902.) Verf. beschreibt einen Fall von primärer, knötchenbildender Hornhaut-Tuberculose bei einem 52jährigen Arbeiter. Lungen-Tuberculose, obwohl ohne Befund, wahrscheinlich; Lues ist ist ausgeschlossen. Die Knötchen lagen in der Grundsubstanz und zwar im Bezirk einer alten hauchförmigen Hornhauttrübung; die am Rande liegenden waren vascularisirt. Unter 3monatlicher Behandlung mit Atropin und gelber Salbe verschwanden sie wieder und hinterliessen nur dunklere Stellen in der alten Macula. Die Iris war ständig frei. Rosenstein.

10) Bericht über die Wirksamkeit der Universitäts-Augenklinik in Tübingen in der Zeit vom 22. X. 1875 bis 31. XII. 1901. Interessant ist die Untersuchung, in welchem Verhältniss das Lebensalter bei den beiden Geschlechtern zu den Augen-Erkrankungen steht. Das erste Maximum liegt beim männlichen Geschlecht zwischen dem 16. und 20. Lebensjahre, das erste Minimum zwischen dem 31. und 35. Lebensjahre, das zweite Maximum zwischen dem 56. und 60. Lebensjahre. Vom 70. Jahre an erfolgt ein rapider Abfall. Beim weiblichen Geschlecht liefern die ersten Lebensjahre ein wesentlich grösseres Contingent, die übrigen Maxima und Minima fallen

[1] Giebt's nicht. H.

ungefähr auf dieselben Jahre wie bei den Männern; nur das erste Minimum hält wesentlich länger an. Rosenstein.

11) Ophtalmoscopie du corps ciliaire, par Trantas. (Gazette médicale d'orient. 1901. Nr. 9.) Verf. hat bei mehreren Hundert Personen die Ophthalmoskopie des Ciliarkörpers vorgenommen und giebt uns an der Hand von zahlreichen anschaulichen Abbildungen eine Beschreibung der normalen und kranken Ciliarkörpern. Fritz Mendel.

12) Neue Bestimmungen über die Vertheilung der Dämmerungswerthe im Dispersionsspectrum des Gas- und des Sonnenlichtes von Schaternikoff. (Zeitschr. f. Psych. u. Phys. der Sinnesorgane. XXIX. S. 255.) Bei sehr geringer Helligkeit erscheint das gesamte Spectrum bekanntlich farblos. Die Vertheilung der Helligkeit, die sog. Dämmerungswerthe der verschiedenen Wellenlängen — eine für alle Farbentheorien fundamentale Frage — ist schon öfters untersucht worden. Vorliegende Arbeit ist mit einigen neuen Hilfsmitteln vorgenommen, sie basiert ferner auf maximaler Dunkel-Adaptation, was bisher nicht der Fall war. Die Resultate sind eine erfreuliche Bestätigung der Nagel'schen Ergebnisse. Die hellste Stelle lag für das Spectrum (Dispersions-Spectrum) des Gaslichtes bei der Wellenlänge 537,2 $\mu\mu$, für das Spectrum des Tages- bezw. direkten Sonnenlichtes bei Wellenlänge 529,3 $\mu\mu$.

13) Grundzüge einer Farbentheorie von E. v. Oppolzer. (Zeitschr. f. Psych. u. Phys. der Sinnesorgane. XXIX. S. 183.) Verf. nimmt an, dass jede Farbenempfindung zu Stande kommt durch gleichzeitige Erregung mindestens zweier Elementarempfindungen; drei verschiedene Arten der letzteren würden für die Erklärung aller Gesichtsempfindungen genügen. Im Gegensatze zu Young, Helmholtz, König u. a. geht also Verf. nicht von Elementarerregungen (die den objectiven Intensitäten proportional gehen) aus, sondern er führt den Begriff der Elementarempfindung ein, die bei constant gleichzeitigem Auftreten mit einer anderen mit dieser verschmolzen ins Bewusstsein tritt, sonst aber auf der Erregung einer isolirten Nervenfaser beruht. Im letzteren — nach Verf. höchst seltenem — Falle wird farblos empfunden. Da jeder Lichtreiz drei differente Elementarempfindungen auslösen soll, müssen an benachbarten Netzhautstellen dreierlei lichtempfindliche Elemente vorhanden sein. Verf. erinnert an die dreifach gefärbten Oelkugeln in gewissen Vogelnetzhäuten und verweist dann auf den Bau der Zapfenaussenglieder der menschlichen Netzhaut. Diese bestehen aus Plättchen, deren Dicke zwischen 0,45 und 0,60 μ variiert, also nahezu denselben Grenzen, wie die sichtbaren Wellenlängen im Spectrum (0,39—0,69 μ). Ein Plattensatz aus so dünnen Plättchen wirkt als Farbenfilter, weil er nur die der Plättchendicke entsprechende Wellenlänge durchlässt und die anderen Strahlen verschluckt. Die Stäbchen mit ihren dreimal längeren Aussengliedern haben eine wesentliche stärkere Lichtempfindlichkeit. Dafür aber schlechtere Farbenempfindlichkeit, da mehrere Stäbchen mit einer Ganglienzelle und einer Nervenfaser verknüpft sind. Am Schlusse discutirt Verf. noch das Weber'sche und das Fechner'sche Gesetz, angewandt auf Elementarempfindung, wobei er als untere Reizschwelle das sog. Eigenlicht der Netzhaut einführt. Die rein mathematische Darstellung eignet sich nicht zum Referat. A. Crzellitker, Berlin.

Um Einsendung von Separatabdrücken wird gebeten (Berlin NW. 26 Schiffbauerdamm).

Verlag von Veit & Comp. in Leipzig. — Druck von Metzger & Wittig in Leipzig.

Centralblatt

für praktische

AUGENHEILKUNDE.

Herausgegeben von

Prof. Dr. J. Hirschberg, Geh. Med.-Rath, in Berlin.

Unter ständiger Mitwirkung der Herren Dr. Ancke in München, Dr. Berger in Paris, Prof. Dr. Birnbacher in Graz, Dr. Brailey in London, Prof. Dr. H. Cohn in Breslau, Doc. Dr. Cl. du Bois-Reymond in Berlin, Dr. Czellitzer in Berlin, Doc. Dr. E. Emmert in Bern, Prof. Dr. C. Gallenga in Parma, Dr. Gimberg in Berlin, Prof. Dr. Goldzieher in Budapest, Dr. Gordon Norrie in Kopenhagen, Dr. Hamburger in Berlin, Prof. Dr. Horstmann in Berlin, Dr. Issigonis in Smyrna, Prof. H. Knapp in New York, Prof. Dr. Krückow in Moskau, Dr. Loeser in Berlin, Prof. Dr. Magnus in Breslau, Major F. P. Maynard, I. M. S. Calcutta, Dr. F. Mendel in Berlin, Dr. Moll in Berlin, Dr. Neuburger in Nürnberg, Dr. Pergens in Brüssel, Prof. Dr. Peschel in Frankfurt a. M., Dr. Purtscher in Klagenfurt, Dr. M. Reich in Petersburg, Med.-Rath Dr. Scheer in Oldenburg, Prof. Dr. Schenkl in Prag, Prof. Dr. Schwarz in Leipzig, Dr. Spiro in Berlin, Dr. Stiel in Köln.

Monatlich ein Heft. Preis des Jahrganges 12 Mark. Zu beziehen durch alle Buchhandlungen des In- und Auslandes und die Postanstalten des Deutschen Reiches.

September. Siebenundzwanzigster Jahrgang. 1903.

Inhalt: **Original-Mittheilungen.** I. Zur Kenntniss der traumatischen, serösen Iris-Cysten. Von Dr. med. **Gustav Ahlström** in Gothenburg (Schweden). — II. Ueber lebende Hirudineen im Bindehautsack des menschlichen Auges. Von **Y. Kuwahara**, prakt. Augenarzt aus Nigata (Japan). — III. Angeborene Wortblindheit. Von Dr. **Otto Wernicke** in Buenos-Aires.

Klinische Beobachtungen. Ein Fall von Schuss-Verletzung beider Augen. Von C. Steindorff.

Neue Bücher.

Referate, Uebersetzungen, Auszüge. 1) Ungarische Beiträge zur Augenheilkunde, von Prof. W. Schulek. — 2) Die Kurzsichtigkeit, ihre Entstehung und Bedeutung, von Dr. J. Stilling.

Journal-Uebersicht. I. A. v. Graefe's Archiv für Ophthalmologie. LVI. 1. — II. Annales d'oculistique. 1903. März—Juli. — III. Recueil d'ophtalmologie. 1903. Februar—Juni. — IV. Archives d'ophtalmologie. 1903. März—Juli.

Vermischtes.

Bibliographie. Nr. 1—11.

I. Zur Kenntniss der traumatischen, serösen Iris-Cysten.

Von Dr. med. **Gustav Ahlström** in Gothenburg (Schweden).

„J'ai vu un kyste se former dans l'iris, à la suite d'une blessure. Il était semitransparent et paraissait rempli d'un liquide clair" sagt Mackenzie[1] betreffs eines Falles von 1832, und wurden seitdem ähnliche Beobachtungen

[1] Traité pratique des maladies des yeux, 1844, traduit par Laugier et Richelot, Seite 482.

auch von andrer Seite gemacht, so dass Rothmund[1] 40 Jahre später 28 dergleichen Fälle zusammenstellen konnte. Im Laufe der darauffolgenden Jahre hat sich die Anzahl dieser Cysten weiter vermehrt — und im Verhältniss dazu auch die Theorien über deren Pathogenese.

Einheit hierin ist indessen noch nicht erzielt worden, und bin ich dafür, dass sie wohl kaum jemals wird erreicht werden können, aus dem Grunde, weil hier eine einheitliche Krankheit nicht vorliegt. Viele von den bisher veröffentlichten, mikroskopisch untersuchten Fällen haben ihre Erklärung ebenso gut durch die eine, wie durch die andre Theorie finden können; und da ausserdem diese Cysten nicht zu den oft vorkommenden Anomalien gehören, so halte ich es vielleicht nicht für unangebracht, wenn ich im Folgenden einen weiteren casuistischen Beitrag durch Mittheilung eines Falles liefere, wo die Umstände beim Auftreten der Cyste sich durch eine ausserordentliche Reinheit auszeichnen und wo viele von den aufgestellten Hypothesen in Betreff der Art ihres Ursprungs mit Sicherheit ausgeschlossen werden können.

Der 32jährige Schmied A. hatte beim Meisseln eines Eisenblocks am 6. November 1899 das Unglück, von einem Eisensplitter ins linke Auge getroffen zu werden. Als er mich ein paar Stunden später besuchte, befand sich im inneren-unteren Quadrant der Cornea eine kleine perforirende Wunde, 2 mm vom Limbus; die vordere Kammer wiederhergestellt; auf der Iris schien, an entsprechender Stelle, wiewohl mehr centralwärts, ein Eisenstückchen festgekeilt zu sitzen. Dies schien von Pyramidenform zu sein, mit seiner Basis hervor in die vordere Kammer schiessend und mit der Spitze in der Iris festsitzend. Von dieser Stelle der Iris hing ein fadenförmiges Blutcoagulum nach dem Kammerwinkel hinab. Im Uebrigen konnten keine Läsionen wahrgenommen werden.

An demselben Tage wurde er in die hiesige Augenklinik aufgenommen. Ein Lanzenschnitt wurde nach innen-unten nahe dem Limbus gemacht und mit einem Hirschberg'schen Magnet ein an seinem einen Ende scharf zugespitztes Eisenstückchen extrahirt; an seinem andren Ende maass dies 1 mm und war 1,5 mm lang. Bei der Entlassung, 3 Tage später, war das Auge beinahe reizfrei, die Iris vollständig frei, die Pupille ein wenig oval in horizontaler Richtung; etwas unregelmässiger Astigmatismus; im Uebrigen war der Zustand hinlänglich normal; $S = {}^{6}/_{12}$.

Am 24. April 1902 kehrte der Patient zurück; er hatte während des letzten halben Jahres eine „Blase" in seinem linken Auge bemerkt; dieselbe sei anfangs ganz klein gewesen, habe aber im Laufe der letzten Zeit an Grösse schneller zugenommen; auch habe der Patient während der letzten Monate eine Unbehaglichkeit im Auge gefühlt, welches sich dabei

[1] Ueber Cysten der Regenbogenhaut. Klinische Monatsblätter für Augenheilkunde, 1872.

ein wenig roth zeigte. Jetzt war das Auge reizfrei; S = $^6/_9$; Tn.; die Pupille etwas deformirt, klein, reagirte aber lebhaft. Die Iris zeigte ein vollkommen normales Aussehen, ausgenommen in ihrem innerenunteren Theile, wo eine Cyste sich befand, oder wie man bei schräger Beleuchtung beobachten konnte, zwei Cysten; von diesen, welche unmittelbar aneinander grenzten, war die periphere am grössten, von ovaler Form, etwa von der Grösse eines Hanfkornes und liess ungefähr 1 mm der Irisperipherie frei. Ihre vordere Wand war äusserst dünn, nahezu durchsichtig; völlig glatt; sie reichte nicht vollkommen bis an die Rückseite der Cornea. Die Farbe war weissgrau, mit vereinzelten Pigmentstrichen. Näher dem Pupillenrande, jedoch ohne denselben vollkommen zu erreichen, fand sich eine andre Cyste vor, ungefähr halb so gross wie die vorige, mit welcher sie in unmittelbarer Berührung stand. Diese war von dunklerer Farbe und schien dickere Wände zu besitzen.

In Folge der in letzter Zeit auftretenden Reiz-Symptome, welche in Folge der nachträglichen Zunahme der Cysten mit Wahrscheinlichkeit intensiver werden sollten, entschloss ich mich, die Neubildungen zu entfernen. Mittelst eines Graefe'schen Messers ging ich zwischen der Peripherie der Cyste und dem Kammerwinkel und machte einen ca. 7 mm langen Einschnitt in den Limbus.

Schon beim ersten Versuche, die Iris mit der Iris-Pincette zu fassen, zerplatzte die grosse Cyste und entleerte sich in die vordere Kammer; sie wurde indessen völlig excidirt, sammt der kleinen, ungeöffneten Cyste.

Nach normaler Heilung wurde der Patient am 3. Mai mit einem ziemlich breiten Iris-Coloboma entlassen; die Zipfel des letzteren zeigten überall ein normales Iris-Gewebe.

Als ich das letzte Mal den Patienten zu sehen Gelegenheit hatte, — es war am 3. Januar 1903, — war der Zustand noch immer sehr gut; S = $^6/_9$; das Auge hatte auch nicht ein einziges Mal nach der Operation Symptome von Reizung gezeigt.

Das exstirpirte Iris-Stückchen wurde, in Formalin und Alkohol gehärtet, in Celloidin eingebettet und mit dem Mikrotom in meridionaler Richtung geschnitten.

Die vordere Wand der grösseren Cyste war nur in Form von kleinen äusserst dünnen Lefzen vorhanden, aus ausserordentlich rarificirtem Iris-Gewebe bestehend. Die hintere, dickere Wand wurde von normalem Iris-Gewebe gebildet; hier und da erschienen erweiterte Gefässe. An der vorderen, nach dem Inneren der Cyste gerichteten Oberfläche zeigte sich diese mit Pflaster-Epithelium bekleidet, 3—5lagerig; was die kleinere Cyste betrifft, welche sich in nachstehender Figur theilweise zusammenzufallen zeigt, so war diese vollständig in der Iris gelegen, deren Stroma sich in zwei Blätter getheilt zu haben schien; im Bindegewebe fanden sich zerstreute, sternförmige Pigmentzellen vor; ihre innere Bekleidung wurde vom Platten-

epithelium gebildet, dem der grösseren Cyste vollkommen ähnlich; eine Basal-Membran unter dem Epithelium befand sich nirgends, sondern die Wand bestand im Uebrigen nur aus Iris-Gewebe.

Der Inhalt konnte nur hier und da in Form von kleineren Schleimcoagula wahrgenommen werden.

Also, ungefähr $2^1/_2$ Jahre nachdem ein Eisenstückchen ins Auge gedrungen war, fand sich an ganz derselben Stelle der Iris, wo der Eisensplitter stecken geblieben war, eine mit Epithelium ausgekleidete Cystenbildung. Die Umstände bei ihrem Auftreten lassen eine Erklärung derselben nicht leicht zu, ausser nur gemäss einer der für dergleichen Erscheinen der Cysten dargelegten Theorien.

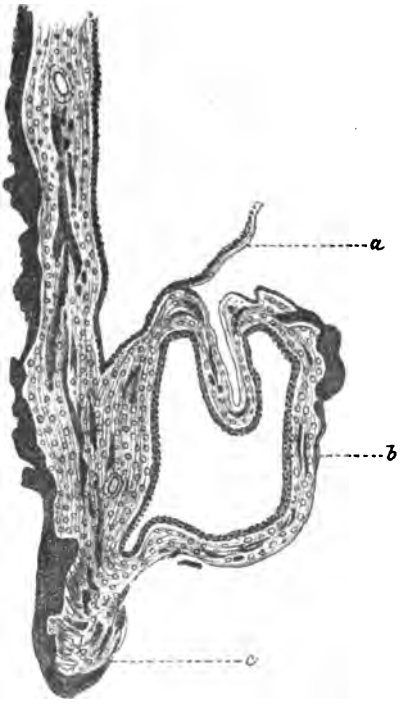

A priori können wir die Theorie Schmidt-Rimpler's[1] ausschliessen, da dieselbe ja für die spontanen Iris-Cysten aufgestellt ist, deren Entstehung er auf einen Verschluss der auf der Vorderfläche der Iris sich befindlichen Krypten bezieht. Bei meinem Falle von traumatischer Cyste kann also diese Hypothese nicht in Betracht kommen.

Was Wecker's[2] Theorie anbelangt, so kann diese unmöglich hier Anwendung finden. Wecker betrachtet ja diese Cysten überhaupt nicht als wirkliche Cysten, sondern als eine Art Einfaltungen oder Kammer-Absackungen; so käme z. B. durch eine hufeisenförmige, hintere Synechie eine blasenförmige Hervortreibung der Iris zu Stande, welche einer innerhalb der Iris entwickelten Cyste gleiche. Bei meinem oben beschriebenen Falle war jedoch irgend eine Synechie nicht vorhanden, sondern die Iris war vollkommen frei von der Linse.

Auch Everbusch's[3] Erklärung kann ich ebensowenig für besonders plausibel in diesem Falle ansehen; denn wenn eine Hämorrhagie im Iris-

---

[1] Zur Entstehung der serösen Iriscysten. Archiv für Ophthalmologie, XXXV, 1.
[2] Traité complet d'Ophthalmologie, II.
[3] Beiträge zur Genese der serösen Iriscysten. Jahresbericht der Ophthalm. 1882.

Winkel mit einer Ablösung vom Ligamentum pectinatum der fraglichen Cyste ihren Ursprung gegeben hätte, so würde man wohl am ehesten erwartet haben, dass diese von peripherem Sitz gewesen wäre; in unsrem Falle erreichte indessen die Cyste nicht die Iris-Peripherie, sondern liess den Kammerwinkel vollständig frei.

Und da die fragliche Cyste nicht in irgend einem Zusammenhange mit der Hornhaut stand, sondern von derselben vollständig getrennt war, kann man sich hier wohl kaum denken, deren Entstehung sei in derselben Weise geschehen, wie STÖLTING[1] hervorgehoben hat; denn eine Ueberwachsung des Hornhaut-Epithels durch den Wundkanal auf die Iris hinüber, setzt nothwendig voraus, dass die Iris längere Zeit an der Cornea angelagert gewesen wäre.

Es bleibt also nur die älteste, von ROTHMUND[2] dargelegte Theorie übrig: nach ihm sollte ja die Entstehung von dergleichen Cysten auf eine bei der durchbohrenden Verletzung der Hornhaut entstandene Ueberpflanzung von Epithel-Theilchen von der Cornea auf die Vorderfläche der Iris zu beziehen sein; hier würden ferner die abgerissenen Epithel-Stücke durch ihre Proliferation Ursprung zu Cysten geben.

Diese Theorie scheint mir für meinen oben beschriebenen Fall am meisten ansprechend; und man kann sich die Entstehung der Cysten so vorstellen, dass bei dem Eindringen des spitzen Eisenstückchens in die Iris eine Spaltung derselben in zwei Blätter entstanden ist, und zugleich mittelst des Eisenstückchens — oder möglicher Weise bei dem operativen Eingriff — eine Einpflanzung des Corneal-Epithels in das Innere der Iris sich vollzogen hat, wonach sich dieses Epithel weiter entwickelt, die entstandene Höhlung ausgekleidet, und diese von da ab an Grösse immerfort zugenommen hat; dass in diesem Falle zwei Cysten — seltsam genug — sich entwickelt haben, dürfte auf zufällige Nebenumstände zurückzuführen sein. Hier liegt also eine Impfung von Epithel in die Iris vor, also eine epiblastische Cyste, gemäss LAGRANGES[3] Vorschlag zur Nomenclatur.

Dieser mein Fall lässt sich also unzweideutig ROTHMUND's Theorie gemäss erklären; indessen aber erachte ich es keineswegs für berechtigt, die Entstehung aller traumatischen Iris-Cysten auf diese eine Weise zu suchen. Vor allem bin ich dafür, dass man zwischen echten Cysten unterscheiden muss, wirklichen Neubildungen, — wie bei meinem oben beschriebenem Falle, — und cystenähnlichen Bildungen, Pseudocysten, bedingt durch Absackungen u. dgl. Und was die ersteren betrifft, so ergiebt sich bei einer Prüfung der bisher veröffentlichten Fälle, dass mit aller

---

[1] Die Entstehung der serösen Iris-Cysten. Archiv für Ophthalm. XXXI, 3.
[2] Zur Pathogenese der Iris-Cysten. Klin. Monatsbl. f. Augenheilk. 1871.
[3] Contribution à l'étude des kystes de l'iris. Archives d'Ophtalm. 1900.

Wahrscheinlichkeit auch diese unter sich von verschiedener Art sind, dass sie sich mithin in diesem Falle in dieser Weise, in einem andren auf jene Art entwickeln, je nach den verschiedenen, obwaltenden, anatomischen Verhältnissen.

II. Ueber lebende Hirudineen im Bindehautsack des menschlichen Auges.

Von **Y. Kuwahara**, prakt. Augenarzt aus Nigata (Japan).

Im Folgenden will ich kurz über zwei Fälle berichten, die gewiss einen interessanten Beitrag zur Casuistik der Parasiten im menschlichen Auge bilden.

Die erste dieser Beobachtungen machte ich schon vor einer Anzahl von Jahren. Es handelte sich um einen 18jährigen Bauer. Derselbe wurde von seinen Nachbarn darauf aufmerksam gemacht, dass in seinem Auge sich etwas Schwarzes befinde. Er selbst hatte über nichts weiter zu klagen,

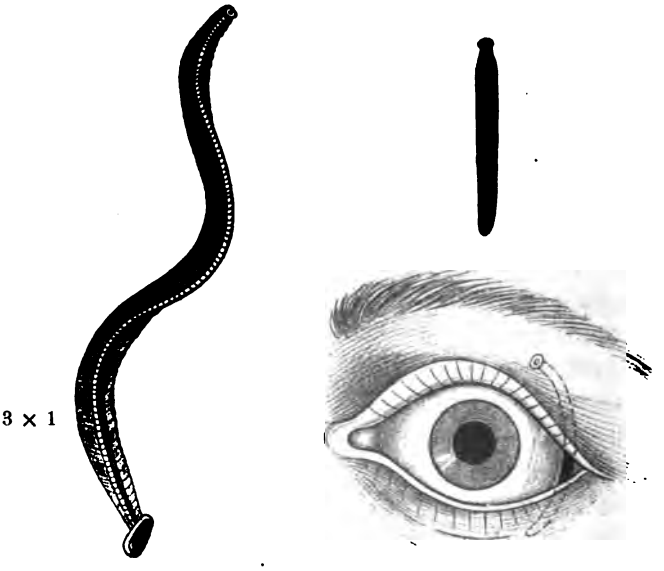

als über häufig auftretendes Jucken, das er durch Reiben mit dem Finger zu beseitigen suchte. Dabei kam es öfter vor, dass eine grössere oder geringere Blutung aus dem Auge erfolgte. Bei der Untersuchung fand ich im linken Auge, nahe dem äusseren Lidwinkel, einen schwarzen Fremdkörper, der sich wurmähnlich zusammenzog und ausdehnte, und manchmal ganz unter dem Oberlid verschwand. Nach Umwendung des Oberlides erkannte ich, dass es ein Blutegel von 2,7 cm Länge war, der sich mit seinem

Saugnapf in die obere Uebergangsfalte eingebissen hatte.[1] Unter der Einwirkung der Luft zog er sich bohnenförmig zusammen. Auf seiner Oberfläche zeigte er eine zierliche Streifung. Da eine Entfernung mit Pincette nicht gelang, streute ich etwas Kochsalz auf das Thier, worauf es leicht abzunehmen war. Im Uebrigen ergab die Augen-Untersuchung bei dem Patienten das Vorhandensein eines chronischen Trachoms. Wie lange der Patient ungefähr diesen Parasiten beherbergte, darüber konnte er keine Angaben machen. Seine Beschwerden waren sehr gering gewesen; ja als ich ihn nach einigen Monaten wieder sah, erklärte er mir, er hätte sich vor Entfernung des Blutegels eigentlich wohler gefühlt als jetzt. Möglich ist es ja, dass die Blutentziehung, die durch denselben veranlasst wurde, einen günstigen Einfluss auf die durch das Trachom bedingten subjectiven Störungen hatte.

Einen zweiten ähnlichen Fall verdanke ich der Güte meines Collegen, Herrn Yada. Es handelte sich hier um ein 10jähriges Mädchen, das über Lichtscheu, Thränenträufeln und geringe Schmerzen im rechten Auge klagte. Bei Ectropionirung des Unterlides fand sich gegen die untere Uebergangsfalte zu eine lebende, schwarzgefärbte Hirudinee.[2] Sie war 2 cm lang und 1 mm dick und schlängelte sich lebhaft hin und her. Die Bindehaut war stark entzündet, und zeigte mehrere Narben.

Da es in Japan keine Landblutegel giebt, müssen in den beiden erwähnten Fällen die Schmarotzer wohl beim Baden oder Waschen in das Auge gelangt sein. Dort musste ihnen die Thränenflüssigkeit das Wasser ersetzen, während ihnen Nahrung aus den Blutgefässen der Conjunctiva reichlich zur Verfügung stand. Merkwürdig ist, dass in dem von mir beobachteten Falle der Parasit so gut ertragen wurde. Uebrigens ist das Vorkommen von diesen Thieren im Bindehautsack in Japan durchaus nicht häufig, sondern es sind im Gegentheil keine weiteren derartigen Beobachtungen gemacht worden.

Zusatz des Herausgebers. Der japanische Blutegel mag milder sein, jedenfalls hat er einen wenig gefährlichen Ort zum Einbeissen gewählt. Unser medicinischer Blutegel vermag durch Einbeissen in der Hornhaut und kräftiges Saugen innere Blutung und Schrumpfung des Augapfels zu bewirken.[3] Allerdings heisst es in Jüngken's Lehre von den Augen-Operationen (1829, S. 69): „Beim inveterirten Pannus hat man mit Erfolg Blutegel sogar an den Augapfel gesetzt." Den Erfolg bezweifle ich; doch kann die dicke, gefässhaltige Schicht vor Durchbohrung der Hornhaut geschützt haben. Vergl. Einführung in die Augenheilkunde, I, S. 22 und Kraemer, Die thierischen Schmarotzer des Auges, § 33. (Graefe-Saemisch, 2. Aufl.)

[1] Er gehörte der Art Hirudo japonica an.

[2] Welcher Art sie angehörte konnte leider nicht bestimmt werden.

[3] A. v. Graefe, Archiv f. Ophth. VII, 2, 142, 1860.

III. Angeborene Wortblindheit.

Von Dr. **Otto Wernicke** in Buenos-Aires.

Unter dem Titel „angeborene Wortblindheit“ veröffentlichte im November des Jahres 1896, im British Medical Journal, W. Pringle Morgan die Beobachtung eines 14jährigen Jungen, der trotz normaler Augen und guter Intelligenz nicht lesen lernen konnte. Die Schwierigkeit bestand nur für Buchstaben, nicht für Zahlen. Pringle Morgan glaubte diesen Fehler nur durch einen angeborenen Defect in der Gegend des linken Gyrus angularis erklären zu können. Einige Jahre später trat Hinshelwood im Lancet (Mai 1900) mit zwei neuen Fällen an die Oeffentlichkeit. Die Arbeit von Hinshelwood veranlasste E. Nettleship in der Märznummer von 1901 der Ophthalmic Review 5 Fälle zu beschreiben, welche er im Laufe der letzten 20 Jahre zu beobachten Gelegenheit hatte. Dieser Zustand war ihm schon vor langen Jahren aufgefallen und hatte er ihn bis zu Hinshelwood's Veröffentlichung als „inability to learn to read“ bezeichnet. Sowohl Hinshelwood wie Nettleship erklären sich mit der von Pringle Morgan gegebenen Erklärung der Pathogenie dieses Zustandes einverstanden. Im April 1902 erschien in der Ophthalmic Review eine zweite Arbeit von Hinshelwood mit zwei weiteren Fällen, von denen jedoch einer, wie ich weiter unten ausführen werde, wahrscheinlich nicht hierher gehört. Hiermit ist die Literatur über diesen Punkt erschöpft.

Zu Anfang dieses Jahres stellten sich in meiner Privatsprechstunde kurz nacheinander zwei ausgeprägte Fälle dieser Anomalie vor; beim Studium derselben fiel mir wieder ein dritter ein, den ich vor 5 oder 6 Jahren gesehen, aber nicht erkannt habe. Es handelte sich damals um einen ungefähr zehnjährigen, anscheinend normalen Knaben, der nach Aussage des Vaters nicht lesen lernen konnte. Ich fand leichte Hypermetropie, normalen Augenhintergrund, dem Alter entsprechende Akkommodation und theilte — leider — dem Vater mit, dass es sich hier nach meiner Meinung nur um Mangel an Fleiss und Aufmerksamkeit handeln könne. Heutzutage bin ich davon überzeugt, an diesem Patienten eine grosse Ungerechtigkeit begangen zu haben. Um andre Collegen vor dem gleichen Fehler zu bewahren und um unsre noch spärlichen Kenntnisse über diesen Punkt zu bereichern, erlaube ich mir, meine Beobachtungen hier mitzutheilen.

Fall I. Fräulein S., 19 Jahre alt, von dänischer Abkunft, nach Aussage des Familienarztes etwas hysterisch; es giebt sonst keine Nerven- oder Geisteskranke in ihrer Familie. Trotz aller Anstrengungen hat sie niemals ordentlich lesen lernen können. Sie liest trotz ihrer 19 Jahre langsam und buchstabirend; das Lesen ist so anstrengend für sie, dass sie den Inhalt nicht fassen kann; es ist ihr nicht möglich, aus einem Buche etwas zu lernen, oder z. B. eine Novelle mit Interesse zu lesen.

Dabei ist die Sehkraft beiderseits $^5/_4$, Augengrund normal, Akkommodation dem Alter entsprechend. Patientin hat früher einen andren Augenarzt zu Rathe gezogen; die verschriebene dunkle Brille (Patientin ist hochblond) von convex 1,50 D corrigirt die manifeste Hypermetropie, wird jedoch bei Seite gelassen, da keine Asthenopie besteht. Zahlen werden gut gelesen. Die Intelligenz scheint normal. Patientin spricht correct zwei Sprachen und hat eine gute Erziehung genossen; der Unterricht hat natürlich hauptsächlich durch Vorlesen und Vorträge stattgefunden. Patientin will nächstens heirathen und möchte gern den Lesefehler los werden, der sie schon seit Jahren tief betrübt. — Da ich diesen Fall nur einmal in der Sprechstunde gesehen habe, kann ich vorderhand weiter keine Auskunft über ihn geben.

Fall II. Carl L., 10 Jahre. Der Vater trank und ist geisteskrank gestorben. Ein älterer Bruder des Patienten ist schwachsinnig, ein andrer ist ein Schachtalent (spielt und gewinnt mehrere Partien gleichzeitig; spielt, ohne Schachbrett zu sehen u. s. w.). — Patient ist öfters krank gewesen und ist in Folge dessen der Schulgang (vom 6. Jahre an) etwas unregelmässig gewesen, besonders im 8. Lebensjahre wegen Appendicitis, welche eine Laparotomie erheischte.

Carl L. macht den Eindruck eines lebhaften, intelligenten und gesunden Knaben. Nach Aussage der Verwandten besitzt er ein gutes Gedächtniss, scharfe Beobachtungsgabe und Geschicklichkeit in allen Spielen seines Alters. In der Schule ist er, wegen seines schlechten Lesens, bis jetzt immer in der untersten Klasse geblieben. Er erkennt alle Buchstaben mit Sicherheit aber langsam; ein fliessendes Lesen ist ihm jedoch vollständig unmöglich. Bei längeren Worten irrt er sich stets, besonders in den letzten Buchstaben. Auch in kurzen Worten irrt er häufig, liest z. B. se anstatt es, dor anstatt dar u. s. w. Das Lesen macht ihm kein Vergnügen, doch lässt er sich sehr gerne vorlesen. Ziffern erkennt er mit Leichtigkeit und liest schnell und correct bis sechsstellige Zahlen, ohne irgendwelche Unsicherheit zu bezeugen. Ebenso sicher und schnell erkennt er geometrische Figuren, Spielkarten, Schachfiguren. Geschriebene Buchstaben scheint er leichter zu lesen, als gedruckte. Seine Handschrift ist schlecht, aber in Anbetracht des unregelmässigen Schulbesuchs ist sie kaum besser zu erwarten. Nachhilfestunden haben nur für Lesen stattgefunden. Er schreibt ziemlich correct aus einem vorgelegten Buche ab, aber sehr schlecht auf Dictat. Beim Dictate vergisst er Buchstaben, Silben und auch ganze Worte, häufig wiederholt er ganze Silben z. B. posibibi anstatt posible. Einen vorgelesenen, nicht zu langen und ihm verständlichen Satz wiederholt er jedoch mit Leichtigkeit, auch nach mehreren Minuten.

Dabei sind seine Augen vollständig normal. Sehkraft beiderseits $^5/_4$. Hm 0,50 D. Ophthalmometrisch 0,50 D Astigmatismus nach der Regel. Augengrund völlig normal.

In diesen beiden Fällen ist die Symptomatologie dieses Zustandes

ziemlich vollständig enthalten. In Fall I handelt es sich um einen ziemlich schweren Fall, der sich wahrscheinlich nicht weiter bessern wird, während ich bei Fall II durch systematische und Jahre lang fortgesetzte Leseübungen noch auf eine bedeutende Besserung hoffe. Dass eine vollständige Heilung möglich ist, beweist NETTLESHIP's zweiter Fall: „nach einem enormen Aufwand von Geduld und Ausdauer lernte dieser Knabe gut lesen. Heutzutage liest er für sich oder laut mit Leichtigkeit und Vergnügen. Er ist jetzt Advocat."

In allen bis jetzt beobachteten Fällen war die Schwierigkeit sehr bedeutend grösser für Buchstaben, als für Zahlen. Diese Verschiedenheit giebt uns ein Mittel in die Hand, den Zustand auch bei schlechter Sehschärfe nachzuweisen. HINSHELWOOD's Forderung, die Diagnose auf angeborene Wortblindheit nur dann zu stellen, wenn das Auge gesund und die Sehschärfe normal ist, erscheint mir etwas zu peremptorisch. Die Leichtigkeit für Zahlen und die Schwierigkeit für Buchstaben lassen sich auch bei herabgesetzter Sehschärfe nachweisen, und es ist nicht unwahrscheinlich, dass sich Wortblindheit und Amblyopie dann und wann vereint vorfinden.

Sehr genaue Berücksichtigung sollen jedoch alle Neben-Umstände finden, um das Einschleichen nicht hierher gehöriger Fälle zu vermeiden. HINSHELWOODS vierter Fall[1] wird wohl nur Wenige von der Existenz der angeborenen Wortblindheit überzeugen. Wenn ein Kind schon mit 4 Jahren zur Schule geschickt wird, braucht man nicht lange nach Gründen zu suchen, um zu erklären, warum es mit 7 Jahren die Buchstaben noch nicht sicher kennt. Da ausserdem auch das Lesen der Zahlen schlecht ist (nur Zahlen bis 20 werden fliessend und correct gelesen), verliert das Bild viel an Klarheit. Wenn nun selbiges, jetzt 7jähriges Kind in nicht ganz 3 Monaten Privat-Unterricht sehr bedeutende Fortschritte macht — das Kind konnte jetzt seine Fibel (the childs first primer) lesen, erkannte die Worte, ohne sie erst zu buchstabieren, las auch die Sätze rückwärts, als Beweis, dass sie nicht auswendig gelernt waren, und las fliessend Zahlen bis 100 — dann, glaube ich, ist es einfacher, wir diagnosticiren einen Erziehungs- und nicht einen Entwicklungsfehler.

Ueber die Aetiologie dieser Störung wissen wir bis jetzt noch nichts. In einem meiner Fälle bestand ausgesprochene neuropathische Belastung; eine Patientin von NETTLESHIP hatte zwei Stotterer unter ihren Brüdern. Bei Geschwistern ist angeborene Wortblindheit bisher noch nicht beobachtet worden. Von den 11 bis jetzt beschriebenen Fällen waren 9 Knaben, doch sagt schon NETTLESHIP mit Recht, dass die Serie noch zu klein ist, um Consequenzen daraus zu ziehen.

Die Behandlung dieses Zustandes kann nur in einem speciellen Unter-

[1] Ophthalmic Review. April 1902, S. 93.

richtsplane bestehen. Der Unterricht im Lesen soll nach HINSHELWOOD's Rath so gegeben werden, dass mehrere Male am Tage eine nicht zu lange Leseübung stattfindet. Auf diese Weise soll dem mangelhaften Wortbildgedächtniss zu Hilfe gekommen werden. Die Anwendung versetzbarer Buchstaben scheint auch in diesem Falle von besonderem Werth zu sein, da sie dem Kinde die Analyse und Synthese der Worte erleichtert und seine Aufmerksamkeit leichter als andre Methoden fesselt. Ist trotz aller Anstrengungen kein hinreichendes Lesevermögen zu erzielen, so muss der allgemeine Unterricht mündlich stattfinden.

Ich theile mit HINSHELWOOD und NETTLESHIP die Meinung, dass die angeborene Wortblindheit nicht so selten ist, wie es auf den ersten Blick scheinen möchte. Wenn ein Kind nicht lesen lernt, wird es gewöhnlich als dumm oder faul betrachtet; nur selten findet eine genauere Untersuchung statt, da man es für selbstverständlich hält, dass ein Kind, in dessen geistiger Entwicklung anscheinend keine Störung besteht und das über hinreichende Sehkraft verfügt, in kürzerer oder längerer Zeit fliessend lesen lernt. Auf die Wichtigkeit der Kenntniss dieses Zustandes für Schulärzte und Pädagogen brauche ich also nicht weiter hinzuweisen. Die Entdeckung und Erklärung dieses Fehlers durch PRINGLE MORGAN wird noch manches Kind vor ungerechter Behandlung und schliesslicher Vernachlässigung seiner Ausbildung schützen.

Klinische Beobachtungen.

Ein Fall von Schuss-Verletzung beider Augen.

Von C. Steindorff.[1]

(Aus Prof. Hirschberg's Augenheilanstalt.)

Nach dem Sanitätsbericht über den Krieg von 1870/71, der 99 566 Verwundungen des Körpers umfasst, betreffen 860 Verletzungen das Sehorgan, das sind 0,86 % aller und 8,5 % der Verwundungen des Kopfes. Das Auge selbst war 786 Mal betroffen, in 74 Fällen waren Sehstörungen nach Gehirn- und Schädelverletzungen zu behandeln. Von den 786 Augenverletzungen waren die überwiegende Mehrzahl, 709 = 96,2 %, durch Schuss, der Rest durch Stich und Hieb hervorgerufen worden.[2] Die Berichte über andre Armeen geben ähnliche Resultate.

Naturgemäss sind in Friedenszeiten Schuss-Verletzungen überhaupt und speciell solche des Auges weit seltener, wie die verschiedenen Statistiken über Art und Häufigkeit der Traumen des Sehorgans zur Genüge erkennen lassen. Mutwille, Unvorsichtigkeit, Mord- und Selbstmordversuch führen am häufigsten zu den Schuss-Verletzungen, und Schrot- und Revolverschüsse sind

[1] Nach einer Krankenvorstellung in der Januar-Sitzung 1903 der Berliner Ophthalmologischen Gesellschaft.

[2] Vgl. Praun, Die Verletzungen des Auges, 1899.

bei Weitem häufiger, als solche durch Gewehrkugeln oder Splitter grösserer Projectile. Herr Geheimrath Hirschberg hat gezeigt,[1] wie häufig der von Selbstmördern bevorzugte Schläfenschuss nicht das Leben, sondern das Augenlicht vernichtet: „es stirbt die Hälfte derjenigen, welche zum Selbstmord den Revolver gegen die rechte Schläfe abdrücken; von den Ueberlebenden verliert ein Drittel die Sehkraft des rechten Auges. Ausnahmsweise kommt es sogar zu doppelseitiger Erblindung." Die Art der Verletzung des Sehorgans kann eine vierfache sein: Zunächst wird das Auge so zerschmettert, dass es gänzlich in seiner Form und Funktion gestört ist und, schon um der drohenden sympathischen Entzündung des andren Auges zu begegnen, entfernt werden muss. Vielfach wird der Sehnerv durchrissen, innerhalb der Augenhöhle oder des Canalis opticus; die hierher gehörigen Fälle habe ich in meiner Inauguraldissertation[2] zusammengestellt. Eine dritte Möglichkeit ist die Prellung des Augapfels, die zu innerer Blutung und Zerreissung von Netzhaut und Aderhaut führt. Sechs derartige Fälle hat Scheidemann aus der Hirschberg'schen Klinik mit erläuternden Zeichnungen publicirt,[3] während Hirschberg (l. c.) auch drei Fälle dieser Kategorie unter Beibringung von Abbildungen veröffentlicht. Schliesslich kommen noch Bewegungsstörungen durch Zerreissung oder Quetschung von Muskeln und Nerven in Betracht, die selten isolirt beobachtet werden, weit häufiger mit Läsion andrer Theile vergesellschaftet sind. Bei all diesen verschiedenen Formen der Augen-Verletzungen wird häufiger nur ein Auge betroffen; in 11 Fällen von Hirschberg und Scheidemann war nur 3 Mal die Verletzung doppelseitig.

Der Fall, um dessen Veröffentlichung es sich handelt, gehört unter die Gruppe der Prellschüsse und ist dadurch wichtig, dass beide Augen betroffen sind, sowie dadurch, dass es sich um das Opfer eines Mordversuches handelt, nicht, wie in der Mehrzahl der Schläfen-Schüsse, um einen Selbstmord-Versuch. Zu bemerken ist noch, dass auch erhebliche Bewegungsstörungen zu constatiren sind, auf deren häufige Combination mit der Läsion andrer Theile des Auges bereits hingewiesen wurde.

Die 19 Jahre alte Patientin erhielt am 3. November vorigen Jahres von ihrem Liebhaber, der bald darauf sich selber entleibte, aus naher Entfernung einen Revolver-Schuss gegen die linke Schläfe, während sie sich in sitzender Stellung befand. Sie schleppte sich noch einige Schritte weiter, bis sie aus Mund, Nase, dem linken Ohre und der Schläfenwunde blutend niederstürzte. Im Moment des Schusses hatte sie eine heftige Feuer-Erscheinung und war sofort blind. Das Bewusstsein verlor sie erst, als man sie in eine Droschke hob. Während der ersten 3 Tage ihres Aufenthaltes in der Charité war sie bewusstlos und erbrach ununterbrochen Blut. Seit dem ersten Verbandwechsel, 8 Tage nach der Verletzung, leidet sie an Kopfschmerzen. Rechts hat sie seit einigen Wochen wieder qualitatives Sehvermögen. Die Kugel steckt noch in der knöchernen Schädelkapsel, wie eine in der Charité vorgenommene Röntgen-Untersuchung bewies, ihre operative Entfernung wurde nicht versucht.

Status praesens: In der linken Schläfe, 4 mm vom Canthus externus eine pulvergeschwärzte, erbsengrosse, eingezogene, schmerzlose, mit der Unter-

[1] Das Auge und der Revolver, Berliner klin. W., 1891, Nr. 38. Vgl. Centralbl. f. Augenheilk. 1891, S. 319 u. 1894, S. 170.
[2] Halle 1898.
[3] Centralbl. f. prakt. Augenheilk., 1893, Decemberheft.

lage nicht verwachsene Narbe, der entsprechend der Knochen eine Delle zeigt. Eine Ausschussöffnung ist nicht sichtbar.

Rechts leichter Exophthalmus; Abduction, Adduction des Auges, Hebung und Senkung des Oberlides gehemmt. Auch links sind die Aeste des N. abducens und N. oculomotorius, von diesem zumal die aufwärts ziehenden Aeste, paretisch. Beide Pupillen starr und weit; rechts 7 mm, links $6^1/_2$ mm weit.

Sehschärfe rechts Finger: 30 cm von aussen her.
„ links 0.

Ophth. R. Sehnerv blass, Arterien eng. Die Papille von einer bläulich-weissen Narbe umgeben, die oben die Gefässe verdeckt und vielleicht verschliesst, so dass sich neue Anastomosen gebildet haben. Mehr gegen die

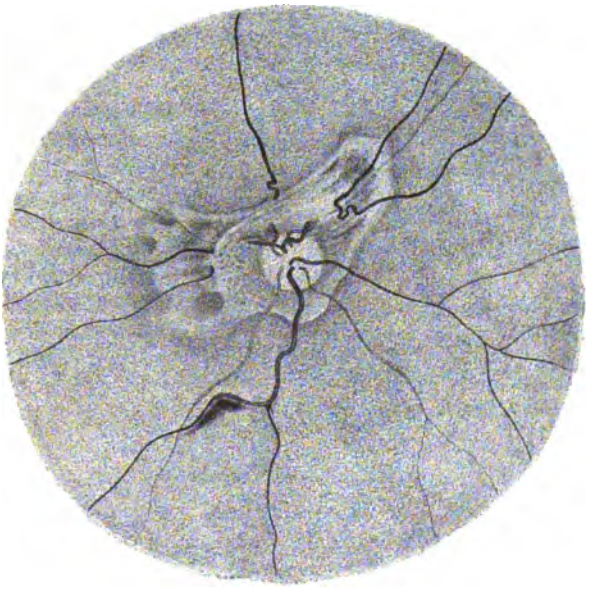

Fig. 1. (Dr. Fehr d.)

Netzhautmitte zu graue und graublaue Pigmentirungen. Aussen-unten an einer Vene eine dreieckige, in den Glaskörper etwas hervorragende Blutung. Peripherie normal. (Vgl. Fig. 1.) Im Verlaufe der Beobachtung erkennt man, dass die den blassen Sehnerven umgebende blattförmige helle Figur oberhalb des Sehnerven einen durchgehenden Aderhautriss darstellt, der bald eine ziemlich rein weisse Farbe annimmt, allerdings mit grau-grünem Fleck mehr gegen die Netzhautmitte zu; während unterhalb des Sehnerven es bei zart rosa Verfärbung bleibt.

Links ist der ganze Sehnerven-Eintritt nebst weiterer Umgebung von einer bläulich-weissen, scharf umgrenzten, polygonalen, mit Blutungen und Pigment bedeckten Bindegewebsbildung eingenommen, von der zarte Stränge in die benachbarte Netzhaut ziehen. Netzhautgefässe alle fadenförmig, sowie sie auftauchen. Peripherie normal. Bei weiterer Beobachtung erkennt man am inneren-unteren Rand der Bindegewebsmasse einen fetzigen, mehrtheiligen

Aderhautriss, der bereits bei der ersten Untersuchung (Fig. 2) angedeutet war. Die beiden Figuren verdanke ich Hrn. Dr. Fehr.

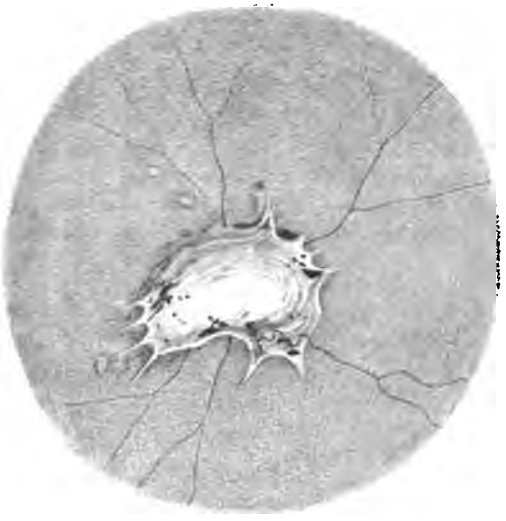

Fig. 2. (Dr. Fehr d.)

Es sind also offenbar beide Sehnerven durchrissen, der linke vermuthlich sogar vom Augapfel abgerissen worden, wobei es zur Prellung der Augenäpfel kam, wie die Reste ausgedehnter Netz- und Aderhaut-Zerreissung zeigen. Zu secundärer, peripherer Pigmentirung, wie sie der Durchtrennung der Ciliargefässe zu folgen pflegt, ist es noch nicht gekommen.

Der Kranken wurde Ruhe und zur Auflösung des vergossenen Blutes innerlich Jodkali verordnet. Das Blut schwand auch aus dem linken Auge, das Bild des pigmentirten Aderhautrisses wurde am inneren-unteren Rande der Bindegewebsbildung klar. Aber Sehkraft wurde auf diesem Auge nicht gewonnen, während auf dem rechten Auge der Rest der Sehkraft sich hielt, ja sogar etwas besserte. (Letzte Beobachtung September 1903.)

Unser Büchertisch.

Neue Bücher.

1. Collectio ophthalmologica Veterum Auctorum. Fasc. I. Arnaldi de Villanova libellus regiminis de confortatione visus (1308). Publié pour la première fois d'après le manuscript de la Bibl. de Metz. Joannis de Casso tractatus de conservatione visus (1346). Publié pour la première fois d'après les manuscripts de la Bibliothèque nat. de Paris et de la Bibl. de Metz. Par le docteur P. Pansier d'Avignon. Paris, Ballière & fils 1903. (35 S.)

Der Inhalt der beiden Schriften ist dürftig, wie nach der Entstehungszeit zu erwarten; aber der geschichtliche Eifer des Herausgebers sehr lobenswerth, zumal er in weiteren Heften die Herausgabe verheisst von Alkoatim, Zacharias, eines Anonymus und Constantinus Africanus.

*2. Die Theorie des Augenspiegels und die Photographie des Augenhintergrundes. Von Dr. Wa. Thorner, Assistent der Univ.-Augenklinik der kgl. Charité zu Berlin. Mit 64 Fig. im Text u. 3 Tafeln. Berlin 1903, A. Hirschwald. (134 S.)

3. Encyclopädie der gesammten Chirurgie. Herausgegeben von Prof. Dr. Th. Kocher in Bern in Verbindung mit Dr. F. de Quervain. Leipzig, F. C. W. Vogel, 1903.

So ist denn dieses treffliche und überaus nützliche Werk in der kurzen Zeit von zwei Jahren fertig gestellt und steht in 2 Folio-Bänden zu je 750 Seiten den Fachgenossen zur Verfügung. Gerade der Augenarzt muss wohl beherzigen, dass sein Sonderfach aus der Chirurgie hervorgegangen und ohne engen Zusammenhang mit der letzteren sich nicht weiter entwickeln kann.

4. Ein stattliches Beilageheft (von 394 S.) zu den Klinischen Monatsblättern für Augenheilkunde ist als Festschrift für Geheimrath Dr. W. Manz, Freiburg, zu seinem 70. Geburtstag, und für Geheimrath Prof. Dr. H. Sattler, Leipzig, zu seinem 25jährigen Professoren-Jubiläum, erschienen. Der reiche Inhalt dieser Schrift wird im Zusammenhang mit dem der Klin. Monatsbl. mitgetheilt werden.

*5. Squint, its causes, pathology et treatment, by Claud Worth, F. R. C. S., London, John Bale, Sons & Davidson, 1903. (229 S.)

*6. The refraction of the eye and the anomalies of the ocular muscles by Kenneth Campbell, F. R. C. S. Eng., Surgeon to the Western Ophth. Hosp. London, Baillière, Tindall & Co., 1903. (214 S.)

*7. Wie sollen Bücher und Zeitungen gedruckt werden? Für Hygieniker, Aerzte, Erzieher, Redacteure, Schriftsteller, Verleger, Schriftgiesser und Buchdrucker vom augenärztlichen und technischen Standpunkt besprochen von H. Cohn, Dr. med. und phil., Univ.-Prof. in Breslau und Robert Rübencamp, Dr. phil., Director der Fabrik graphischer Farben von E. T. Gleitsmann in Dresden. Braunschweig, Fr. Vieweg und Sohn, 1903. (112 S.)

Referate, Uebersetzungen, Auszüge.

1) **Ungarische Beiträge zur Augenheilkunde.** Unter Mitwirkung von Fachgenossen herausgegeben von Prof. W. Schulek, Kgl. Ung. Ministerialrath, Director der Augenklinik an der Universität in Budapest. 1903. Leipzig und Wien, F. Deuticke. III. Band. (147 S.)

I. Die chirurgische Behandlung des Trachoms von Dr. Josef Imre.

Verf. empfiehlt als schonendes und erfolgreiches Verfahren bei Trachom die Abkratzung der Conjunctiva. Nachdem die Bindehaut gut angespannt ist, bedient man sich zur Abrasio des alten Scarifications-Instrumentes. In den meisten Fällen gelingt es, die Bindehaut glatt zu schaben, und das Secret nimmt nach der Abrasio ab. Für die untere Uebergangsfalte hat weder die Abrasio noch die Rollzange einen nennenswerthen Erfolg.

II. Die Ursachen der Blindheit in Nieder-Ungarn von Dr. Josef Imre.

Verf. hält es für eine dringende Nothwendigkeit, das Land mit Augenärzten zu versehen. Es würde dann innerhalb 10—20 Jahren das Verhältniss der Blinden von 10,5 (zu 10000 Einwohnern) auf 6 herabsinken, da $^4/_{10}$ der Erblindungsursachen heilbar sind.

III. Die offene Wundbehandlung nach Augen-Operationen von Dr. Ladislaus v. Blaskovics.

Verwendet wurde bei 1238 Fällen die offene Wundbehandlung, nach Hjort

modificirt. Bis zur vollständigen Wiederherstellung der Kammer wurden beide Augen verbunden, das operirte mit Fuchs'schem Gitter. Nach 24 Stunden blieb der Verband ganz fort, das operirte Auge wurde durch ein unbedecktes Fuchs'sches Gitter gegen gröbere Traumen geschützt. Der Spitalsaufenthalt betrug bei Star-Operirten 10—11 Tage. Die Erfolge waren befriedigende.

IV. Die Operation des juvenilen Stars von Dr. Ladislaus v. Blaskovics.

Wenn Verf. die gesammten Erfolge überblickt, so ergiebt sich zweifellos, dass die Star-Extraction mit Iridectomie der Discission und der Extraction mit runder Pupille entschieden überlegen ist, da nach Discission 4,4 %, nach einfacher Linear-Extraction 2,9 % Verluste, nach der mit Iridectomie verbundenen Linear-Extraction gar kein Verlust beobachtet wurde. (Berücksichtigt wurden 527 Operationen gegen Jugendstar und 36 wegen Myopie vom 1. Januar 1891 bis 31. December 1900.)

V. Expulsive Blutungen aus dem Bulbus-Innern von Dr. Cornelius Scholtz.

Die expulsiven Blutungen werden durch schwere Gefäss-Erkrankungen hervorgerufen, die unmittelbar veranlassende Ursache ist eine plötzliche Herabsetzung der Spannung des Auges. Was den Ursprung der Blutungen betrifft, so kann das Blut entweder aus der Aderhaut oder aus den dahinter verlaufenden langen Ciliar-Arterien stammen. Praktisch können folgende Lehren gezogen werden: Bei Alterstar-Operationen kann man vorher den Eintritt expulsiver Blutungen nicht voraussehen. Der Glaskörpervorfall ist wohl als eine Folge der Blutung anzusehen. Bei der Stellung der Indication für die Operation von durch Glaucom erblindeten Augen muss man ausserordentlich vorsichtig sein.

VI. Die Prophylaxe der Blenorrhoea neonatorum von Dr. Wilhelm Leitner.

Da in den Gebäranstalten das Credé'sche Verfahren als das zuverlässigste sich erwiesen hat, hält Verf. die obligatorische Einführung desselben auch ausserhalb der Anstalten für segensreicher, als das gegenwärtig geübte Vorgehen, welches nach der Unterbindung der Nabelschnur die äussere Reinigung der Lider mit Karbollösung verlangt. In leicht verständlich geschriebenen Schriften muss das Publicum über das gefährliche Augenleiden aufgeklärt werden.

VII. Die Geschichte der Trachombehandlung von Dr. Kornelius Scholtz.

Die Geschichte zeigt uns als Heilmittel gegen das Trachom zwei, deren Anwendung niemals ganz aufhörte und zu denen man immer wieder zurückkehrte: das Argentum nitricum und das Cuprum sulfuricum. In hygienischen Maassnahmen gegen die Verbreitung des Trachoms ist Ungarn den übrigen Staaten voraus.

VIII. Die sympathische Augen-Entzündung von Dr. Emil v. Grósz.

Die interessante Arbeit verdient im Original nachgelesen zu werden. Verf. gelangt zu folgenden Schlussfolgerungen: Gegen die ausschliessliche Rolle der Sehnerven spricht das klinische Bild, das gewöhnlich in Form der

Iridocyclitis auftritt, aber auch der anatomische Befund und die Versuche sprechen nicht dafür. Gegen die Vermittelung durch die Blutbahn spricht der Umstand, dass man bisher im Anschlusse an die sympathische Entzündung andre Veränderungen im Organismus nicht gefunden hat.

Der anatomische Beweis für die Verbindung beider Augen durch Lymphbahnen ist noch ausständig.

Gegen die Reflexwirkung der Ciliarnerven ist einzuwenden, dass die Pathologie keine rein neurotische Entzündung kennt und die nach der Enucleation auftretende sympathische Entzündung vollends unverständlich wäre.

Gerade die letztere Erfahrung stürzt auch die Theorie von Schmidt-Rimpler, doch ist es auch im Uebrigen nicht wahrscheinlich, dass die in die Blutbahn gelangenden Infectionskeime so vielfacher Provenienz eine im Allgemeinen identische Entzündung, nämlich eine Iridocyclitis, erzeugen wollen. Die Aehnlichkeit der an beiden Augen gefundenen klinischen und anatomischen Erscheinungen sowie der Verlauf beweisen, dass auf beiden Augen die Uveitis durch denselben Infectionsstoff hervorgerufen wird. Die Uebertragung muss daher auf dem Wege der directen Weiterleitung geschehen und dazu können nur die Nerven dienen. Schon auf dem Wege der Ausschliessung müssen wir zu dieser Auffassung kommen.

Die von Einzelnen gefundene Neuritis und Perineuritis stellen, wie wir das erörterten, ebensowenig das Wesentliche an den Sehnerven wie an den Ciliarnerven vor. Wir müssen offen gestehen, dass wir anatomisch den Weg der Uebertragung nicht kennen, aber wir besitzen die physiologischen und pathologischen Beweise. Dass sich der Infectionsstoff auf dem Wege der Nervenleitung fortpflanzen kann, ohne dass wir mit unsren bisherigen Methoden an den Nerven selbst histologische Veränderungen nachweisen könnten, dafür bietet die Lyssa ein klassisches Beispiel, deren Virus von der Bissstelle im Wege der Nerven centripetal bis zum Central-Nervensystem sich fortpflanzt und von dort, nachdem es sich vermehrt, centrifugal zu den einzelnen Körpertheilen, insbesondere aber zu den Speicheldrüsen gelangt. Die Verbreitung auf dem Wege der Nerven haben Vestea, Zagari und Roux auch experimentell bewiesen und damit stehen auch die von Schaffer nachgewiesenen Veränderungen an den Zellen des Central-Nervensystems im Zusammenhange.

Unter Anwendung dieser Analogie wird das klinische Bild der sympathischen Augenentzündung verständlich; die Aehnlichkeit der Veränderungen an beiden Augen, der Erfolg der präventiven Enucleation, der ungewisse Erfolg der Neurectomia optico-ciliaris; die Entzündungen nach der Enucleation, das Intervall, die hartnäckigen Kopfschmerzen, auf welche Haab hingewiesen hat, und sogar das, warum das Leiden in der überwiegenden Zahl der Fälle als Iridocyclitis und nur ausnahmsweise als Papilloretinitis auftritt; im ersteren Falle leiten die Ciliarnerven, im letzteren die Sehnerven den Infectionsstoff weiter.

Aus den vorstehenden Erörterungen ergiebt sich, warum ich nicht den experimentellen Beweis für diese meine Erklärung erbringen kann, weil nämlich der Infectionsstoff selbst unbekannt ist und die bisherigen Versuchsthiere für die Impfung nicht empfänglich sind.

Doch will das nicht besagen, dass die Wege zu einer weiteren Klärung der Frage verschlossen sind. Im Gegentheil, die Forschung muss in zwei Richtungen fortschreiten, die eine ist das Suchen nach dem Infectionsstoff, die andre das weitere Studium der Verbreitungswege der Lyssa und

speciell die Feststellung des Umstandes, wie lange es braucht, bis die in die vordere Kammer oder in den Glaskörper des einen Auges verimpfte Lyssa den Seh- und die Ciliarnerven des andren Auges virulent macht. Die Verlässlichkeit der Ergebnisse verlangt, dass die erste Aufgabe von berufenen Bakteriologen, die letztere von Experimentalpathologen gelöst werde, beide jedoch mit fortwährender Unterstützung des Klinikers. Auch ich selbst werde bestrebt sein, auf dem gefundenen Pfade weiter zu schreiten, doch werde ich es natürlich mit Freuden begrüssen, wenn auch Andre den bezeichneten Weg betreten, denn schliesslich kann jeder ehrliche wissenschaftliche Arbeiter nur ein einziges Ziel vor Augen haben: Das Auffinden der Wahrheit.

F. Mendel.

---

2) Die Kurzsichtigkeit, ihre Entstehung und Bedeutung, von Dr. J. Stilling, Prof. der Augenheilkunde in Strassburg i. E. mit 4 Abbildungen. Berlin, Reuther u. Reichard. 1903. 75 Seiten.

Sammlung von Abhandlungen aus dem Gebiete der pädagogischen Psychologie und Physiologie. Herausgeg. von Prof. Ziegler (Strassburg) und Prof. Ziehen (Utrecht).

Die Kurzsichtigkeit war schon den alten Griechen wohlbekannt, wie den Römern und den Arabern. Die Kurzsichtigkeit hängt ab vom Lesen und Schreiben; nicht lediglich, oder hauptsächlich, von den ungünstigen äusseren Verhältnissen, unter denen diese Arbeit geleistet wird. Die Kurzsichtigkeit entsteht, einzelne seltene Fälle ausgenommen, die rein pathologischer Natur sind, nur während des Wachsthums. Nach Vollendung des Wachsthums (dem 25. Jahre) pflegt sie stille zu stehen; nur in einer kleinen Anzahl von Fällen schreitet sie fort und erreicht die höchsten Grade. Die Meinung, dass Kurzsichtigkeit in einer wirklichen Krankheit des Auges ihren Grund habe, ist seit etwa 4 Jahrzehnten aufgekommen und durch Donders verbreitet worden. Klinisch muss man zwei Formen der Kurzsichtigkeit unterscheiden:

1) eine gewöhnliche, die nach Vollendung des Wachsthums still steht, und 2) eine andre, mit hochgradigen Veränderungen, die zur Erblindung führen können, die in vielen Fällen nicht an die Zeit des Wachsthums gebunden ist, sondern schon in früher Kindheit hohe und höchste Grade erreicht, und in der Mehrzahl der Fälle bei Menschen vorkommt, die sich niemals mit anstrengender Naharbeit sich abgegeben, wie auch Guttmann durch eine Statistik aus der Klinik von Magnus bewiesen hat. Die letztere Form entsteht durch Inzucht und ist eine Wassersucht des Auges. Die erstere ist keine Krankheit. Für die Entstehung der Naharbeit-Myopie ist die Accommodations-, wie die Convergenz-Hypothese nicht stichhaltig. Ursache ist die Abwärtsdrehung, wobei die schrägen Muskeln einen Druck auf das wachsende Auge ausüben, besonders die oberen.

Augen mit Kurzsichtigkeit von 6—8 Dioptrien und selbst von 14 Di. haben bei anatomischer Untersuchung gar nichts Krankhaftes gezeigt, nur eine geringe Verlängerung, bis zu 2 mm. Die Höhe des Grades macht nichts aus, weil die Hornhautkrümmung so variabel sei (r = 7 bis 9 mm). Dagegen könne ein Auge einen relativ geringen Grad von Kurzsichtigkeit aufweisen und dennoch ohne Zeichen einer schweren Erkrankung, eine wassersüchtige Ausdehnung darbieten, sowohl bei der Augenspiegel-Untersuchung, als bei der Section. Denn wenn kranke Augen auch einen sehr hohen Grad von Kurzsichtigkeit erreichen, wie ihn das Wachsthum unter

Muskeldruck nicht hervorbringt; so müssen solche Augen doch, ehe sie die hohen Grade erreichen, die niedrigen zuvor passiren. Uebergänge zwischen der Arbeitskurzsichtigkeit und der deletären Form kommen nicht vor. Der weisse Halbmond am Sehnerven-Eintritt ist der perspectivische Ausdruck der verzogenen Wand des Sehnerven-Kanals, die weiss aussieht. Liegt die Schleife des Rollmuskels tief, so muss die Sehne des letzteren bei Zusammenziehung des Muskels auf den Augapfel drücken. Die Rolle liegt tief, wenn die Augenhöhle niedrig ist. Die niedrigen Augenhöhlen (chamaiconche) gehen bis zum Index[1] 80; die mittleren (mesoconche) bis 85, die hohen (hypsiconche) bis 88, selten 90. Die Messungen an Erwachsenen ergaben für die Kurzsichtigen 80,5; für die Normalsichtigen dagegen von 88,8. Somit hängt die Disposition für Kurzsichtigkeit ab von der niedrigen Form der Augenhöhle, und diese wieder von der Breitgesichtigkeit. Diese Lehre wurde von Pädagogen günstig aufgenommen, von augenärztlichen Schulhygienikern bekämpft.

Schnabel hält das kurzsichtige Auge zwar für gesund, aber mit einem Entwicklungsfehler behaftet, der in einer unvollkommenen Bildung der Lederhaut um den Sehnerven bestehe. Da aber in Europa, gering gerechnet, im Durchschnitt mindestens ein Drittel aller Individuen zur Kurzsichtigkeit disponirt, so müsste man schliessen, dass die Natur so zu sagen in jedem dritten Fall nicht im Stande wäre, das Auge fertig zu bilden. Bei langgesichtiger Bevölkerung ist Kurzsichtigkeit selten, bei breitgesichtiger häufig.

Mehrere angesehene Forscher sehen in der Naharbeit-Kurzsichtigkeit keine Krankheit, sondern eine Art natürlicher Anpassung, so Tscherning, v. Hippel, Landolt, Schnabel; auch Donders hat seine Ansicht geändert. Schnabel hält sie für einen Vortheil. Goethe und Virchow waren kurzsichtig.

Uebergänge der Naharbeits-Kurzsichtigkeit in die deletäre Form kommen nicht vor. Die letztere kann nur durch Volkshygiene verringert werden, durch Fortschritte des Verkehrs und der sich ausbreitenden Kultur, welcher abgelegene Gebirgsgegenden mit stagnirender Bevölkerung nach und nach erschlossen werden. In Salzburg kommt auf 1000 Einwohner schon ein Fall von deletärer Kurzsichtigkeit. Gute Beleuchtung, passende Schulbänke, guter Druck u. s. w. tragen dazu bei, die Zahl und den Durchschnittsgrad der Kurzsichtigkeit zu verringern; aber, dass dies sehr viel sei, wird nach den bisherigen Erfahrungen Niemand behaupten können. Die neuen Schulpaläste haben nicht viel zur Verringerung der Kurzsichtigkeit beigetragen. Die Anforderungen des heutigen Lebens sind so gross geworden, dass man die jungen Leute viel mehr schädigen würde, wenn man ihr Bildungsniveau heruntersetzt, als wenn ein Theil von ihnen kurzsichtig wird.

Hirschberg.

[1] Höhe zu Breite = J : 100; Beispiel 32 : 40 = J : 100; J = 80.

Journal-Uebersicht.

I. A. v. Graefe's Archiv f. Ophthalmologie. LVI. 1.

1) **Ueber Ringabscess der Hornhaut,** von Prof. Dr. Ernst Fuchs in Wien.

9 Fälle, von denen 7 schwere typische, 2 leichtere, weniger typische Formen darstellten, konnten mikroskopisch untersucht werden.

Der Ringabscess entwickelt sich fast ausschliesslich nach perforirenden Verletzungen, auch Operationen; in einem Falle bildete eine alte Iris-Einheilung die Veranlassung zur Infection. Die Hornhautwunde ist bald rein, bald in den hintersten Schichten eitrig infiltrirt, hier liegen auch einzelne Bakterienhaufen. Der Ringabscess selbst besteht aus einem Eiterzellen-Infiltrat, welches den Hornhautrand in seinem ganzen Umfange einnimmt und eine vordere und eine hintere Zone erkennen lässt. Der vordere Infiltrationsring ist stets stärker entwickelt als der hintere, beide können ganz getrennt sein, sind aber häufig durch ein Gebiet mittelstarker Infiltration verbunden. Die Zellen des vorderen Infiltrationsringes entstammen den Gefässen des Limbus und der vorderen Ciliargefässe; die Zellen des hinteren Ringes werden vor der Membr. Descem. eingewandert sein, denn von Aufblätterung und Zerstörung der Descem., wie wir sie beim ulc. serpens kennen, ist nichts sichtbar. Das Hornhautgewebe ist in grosser Ausdehnung und zwar vorzugsweise in den hinteren Schichten nekrotisch. Eitriges Exsudat füllt die vordere Kammer aus. Iris und Ciliarkörper sind hochgradig entzündet, die Iris oft stark nekrotisch, daneben bestehen eitrige Entzündung der Retina und eitrige Exsudate im Glaskörper.

Bakterien finden sich überall in den Augen. Es handelt sich um Staphylokokken, einmal neben Pneumokokken, Streptokokken und mehrmals um Stäbchen, welche nicht bestimmt werden konnten.

Vermuthlich erfolgt die Entwicklung des Processes so, dass eingewanderte Bakterien eitrige Iridocyclitis und Ernährungsstörungen der Hornhaut hervorrufen. Da die Schädlichkeiten von hinten einwirken, so wird die Hornhaut vorzugsweise in den hinteren Schichten nekrotisch. Die Nekrose führt zur Auswanderung von Leukocyten, die von der ganzen Peripherie her erfolgt und daher einen Ring bildet. Der Ringabscess ist daher als sequestrirende Eiterung aufzufassen, welche manchmal in der That Ausstossung des Sequesters im Gefolge hat. Diese Auffassung erklärt, dass der Ringabscess ganz unabhängig von dem Sitze der Wunde marginal liegt. Handelte es sich um einen Process, welcher dem nach Impfkeratitis auftretenden Einwanderungsringe analog ist, so müsste eine Abhängigkeit von der Lage der Wunde bestehen.

Verf. zieht einen Vergleich zwischen den beiden bösartigsten bakteriellen Erkrankungen der Hornhaut, Ringabscess und Ulcus serpens. Ersterer entwickelt sich nach perforirenden Verletzungen und einzeln ohne diese, wie bei metastatischer Ophthalmie, das Ulcus serpens nach oberflächlichen Verletzungen der Hornhaut. Die verletzte Stelle bildet das Centrum des Ulcus serpens, welches von der Mitte nach der Peripherie hin langsam fortschreitet, während der Ringabscess sich in umgekehrter Richtung rasch entwickelt. Das Ulcus serpens führt selten, der Ringabscess fast immer zur Panophthalmie. Die Hornhautnekrose geht beim Ulcus serpens von den vorderen, beim Ringabscess von den hinteren Schichten der Hornhaut aus. Beim Ulcus serpens ist das Kammerwasser keimfrei, beim Ringabscess reich an Bakterien. Der gewöhnliche Erreger des Ulcus serpens, der Pneumococcus, wird beim Ringabscess meistens nicht gefunden. Anscheinend können hier verschiedene Bakterien die Erreger der Entzündung sein.

---

2) Scheinbare Embolie der Arteria centralis retinae als physikalisches Phänomen, von Prof. Dr. Hoppe in Cöln.

Eine 32jährige Frau im letzten Stadium der Schwangerschaft empfand

in Folge von Angst Herzklopfen und Luftmangel. Unter Schweissausbruch trat Verdunkelung des rechten Auges ein. Vorstellung am nächsten Tage. Blasse Frau, Athmung regelmässig, Herztöne rein, zweiter Aortenton klappend, Herzdämpfung nach links verbreitert, Puls kräftig, 110. Linkes Auge gesund. Rechtes Auge: E, S = $^6/_{15}$, Gesichtsfelddefect oben-innen. Der Augenspiegel bot das typische Bild einer Ast-Embolie der Art. centr. retin. unten-aussen. Der betreffende Ast erschien von der Theilungsstelle der unteren Arterie bis $^1/_4$ P. D. über den Papillenrand hinaus als silberglänzende Linie, peripherwärts war das Gefäss normal gefüllt, aber von venöser Färbung, die Blutsäule mehrfach unterbrochen. Von der Arterie zog ein feiner Ast zur Macula und ein zweiter abwärts. Bei längerer Beobachtung zeigte sich deutlich ein Hin- und Herschwanken und Zerreissen und Zusammenfliessen der Blutsäule. Bei tiefer Inspiration zerfiel in dem ganzen abgesperrten Gefässlumen die Blutsäule in eine Anzahl kurzer Säulchen, die durch lange, helle Zwischenräume getrennt waren. Beim Nachlass der Inspiration füllten sich zunächst die Seitenäste und dann der Hauptast. Das Phänomen trat bei jeder tiefen Inspiration auf, durfte aber nicht häufig wiederholt werden, weil sich jedesmal, wie bei dem ersten Anfalle, beunruhigende Allgemeinerscheinungen einstellten. Nach der 2 Tage später erfolgten Entbindung wurden die regelmässigen Beobachtungen fortgesetzt. deren Einzelheiten hier übergangen werden müssen. Es sei nur kurz angedeutet, dass das abgesperrte Arterienstück zeitweise wieder bluthaltig und erweitert war, sich aber schliesslich stark verschmälerte. Sehschärfe stieg auf $^4/_4$, das Skotom hellte sich auf, so dass es nicht belästigte.

Verf. giebt folgende Deutung. Bei jeder Inspiration sinkt die Blutmenge und der Blutdruck in dem peripheren Arterien- und Venengebiet. Ist das Lumen einer Endarterie verschlossen, so setzt sich bei tiefer Inspiration die Ansaugung des rechten Herzens an den Venen durch das Capillargebiet in die Arterien fort. Da durch das Hauptrohr kein Blut zuströmen kann, so entsteht in der Arterie ein Raum mit niedrigem Druck. Dieser Raum muss daher bei Nachlass der Inspiration das Blut aus den Capillaren aussaugen und sich so wieder füllen.

Die bei jeder Inspiration eintretende relative Blutleere der peripheren Arterien wird in der Regel durch die nächste vom Herzen kommende Blutwelle wieder ausgeglichen. Bleibt bei Herzschwäche oder sonstigen Erkrankungen des Herzens die Blutwelle aus, so kann es zu einer Aspiration der Arterienwände kommen, welche sich platt aneinander legen, so dass der Querschnitt des Gefässlumens eine gekrümmte Linie darstellt. Das Lumen wird verlegt, und die nachfolgenden arteriellen Wellen vermögen es nicht zu öffnen, weil der Adhäsionsdruck der sich berührenden Flächen zu gross ist und zudem im Auge der Gewölbedruck der eingesunkenen Gefässwand durch den intraocularen Druck erhöht wird.

Die Wiederanfüllung des verlegten Lumens erfolgte im vorliegenden Falle zunächst von der Peripherie, später mag der normal gerichtete Blutstrom mitgewirkt haben. Schliesslich folgte Wandschrumpfung und Schwund des Hauptastes und der Nebenäste.

---

3) Weitere Mittheilung über das Colobom am Sehnerven-Eintritte und den Conus nach unten, von Prof. A. Elschnig in Wien.

Vier weitere Beobachtungen, 2 Fälle von Colobom am Sehnerveneintritte (4 Augen) und 2 Fälle von Conus nach unten (2 Augen).

In einem Colobom-Auge schlug sich die Netzhaut um den Rand des in die freie Skleralfläche vorragenden Grenzgewebes nach aussen in die Chorioidea um und trennte als rudimentäre Netzhautanlage Choriocapillaris und Sklera.

Verf. hält ein Sprossen der Ränder der secundären Augenblase in abnormer Richtung für die Ursache der Colobombildung. Er verweist auf die jüngst erschienene Arbeit von v. Hippel, mit dem er im ganzen übereinstimmt, nur dass er das Sprossen der Ränder als den primären Vorgang ansieht, während v. Hippel es als secundären Vorgang betrachtet, welcher eintritt, wenn die Rückbildung des Mesodermzapfens nicht erfolgt.

Der Conus muss vom Colobom streng getrennt werden. Er ist nicht wie das Colobom eine angeborene Missbildung, sondern eine Anomalie welche sich auf Grund „mangelhafter Anbildung der Sklera" entwickelt.

---

4) **Ueber Impfkeratitis durch Staphylococcus aureus bei Kaninchen,** von Dr. H. de Waele in Gent (Belgien). (Aus dem pathologischen Institut zu Leipzig.)

Acht Stunden nach der Impfung sind bereits Leukocyten vom Limbus her in die Hornhaut eingewandert, haben die Impfstelle aber noch nicht erreicht. Die hier sichtbaren zahlreichen Leukocyten müssen aus der Bindehaut stammen, an deren Tarsaltheil und Uebergangsfalte eine starke Auswanderung stattfindet. Eosinophile Zellen (*α*-granula Ehrlich's) sind während des ganzen Processes sehr selten. Die zuerst chemotaktisch angezogenen Zellformen sind gelappt- oder polymorphkernige neutrophile Leukocyten, die zum Theil phagocytisch thätig sind und meistens unter Vakuolenbildung zu Grunde gehen. Die einkernigen, nicht granulirten Wanderzellen werden zahlreicher und gelangen zum Infectionsherd, wobei sie Trümmer abgestorbener Zellen aufnehmen. Am dritten Tage sieht man am Limbus Mitosen in den fixen Gewebszellen, deren Abkömmlinge von den einkernigen Leukocyten nicht sicher zu unterscheiden sind. Am fünften Tage beginnt die Reinigung des Geschwürs. Das Epithel wuchert und bildet zwischen den Fibrillen Anhäufungen, welche ein cancroid-ähnliches Aussehen gewinnen können. Die Wanderzellen nehmen in der Nähe des Geschwürs und am Limbus an Zahl ab und sind überwiegend einkernig. Am achten Tage ist das Auge reizlos, das Geschwür gereinigt und mit Epithel bedeckt. Am dreizehnten Tage treten in den schon vorher beweglichen Hornhautkörperchen Mitosen auf. Dass einkernige Leukocyten sich an der Regeneration des Gewebes betheiligen, konnte nicht beobachtet werden, wahrscheinlich wird die Narbenbildung nur durch die Hornhautzellen bewirkt.

---

5) **Beitrag zur Kenntniss der sogenannten fleckförmigen Fettdegeneration des Sehnerven, speciell bei der Panophthalmie,** von Otto Spühler, med. pract. in Bern. (Aus dem Privat-Laboratorium von Privatdocent Dr. Siegrist in Basel.)

Vor Kurzem hat Siegrist auf eigenartige herdförmige Veränderungen im Sehnerven aufmerksam gemacht, welche sich bei verschiedenen Allgemeinleiden und bei Erkrankungen des Auges selbst finden. Bei der Discussion in Heidelberg wurden diese Herde von verschiedenen Seiten auf postmortale und unter dem Einflusse der Conservirungsmittel entstandene Veränderungen zurückgeführt. Elschnig erklärte sie für Artefacte, die durch mechanische Schädigung der Nerven vor der Fixirung gesetzt wurden, also in der Regel durch die quetschende Wirkung der Scheere.

Auf Grund umfangreicher anatomischer und experimenteller Untersuchungen kommt Verf. zu dem Schlusse, dass die Elschnig'sche Anschauung im Allgemeinen richtig ist, aber keine erschöpfende Erklärung giebt. Bei einzelnen Arten der Herde müssen neben dem mechanischen Insulte noch andre Momente mitwirken. Es giebt Formen, bei denen die Neurogliazellen noch so lebensfrisch gewesen sein müssen, dass sie auf mechanische Reize reagiren konnten, und andre Formen, bei denen von einer Reaction der Zellen nichts sichtbar ist. Hier haben wir die reinsten Quetschungsformen im Sinne Elschnig's. Bei einer dritten Form fehlen in den Herden die Markfasern zum Theil oder ganz. Die Herde bestehen nur aus concentrischen Zügen von Neuroglia. Hier ist neben dem mechanischen Insult eine Erkrankung des Sehnerven unabweisbar. Daher findet man diese Form bei vorgeschrittenen intraocularen Tumoren, Panophthalmie, Atrophie des Opticus.

---

6) **Ueber den Zusammenhang gewisser Formen der retrobulbären Neuritis mit Erkrankungen des Gefässsystems,** von Dr. Franz Schieck, Privatdocent und I. Assistent der Klinik in Göttingen. (Aus der Königl. Universitäts-Augenklinik zu Göttingen.)

Bekanntlich hat Birch-Hirschfeld auf Grund experimenteller Untersuchungen bei der Alkohol-Amblyopie der primären Degeneration des Netzhautganglion besondere Bedeutung beigelegt und einen vom Verf. publicirten Fall von Intoxications-Amblyopie, bei welchem eine ausgesprochene Gefässerkrankung im Opticus als Ursache der Degeneration des für die Ernährung ungünstig gelegenen papillo-macularen Bündels angesprochen wurde, einer abweisenden Kritik unterzogen. Zur Stütze seiner Anschauung bringt Verf. 3 Krankengeschichten von retrobulbärer Neuritis, 1) auf luetischer Basis, 2) bei Myocarditis, 3) mit plötzlich auftretender partieller Thrombose der Centralvene. Klinisch handelte es sich um die Erscheinungen der Intoxications-Amblyopie, doch lag Alkohol- oder Nikotinvergiftung nicht zu Grunde. Verf. hält den Zusammenhang mit Veränderungen im Gefässsystem für im höchsten Grade wahrscheinlich und weist darauf hin, dass bei der diabetischen centralen Amblyopie im Sehnerven anatomische Veränderungen nachgewiesen sind, welche auf eine primäre Gefäss-Erkrankung hindeuten. Endlich sind Fälle beobachtet, bei denen in Folge von Erschöpfung centrale Skotome auftraten, welche nach Besserung des Ernährungszustandes schwanden. Auch hier würde die centrale Lage der macularen Bündel die Erscheinungen ungezwungen erklären.

---

7) **Ueber angeborene totale Farbenblindheit,** von Prof. Dr. Karl Grunert, I. Assistenzarzt der Univers.-Augenklinik zu Tübingen.

Nach einem ausführlichen geschichtlichen Ueberblick, in welchem die theoretische Seite der Frage und die bisherige Kasuistik behandelt werden, berichtet Verf. über fünf selbst untersuchte Fälle. Alle Individuen zeigten Amblyopie, Lichtscheu und Nystagmus. Neben der herabgesetzten centralen war die periphere Sehschärfe normal. Dreimal konnte ein centrales Skotom nachgewiesen werden, nur einmal Veränderungen am Fundus: leichte Atrophie der Papillen beiderseits und in einem Auge „Körnelung" des centralen Theils des Fundus, ein hellrother Fleck und Pigmenthaufen in der Nähe der Macula. Einmal bestand Hypermetropie, zweimal einfacher myopischer Astigmatismus, zweimal zusammengesetzter hypermetropischer Astigmatismus. Die sonstige Prüfung, Spectrum u. s. w. bot nichts Besonderes. Es folgt dann eine ein-

gehende kritische Besprechung des ganzen bisher vorliegenden Beobachtungsmaterials.

Verf. hält die Annahme einer Zapfenblindheit für ausreichend, um alle Erscheinungen zu erklären. Die Hering'sche Theorie würde dahin zu ergänzen sein, dass die Zapfen die Roth-grün-, Blau-gelb- und Schwarz-weiss-Substanz, die Stäbchen nur die Schwarz-weiss-Substanz in sich führen. Der Sehpurpur befähigt die Stäbchen, auch bei geringen Lichteinwirkungen auf die Schwarz-weiss-Substanz lebhaft zu reagiren, während sie bei Tageshelle die Zapfen nur ungenügend zu unterstützen im Stande sind. Scheer.

II. Annales d'oculistique. 1903. März—Juli.

1) **Papillitis und Hirntumor,** von Dianoux.

---

2) **Die verschiedenen Formen von Tic am Sehorgan,** von Meige.

Zusammenstellung der Formen von unwillkürlichen Zuckungen der Lidmusculatur sowie der äusseren und der inneren Augenmuskeln.

---

3) **Refractionsmessung auf Grund des Scheiner'schen Versuchs,** von Fromaget.

Dazu dient das von Le Méhauté construirte „Ametropometer". Abbildungen und Beschreibung sind im Original nachzulesen.

---

4) **Bemerkungen zur Geschichte der Kineskopie,** von Holth.

---

5) **Primäres Sarcom der Hornhaut,** von Sempé und Villard.

Der mitgetheilte Fall ist der siebente in der Literatur. Der Tumor hatte sich im Laufe von 15 Jahren entwickelt und war durchaus auf die Hornhaut beschränkt geblieben. An einer kleinen Stelle war die Membr. Descemeti durchbrochen. Früher war der Patient an Epitheliom der Unterlippe operirt worden. Der Tumor selbst ist als plexiformes Fibrosarcom anzusprechen.

---

6) **Ueber spastische Retraction der Oberlider,** von Chevallereau und Chaillons.

---

7) **Simulation von concentrisch eingeengtem Gesichtsfeld,** von Bichelonne.

Aus den angestellten Untersuchungen geht hervor, dass eine Simulation von nur mässig eingeengtem Gesichtsfeld sehr schwer ist und immer an der Ungleichheit der festgestellten Grenzen entdeckt werden kann. Leichter dagegen ist und schwerer nachzuweisen die Simulation von sehr stark verengtem Gesichtsfeld.

---

8) **Farbenperception,** von Kennet Scott

---

9) **Grade und Grenzen der Blindheit,** von Truc.

Verf. definirt „Blindheit" als einen krankhaften Zustand, der, angeboren oder erworben, in dem heilbaren oder unheilbaren Mangel besteht, Licht zu empfinden. Praktisch blind ist Jemand, dem die Fähigkeit mangelt, sich zu orientiren, zu arbeiten und für seinen Lebensunterhalt zu sorgen.

Gradweise kann man Blindheit eintheilen in absolute, complete und relative. Bei ersterer ist $S = 0$, bei der zweiten $S = \frac{1}{\infty}$, bei der dritten $S < 0{,}1$.

10) **Ueber gürtelförmige Trübung der Hornhaut,** von Kalt.

Verf. hat einen solchen Fall — wie er ihn nennt — von primärer gürtelförmiger Hornhauttrübung untersucht und fand als Ort der Trübung die Grenze zwischen Epithel und Bowman'scher Membran. Er konnte dort eine Infiltration, hervorgerufen durch concentrirte Lösung von phosphorsaurem Kalk, feststellen.

11) **Ophthalmologische Chirurgie des Sinus frontalis,** von Valude.

12) **Ueber die Aetiologie der Ophthalmien der Neugeborenen und ihre obligatorische Meldung,** von Morax.

Unter dem Namen „Ophthalmia neonatorum" hat man eine Reihe von Conjunctival-Infectionen zusammengefasst, deren Aetiologie zum Theil wohl bekannt ist, zum Theil noch der Discussion untersteht.

Die Hälfte aller Infectionen, die sich im Verlauf der ersten Woche nach der Geburt zeigen, ist durch den Gonococcus bedingt.

Der andre Theil entsteht bei Anwesenheit von Koch-Weeks'schen Diplobacillen, Pneumokokken und Streptokokken. Sehr häufig ist es unmöglich im Secret irgend einen Infections-Erreger festzustellen. In wenigen dieser Fälle ist Verf. geneigt, einen hereditär syphilitischen Einfluss anzunehmen.

Keinesfalls ist man berechtigt, die nicht blennorrhoische Spät-Ophthalmie der Neugeborenen auf Rechnung mangelnder Sauberkeit des Pflegepersonals oder der Hebamme zu setzen.

13) **Anatomische Untersuchung eines Falles von Hypopyonkeratitis,** von Villard.

14) **Technik der Kapsel-Entfernung bei der Star-Operation,** von Terson.

15) **Künstliche Reifung der Cataract,** von Fage.

Verf. combinirt die beiden in Gebrauch stehenden Methoden derart, dass er mittels einer Nadel am Hornhautrand eingehend der Vorderkapsel ein kleines Loch beibringt. Nach Abfluss des Kammerwassers massirt er die Linse und erreicht so in kurzer Zeit völlige Reifung.

16) **Aetiologie der Bindehaut-Polypen,** von Deschamps.

Sehr häufig sind nicht entdeckte Fremdkörper die Ursache der in Rede stehenden Affection.

17) **Congenitale familiäre Retinitis pigmentosa,** von Aubineau.

Einer der beobachteten Fälle konnte anatomisch untersucht werden, wobei sich folgendes ergab:

Die Nervenfaserschicht, die Ganglienzellen und die innere granulirte Schicht waren im Wesentlichen normal, abgesehen von Sklerose der Netzhautgefässe und dem eingewanderten Pigment. Die äussere granulirte Schicht

war stark atrophisch und die Sinnes-Epithelien völlig verschwunden, bis auf den Bezirk der Macula.

Das Pigment-Epithel zeigte starke Desorganisation. Ausgewandertes Pigment fand sich bis in die innersten Schichten der Netzhaut, namentlich auch um die kleinsten Gefässe herum. Die Choriocapillaris war atrophisch, ihre Gefässe sklerosirt.

18) **Resection des Sympathicus bei Glaucom,** von Lagrange.

19) **In welchen Grenzen verhindert die Enucleation die sympathische Ophthalmie?** von Dianoux.

Nach einer Umfrage bei französischen Fachgenossen kommt Verf. zu dem Ergebniss, dass kein Fall von sympathischer Ophthalmie bekannt ist, der später als 7 Wochen nach erfolgter Enucleation des ersten Auges ausgebrochen wäre. Er nimmt in Folge dessen diese Erfahrung zur Richtschnur bei Erledigung von Unfall-Ansprüchen.

20) **Die Augenkrankheiten im Gesetz vom 15. Februar 1902,** von Bourgeois.

21) **Die Rolle der Tenon'schen Kapsel bei der Schieloperation,** von de Wecker.

22) **Diphtherische Augenmuskel-Lähmung und Hemiplegie,** von Teillais.

In den beiden mitgetheilten Fällen kam es zu einer Hämorrhagie, welche die centrale Hemiplegie verschuldete.

23) **Extraction der Cataract in der Kapsel durch die Sklera nach Zonulotomie,** von Gradenigo.

24) **Sehstörung durch verstärkte binoculare Association,** von Janet.

Die Erklärung des mitgetheilten psychologisch interessanten Falles ist rein hypothetisch.

25) **Dermatologische Classification der Blepharitiden,** von Terson.

Moll.

III. Recueil d'ophtalmologie. 1903. Februar—Juni.

1) **Die Verletzungen des Auges und das Gesetz über Arbeitsunfälle,** von Yvert.

2) **Augencomplicationen während der Scharlach-Epidemie zu Wilna im Jahre 1902,** von Strzeminski.

Die stets am Ende des Krankheitsverlaufes auftretenden Complicationen bestanden in zwei Fällen von Ulcus corneae, 1 Fall von multiplen Phlyktänen, einer Accommodations-Lähmung und endlich in einem Fall von Bindehaut-Diphtherie.

3) **Spontaner Austritt einer 9 Jahre zuvor reclinirten Cataract, während einer Iridectomie,** von Bouchart.

4) **Subretinaler Cysticercus der Maculagegend,** von Galezowski.
Die Operation soll ausgeführt werden.

5) **Zwei Fälle von sympathischer Ophthalmie,** von Valois.
In beiden Fällen nützte die Enucleation nichts. Erst Sublimat-Injectionen in das orbitale Gewebe des sympathisirenden Auges führten zur Heilung.

6) **Studien über Trachom,** von Bouchart.

7) **Bemerkungen über einen Fall von tardiver hereditärer Augenlues,** von Sendral.
Die hereditäre Syphilis führt am häufigsten zu interstitieller Keratitis, welche oft ohne Spuren zu hinterlassen abheilt, welche Art der Behandlung auch angewendet war (? Ref.). Recidive sind häufig, welche denn mit Vorliebe die tieferen Augenhäute befallen. Hier sind in erster Linie Quecksilber-Einreibungen indicirt, die man mit Jod und Arsen combiniren kann. Jod allein hat gerade bei specifischen Augenleiden geringen Erfolg.

8) **Irido-Chorioiditis mit Neuritis optica und Pantophthalmie bei gonorrhoischer Cerebrospinal-Meningitis,** von Galezowski.
Nicht beendet.

9) **Lymphocytose der Spinalflüssigkeit und Augenleiden,** von de Lapersonne.
Vgl. das Referat aus Archives d'Ophthalm.

10) **Statometrie des Auges,** von Ambialet.
Es handelt sich um ein Instrument zum genauen Messen des Exophthalmus und ähnlicher Zustände.

11) **Colobom der Uvea und Luxation des Unterkiefers in die Orbita derselben Seite,** von Terrien.

12) **Histologie des Xanthelasma,** von Villard.
Die charakteristischen Elemente bestehen aus Zellen, welche zahlreich in den mittleren und tiefen Schichten sich finden. Sie haben einen grossen, leicht färbbaren Kern und ein netzförmig angeordnetes Protoplasma. In den Maschen finden sich ausser kleinen Kugeln einer stark brechenden Substanz eine Ansammlung von in Alkohol löslichen Crystallen in Nadelform.

13) **Benzoesaures Lithium zur Behandlung von Hornhaut-Flecken,** von Mazet.
Verf. sah von einer Lösung von 0,25—1,0 auf 10,0 Wasser gute Erfolge in Fällen, in denen die Flecke auf Einlagerung von phosphorsaurem oder kohlensaurem Kalk beruhten. Moll.

IV. Archives d'Ophtalmologie. 1903. März—Juli.

1) **Schwere Hornhaut-Infection und plötzlicher Durchbruch der Descemet'schen Membran,** von Collomb.

2) **Ueber essentielle intraoculare Hämorrhagie,** von Scrini und Bourdeaux.

3) **Trachom und Ophthalmia purulenta in Aegypten**, von Jacovidès. (Schluss.)

Das Trachom und die eitrige Augen-Entzündung, früher unter dem Namen der ägyptischen Augenkrankheit zusammengefasst. sind zwei verschiedene Affectionen sowohl in ihrem klinischen Verlauf, als in ihrer Pathogenese. Der specifische Erreger des Trachoms ist uns noch unbekannt, während als derjenige der eitrigen Entzündung jeder Eiter-Erreger, besonders der Gonococcus zu gelten hat.

Die grosse Ausdehnung des Trachoms in Aegypten erklärt sich aus klimatischen(?) Einflüssen, sowie ungünstigen hygienischen Bedingungen. Es sind befallen in den untersten Ständen 75 %, im Mittelstand 55—60 % und in der bevorzugten Klasse 35—40 %.

Die eitrige Entzündung kann sich gelegentlich bei einem trachomatösen Individuum finden, durch geeignete Behandlung aber stets zum Verschwinden gebracht werden. Sie erreicht ihre grösste Ausdehnung zweimal im Jahre, gegen den 30. Juni und den 15. October und pflanzt sich namentlich unter den Eingeborenen (durch Schmutz, Fliegen) stark fort.

4) **Bestimmung der Sehschärfe**, von Landolt.

5) **Sarcom im Augenstumpf eines Kindes**, von de Lapersonne.

Der Tumor kam in einem nach Abtragung eines Hornhautstaphyloms entstandenen Stumpf eines 4jährigen Kindes zur Beobachtung. Die anatomische Untersuchung ergab ein Leukosarcom bezw. Gliosarcom.

6) **Zwei Fälle von Verstopfung der Netzhautgefässe mit ophthalmoskopischer und anatomischer Untersuchung**, von Gonin.

7) **Chronische infectiöse sympathische Ophthalmie**, von Abadie.

Namentlich der erste der mitgetheilten beiden Fälle ist in seinem Verlaufe merkwürdig. Nach doppelseitiger Star-Operation mit gutem Erfolge zeigt sich eine Abnahme des Sehens auf beiden Augen (nach 7 Monaten). Die Narbe des zuletzt operirten Auges erschien nicht mehr glatt, ein leichter Substanzverlust war zu sehen. Beiderseits Glaskörpertrübung, namentlich im hinteren Theil. Subconjunctivale Injectionen, Brennungen u. s. w. hatten keinen Erfolg. Erst die dauernde Bedeckung der Narbe mit überpflanzter Bindehaut hatte den Effect, dass sich die Sehschärfe wieder hob und der Glaskörper beiderseits klarer wurde. Verf. ist geneigt, den Process als eine langsam sich entwickelnde sympathische Ophthalmie anzusehen.

8) **Chirurgische Behandlung der Affectionen der Thränenwege**, von de Lapersonne und Rochon Duvigneaud.

Siehe den Bericht über den internationalen Congress zu Madrid.

9) **Untersuchungen über den Bau der Lobi optici bei der Taube**, von Cosmettatos.

10) **Zwei Fälle von isolirter Lähmung des VI. Paares nach Schädelverletzung bei Kindern**, von Roux.

Beachtenswerth ist bei dem einen Fall, dass die linksseitige Abducenslähmung heilte, während die rechtsseitige bestehen blieb. Wahrscheinlich wurde der Nerv links durch ein Blut-Extravasat comprimirt, während er

rechts durch einen Knochensplitter tiefer verletzt wurde. Das Trauma fand statt durch Herausfallen aus einem Schiff mit Quetschung des Schädels.

---

11) **Spinalflüssigkeits-Lymphocytose und Augenleiden,** von de Lapersonne.

Verf. erhielt in folgenden Fällen durch Lumbalpunction eine stark leukocytenhaltige Flüssigkeit:

1) Frische Syphilis mit doppelseitiger Neuritis optica.
2) Specifische Neuritis optica.
3) Frische specifische Chorioretinitis.
4) Specifische Iritis.
5) Plastische Iritis.
6) Einseitige Oculomotorius-Lähmung.

Wieweit es sich um ein wirklich pathognomonisches Zeichen handelt bleibt weiteren Untersuchungen vorbehalten.

---

12) **Partielle Abtragung des Augapfels durch Subenucleation,** von Nicati.

Hierbei wird der hintere Theil des Bulbus exstirpirt. Das Verfahren ist im Original genau beschrieben.

---

13) **Fünf Fälle von Tumor und Pseudotumor der Thränendrüse,** von Coppez.

Es handelt sich um 3 Fälle von Sarcom, einen Fall von sclerosirender Dacryoadenitis und einen Fall von Luxation der Drüse.

---

14) **Histologische Untersuchungen über Xanthelasma palpebrarum,** von Villard.

---

15) **Streptokokken-Infection der Conjunctiva,** von Poulard.

---

16) **Ein Fall von Opticus-Atrophie nach Uterinblutung,** von Chevallereau.

---

17) **Natur und Behandlung des prälacrymalen Tumors,** von Terson.

Es existiren vor dem Thränensack gelegene geschlossene Taschen bei völliger Unversehrtheit der Thränenwege. Histologisch sind sie dem Thränensack gleichartig, woraus hervorgeht, dass sie durch Abschnürung von diesem entstanden sind. Die richtige Behandlung ist die Exstirpation ohne Verletzung der Thränenwege.

---

18) **Experimentelle Untersuchungen über die Centren des Oculomotorius und Trochlearis beim Hunde,** von Demaria.

---

19) **Neuritis optica im Verlaufe akuter Infection,** von Antonelli.

Nicht vollendet.

---

20) **Einseitiger Exophthalmus bei Basedow,** von Bistis.

Die Fälle von einseitigem Exophthalmus bei Basedow'scher Krankheit sind nicht so selten als man allgemein glaubt. Findet man daher einen solchen, namentlich combinirt mit Stellwag'schem und Graefe'schem Symptom, so erscheint die Diagnose gesichert. Moll.

Vermischtes.

In der Nacht zum 1. August d. J. starb im besten Mannesalter, im 52. Lebensjahre, Prof. Immanuel Munk, Abtheilungsvorstand am physiologischen Institut zu Berlin, unser hochgeschätzter Mitarbeiter, tief betrauert von den Seinen und von der wissenschaftlichen Welt, namentlich auch von den Studirenden, die ihm wegen seiner steten Hilfsbereitschaft und seines wohlthätigen Sinnes eine dankbare Erinnerung bewahren werden. Es ist hier nicht der Ort, seine bahnbrechenden physiologischen Forschungen über Stoffwechsel und Ernährung zu erörtern. Sein Lehrbuch der Physiologie, das bis zur 6. Auflage (1902) gediehen und wenigstens bei uns alle andren aus dem Felde geschlagen, enthält (S. 532—586) eine mustergiltige Darstellung des Gesichtsinns. Ehre seinem Angedenken!

Bibliographie.

1) XXVIII. Wanderversammlung der südwestdeutschen Neurologen und Irrenärzte in Baden-Baden am 23. und 24. Mai 1903. Axenfeld: 1. Recidivirende Stauungspapille bei Tumor cerebri. Die vorgenommene mikroskopische Untersuchung ergab als Ursache des Papillitis-Recidivs eine Verlegung der Vene dort, wo sie durch den Scheidenraum rechtwinklig in die Orbita austrat. 2. Sehnervenatrophie und Menstruations-Störungen bei basalen Hirntumoren, bei 4 Frauen beobachtet. Vermuthlich durch Vermittelung der Hypophyse können basale Tumoren auf die Menstruation Einfluss ausüben.

2) Ueber Pupillen-Untersuchungen bei functionellen Psychosen, von Bumke (Freiburg). (Referirt nach dem Neurolog. Centralbl. 1903. Nr. 14.) Vorversuche an 26 Gesunden: Jeder sensible und jeder sensorische Reiz, jede Muskelanstrengung und jedes intensivere geistige Geschehen wird von einer mässigen relativen Mydriasis begleitet oder gefolgt. Die Untersuchung an Kranken zeigte bei den meisten functionellen Psychosen alle Pupillenphänomene unverändert. Nur bei Dementia praecox fehlte die reflectorische Erweiterung auf psychische und nervöse Reize und die Pupillenunruhe völlig. Verf. führt dies auf die erhebliche quantitative Herabsetzung der psychischen Vorgänge bei Katatonikern zurück.

3) Ueber einseitige Innervation des Stirnmuskels bei doppelseitiger totaler Oculomotorius-Lähmung. Eine neue Ptosisbrille, von Salomonsohn. (Berliner klin. Wochenschrift. 1901. Nr. 26. Nach einem Referat im Neurolog. Centralbl. 1903. Nr. 13.) Nach Besprechung der Krankengeschichte des an doppelseitiger completer Ptosis leidenden Patienten beschreibt Verf. eine neue Ptosisbrille, die er dem Patienten zur Hebung der Lider hat machen lassen. Ein Stahldraht, der seitlich am Brillenbügel angebracht ist, bietet für das Lid den Stützpunkt.

4) Ueber die Einwirkung der gebräuchlichen Pupillenreagentien auf pathologische Pupillen, von Dr. G. Levinsohn und Dr. M. Arndt. (Deutsche Zeitschrift für Nervenheilkunde. 1901. XX. Nach einem Referat im Neurolog. Centralbl. 1903. Nr. 12.) Als Resultat ihrer Untersuchungen stellen die Verf. folgende Sätze auf: 1. Die gute Wirkung der gebräuchlichen Reagentien bei pathologischen Pupillen beweist

im Grossen und Ganzen ein Intactsein der Irismuskeln und ihrer Neurone. 2. Reflectorische und absolute Pupillenstarre sind nur graduell verschiedene Erscheinungen. 3. Miosis bei reflectorischer Pupillenstarre ist durch centrale Sphincterreizung veranlasst. 4. Reflectorische und absolute Starre, Miosis und Anisocorie haben einen einheitlichen centralen Krankheitsherd.

5) Ueber die hemianopische Pupillenstarre, von A. Vossius (Giessen.) (Sammlung zwangloser Abhandlungen aus dem Gebiet der Augenheilkunde. IV. Heft 3.) Verf. berichtet über einen 19jährigen Patienten, der durch einen Fall von einem 6 m hohen Gerüst eine Schädelbasis-Fractur erlitt. Bewusstlosigkeit, Blutungen aus der Nase, Ohren und Mund traten nach dem Sturze auf. Eine Opticus-Atrophie führte zur Erblindung des linken Auges, das aber bei Belichtung des rechten prompte consensuelle Pupillarreaction zeigte. Am rechten Auge bestand temporale Hemianopie mit deutlicher hemianopischer Pupillenreaction; bei Belichtung der amaurotischen inneren Netzhauthälfte des rechten Auges reagirte die rechte Pupille nicht, und die consensuelle Pupillenreaction am linken Auge blieb aus. Verf. schliesst sich nach dieser Beobachtung der Auffassung Wernicke's bezüglich der hemianopischen Pupillenreaction an und nimmt einen Herd im Tractus vor dem Kniehöcker an.

6) Zur Frage der Localisation der reflectorischen Pupillenstarre, von Dr. Gustav Wolff (Basel). (Deutsche Zeitschrift für Nervenheilkunde. XXI. 1902. Nach einem Referat im Neurolog. Centralbl. 1903. Nr. 12.) Verf. fand bei der Section des von ihm während des Lebens beobachteten Patienten ein fast hühnereigrosses Gumma in der rechten Stirnhälfte, ferner je ein solches an der Grenze von Pons und Medulla und im oberen Halsmark zwischen 2. und 4. Cervicalnerven. Die doppelseitige Pupillenstarre, die bestanden hatte, ist nach der Ansicht des Verf.'s durch das Gumma im oberen Halsmark hervorgerufen worden, welche Stelle Verf. schon früher als den Sitz der reflectorischen Pupillenstarre bei Tabes bezw. Paralyse angenommen hatte.

7) Die absteigende Tectospinalbahn, der Nucleus intratrigeminalis und die Localzeichen der Netzhaut, von Dr. Oscar Kohnstamm. (Neurolog. Centralblatt. 1903. Nr. 11.) Der Tractus tectobulbaris ist geeignet, die tectalen Sehnerven-Endigungen mit den kinästetischen Determinanten der Augenbewegungen im Gebiet des sensiblen Trigeminuskerns zu verbinden. Auf dieser Verbindung beruhen wahrscheinlich die Localzeichen der Retina.

8) Ueber angeborene Pupillenstarre, von Dr. M. Reichardt in Würzburg. (Neurolog. Centralblatt. 1903. Nr. 11.) Verf. ist der Ansicht, dass bei aller Vorsicht das Vorkommen einer angeborenen Pupillenstarre mehr zur Erklärung räthselhafter Pupillenstarren herangezogen werden darf. Die Existenz einer solchen vererbbaren Pupillenstarre, die auch bei Gesunden möglich ist, mahnt in der Verwerthung der Pupillenstarre bei zweifelhaften Psychosen zur Vorsicht.

9) Ueber den diagnostischen Werth der Unregelmässigkeiten des Pupillarrandes bei den sogen. organischen Nerven-Erkrankungen, von Dr. J. Piltz (Warschau). (Neurolog. Centralblatt 1903. Nr. 14 u. 15.) Das Hauptresultat seiner klinischen Beobachtungen und experimentellen Untersuchungen fasst Verf. in folgenden Sätzen zusammen: Die pathologischen Veränderungen des Pupillarrandes stellen eine bei der

Paralysis progressiva, Tabes dorsalis und Lues cerebro-spinalis sehr häufig vorkommende Erscheinung dar. Die Störungen treten auch im Verlaufe andrer Nerven- und Geisteskrankheiten auf, dagegen werden sie bei Gesunden nur ausnahmsweise beobachtet. Da die Unregelmässigkeiten des Pupillarrandes manchmal noch vor der Entwicklung der Erscheinung von Argyll-Robertson auftreten, haben sie unbestreitbar eine grosse diagnostische Bedeutung. Ungleichmässige Beweglichkeit einzelner Abschnitte der Iris hängt ab von einer Parese des entsprechenden Fadens der Ciliarnerven: Paresis iridis partialis. Constante Unregelmässigkeiten des Pupillarrandes sind ein Ausdruck einer endgültigen Paralyse einzelner Irisabschnitte: Iridoplegia partialis. Dieselben sind aller Wahrscheinlichkeit nach bedingt durch krankhafte Veränderungen in den entsprechenden Pupillarfäden bezw. in ihren Kernen.

10) Das Lidcarcinom, von Uzuhiko Mayeda aus Nagoya (Japan). (Beiträge zur Augenheilkunde. 1903. Heft 56.) Im ersten Theile der umfangreichen Arbeit veröffentlicht Verf. 44 Krankengeschichten von Lidcarcinom aus der Giessener Klinik, theilweise auch mit anatomischen Befund. Im Anschluss daran werden in tabellarischer Uebersicht 181 Fälle aus der Literatur aufgeführt, und den Schluss der äusserst fleissigen Bearbeitung bildet eine Besprechung der klinischen Bilder des Lidcarcinoms nach Alter, Geschlecht, Berufsart, Häufigkeit, Localisation, Wachsthum, Form, Generalisation, Aetiologie, Prognose, Therapie, sowie eine eingehendere Studie des Giessener Materials nach pathologisch-anatomischen Gesichtspunkten.

11) Betheiligt sich die vordere Irisfläche an der Absonderung des Humor aqueus? Experimentelle Untersuchungen mit kritischer Würdigung der bisherigen auseinandergehenden Ansichten, von J. H. Reinstein. (Inaug.-Dissertation. 1903. Halle a. S.) Während Leber behauptet, dass das vordere Kammerwasser dem Corpus ciliare entstammt, bezeichnet Hamburger als Ursprungsort des vorderen Kammerwassers die Vorderfläche der Iris. Zur Nachprüfung der angeregten Frage bediente sich Verf. lebender Kaninchen von mittlerer bis voller Grösse. In 18 von 34 Versuchen verblieb die in die hintere Kammer injicirte Farblösung eine Zeit lang in derselben und trat erst nach etwa 10—19 Minuten freiwillig oder nach Punction der vorderen Kammer oder Mydriaticum-Anwendung in Farbwirbeln durch die Pupille hervor. Nach dem Ergebniss der Untersuchungen des Verf.'s, das mit dem Hamburger's übereinstimmt, kommt er zu dem Schluss, dass unter normalen physiologischen Umständen kein Uebertritt der Flüssigkeit aus der hinteren Kammer in die vordere stattfindet. Die Absonderung des Kammerwassers muss demnach zum grossen Theil der Iris zugeschoben werden. Warum in den Versuchen von Hamburger der Farbstoff nach etlicher Zeit doch übertritt, bedarf noch der genaueren Erklärung. Jedenfalls steht fest, dass durch das Standhalten des Sphinkter bei der Injection und etliche Zeit noch darauf der physiologische Abschluss der Pupille bewiesen ist. Fritz Mendel.

Um Einsendung von Separatabdrücken wird gebeten (Berlin NW. 26 Schiffbauerdamm).

Verlag von Veit & Comp. in Leipzig. — Druck von Metzger & Wittig in Leipzig.

Centralblatt

für praktische

AUGENHEILKUNDE.

Herausgegeben von

Prof. Dr. J. Hirschberg, Geh. Med.-Rath, in Berlin.

Unter ständiger Mitwirkung der Herren Dr. ANCKE in München, Dr. BERGER in Paris, Prof. Dr. BIRNBACHER in Graz, Dr. BRAILEY in London, Prof. Dr. H. COHN in Breslau, Doc. Dr. CL. DU BOIS-REYMOND in Berlin, Dr. CZELLITZER in Berlin, Doc. Dr. E. EMMERT in Bern, Prof. Dr. C. GALLENGA in Parma, Dr. GINSBERG in Berlin, Prof. Dr. GOLDZIEHER in Budapest, Dr. GORDON NORRIE in Kopenhagen, Dr. HAMBURGER in Berlin, Prof. Dr. HORSTMANN in Berlin, Dr. ISMEGONIS in Smyrna, Prof. H. KNAPP in New York, Prof. Dr. KRÜCKOW in Moskau, Dr. LOEBER in Berlin, Prof. Dr. MAGNUS in Breslau, Major F. P. MAYNARD, I. M. S. Calcutta, Dr. F. MENDEL in Berlin, Dr. MOLL in Berlin, Dr. NEUBURGER in Nürnberg, Dr. PERGENS in Brüssel, Prof. Dr. PESCHEL in Frankfurt a. M., Dr. PURTSCHER in Klagenfurt, Dr. M. REICH in Petersburg, Med.-Rath Dr. SCHEER in Oldenburg, Prof. Dr. SCHENKL in Prag, Prof. Dr. SCHWARZ in Leipzig, Dr. SPIRO in Berlin, Dr. STIEL in Köln.

Monatlich ein Heft. Preis des Jahrganges 12 Mark. Zu beziehen durch alle Buchhandlungen des In- und Auslandes und die Postanstalten des Deutschen Reiches.

October. Siebenundzwanzigster Jahrgang. 1903.

Inhalt: **Original-Mittheilungen.** I. Zum Prothese-Tragen. Von Dr. med. **Gustav Ahlström** in Gothenburg (Schweden). — II. Beiträge zur Magnet-Operation. Von Dr. **Fehr**, ersten Assistenzarzt.

Gesellschaftsberichte. Ophthalmological Society of the United Kingdom.

Referate, Uebersetzungen, Auszüge. 1) Festschrift für Geheimrath Prof. Dr. W. Manz und H. Sattler. — 2) Die pathologische Anatomie der Conjunctivitis granulosa nach neuen Untersuchungen, von Dr. Junius.

Journal-Uebersicht. I. Zehender's Klinische Monatsblätter für Augenheilkunde. 1903. Mai—September. — II. Brit. med. Journal. 1903. Juli. — III. The Ophthalmic Review. 1903. Juni—Juli.

Vermischtes. Nr. 1—7.

Bibliographie. Nr. 1—2.

I. Zum Prothese-Tragen.

Von Dr. med. **Gustav Ahlström** in Gothenburg (Schweden).

Jeder weiss aus Erfahrung, dass eine Prothese nach Enucleation in kosmetischer Hinsicht in der Regel ein ziemlich mittelmässiges Resultat liefert und zwar in Folge des mehr oder weniger tiefen Einsinkens des oberen Augenlides, und diese Deformität kann ja in manchen Fällen so verunstaltend sein, dass WECKER's Bezeichnung des erwähnten Eingriffs mit voller Befugniss als ein „Procédé outrageusement hideux" angesehen werden kann. Nur in solchen Fällen, wo ein atrophischer Bulbus von passender Grösse in der Orbita ist und Unterlage für die Prothese bildet,

kann diese im Stande sein, in hinreichender Weise die Deformität zu heben.

Versuche, die Verhältnisse hier nachzuahmen, haben auch keineswegs gefehlt: Mules applicirte ja eine Glaskugel in die Skleralkapsel nach Exenteration des Bulbus. Frost und Lang nähten nach der Enucleation eine Glas-, Celluloid- oder Silberkugel in der Capsula Tenonis fest; Belt bediente sich zu demselben Ziele eines Schwammes, und Bourgeois verwendete eine Seidenkugel; Lagrange hat ein Kaninchenauge in die tenonische Kapsel transplantirt und schliesslich füllt sie ja Ramsay mit Paraffin aus.

Diese sämmtlichen Methoden bezwecken ja in der Sklera bezw. Capsula Tenonis einen Gegenstand dauernd zu befestigen, welcher geeignet ist, eine Prothese darüber zu appliciren. Indessen haben die Resultate leider den Erwartungen nicht entsprochen, da in der Mehrzahl der Fälle sich Schmerzen früher oder später eingestellt haben und die Reaction so heftig geworden ist, dass man die Patienten von diesem Corpus alienum hat befreien müssen, wo die Natur dasselbe nicht selbst besorgt oder auf andre Weise das Resultat vernichtet hat. Am geeignetsten scheinen sich indessen die Paraffin-Injectionen zu zeigen.

Snellen's doppelwändige Reformaugen erfüllen ja besser ihre Aufgabe als die gewöhnlichen Prothesen, aber auch diese können nur dann unsren Ansprüchen genügen, wenn ein atrophischer Bulbus oder ein grösserer Stumpf nach Exenteration in der Orbita übrig bleibt.

Um am oberen Augenlide die tiefe Falte, die nach Enucleation so oft verunstaltend wirkt, zum Verschwinden zu bringen, ist also erforderlich, dass die Prothese eine ziemlich grosse Unterlage erhält, um darauf zu ruhen, z. B. ein atrophisches Auge. Um die Verhältnisse hier soviel als möglich auch nach vollständiger Enucleation des Auges nachzuahmen, bin ich in letzter Zeit in folgender Weise zu Wege gegangen.

Ich lege ganz einfach in die Orbita eine für diesen Zweck verfertigte hohle Glaskugel von 10—15 mm Durchmesser; die Grösse muss je nach den verschiedenen individuellen Verhältnissen variiren. Vor dieser Glaskugel applicire ich eine Prothese auf gewöhnliche Weise; durch die Prothese wird die Kugel stetig auf ihrem Platze in der Orbita, auch bei heftiger Bewegung, gehalten und erhält zum Ersatz durch die Kugel eine vorgeschobenere Lage. Snellen's Reformaugen passen ja am besten an eine derartige Kugel, aber auch gewöhnliche Prothesen lassen sich mit voller Zufriedenheit verwenden; bei den vorigen, welche ja dicker sind, muss natürlich eine etwas kleinere Kugel gewählt werden. Mit Einführung der Prothese ist die Falte am oberen Augenlide befriedigend ausgeebnet und der Zustand ist dem eines normalen Auges täuschend ähnlich. Auch das subjective Befinden ist zufriedenstellend, und kein Unterschied soll

nach Aussage der Patienten beim Tragen einer Prothese mit oder ohne dahinter liegender Kugel zu empfinden sein. Besonders klagen sie nicht über irgend welches Druckgefühl, was man vielleicht hätte erwarten sollen. Mit Leichtigkeit lässt sich die Kugel nebst der Prothese herausnehmen.

Da also diesem Verfahren keine Beschwerden anhaften und sie, sowohl auf Grund der ausserordentlichen Einfachheit in der Ausführung wie auch des überraschend guten Resultates in kosmetischer Hinsicht, grosse Vortheile bietet; so glaube ich dieselbe empfehlen zu können, besonders für solche Patienten, die etwas auf ihr Aeusseres halten.

Diese Orbitalkugeln sind von der Firma Müller Söhne, Wiesbaden zu beziehen.

[Aus Geheimrath Hirschberg's Augen-Heilanstalt.]

II. Beiträge zur Magnet-Operation.

Von Dr. **Fehr**, erstem Assistenzarzt.

Man sollte glauben, dass ein Eisensplitter, der frei beweglich und ophthalmoskopisch sichtbar im Glaskörper schwebt und wenige Stunden nach dem Eindringen in's Auge zur Operation kommt, unsrem modernen Rüstzeug nicht lange zu widerstehen vermöchte. Ein Fall, den ich jüngst in Herrn Geheimrath Hirschberg's Abwesenheit zu behandeln Gelegenheit hatte, bewies die Möglichkeit des Gegentheils. Nur durch Beharrlichkeit und grosse Geduld konnte schliesslich das erstrebte Ziel erreicht werden.

Der Patient ist ein 22jähriger Arbeiter; die Verletzung geschah am Abend des 18. August d. J. Er war damit beschäftigt gewesen, eine Thür zwecks Anzeichnens der Bänder mit dem Meissel anzuheben, und vollführte kräftige Hammerschläge auf den Meisselkopf. Dabei flog ein abspringender Splitter in sein rechtes Auge. Das Auge blutete, die Sehkraft war sofort herabgesetzt und schwarze Flocken bewegten sich vor dem Auge. Der Arbeiter erkannte die Schwere der Verletzung und, ohne sich mit der sonst leider üblichen, zeitraubenden Erledigung der Kassenangelegenheiten zu befassen, fuhr er unverzüglich zu Herrn Dr. Kuthe, der ihn noch am selben Abend, $1^1/_2$ Stunden nach der Verletzung, persönlich uns zuführte.

Das Auge ist reizlos, der Druck nicht tastbar vermindert. Nasenwärts besteht eine ausgedehnte subconjunctivale Blutung und innerhalb dieser, 6 mm vom Hornhautrande, ungefähr in der Horizontallinie, die sehr kleine, nur mit Mühe sichtbare Durchbohrungswunde. Die Sehkraft ist auf $^5/_{50}$ herabgesetzt, das Gesichtsfeld nicht eingeschränkt. Der Augenspiegel zeigt

im Glaskörper schwimmende, blutige Flocken. Beim Blick nach unten und etwas nach innen sieht man den kleinen, glänzenden Splitter. Er schwebt im Glaskörper, haftet aber an einem breiten Blutgerinnsel-Faden, der zur Wunde führt und mit dem Splitter, wie ein Wimpel bei ruhigem Winde, bei Drehungen des Auges sich langsam auf und nieder bewegt. Der Splitter ist ein dünnes, glänzendes Metallplättchen (siehe Fig. 1), das sich bald von der Fläche, bald von der schmalen Kante her präsentirt. Letzterer sitzt ein Luftbläschen auf. Im aufrechten Bilde wird er dem emmetropischen Beobachter am besten mit + 8 Di. hinter dem Spiegel sichtbar, schwebt also um wenige Millimeter vor der Netzhaut. Die Magnetnadel giebt nur einen mässigen Ausschlag, der beim Annähern der Wundgegend am grössten ist, aber nie 5 Theilstriche übersteigt.

Es wird sofort zur Magnet-Operation geschritten und in der üblichen Weise vorgegangen, indem mit den schwächeren Kräften begonnen und allmählich zu den stärksten Kraftstufen übergegangen wird. Der grosse Hirschberg'sche Handmagnet wird auf die Wunde aufgesetzt und langsam nach vorn geführt. Er macht nur leise Empfindung und fördert nichts. Wir gehen bald zum Riesenmagneten über, der erst auf $^1/_2$ Kraft, dann auf ganze Kraft eingestellt wird. Die gute Prognose für eine schnelle Extraction bestätigt sich nicht. Der Kranke empfindet nur geringen Schmerz und der Splitter kommt nicht, obwohl der Riesenmagnet mit kürzeren Unterbrechungen $1^1/_2$ Stunden einwirkt. Die verschiedensten Pole werden versucht, alle die gebräuchlichen Manöver werden angewandt, die Polspitze von allen Seiten dem Splitter genähert, der Strom schnell hintereinander aus- und eingeschaltet, alles vergebens, der Splitter spottet unsrer Anstrengungen. Es tauchen Zweifel auf, dass die Sideroskopie einwandsfrei, dass der Splitter überhaupt eiserner Natur ist. Diese Zweifel behebt schnell ein bei uns üblicher Versuch, der darin besteht, dass während der Ophthalmoskopie dem Auge der grosse Handmagnet genähert wird: Man sieht, wie sofort der Splitter sich aufrichtet, wie er dem Magneten entgegendrängt, wie der Blutfaden, an dem er haftet, sich spannt, der Splitter aber nicht die Kraft hat, sich loszureissen. Erst

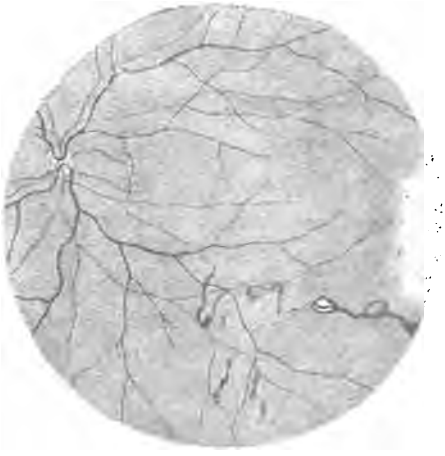

Fig. 1.

nach $1^1/_2$stündiger Arbeit wird unser Riesenmagnet so warm, dass die Arbeit unterbrochen werden muss. Vom Skleralschnitt wird vorläufig abgesehen; er wird für den folgenden Tag in Aussicht genommen, falls Reizung sich einstellen und der Versuch, ihn von aussen zu holen wieder erfolglos sein würde.

Nun, zum Skleralschnitt wurden wir nicht gedrängt, das Auge blieb dauernd reizlos und wir hatten Zeit, das schonendste Verfahren weiter zu befolgen, zumal Herr Geheimrath Hirschberg, brieflich benachrichtigt, mir telegraphisch diesen Rath gab.

Am Morgen nach der Verletzung zeigt der Augenspiegel den Splitter noch an alter Stelle. Der Versuch mit dem Riesenmagneten wird wiederholt und eine gute Stunde fortgesetzt. Der Splitter wird nach allen Seiten hingezogen, um ihn zu lockern, — bei der Ophthalmoskopie scheint er nur noch an einer Ecke zu haften, — aber es gelingt nicht, ihn zu befreien. Die Schmerzempfindung ist gering und wird nur beim Aufsetzen auf die Wundgegend angegeben. Auch am dritten Tage ist die Magnet-Operation erfolglos.

Am vierten Tage machen wir einen Versuch mit dem Volkmann'schen Magneten, der uns von Herrn Volkmann selbst im physikalischen Institut der Landwirthschaftlichen Hochschule auf's liebenswürdigste zur Verfügung gestellt wird. Auch dieser kräftige Magnet vermag den Splitter nicht zu ziehen. Allerdings kann der Versuch nicht lange fortgesetzt werden; denn beim Hindurchsenden der maximalen Strommenge, die freilich nur in Ausnahmefällen nöthig werden soll, wurde der Magnet schnell so heiss, dass nicht nur der ihn richtende Assistent Schwierigkeiten hatte, sondern auch dem Verletzten die Berührung mit dem heissen Pol unerträglich wurde; es ist das ein Missstand des Volkmann'schen Instrumentes, dem abzuhelfen sein Constructeur versprach. Vielleicht gelingt es auch Herrn Volkmann der Polfläche seines Magneten eine Form zu geben, die ein bequemeres Annähern des Gesichtes des Patienten möglich macht.

In der folgenden Zeit wird wieder in unserem Magnet-Operations-Zimmer an jedem 2. Tage ein Extractions-Versuch gemacht, immer mit demselben negativen Erfolg. Dabei bleibt das Auge reizlos und schmerzfrei, die Sehschärfe $^1/_{10}$ und das Gesichtsfeld normal. Bis zum 8. Tage verharrt der Splitter an alter Stelle immer noch am freien Ende des etwas geschrumpften Blutgerinnselfadens. Beim sechsten Magnet-Versuch ändert er den Sitz. Der Kranke giebt plötzlich heftige Schmerzen beim Annähern an den Magneten an und bei der bald folgenden Ophthalmoskopie ist der Splitter nicht mehr zu sehen, auch nicht nach maximaler Pupillarerweiterung. Die Sideroskopie giebt jetzt einen maximalen Ausschlag innen-unten, 4 mm vom Hornhautrande. Der Splitter lagert also nach allen Anzeichen nunmehr in der unteren-inneren Ciliarkörper-Gegend. Dem entspricht auch

das von Herrn Dr. Kronecker angefertigte Radiogramm (Fig. 2), auf dem in dem vorderen-unteren Bulbus-Abschnitt der Splitter deutlich zu sehen ist. (*a* Ober-, *c* Unter-Lid, *b* Hornhaut, *d* Knochenrand, *e* Splitter.)

Mit dieser Veränderung hat sich die Aussicht für das Gelingen der Extraction gebessert, da der Splitter nunmehr dem Magneten näher, also günstiger liegt. Dennoch sind auch jetzt noch fünf durchschnittlich 1 Stunde lang fortgesetzte Extractions-Versuche erfolglos. Der Kranke äussert stets heftigen Schmerz, aber der Splitter erscheint nicht in der Vorderkammer.

Am 17. Tage nach der Verletzung ist der 11. Extractions-Versuch endlich erfolgreich. Der Magnetpol des Riesen wird am äusseren Limbus aufgesetzt und langsam in die Gegend des Fremdkörpersitzes geleitet. Es war schon bei den vorhergehenden Versuchen vermieden, die Spitze gleich auf letztere, die schon an einer leichten diffusen Röthung zu erkennen war, aufzusetzen, um nicht den Splitter in den Ciliarkörper einzugraben. Er giebt, wie immer, Schmerzempfindung an. Bei der zweiten Wiederholung dieses Manövers sieht man, wie unten innen nahe dem Ciliarrand sich die Iris vorbuckelt. Bald auch erscheint eine schwarze Kante des Splitters in der Iris, die zeltdachförmig hochgehoben wird. Es dauert noch etwa 10 Minuten bis der Splitter sich durch die Iris hindurchgearbeitet hat. Die vorher mittelweite Pupille ist durch den mechanischen Reiz stark verengt; der sehr kleine Splitter liegt unter der Pupille und wird mit dem Handmagneten in die Kammerbucht geleitet. Nun wird der Patient hingelegt und auf die gewohnte Methode der Splitter vollends an's Tageslicht gefördert Nach Anlegen eines Lanzenschnittes am unteren Hornhautrande wird der grosse Hirschberg'sche Handmagnet, der die feinere, gebogene Sonde trägt, an die Wunde herangebracht, und sofort haftet der Splitter am Magneten. Die Iris fällt nicht vor. Der Patient wird nach Einträufeln eines Tropfens Eserin verbunden und zu Bett gebracht.

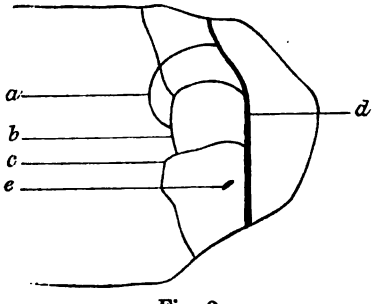

Fig. 2.

Die Maasse des Splitters sind 0,2 : 0,8 : 1,25 mm, sein Gewicht beträgt nur 0,001 g, d. h. ein Milligramm. Der Heilungsverlauf ist ganz glatt. Schon am 10. Tage konnte der Verletzte, — allerdings geschieht es nur auf seinen dringenden Wunsch, da wir derartige Fälle gewöhnlich 4 bis 5 Wochen in der Klinik halten, — entlassen werden.

Das Auge unterscheidet sich, abgesehen von dem Vorhandensein einiger unwesentlicher Glaskörperflocken, in nichts von einem gesunden. Die Seh-

schärfe ist, wie auf dem andren Auge, = $^5/_{15}$; amblyopisch (astigmatisch) war er von jeher und wurde deswegen vom Militärdienst befreit.

Die Verzögerung der Extraction hat ihren Grund in der winzigen Masse des Eisensplitters und seiner Einlagerung in Blutgerinnsel. Der Widerstand, den er zu überwinden hatte, war eben zu gross im Verhältniss zu der Kraft, die er bei maximaler Magnetisirung zu entfalten vermochte. Diese maximale Magnetisirung ist sicher mit unsrem Riesenmagneten erreicht; deshalb konnte auch nicht der Volkmann'sche Magnet mehr leisten und es hätte ebensowenig ein 3 Mal so starker gethan, wenn man ihn angewandt hätte. Es kam darauf an, allmählich durch häufige Versuche den Splitter aus dem zäh-anhaftenden Blutgerinnsel zu lockern; man durfte darauf rechnen, dass die Schrumpfung des letzteren eine unterstützende Rolle spielen würde.

Der schöne Erfolg beweist, dass die Beharrlichkeit am Platze gewesen ist und dass man in solchen Fällen nicht so bald an den Skleralschnitt heranzugehen braucht, vorausgesetzt, dass man es, wie in diesem Fall, mit einem aseptischen Splitter zu thun hat, und das Auge frei von Reizung bleibt.

In einem 2. Fall von Eisensplitter-Verletzung, die um dieselbe Stunde, wie die eben beschriebene geschehen ist, aber erst 2 Tage später in Prof. Hirschberg's Augenheilanstalt zur Behandlung kam, wäre ein solch' abwartendes Verfahren verderblich gewesen. Hier kam es darauf an, um jeden Preis den Splitter sofort zu extrahiren.

Der Splitter war beim Hämmern auf den Meissel, mit dem der 38jährige Kutscher einen Zughaken seines Wagengeschirrs aufbiegen wollte, in das rechte Auge gedrungen. Die Sehkraft war sofort herabgesetzt, doch begnügte der Verletzte sich damit, das Auge zu kühlen. Erst am folgenden Morgen, als das Auge sich entzündet hatte, suchte er einen Kassenarzt auf, der ihm anrieth, schleunigst zum Specialisten zu gehen. Er aber liess wieder 24 Stunden verstreichen, ehe er dem Rath Folge leistete und kam erst 48 Stunden nach der Verletzung zum Herrn Collegen Dr. Schalcha, der uns den Fall sofort überwies.

Ich finde das Auge heftig gereizt. Schläfenwärts und etwas unter der Horizontalen, 2 mm vom Limbus, besteht eine feine, doppeltcontourirte, verharschte Hornhautwunde von etwa 3 mm Länge. Ihr gegenüber bezeichnet ein kleines Irisloch den weiteren Weg, den der Splitter (nach seiner Drehung) genommen hat. Die Pupille ist eng, die Iris ganz trübe und verwaschen, in der Vorderkammer befindet sich ein wolkiges Exsudat, das die Pupille fast vollständig überdeckt. Die Sehkraft ist herabgesetzt bis auf Erkennen von Fingern in 2 Meter. Nach mässiger Pupillen-Erweiterung sieht man etwa 9 Pa nach aussen und 2 Pa nach unten vom Sehnerven einen kleinen, scharfkantigen, metallisch glitzernden Eisensplitter in der Netzhaut. (Fig. 3.)

Das Sideroskop giebt einen Ausschlag von 5 Theilstrichen beim Anlegen des äusseren Augapfelabschnittes.

Die Magnet-Operation wird wieder mit dem grossen HIRSCHBERG'schen Handmagneten, der die breite konische Spitze Nr. 1 trägt, begonnen. Er wird soweit nach aussen und etwas nach unten aufgesetzt wie möglich. Es wird Schmerz geäussert. Der Magnet wird langsam nach vorn geführt und dieses Manöver mehrmals wiederholt. Bald wird beim Aufsetzen auf den äusseren Aequator kein Schmerz mehr gefühlt, umsomehr aber beim

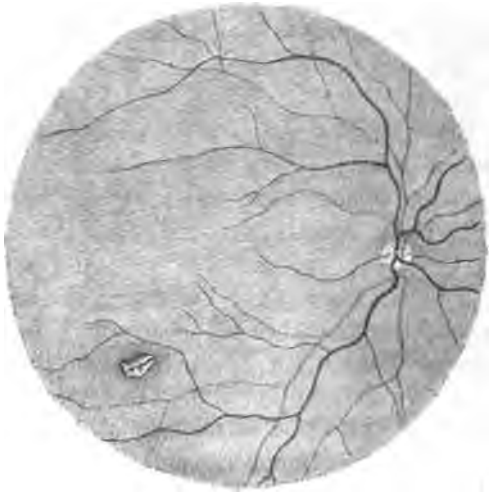

Fig. 3.

Anlegen an die Ciliarkörpergegend. Der Splitter ist also aus seinem Nest gelöst und bereits nach vorn gebracht. Die weitere Entwicklung des Splitters verzögert sich jedoch; der Verletzte wird deshalb bald an den Riesenmagneten gesetzt. Auf $^1/_2$ Kraft eingestellt, vermag er ihn noch nicht zu fördern, aber nach Einstellen der vollen Kraft tritt sofort ein heftiger Schmerz auf, die Iris wird vorgetrieben und in dem kleinen Irisloch erscheint der Splitter. Jetzt wird der Magnet höher geleitet und schnell schlüpft der Splitter durch das Irisloch nach oben in die Vorderkammer und fällt nach Ausschalten des Magneten in die untere Kammerbucht herab. Aus dieser wird er nach Lagerung und Lanzenschnitt zufallsfrei mit dem HIRSCHBERG'schen Handmagneten herausgeholt. Die Iris wird mit Spatel geglättet, 1 Tropfen Eserin eingeträufelt, das Auge verbunden und der Kranke zu Bett gebracht.

Der Splitter misst 0,5 : 0,8 : 2,25 mm und wiegt 0,003 g.

2 Tage lang zeigt das Auge noch starke Reizung unter dem Bilde einer heftigen Iritis. Am 3. Tage wird die Reizung geringer und die Pupille giebt nach. Jetzt schreitet die Besserung schnell vorwärts. Am

5. Tage ist das Auge nur noch wenig geröthet, die Pupille übermittelweit und frei. Die Hornhautwunde ist glatt verheilt. Die Descemet aber zeigt eine ausgebreitete rauchige Trübung, die wohl durch die Berührung mit dem Splitter bei der Extraction veranlasst ist. Diese Trübung hellte sich in den folgenden Tagen wieder auf. Am 14. Tage ist das Auge weiss, die Hornhaut klar, die Pupille maximal und regelmässig erweitert und die

Fig. 4.

Iris bis auf das kleine Loch, das in einer leichten Delle liegt, ganz normal.

Bei der Entlassung in der 5. Woche ist auch dieses Auge bis auf die feine Durchbohrungsnarbe der Hornhaut und dem Irisloch äusserlich in nichts von einem normalen zu unterscheiden. Die Sehkraft beträgt $^5/_{10}$ bei normalem Gesichtsfeld. Die Linse zeigt bei Mydriasis eine ganz feine Speiche aussen-unten, der Glaskörper ist klar. Ophthalmoskopisch sind in der äusseren-unteren Peripherie des Hintergrundes zwei schräg übereinanderliegende dunkle Herde zu sehen; der obere entspricht der Prallstelle, der untere dem früheren Sitz des Fremdkörpers. Der helle Streif in dem letzteren ist das Bett, in dem er gelagert war. (Siehe Fig. 4.)

Gesellschaftsberichte.

Ophthalmological Society of the United Kingdom. (British medical Journal. 1903. Nr. 2212—2219.)

Rheumatische Iritis.

Paine und Poynton wiesen an der Hand von mikroskopischen Präparaten, die experimentell (von Kaninchen) gewonnen waren, auf die Iden-

tität der pathologischen Veränderungen bei rheumatischer Iritis und andren rheumatischen Affectionen hin.

Tuberculöse Chorioiditis.

Jessop beschrieb zwei Fälle von tuberculöser Chorioiditis, die mit Tuberculose der Conjunctiva complicirt war.

Adrenalin und Steigerung des intraoculären Drucks.

Maccallan berichtet über 5 Fälle von Glaucom, wo durch Adrenalin eine Drucksteigerung hervorgerufen wurde, wahrscheinlich dadurch, dass in Folge seiner vasoconstrictorischen Wirkung die Absorption andrer Tropfen (Eserin) beeinträchtigt wurde.

Die Heilung der Conjunctival-Tuberculose durch X-Strahlen, von Sydney Stephenson.

Bericht über einen Fall von ausgebreiteter Tuberculose der Conjunctiva bei einem 4jähr. Kinde. Die Diagnose war sowohl pathologisch-anatomisch, wie bakteriell sicher gestellt. Vollkommene Heilung ohne jede Narbenbildung durch X-Strahlen; daneben nur innerliche Behandlung.

Bildung einer subconjunctivalen Fistel bei der Behandlung des chronischen Glaucoms.

Herbert berichtet über Fälle von Glaucom, die er mit Anlegung einer subconjunctivalen Fistel behandelt hat. Das geschieht in der Weise, dass man entweder einen subconjunctivalen Irisprolaps oder eine Einfaltung der Conjunctiva zwischen die Wundlippen bewirkt. Bei den 130 Fällen, wo er einen Irisprolaps herbeiführte, wurde mit Ausnahme von 18 eine schmale Iridectomie hinzugefügt. — Die Resultate waren besser, als sie von der typischen Iridectomie hätten erwartet werden können, wie Verf. meint, deshalb, weil durch die Fistelbildung mit Sicherheit eine filtrirende Narbe geschaffen wurde.

Die zweite Methode — der Conjunctival-Einfaltung —, die eine mit dem Uvealtractus nicht in Verbindung stehende Fistelbildung erstrebt — wurde in 10 Fällen angewandt, deren Beobachtungsdauer bez. ihrer Beurtheilung noch zu kurz ist.

Ein Fall von Melanosarcom des Oberlides.

Dodd berichtet über einen Fall von primärem Sarcom des Oberlides bei einer 83jährigen Frau.

Die Innervation des M. orbicularis palpebrarum, von Bishop Harman.

Mittheilungen anatomischen, insbesondere vergleichend-anatomischen Inhalts.

Keratitis, mit besonderer Berücksichtigung des Verhaltens der Hornhautkörperchen.

Buchmann demonstrirte eine Reihe mikroskopischer Präparate von Keratitis, die zeigten, dass die Proliferation der Hornhautzellen bei der Bildung neuer Zellen einen grösseren Antheil nehme, als die Exudation von den Randgefässen.

Primäres Papillom der Cornea, von C. W. Dean.

Bei einem 53jähr. Fischer hatte sich im Laufe von 4 Jahren am inneren Rande der linken Cornea ein kleines etwa erbsengrosses Gewächs gebildet,

das über dem unteren inneren Quadranten der Hornhaut nach der Pupille zu sich erstreckte und mit der Unterlage verwachsen war. Der Tumor wurde abgetragen und erwies sich als ein Papillom mit reichlicher Häufung verhornter Epidermis.

Plexiformes Neurom (Elephantiasis neuromatos.) der Schläfenregion, der Orbita, des Augenlides und Augapfel.

Simeon Snell berichtet über 3 Fälle; in allen war die genannte Affection angeboren.

Referate, Uebersetzungen, Auszüge.

1) Festschrift für Geheimrath Prof. Dr. W. Manz und H. Sattler. (Klinische Monatsblätter für Augenheilkunde. Beilageheft 1903).

1. Ueber das Vorkommen von Netzhaut-Ablösung und über die Bedeutung allgemeiner vasomotorischer Störungen (Angelucci'sche Symptome) bei Hydrophthalmus, von Th. Axenfeld.

Im Verlauf des Hydrophthalmus kann Netzhaut-Ablösung auftreten, nicht durch chorioideale Blutungen und durch Traumen, sondern auch spontan, analog der Amotio bei hochgradiger Myopie und in der gleichen Weise erklärbar. Diese Netzhaut-Ablösung kann die letzte Erblindungs-Ursache abgeben, und die Hypotonie einleiten, welche dann zu allmähliger Schrumpfung führen kann, wenn nicht weitere Veränderungen, wie solche ja auch nach der Netzhaut-Ablösung der Erwachsenen vorkommen, zu erneuter Drucksteigerung Veranlassung geben. Vielleicht ist die Ablösung häufiger beim Hydrophthalmus, als im Allgemeinen anzunehmen ist, da bald eine Cataract und weitere secundäre Veränderungen den Einblick erschweren können.

Nach Angelucci stellt sich der Buphthalmus als das Resultat eines noch unbekannten, angiotropho-neurotischen Processes dar; die ursprüngliche Functionsstörung ist dann in denselben Centren des Sympathicus im verlängerten Marke zu suchen, deren Läsion Tachykardie, Erregbarkeit, Erweiterung der Gefässe des Gesichtes und Kopfes, Wärmegefühl hervorruft. Nach den Ausführungen des Verf. erklärt diese Theorie die Pathogenese des Hydrophthalmus keineswegs erschöpfend. Bei den secundären Buphthalmi sind die angeschuldigten vasomotorischen Störungen sehr oft nicht vorhanden, aber auch bei den primären sind sie inconstant. Gerade bei Hydrophthalmus hat die Sympathicus-Exstirpation bisher keine greifbaren Erfolge gezeitigt.

2. Pathologisch-anatomische Untersuchungen über experimentelle endogene Tuberculose der Augen beim Kaninchen, von W. Stock.

Wenn man einem Kaninchen virulente Tuberkel-Bacillen in die Blutbahn bringt, so tritt immer eine Tuberculose der Augen auf. Diese Tuberculose verläuft nicht in allen Fällen gleich, besonders zeigen sich Verschiedenheiten in der Art der Erkrankung der Chorioidea, der Iris und des Corpus ciliare. Zu schweren tuberculösen Veränderungen ist der vordere Theil der Uvea mehr disponirt, als der im hinteren Pol des Auges gelegene. Der Ciliarkörper ist sehr oft afficirt, neben einer diffusen Infiltration treten einzelne Knoten auf, welche aber keine typisch tuberculöse Structur haben. Ist in der Iris der tuberculöse Process weit fortgeschritten, so tritt eine secundäre

Betheiligung der Cornea ein, vom Rande her entwickelt sich eine parenchymatöse Keratitis. Die auf endogenem (Blut) Weg entstandene tuberculöse Erkrankung des Auges verläuft in den meisten Fällen vollständig verschieden von der Tuberculose des Auges, die durch directe Impfung von virulenter Tuberculosekultur in die Vorderkammer oder den Glaskörper hervorgerufen wird. Während letztere meist zum Verlust des Auges oder doch zu starker Narbenbildung führt, zeigt jene auf endogenem Wege entstandene zweifellos Tendenz zur Spontanheilung.

3. Histologische Untersuchung einer Blepharo-Conjunctivitis simplex, hervorgerufen durch Diplobacillen, von W. Stock.

Verf. konnte die Lider eines an Blepharo-Conjunctivitis simplex leidenden Mannes anatomisch untersuchen. In einer Schleimflocke fand sich fast eine Reinkultur von Diplobacillen. Das Plattenepithel des Lides zeigte eine starke Wucherung, es gingen eine Menge von Epithelschläuchen in die Tiefe. Dann war in der Nähe der Lidkante die Haut-Epithellage sehr verdünnt.

4. Ein klinischer und anatomischer Beitrag zur metastatischen Ophthalmie, von Amilcare Bietti.

Verf. bericht über einen Fall von doppelseitiger metastatischer Pneumokokken-Ophthalmie bei einem Manne, der an ulceröser Endocarditis gestorben war. Dieselbe hatte mit grosser Wahrscheinlichkeit von der Chorioidea ihren Ausgang genommen. Dann über eine beiderseitige schwere Chorioretinitis und entzündliche Netzhaut-Ablösung mit völliger doppelseitiger Amaurose, die spontan zur Heilung kam. Es handelte sich um ein Kind, das an Broncho-Pneumonie und Varicellen gelitten hatte. Der dritte Fall war eine metastatische Ophthalmie in Folge puerperaler Infection.

5. Ueber Histologie des Pannus cornealis trachomatosus, von Amilcare Bietti.

Die Bildung des Pannus über der Bowman'schen Membran ist nicht ausschliesslich charakteristisch für den sog. Pannus degenerativus, sondern kommt auch beim Trachom vor. Der Pannus trachomatosus kann sich auf zwei verschiedene Arten entwickeln, entweder unter dem Epithel, wie der Pannus degenerativus, oder unter der Bowman'schen Membran.

6. Welche Bedeutung kommt den Diphtherie-Bacillen und verwandten Keimen in der Aetiologie der einfachen Bindehaut-Entzündung zu? von Amilcare Bietti.

Die giftigen Löffler'schen Diphtherie-Bacillen kommen im Secret der einfach katharrhalischen Conjunctivitis nur selten vor. Auch fehlt jeder Beweis dafür, dass die ungiftigen sog. Xerose-Bacillen die Ursache der katarrhalischen Erkrankung sind.

7. Ein Melanosarcom des Ciliarkörpers im allerersten Beginn der Entwicklung, von S. Derby.

Es handelt sich um ein klinisch nicht nachweisbares Sarcom des Ciliarkörpers in den allerfrühesten Anfängen bei einem 32jährigen Manne, der an Ulcus serpens mit akutem Secundär-Glaucom gelitten hatte, welch letzteres in Folge intraocularer Blutungen die Enucleation nothwendig machte.

8. Ueber ein primäres Iris-Sarcom, entstanden in einem Naevus vasculosus iridis, von B. Kayser.

Es handelt sich um ein von den Stromazellen der Iris ausgehendes

Sarcom mit ganz ungewöhnlicher Ausbildung von Gefässen und Hohlräumen das auf dem Boden eines seit der Geburt bestehenden Naevus vasculosus entstanden ist.

9. Zur Lehre vom metastatischen Carcinom der Chorioidea, von Friedrick Krukenberg.

Bei einer 42jährigen Frau, welche an Carcinoma mammae und metastatischen Drüsentumoren in der Achselhöhle operirt worden war, entwickelte sich im linken Auge eine Geschwulst. Dasselbe wurde enucleirt und es fand sich ein von der Chorioidea ausgehendes Carcinom.

10. Pathologisch-anatomische Untersuchung einer Gummigeschwulst des Ciliarkörpers, von Fred. Tooke.

Die Gummigeschwulst ging vom Ciliarkörper aus, hatte die Sclera perforirt und reichte bis unter die Conjunctiva und stammte von einer Frau, die an tertiärer Lues litt.

11. Ueber die Abhängigkeit der Wirkung der Augentropfen von ihrer Temperatur, von G. S. Derby.

Nach den Versuchen vom Verf. sind warme Einträufelungen empfehlenswerther und wirksamer, als kalte.

12. Ein Beitrag zur Pathologie des Sehnerven bei Hirnerkrankungen, von H. Yamagucki.

Verf. berichtet über recidivirende Stauungs-Papille mit Thrombose der Vena centralis retinae bei einem Sarcom des Stirnhirns und über Menstruations-Störungen und Sehnerven-Atrophie bei basalen Tumoren.

13. Steinbildung im Ausführungsgang der Thränendrüse, von Emil Levi.

Verf. fand in dem Ausführungsgang einer exstirpirten Thränendrüse Concremente von kohlensaurem Kalk.

14. Zur Kenntniss der epithelialen Thränendrüsen-Tumoren, von Walter Schulze.

Es handelt sich um ein Carcinom der Thränendrüse.

15. Ein Beitrag zur Erkrankung des Sehnerven bei der eitrigen Meningitis cerebrospinalis, von Dr. de Lieto-Vollaro.

Auf Grund der Untersuchung von 5 Fällen konnte Verf. nachweisen, dass die Eitererreger nicht in die orbitalen Sehnerven-Scheiden eindringen können, obwohl sie überaus zahlreich in dem das Chiasma und die intrakraniellen Optici umgebenden Exsudat vorhanden waren.

16. Ueber Anastomosen-Bildung und deren prognostische Bedeutung bei thrombosirenden Erkrankungen im Gebiete der Vena centralis retinae, von Dr. Hormuth.

Verf. berichtet über 7 Fälle.

17. Ein Beitrag zur pathologischen Anatomie der Linsenluxation und der Chorioretinitis, nebst Bemerkungen über Kalk-Ablagerungen und epitheliale Fadenknäuel, von Theodor Wernicke.

Verf. untersuchte einen Bulbus mit einer vor längerer Zeit luxirten Linse, die zu hochgradigen Veränderungen des Auges geführt hatte, insbesondere zu Bildungen von glasartigen Membranen auf der Hornhaut, Iris,

Retina, Chorioidea und auf der Excavation des Sehnerven-Kopfes, ferner zu eigenthümlicher Fibrinbildung und Entstehung von sehr merkwürdigen Fadenknäueln innerhalb der verkalkten, in Resorption befindlichen Linse, von der aus Kalkablagerungen auf die Netzhaut und auf den Boden der vorderen Kammer sich gebildet hatten.

18. Ein Beitrag zur Opticus-Glia, von E. Krückmann.

Der vorliegende Fall betraf ein 7jähriges Mädchen, welches im Anschluss an einen Hydrocephalus internus doppelseitig eine Netzhaut-Erkrankung und eine Stauungspapille aufwies. Bei der anatomischen Untersuchung zeigte der Sehnerven-Kopf die gewöhnlichen Erscheinungen einer lange bestehenden Stauungspapille. Das Wesentliche der mikroskopischen Erscheinungen bot die Opticus-Glia. Die Glia-Kerne erschienen vielfach sehr gross und hell, zum Theil länglich und gebogen; der intraorbitale Nervenstamm sah aus, als wenn er gleichmässig mit schwarzen Körnchen-Haufen bestreut wäre. Die meisten befanden sich dicht um den Glia-Kern herum. Zweifellos handelte es sich um eine Degeneration der Sehnerven-Fasern.

19. Ein Beitrag zur Kenntniss der Pupillen-Phänomene, von A. Bielschowsky.

Bei einer 20jährigen, welche an einer Lähmung des rechten Oculomotorius gelitten hatte, wechselte der Durchmesser der rechten Pupille zwischen 3 und 9 mm, ganz gleich, ob die Beobachtung im hellen oder dunklen Raume, bei Fixation eines nahen oder fernen Objektes erfolgte. Die linke Pupille zeigte bei constanter Beleuchtung und unveränderter Accomodation nur minimale, kaum bemerkbare Schwankungen. Mit der periodischen Gestaltsänderung der rechten Pupille war eine automatisch erfolgende Stellungsveränderung des rechten Auges verbunden. Schliesslich erfolgte in der miotischen Phase noch eine Contraction des rechten Ciliarmuskels, die sich objectiv an der deutlichen Erhöhung der Refraction nachweisen liess. Der ganze Vorgang ist auf einen auf das Kern-Gebiet der unvollständig gelähmten Nerven einwirkenden Dauerreiz zurückzuführen, der von den Residuen einer früheren Läsion ausgeht und vermuthlich durch Aenderungen der Gefäss-Innervation abgeschwächt und verstärkt wird, oder auf eine verschiedenartige Reaction unter dem Einfluss wechselnder reflectorischer und willkürlicher Innervationen stehenden Kern-Gebietes.

Weiter berichtet Verf. über periodische einseitige Miosis. Dabei war die Pupillenweite vollkommen unabhängig von der Beleuchtung. Die Miosis schwand, sobald die binoculare Fixation aufgegeben wurde.

20. Ein Fall von hochgradiger Deformität des Bulbus, zugleich ein Beitrag zur Kenntniss des hämorrhagischen Glaucoms, von Dr. Birch-Hirschfeld.

Bei einem wegen schmerzhaften Glaucoms enucleirten Bulbus zeigte sich eine hochgradige Deformität, indem der verticale Durchmesser den sagittalen erheblich übertraf. Durch die seitliche Abflachung war der transversale Durchmesser noch mehr als der sagittale reducirt. Bei der anatomischen Untersuchung zeigen sich die Veränderungen eines typischen Glaucoms, ausserdem Netzhaut-Blutungen bei Gefäss-Sklerose. Es handelt sich wahrscheinlich um ein Glaucom, das erst in seinem späteren Verlauf zu einem hämorrhagischen wurde.

21. Ein Fall von doppelseitiger hysterischer Amaurose, von Vetter.

Verf. berichtet über einen Fall von zweimal aufgetretener Amaurose bei einer 35jährigen Hysterischen. Die Erblindung trat ziemlich plötzlich auf nach vorausgegangenen heftigen hysterischen Attacken. Zum ersten Mal dauerte sie 5 Wochen, das zweite Mal begann das Sehvermögen schon am 5. Tage sich zu heben.

22. Ueber die Genese und das Wesen der Netzhaut-Tumoren (Diktyome)[1], von Carl Emanuel.

Bei der Geschwulst-Bildung in der Netzhaut findet eine, zu einer zu späten Zeit einsetzende ungeordnete und übermässige geschwulstige Weiter-Entwicklung der aus ihrem normalen Zusammenhang verlagerten Bildungs-Zellen der Retina statt. Dieselbe liefern bei der von ihnen ausgehenden Wucherung ungleichmässig weit differenzirte Zellproducte, die den normaler Weise sich in der Retina aus den indifferenten Bildungs-Zellen entwickelnden Zellen auf irgend einer Stufe der Entwicklung entsprechen. Da diese Geschwülste die einzigen primären Neubildungen aus der Netzhaut sind, so empfiehlt Verf. die Bezeichnung Diktyome.

23. Ueber Tusch-Injectionen im Augapfel, von Th. Prinke.

Verf. injicirte 8 Hundeaugen und einen menschlichen Bulbus, der wegen einer ausgedehnten Orbital-Operation geopfert werden musste, feinste japanische Tusche in einer sterilisirten Kochsalz-Lösung mittelst einer Pravaz'schen Spritze derart, dass die schwarze Flüssigkeit möglichst direct den hinteren Linsenpol erreichte. Neben und in dem mit dem Schlemm'schen Canal in Verbindung stehenden Gefässen waren die Tuschkörner sowohl frei als auch in Leukocyten eingeschlossen zu sehen. Im Menschenauge sowie in einem Hundeauge waren sie aber mit absoluter Sicherheit hierin ohne jede Zellvermittelung gelangt. Es ist daher sehr wahrscheinlich, dass ein Theil der Tusche und somit auch die Lymphe auf diesem Wege den Bulbus verlässt.

24. Doppelseitiger kongenitaler Defect des vorderen Iris-Blattes in zwei Generationen, von A. Thye.

Bei Vater und Sohn handelte es sich um eine angeborene fehlerhafte Ausbildung der Iris, die darin bestand, dass das eigentliche Irisstroma in mehr oder minder grosser Ausdehnung fehlte, während das entwicklungsgeschichtliche von der Retina gelieferte Pigmentblatt der Iris, von vermuthlich mechanisch entstandenen Spalten abgesehen, vollständig ausgebildet war.

25. Gelenk-Entzündung bei Blennorrhoe der Neugeborenen, von A. Dahlström.

Unter 20 Fällen von Gelenk-Entzündung bei Blennorrhoea neonatorum finden sich 9 Fälle, wo Gonokokken in der Gelenk-Flüssigkeit nachgewiesen wurden.

26. Zur Demonstration des Hervortreten des Bulbus bei willkürlicher Erweiterung der Lidspalte, von Arthur Ludwig.

Horstmann.

[1] Dieser Name ist unrichtig und entbehrlich. H.

2) Die pathologische Anatomie der Conjunctivitis granulosa nach neuen Untersuchungen, von Dr. Junius. (Univ.-Augenklinik Königsberg. Zeitschrift für Augenheilkunde VIII S. 77.)

Verf. legt auf Grund eines reichhaltigen klinisch und anatomisch genau untersuchten und beobachteten Materials alles fest, was bisher schon bekannt und strittig war, und fügt einige neue Beobachtungen hinzu. Im Folgenden seien nur die Thatsachen herausgeschält: Charakteristisch für Trachom sind

1. die Erkrankung der adenoiden Schicht der Conjunctiva,
2. die Entwicklung des Granulum.

I. Veränderungen der Epithel-Schichten.

a) Wucherung, Abflachung, Nekrose und Ernährungsstörung durch sich vorschiebende Granula.

b) Drüsenähnliche Gebilde durch Epithel-Einstülpung zwischen 2 Granulis.

Diese Veränderungen sind wichtig, weil durch Epithel-Veränderung die Elasticität und Widerstandsfähigkeit der Schleimhaut beeinflusst wird.

II. Subepitheliale Veränderungen.

1. Uranfänge des Granulum sind nicht beobachtet worden.

2. Ergebniss bei frischen Untersuchungen: Neben ausgebildeten Granulis heben sich aus der diffusen Infiltration an einzelnen Stellen circumscripte kugelige Anhäufungen lymphoider Zellen ab, die Granulis ähnlich sehen und theilweise um Gefässe gruppirt sind. Die Zellen sind kleine Rundzellen, homotyp der mononucleären Leukocyten.

Die von Sämisch als Fettherde angesprochenen gelben Flecke in der Conjunctiva tarsi sind ebenfalls nur Lymphocyten-Haufen.

III. Das Granulum im frischen Zustande.

Anmerkung: Klinische Eintheilung des Verfassers:

1. Das junge Granulum.
2. Stadium der sulzigen Veränderung.
3. Stadium der Narben-Umwandlung.

a) Zellbestandtheile.

1. Im Centrum grössere, schwächer färbbare, in der Peripherie kleinere, stärker färbbare Lymphocyten.
2. Kerntrümmer in verschiedenen Formen.
3. Phagocyten als Abkömmlinge der Lymphocyten (und nicht nach Addario bindegewebigen Ursprungs) mit Zelleinschlüssen.
4. Rothe Blut-Körperchen.

b) Beziehung des Granulum zu Lymph- und Blut-Gefässen.

1. Präformirte Gefässe im Innern.
2. Peripheres umspinnendes Netz von feinen, lockeren Blut- und Lymph-Maschen.
2. Selten: Entwicklung dieser bluthaltigen Maschen nach innen.

Sehr regelmässig ist das periphere Lymph-System. Daraus und aus der Thatsache, dass sich im Centrum des Granulum viele Karyokinesen finden, geht hervor, dass das Granulum peripher durch Apposition, central durch Kerntheilung wächst.

c) Gerüst des Granulum.

Das Gerüst stammt von den präformirten Fasern des adenoiden Gewebes.

d) Hülle des Granulum.

Eine eigene Hülle kommt dem jungen Granulum nicht zu. Bindegewebskapsel wird vorgetäuscht durch Compression des umgebenden Gewebes.

Sehr selten sind Fibroblasten-Bildung um grössere Gefässe und bindegewebige Umwandlung des jungen Granulum.

IV. Granulum im sulzigen Zustand.

Verf. unterscheidet drei klinische Stadien:

1. Der exquisit sulzige Zustand: die Granula sind in grosse Wülste aufgegangen; Gewebe ist glasig gelatinös.

2. Der sulzige Zustand; die Granula sind solide, eingedickt und entleeren auf Druck komedonenartigen Inhalt.

2. Der beginnend sulzige Zustand; die Granula haben matten, graugelben Ton. (Auch in diesem Zustand wird exprimirt.)

Anatomisches.

Das Granulum verfällt der regressiven Metamorphose (beginnend um die Phagocyten), desgleichen die tieferen Epithel-Schichten. Die obersten Epithel-Schichten bleiben intact. Im adenoiden Gewebe Neubildung von Bindegewebe.

Zu 1. Reichliche Lakunen-Bildung in Folge von Zell-Zerfall und -resorption.

Zu 2. Die zellige Infiltration überwiegt noch, der Zusammenhalt ist schon sehr gelockert.

Zu 3. Keine ausgeprägten histologischen Veränderungen nachweisbar.

Wichtig: Amyloide Degeneration hat im Allgemeinen nicht statt.

V. Bindegewebs-Bildung und narbige Involution der Granula.

Wichtig: Radiär zu Gefässen und Granulum stehende Neubildung von Bindegewebe von Gefässen, niemals von lymphoiden Zellen aus; später von den Gefässen im Innern des Granulum.

Das Bild eines indurirten Granulum ist ein Fasergewirr von sich durchflechtendem Bindegewebe, von dem umgebenden Gewebe wenig abstechend. Andere Heilungs-Möglichkeiten:

1. Spontane Resorption, klinisch oft, anatomisch nicht beobachtet.

2. Spontane Ausstossung nach Sprengung des Deck-Epithels (gegenüber der Rählmann'schen Ansicht selten und praktisch unwesentlich).

VI. Veränderungen im adenoiden Gewebe ausserhalb der Granula.

1. Diffuse kleinzellige Infiltration.

2. In der Conjunctiva tarsi Verbreiterung, später Schrumpfung.

VII. Veränderungen des Lidknorpels.

Im Wesentlichen passive Schrumpfung durch Narbenzug der adenoiden Zone.

Im Knorpel selbst keine charakteristischen Veränderungen.

Cystische Entartung der Meibom'schen Drüsen, oft auch Verkleinerung durch Narbengewebe.

VIII. Veränderungen der Conjunctiva bulbi.

Kleine gelbe Knötchen: Lymph-Infiltration mit Phagocyten; Lymph-Gefässe hängen deutlich mit Granulis zusammen.

IX. Veränderungen der Hornhaut.

Kein charakteristischer anatomischer Befund.

X. Veränderungen der Thränenwege.

a) Epithel Alle Stadien der entzündlichen Veränderungen bis zur Nekrose.

b) Subepithelial: Ringförmige Ausscheidung von Lymphzellen; granulumartige Lymphzellen-Haufen ohne Phagocyten.

XI. Anatomie der Follicularis.

Verbreiterung des Epithels. Follikel zeigen keinen Unterschied von denen des Trachoms; maassgebend ist nur der geringere Intensitätsgrad und die grosse Tendenz zur spontanen Resorption.

XII. Differential-Diagnose zwischen Conjunctivitis granulósa.

1. Atropinkatarrh. Follikel hochliegend, ihre periphere Randzone hebt sich stärker ab (klinisch: Rasche Resorption durch Arg. nitr).

2. Acutem bakteriellem Follicular-Katarrh, Follikel nichts charakteristisches. Meist Pneumokokken-Nachweis. Diagnose ex juvantibus: Arg. nitr. und Compressen.

3. Tuberculöser Conjunctivitis; nur ein Fall ist beobachtet; anatomisch: Vernarbtes Granulum; Riesenzellen, Ringzone verkästen Gewebes.

XIII. Akutes Trachom.

Es gibt ein solches, das aber erst als charakteristisch erkannt wird, wenn es chronisch wird.[1]

Ab und zu nach Quetschung beobachtet.

Resumé: Es gibt streng genommen keine typischen Trachom-Follikel; Granula und Follikel sind als echte Lymph-Follikel anzusprechen.

Rosenstein.

Journal-Uebersicht.

I. Zehender's Klinische Monatsblätter für Augenheilkunde. 1903. Mai—Juni.

1) **Untersuchungen über die beste Form des Prof. Schlösser'schen Augen-Electromagneten,** von M. Th. Edelmann.

Verf. giebt dem Schlösser'schen Augenmagnet den Vorzug vor dem Volkmann'schen, da letzterer viel zu lang ist. Die Länge der Augenmagneten beträgt fast 1 m bei 5 cm Dicke, die zur Magnetisirung benutzte Drahtrolle ist etwa 66 cm lang und hat einen äusseren Durchmesser von 10 cm. Der viel kleinere Schlösser'sche Magnet hat dieselbe Wirkung. Zum Schluss beschreibt Verf. die Neuconstruction des letzteren.

---

2) **Anmerkungen zu Herrn Prof. Dr. Th. Edelmann's Untersuchungen über die beste Form des Prof. Schlösser'schen Augen-Electromagneten,** von Wilhelm Volkmann.

Verf. weist die Einwürfe von Edelmann gegen seinen Magneten zurück.

[1]) Es giebt ein ganz akutes Trachom an vorher gesunden Augen, das der Erfahrene sofort bei der Betrachtung als solches erkennt. H

3) **Ueber Projection stereoskopischer Photographien und über stereoskopische Scheinbewegung,** von F. Best.

---

4) **Ueber den Blendungsschmerz,** von W. A. Nagel.

Verf. spricht sich Römer gegenüber für das Bestehen eines physiologischen Blendungsschmerzes aus.

---

5) **Eine neue operative Behandlung der Netzhaut-Abhebung,** von Leopold Müller.

Verf. führt bei Netzhaut-Ablösungen eine temporäre Resection des äusseren Orbitalrandes aus. Um zum Bulbus zu gelangen, durchtrennt er so weit rückwärts, als etwa der Aequator bulbi liegt, in einer dem Bulbus-Aequator parallelen Richtung, das Orbitalperiost, soweit es freiliegt von oben bis unten, sodann präparirt er den Rectus externus frei, legt etwa 5 mm hinter dem Ansatz derselben am Bulbus zwei Fadenschlingen quer durch den Muskel und durchtrennt sodann den Muskel zwischen den beiden Schlingen. Etwa 1—2 mm hinter dem Ansatz des Rectus externus macht er einen kurzen Einschnitt in die äusseren $^2/_3$ der Sklera, einen zweiten mit diesem parallel, gleich tief, 8—10 mm weiter rückwärts. Das Stück Sklera zwischen beiden Schnitten ist auszuschalten. Dementsprechend ist durch die beiden distalen Ränder der zwei Schnitte eine dünne Seiden-Sutur zu legen. In gleicher Weise legt er Schnitte und Naht nach oben und unten von der ersten Naht in Zwischenräumen von 3 mm an, im Ganzen 5. Darauf vertieft er den untersten oder mittleren hinteren Schnitt durch die ganze Dicke der Sklera in gleicher Weise auch den untersten und mittleren vorderen Schnitt. Jetzt geht er mit einer geraden Scheere durch die erste Oeffnung und schneidet nach unten, dann nach unten vorn, bis etwa 4 mm weit unter die unterste Naht. In gleicher Weise schneidet er mit der Scheere durch die vordere Oeffnung so, dass sich beide Schnitte unten vereinigen. Dann lüftet er den Lappen und schneidet nach oben bis etwa 4 mm über der obersten Naht, wo sich vorderer und hinterer Schnitt ebenso wie unten vereinen. Nun schlingt er die Enden der Fäden, welche auf der Chorioidea liegen, und sticht das Messer durch diese Membran, wonach das subretinale Serum abfliesst. Jetzt vereinigt er die Skleralränder, danach den durchtrennten Muskel, reponirt den umgeklappten Knochenlappen und legt einen Verband an. Das eliminirte Stück der Sklera ist 8—10 mm breit und etwa 20 mm lang. Verf. hat auf diese Art 4 Fälle von Netzhaut-Ablösung mit Erfolg operirt. Nach seiner Ansicht dringt bei Netzhaut-Ablösung das suprachoridideale Serum in den Ciliarkörper ein, veranlasst dort anfänglich eine leichtere, später eine schwerere Entzündung, die zu verschiedenen Graden der Hypotonie führt. Durch die angeführte Operation, das Ausschneiden eines Stückes der Sklera, tritt eine Adaption der Bulbushüllen an das verkleinerte Glaskörper-Volumen ein.

---

6) **Oedem der Lider bei tertiärer Syphilis,** von E. Neese.

Verf. beobachtete bei einem an tertiärer Syphilis Leidenden Oedem der Lider. An dem rechten Auge wurde dasselbe veranlasst durch die Existenz einer fraglosen Gummabildung im Unterhaut-Zellengewebe, am linken Auge durch den Druck einer analogen Bildung in der Tiefe der Orbita auf die abführenden Venen.

7) **Beitrag zur Lehre von dem Zusammenhang zwischen Augen- und Nasenleiden,** von K. Joerss.

Verf. berichtet über drei Fälle von Thränengang-Stenose bezw. Conjunctivitis catarrhalis, welche einer Nasenstenose ihren Ursprung verdanken und nach operativer Beseitigung derselben von selbst zurückgingen: ebenso erging es in einem Falle von Hornhaut- und Lid-Erkrankung, einer beginnenden Dakryocystitis und einem Trachomrecidiv. Auch eine Ciliarneuralgie verschwand nach Beseitigung des Nasenleidens und eine Epiphora nach Heilung von Kieferhöhlen-Empyem.

---

8) **Blutige Thränen durch Blutung aus dem Ductus naso-lacrymalis,** von G. Schenk. (Mittheilung eines Falles.)

---

9) **Angeborener Mangel des psychischen und reflectorischen Weinens,** von G. Sommer.

Es handelt sich um einen Fall von nahezu völligem Mangel psychischen und reflectorischen Weinens bei einem $2^3/_4$ Jahre alten gesunden Kinde.

---

10) **Mittheilungen über ein eigenartiges Verhalten von Kupferstückchen im menschlichen Auge,** von Dr. zur Nedden.

Ein Kupferstückchen hatte trotz zehnjähriger Anwesenheit im Auge keine Seh-Störung hervorgerufen. Dasselbe war durch die Sklera in die Retina gedrungen. Nach seiner Lostrennung von der Retina fiel es von oben auf den Ciliarkörper nach unten, und hat dann durch Berührung mit diesem gefässreichen Gewebe eine heftige Entzündung verursacht, welche seine Ausstossung zur Folge hatte. Es ist hierbei, ohne die Linse zu verletzen, auf dem sehr schmalen Wege zwischen dem Ciliarkörper und dem Aequator lentis durch das Strahlen-Bändchen gedrungen und so mit der Iris in Contact gekommen, die dann unter Bildung eines eitrigen Exsudats perforirt wurde.

---

11) **Zwei weitere Fälle von grünlicher Verfärbung der Cornea,** von B. Fleischer.

Verf. berichtet über zwei Fälle von grünlicher Verfärbung der Cornea. Dieselbe befindet sich in der Peripherie, in Form kleiner in einander fliessender bräunlich-grünlicher Pünktchen und Fleckchen, die nach dem Centrum der Cornea zu feiner werden. Der eine Patient litt an nervösen Beschwerden und Aufregungs-Zuständen, der andere an multipler Sklerose.

---

12) **Glaucomatöse Skleralexcavation im Bereich des Konus hochgradig myopischer Augen,** von Dr. Kampherstein.

Im ersten Falle verursachte wahrscheinlich eine traumatische Linsenluxation in einem hochgradigen myopischen Auge eine Cyklitis mit Drucksteigerung, im zweiten handelte es sich um ein Secundär-Glaucom im Anschluss an ein perforirendes Ulcus corneae ebenfalls in einem hochgradig myopischen Auge.

---

13) **Ruptura sclerae in Staphylomate postico,** von Dr. Wintersteiner.

Bei der Obduction einer alten Frau zeigte der rechte Bulbus die Symptome der hochgradigen Myopie, der linke war in einen phthisischen Stumpf verwandelt. Bei der anatomischen Untersuchung des letzteren fand sich eine Narbe der Sklera hinten, unten und aussen neben dem Sehnerven-Eintritt,

es fehlte die Aderhaut und Netzhaut bis auf unbedeutende Reste, erstere am skleralen Wundrand und letztere an der Papille. Vorwiegend der hintere Bulbus-Abschnitt ist geschrumpft und die hintere Linsen-Capsel zerrissen. Im vorderen Abschnitte bestehen die Zeichen überstandener und noch fortglimmender Iridocyclitis. Der geschrumpfte Bulbus ist wahrscheinlich das Opfer einer Contusion, welche eine Ruptur der Sklera am hinteren Pol, sowie eine Abreissung der Chorioidea und der Retina in der Gegend der Ora serrata zur Folge hatte. Hier bestand offenbar eine Disposition zur Perforation am hinteren Pol, bedingt durch ungewöhnliche Schwäche und Dünne der Lederhaut an dieser Stelle.

Juli 1903.

1) **Zur Kenntniss der anatomischen Veränderungen bei secundär-luetischen Opticus-Erkrankungen,** von Richard Wagner.

Bei einem 35jährigen Patienten, der schon seit 8—10 Jahren an recidivirenden, mit Beeinträchtigung des Seh-Vermögens einhergehenden Entzündungen, abwechselnd des linken und des rechten Auges gelitten hatte, war das linke vollständig erblindet. Dasselbe bot den Anblick eines glaucomatösen Auges, bei dem durch totale Netzhaut-Ablösung der genauere Einblick in das Innere unmöglich war. Wegen Verdacht von Tumor-Bildung wurde das Auge enucleirt, wobei sich als überraschender Befund eine enorme Verdickung des Sehnerven und seiner Scheiden ergab. Mittlerweilen wurde auch das Auftreten einer secundären Lues unzweideutig festgestellt. Somit dürfte dieser Fall als ein Fall von luetischer Erkrankung im zweiten Stadium dastehen.

---

2) **Ueber cystoide Gebilde im Gebiet der Caruncula,** von K. Rumschewitsch.

Verf. beschreibt zwei Fälle, bei denen sich eine Cyste in der Gegend der Semilunar-Falte entwickelt hatte. Der eine Patient litt an Trachom, der andere an hyaliner Degeneration der Conjunctiva.

---

3) **Beitrag zur pathologischen Anatomie der Skleritis,** von Dr. Steffens.

Verf. untersuchte anatomisch einen Bulbus, der von einer schweren Form chronischer Entzündung der Sklera und des Ciliarkörpers mit gleichzeitiger Betheiligung des übrigen Uveal-Tractus, der Cornea und des Glaskörpers ergriffen war. Die Episklera war nur gering verändert, in der Sklera fanden sich heerdförmige Endzündungs-Processe, doch nichts von Tuberkeln. Die Erkrankung ging vom Ciliarkörper aus und ergiff erst secundär die Sklera.

---

4) **Die Linse mit zweifachem Brennpunkt,** von A. v. Szilly.

Es handelt sich um Fälle von beginnender Cataract, bei denen im Centrum der Linse der Refractions-Zustand ein höherer war, als in der Peripherie derselben; ebenso um Fälle von Lenti-conus posterior.

---

5) **Doppelte Perforation der Augapfel-Wandungen durch einen Fremdkörper,** von Dr. Seggel.

Ein Fremdkörper hatte die Hornhaut durchschlagen, die Iris zeigte gegenüber der Hornhaut-Wunde ein rundes Loch von 2 mm Durchmesser, an der Linsen-Capsel war dem entsprechend nur eine kleine erhabene Trübung zu sehen, im Glaskörper fanden sich Reste von Blutungen. Die Linse trübte

sich allmählich vollständig, so dass die Extraction nothwendig war. Nun konnte man in der Nähe der Papilla nervi optici einen quer-ovalen Fleck mit schwarzem Grund und hellem Rand, dementsprechend ein kleines centrales Skotom bestand, sehen. Derselbe bildet jedenfalls die zweite Perforations-Oeffnung des Fremdkörpers, der von da in den oberen Theil der Fissura orbitalis eindrang und ausser dem Ramus ophthalmicus trigemini den benachbarten Trochlearis beschädigte und dadurch eine Contractur des Obliquus superior veranlasste.

In einem zweiten Falle war ein Eisen-Splitter beim Schmieden ähnlich wie beim ersten eingedrungen, hatte aber die hintere Wand nicht perforirt. Der Eisen-Splitter wurde vermittelst des Electro-Magneten aus dem Glaskörper entfernt und später der Wund-Star operirt. Jetzt zeigt sich im Augen-Hintergrund ein ähnlicher Fleck, wie im ersten Falle, welcher zweifellos die Anschlagsstelle des Splitters darstellt.

August 1908.

1) **Ein Fall von Sehnerven-Atrophie bei Diabetes nebst Bemerkungen über Pupillar-Reaction bei Durchleuchtung der Sklera,** von Dr. Stoewer. (Mittheilung eines Falles.)

---

2) **Retinitis haemorrhagica bei Krebs der Lungen und des Kleinhirns,** von Alexander Natanson.

Bei einer an Krebs der Lungen und des Kleinhirns leidenden Patientin traten kleine fleck- und streifenförmige Blutungen in der Netzhaut auf, dichter in der Macula-Gegend, vereinzelt in der Peripherie, dazwischen stellenweise kleine rundliche und unregelmässige ovale matt-grauweise Plaques.

---

3) **Ein bemerkenswerther Fall von willkürlicher Associirung der Augen-Bewegungen,** von Dr. Weinhold.

Es handelt sich um einen 23jährigen Mann, der seit Kindheit mit dem linken Auge willkürlich nach oben zu schielen vermag.

---

4) **Ueber Veränderungen des Brech-Zustandes der Augen bei Diabetes mellitus,** von L. Alexander.

Es handelt sich um einen emmetropischen Diabetiker, bei welchem vorübergehend, ohne dass eine Trübung der Linse sich zeigte, Myopie auftrat.

---

5) **Ueber das Erkennen von C-Figuren bei verschiedenen Durchmessern und konstanter Oeffnung,** von Ed. Pergens.

Bei gewöhnlicher Tages-Beleuchtung tritt für verschieden grosse C-Figuren, deren Oeffnung in 50 m immer unter einem Winkel von einer Minute erscheint, deren Ring immer eine Minute breit ist, eine wechselnde Entfernung des Erkennens ein. Das Maximum fällt auf die 5 Minuten-Figur. Das Erkennen wird theilweise beeinflusst durch das Zusammenfliessen naher, heller Flächen. Der Einfluss dieses Zusammenfliessens macht sich von der 7 Minuten- bis zur 10 Minuten-Figur ab nicht mehr bemerkbar; für letztere Figuren scheinen die Enden des gebrochenen Ringes eine Tendenz zu haben, zusammenzufliessen. Die quantitativen Verhältnisse des Schwarz und Weiss der C-Figuren sind nicht in irgend einem Verhältniss mit den Entfernungen, in welchen die Figuren erkannt wurden.

---

6) **Recidivirende Glaskörper-Blutung durch Periphlebitis,** von H. Salomonsohn.

Ein 35jähriger Mann, der in der letzten Zeit wiederholt an Nasenbluten gelitten hatte, zeigte auf dem linken Auge staubförmige Glaskörper-Trübungen mit zahlreichen Flocken und Membranen, offenbar Residium einer Glaskörperblutung. Unter Jodkalium und ableitender Behandlung hellten sich letztere vollständig auf. An mehreren Stellen zeigten die Retinalvenen periphlebitische Veränderungen. Einige Monate später trat wieder eine grosse Glaskörperblutung ein, so dass das Sehen auf Lichterschein-Erkennen reducirt war. Unter subconjunctivalen Kochsalz-Einspritzungen, Jod- und Arsengebrauch erfolgte wiederum Aufhellung.

---

7) **Ein Fall von metastatischer Augen-Erkrankung,** von W. Liebrecht.

Verf. beschreibt einen Fall von metastatischer Streptokokken-Ophthalmie mit schneller Vereiterung des Glaskörpers und einen Fall von metastatischer kleinherdiger Staphylokokken-Chorioiditis.

---

8) **Ein complicirter Fall doppelseitiger Augenmuskel-Lähmungen, Convergenz-Lähmungen, einseitiger Facialisparese, Mikropsie, Makropsie, verbunden mit Dyschromatopsie** von Dr. Sidler-Huguenin.

Es handelt sich um einen 58jährigen Herrn, bei dem plötzlich Doppelsehen auftrat. Es fanden sich Beweglichkeits-Beschränkungen der Augen im Senken und Heben, Muskellähmungen im Gebiete des Facialis und Hypoglossus (?), Mikropsie und Makropsie, verbunden mit Dyschromatopsie. Wahrscheinlich handelte es sich um eine nucleäre Läsion, sei es in Form eines parenchymatösen, sei es in Form einer nutritiven Störung.

---

9) **Mittheilung eines Falles von neun Jahre langem Verweilen eines Glassplitters in der vorderen Augenkammer,** von G. Brandenburg.

Einem Arbeiter war vor 9 Jahren ein Glassplitter in das linke Auge gedrungen, der anfangs keine Erscheinungen machte, später aber traten in längeren oder kürzeren Zwischenräumen entzündliche Erscheinungen auf. Im unteren Theil der Hornhaut fand sich eine Trübung und hinter derselben ein kleiner Glassplitter, welcher extrahirt wurde. Er war $2^3/_4$ mm lang und $1^3/_4$ mm breit. Die Operationswunde heilte gut, doch traten häufig noch Schmerzanfälle auf — Anfänglich wurde der Splitter gut vertragen, der vermuthlich fest eingekeilt und unbeweglich war, darauf lockerte er sich in seinem Lager und reizte die umliegenden Theile, die Hornhaut-Hinterfläche und die Ciliarkörperfortsätze, und verursachte Entzündung.

September.

1) **Die Dauererfolge der Iridectomie bei Primärglaucom,** von G. Wygodski.

Nach Verf. ist die Iridectomie bei allen entzündlichen Formen des Glaucoms in allen Stadien angezeigt, da auch im späten Stadium die Möglichkeit eines guten Erfolges nicht ausgeschlossen ist. Die Prognose ist jedoch bei allen Glaucomformen um so günstiger, je frühzeitiger die Operation ausgeführt wird. Die beste Prognose giebt die Iridectomie im Prodromal-Stadium des Glaucoms, da zu jener Zeit noch keine anatomischen Veränderungen im Auge stattgefunden haben. Eine sehr günstige Prognose giebt auch die Iridectomie beim akuten Glaucom, bei dem die Sehschwäche durch die be-

deutende Trübung der brechenden Medien und durch die Ischämie der Netzhaut bedingt wird. Indem die Iridectomie hier die pathologisch erhöhte Tension bis zur Norm herabsetzt, beseitigt sie auch gleich die genannten Veränderungen im Auge. Weniger günstig als beim akuten sind die Aussichten beim chronisch-entzündlichen Glaucom, wobei sie doch um so besser sind, je weniger die Sehschwäche durch anatomische Veränderungen im Sehnerv bedingt ist. Eine ziemlich ungünstige Prognose bietet die Iridectomie beim typischen Glaucom simplex. Da hier die Sehschwäche einzig und allein durch die im Sehnerv stattgefundenen Verbindungen bedingt ist, so kann man hier von der Iridectomie im besten Fall nur den Stillstand des glaucomatösen Processes und die Erhaltung der Status quo erwarten. Günstiger als bei der eben beschriebenen Form gestaltet sich die Prognose beim Glaucoma simplex cum inflammatione, bei welchem die Iridectomie, besonders im frühen Stadium, als angezeigt betrachtet werden muss. Die Sklerotomie in Verbindung mit der der Iridectomie muss als Nach-Operation, als werthvolles Unterstützungsmittel angesehen werden. Die medicamentöse Behandlung ist nur da am Platze, wo die operative aus irgend welchen Gründen nicht angezeigt erscheint. In allen übrigen Fällen sind die Miotica nicht im Stande, die Iridectomie zu vertreten.

2) **Beobachtungen über acute Fälle von Sklerokeratitis rheumatica**, von Eduard Asmus.

Verf. beobachte 13 Fälle von Sklerokeratitis rheumatica. Die charakteristische Hornhaut-Affection tritt nahe dem Limbus auf, von dem sie in der Regel durch eine klare Zwischenzone getrennt ist, durch welche kleine Gefässe vom Limbus hinüberziehen. Häufig erscheint das Epithel über der erkrankten Stelle gestichelt. Entweder besteht nur ein Herd oder man findet mehrere, die zu einer Kette angeordnet sein können. Ihre Farbe ist porcellanartig weiss und ihr Sitz tief im Paremchym. Von den 13 Fällen litten 10 an rheumatischen Schmerzen an verschiedenen Körpertheilen. Mit Iritis complicirt waren 3 Fälle. Natrum salicylicum bezw. Aspirin wurde in allen Fällen angewandt und hatte eine günstige Wirkung.

---

3) **Zur Kasuistik der traumatischen Cysten der Conjunctiva bulbi und zur Prognose und Therapie inficirter Augen-Verletzungen**, von O. Lange.

Verf. berichtet über einen Fall von traumatischer Cyste der Conjunctiva von Kleinkirschgrösse mit serösem Inhalt und einen Fall von perforirender inficirender Verletzung eines Auges. Der letztere Fall betraf einen 7jährigen Knaben, dem eine schmutzige Haarnadel durch die Cornea, den Ciliarkörper in den Glaskörper gedrungen war. In Folge dessen trat eine Uveitis purulenta auf. Verf. brannte den Wundkanal mit einer galvanokaustischen Schlinge gründlich aus und verordnete Einreibungen von grauer Salbe. Die Entzündung ging danach zurück.

4) **Ein weiterer Beitrag zur leichten Form der Keratomycosis aspergillina**, von A. Dr. Johnson.

Verf. berichtet über eine leichte Form von Schimmelpilz-Keratitis, der dem Bilde der Keratitis fasciculosa sehr ähnelte.

5) **Ein Fall von angeborenem Beweglichkeitsdefect am Auge,** von Rudolf Spuler.

Es handelt sich um einen Beweglichkeitsdefect des linken Auges mit Retractions-Bewegungen bei einem 10jährigen Knaben. Der Rectus externus und internus functioniren nicht.

---

6) **Ein Fall von Phthisis bulbi bei Aderhautsarcom,** von Clemens Harms.

Im vorliegenden Falle handelt es sich um ein Aderhautsarcom mit ausgedehnter Nekrose im Centrum und Netzhaut-Ablösung, bei welchem eine akut einsetzende Iridocyclitis zu Phthisis bulbi führt.

---

7) **Neue Formen meiner Augenmagneten.** von Wilhelm Volkmann.

Die Leistungen der neuen Magneten sind im Vergleich zu den älteren bei gleichem Gewicht und Strombedarf verdoppelt, bei doppelter Stromstärke fast verfünffacht. (Näheres vgl. Original.)

---

8) **Zwei Fälle von Cysticercus cerebri mit Stauungspapille,** von E. Jacoby.

Im ersten Falle handelt es sich um einen 46jährigen Mann mit ausgeprägter Stauungspapille. Bei der Section fand sich eine Cysticerken-Invasion im Gehirn, welche eine schwere eitrige Entzündnng derselben hervorgerufen hatte. Der zweite Fall betraf einen 33jährigen Mann, bei dem ebenfalls eine Stauungspapille bestand. Bei der Section fand sich im Gehirn ebenfalls eine Cysticerken-Invasion, welche eine Entzündung veranlasst hatte.

Horstmann.

II. British med. Journal. 1903. Juli.

Behandlung atrophischer Netzhäute (Retin. pigm.) **mit Netzhaut-Extract,** von Rob. W. Doyne.

Verf. hat in einer Reihe von Fällen von Retinitis pigmentosa durch Verabreichung roher Ochsen- und Schaf-Netzhaut — die Details der Verordnungsweise sind einer ausführlichen Publication vorbehalten, — bedeutende Besserung des Sehvermögens erzielt. Auch bei einigen Fällen von Tabakamblyopie hat dieselbe Behandlung viel schnellere Heilung herbeigeführt, als wir es sonst zu sehen gewohnt sind, ferner in einigen Fällen von Netzhautdegeneration bei hoher Myopie und Chorioiditis.

III. The Ophthalmic Review. 1903. Juni.

Gefässstreifen (angioid streaks) **in der Netzhaut,** von W. P. Lister.

Die Affection ist doppelseitig und dadurch charakterisirt, dass von der Gegend der Sehnervenpapille aus ein System gefärbter, unregelmässig verzweigter Linien, die hinter den Netzhautgefässen gelegen sind und von einem mehr oder weniger kreisförmigen Band um die Papille herum entspringen, nach der Peripherie hin sich erstrecken, ohne in ihrem Verlaufe mit den Gefässen der Netz- oder Aderhaut zusammenzufallen. Ihr Durchmesser ist $^1/_2$ bis 4 Mal so gross, wie das der Netzhautvenen, ihre Färbe braun, roth, grau. In manchen Fällen wurden Hämorrhagien oder retino-chorioiditische Veränderungen der Macula oder in der Peripherie beobachtet. Was die Entstehung und pathologisch-anatomische Grundlage dieser Streifen betrifft, so meint Verf., gestützt auf die mikroskopische Untersuchung zweier in vieler Beziehung analoger Fälle, dass die „Gefäss-Streifen" auf der Bildung

neuer Gefässe bei chronischer Entzündung der Netzhaut beruhen, ganz ähnlich, wie wir solche Gefässe auch bei Exudaten oder Blutungen des Glaskörpers von der Papille aus sich entwickeln sehen.

Juli.

Der kosmetische Werth der Paraffin-Einspritzungen nach der Enucleation des Augapfels, von Ramsay.

Neue Mittheilungen über die bereits im Lancet (Januar 1903) veröffentlichte Methode, die er in mancher Beziehung modificirt hat.

Vermischtes.

1) Ganz unerwartet und in der Blüthe der Jahre und in voller Schaffenskraft starb Prof. Ernst Pflüger zu Bern. Geboren am 1. Juli 1846 zu Bären an der Aar, bildete er sich zu Bern, Utrecht und Wien unter Dor, Donders und Arlt aus, wurde 1870 Doctor, 1876 ausserordentlicher und 1879 ordentlicher Professor der Augenheilkunde an der Universität zu Bern und entfaltete eine reiche Thätigkeit als Arzt, als Lehrer, als Forscher. 1. Seine Dissertation über Ophthalmotonometrie erschien auch im Arch. f. Aug. u. Ohr. II, 2, 1—49. Von seinen weiteren Arbeiten erwähnen wir die folgenden: 2. Colobom der Lider, Klin. Monatsbl. X. — 3. Herpes corneae. Ebendas. XI. — 4. Untersuch. der Augen von 259 Lehrern. Ebendas. XIII. — 5. Refract. Schwankung bei Iritis serosa. Ebendas. — 6.—9. Linsenluxation, Jugend-Glaucom, Pupillen-Distanz. Ebendas. — 10. Sympath. Ophth. Corr.-Bl. f. Schweiz. Aerzte 1875. — 11. Untersuch. der Augen der Luzerner Schul-Jugend. Arch. f. O. XXII. — 12. Hyoscyamin. Arch. f. A. u. O. V, 1. — 13.—15. Lup. conj., Ulc. indur. der Lidränder, Strabism. congen. Kl. Monatsbl. 1876. — 16. Militär-ärztliche Augenuntersuchung. Schweiz. C-Bl. 1876. — 17. Farbensinn. Centralbl. f. Augenh. 1877 u. 1881. — 18. Jahresbericht der Augenklinik zu Bern für 1877. — 19. Neurit. opt. Arch. f. O. XXIV. — 20. Nystagm. durch Ohrenleiden. D. Zeitschr. f. pr. Med. 1878. — 21. Pemphig. conj. Kl. Monatsbl. XVI. — 22. Phakometer und Chiastometer. Corr.-Bl. 1879. — 23 Tafeln zur Farbenblindheit. Bern 1880. (II. Aufl. 1882.) — 24. Beobachtungen an Farbenblinden. Arch. f. Augenh. IX. u. X. — 25.—27. Normaler Augendruck, Sehnerven-Unterbindung und Polariskop. Internat. ophth. Congr. zu Mailand. — 28.—29. Opticus-Injectionen, Glaucom. XIV. Ber. d. Heidelberger G. — 30. Bericht der Augenklinik zu Bern für 1881. — 31. Hemianopsie. Corr.-Bl. 1882. — 32. Hornhaut-Ernährung. Kl. Monatsbl. 1882. — 33. bis 34. Bericht der Augenklinik für 1882 u. 1883. — 35. Microcephalie und Microphthalmie. Arch. f. Augenh. XIV. — 36. Optotypi. Bern 1884. — 37. Cocaïn. Centralbl. f. Augenh. 1885. — 38. Metastatisches Aderhautsarcom. Arch. f. O. XIV. — 39. Skiaskopie. Corr.-Bl. XV. — 40. Glaucom. Heidelberger Versammlung 17. — 41.—43. Gesichtsfeld, Periodische Nuclearlähmung, Schussverletzung beider Occipitallappen. Naturforscher-Versammlung, Bd. 58. — 44. Ulcus serp. Corr.-Bl. XVI. — 45. Cocaïn und Atropin. Kl. Monatsbl. 1886. — 46. Bericht für 1884—1886. — 47. Schulkurzsichtigkeit. Festrede und Ann. d'hyg. XVIII. — 48. Magnetoperation. Kl. Monatsbl. 1886. — 49. Entstehung der Kurzsichtigkeit. Zeitschr. f. Schulgesundheitspflege I. — 50. Erkrank. des Sehorgans nach Influenza. Berliner klin. Wochenschr. 1890. — 51.—57. Croup der Con-

junct., Herp. corn., Retin. prolif., Hornhaut-Entz. Ophthalm. ant.; Netzhautabl., Ophthalmometer, Oculo-Curvimeter. Corr.-Bl. XX. — 58. Keratitis ulc. Arch. f. O. XXXVII. — 59. Doppels. Trochl.-Parese. Ebendas. — 60. Trig.-Neuralg. und Augenaffection. Heidelberger Bericht 1891. — 61. Star-Operation. Kl. Monatsbl. 1892. — 62. Hemian. und Acromeg. Revue gén. d'opht. 1892. — 63. Ophthalmometrie. Verh. des internat. Cong z. Berlin. — 64. Jodtrichlorid. Annal. d'oc. CVIII. — 65. Tori. Kl. Monatsbl. 1893. — 66. Moderne Glaucom-Operation. Arch. di Ottal. I. — 67. Ursachen der Erblindung. Schweizer Armen-Erziehungsverein. — 68. Myopiefrage. Zeitschr. f. Schulgesundheitspflege VII. — 69. Blindheit nach Käsevergiftung. Württemb. Corr.-Bl. 1894. — 70. Lymphcirculation im Auge. Arch. f. Augenh. XXVIII. — 71. Drainage des Auges. Internat. ophth. Congr. Edinburg 1894. — 72. Linsenentfernung bei Kurzsichtigkeit. Corr.-Bl. 1895. — 73 Kerat. parenchym. Heidelberger Bericht 1896. — 74. Optotypi. 2. Aufl. — 75. Enucleation und Exenter. Corr.-Bl. 1896. — 76. Astigm.-Oper. Clinique Opht. 1896. — 77. Internationaler medic. Congress Moskau. Kl. Monatsbl. 1897. — 78. Irisvorfall bei Star-Operationen. Ebendas. — 79. Total Farbenblinde. Heidelberger Bericht 1898. — 80. Demonstration zur Farbenlehre. Ebendas. — 81. Protargol. Ophth. Klinik 1898. — 82. Tafel für Farbenblinde. Versammlung d. internat. ophth. Congr. Utrecht 1899. — 83. Sehprüfung bei hochgradiger Kurzsichtigkeit. Zeitschr. f. O. 1899. — 84. Suppression du cristallin transparent. Paris, Steinheil 1899. — 85. Auch Deutsch (Wiesbaden Bergmann 1900). — 86. Enucleation. Zeitschr. f. O. IV. — 87. Subconjunctivale Hetol-Injection. Kl. Monatsbl. 1901. — 88. 25jähriges Jubiläum. C. f. Augenh. No. 22. — 89. Allgemeine Narcose. Heidelberger Gesellsch. 1902. — 90. Behandlung des Lagophthalmus. Kl. Monatsbl. 1902. — 91. Operation des Nachstars. Ophth. Kl. 1902. Ehre seinem Andenken!

2) Ricardo Secondi, geb. Oct. 1832 in Casale Majocco (Prov. Mailand), gest. Oct. 1903 zu Genua. Secondi studirte in Pavia u. Wien, war Assistent des berühmten Flarer in Pavia, wurde 1860 als Prof. der Augenheilkunde an die Universität Genua berufen, seit 1871 Rector der dortigen Universität und seit 1882 Senator des Königreichs Italien. Secondi war ein vorzüglicher Arzt, Lehrer, Forscher, eine imponirende Persönlichkeit. Wer ihn kennen lernte, musste ihn hochschätzen und wird ihm ehrendes Andenken bewahren. Seine Hauptschriften und Arbeiten betreffen Sklerochorioid., Glaucom-Iridectomie, album. Ret., Ischaemia ret., Neurotomia ciliaris gegen sympath. Neurose (1868), Heilung des Keratocon., Star-Operation, Linsen-Verschiebung, Entrop. Op., traumat. Anaesth. der Netzhaut, Operation der Netzhaut-Ablösung, Amblyopie der Raucher und Trinker, Exophth. puls., antisept. Verfahren bei Star-Operation, Galvanocausis bei Augen-Lepra (1887). Prof. Cirincione ist zu seinem Nachfolger ernannt worden.

3) Am 30. Sept. d. J. beging Edwin Theodor Saemisch seinen 70. Geburtstag in vollster Frische und Rüstigkeit. Die staunenswerthe Leistung der Herausgabe des grossen Handbuches der Augenheilkunde verpflichtet ihm die ganze ophthalmologische Welt zu grösstem Danke, der in dem Wunsche seinen Ausdruck findet, dass dem hochgeschätzten Fachgenossen noch eine lange und gesegnete Wirksamkeit beschieden sein möge.

4) Zwei geschichtliche Bemerkungen von J. Hirschberg.

Wer J. Stilling's interessante Schrift über die Kurzsichtigkeit (Berlin 1908, vgl. dieses Centralblatt 1903, S. 274) in die Hand nimmt, findet sofort die folgende Stelle: „Die römischen Schriftsteller unterschieden zwischen

einer Myopia ex natura und einer Myopia ex morbo, unter der letzteren verstanden sie alle Arten von Schwachsichtigkeit. Stellte es sich nun bei dem Kaufe eines Sklaven heraus, dass derselbe schwachsichtig war, so galt der Handel nicht; dagegen war es eine Rechtsfrage, ob auch die einfache Kurzsichtigkeit, die Myopia ex natura, einen Handel rückgängig machen könnte." Gemeint sind unter Schriftstellern hier doch offenbar zunächst Juristen. Sucht man aber die Quellen für diese so sicher vorgetragenen Behauptungen, so findet man die Sache doch ein wenig anders. Die bekannte Stelle aus dem Corpus juris (l. 10 § 3, Dig. XXI, 1) lautet folgendermaassen: De myope quaesitum est, an sanus esset: et puto eum redhiberi posse. Also der Verf. dieses Satzes meint, dass ein kurzsichtiger Sklave dem Verkäufer zurückgegeben werden dürfe. Eine andre Stelle giebt es nicht im Corpus juris. Wohl aber in den attischen Nächten des A. Gellius, IV, 2, § 11: De myope quoque, qui luscitiosus latine appellatur, dissensum est: alii enim rethiberi omnino debere, alii contra, nisi id vitium morbo contractum esset. Herr Prof. B. Kübler, dem ich diese Stelle verdanke, ist der Ansicht, dass der Satz einem Werk des Juristen Caelius Sabinus (Consul 69 n. Chr.) entnommen ist. Jedenfalls sehen wir, dass römische Juristen „einen durch Krankheit erworbenen Fehler" der Kurzsichtigkeit annahmen, — vielleicht nur dem System zu Liebe, weil sie für die Unfruchtbarkeit der Sklavin die gleiche Annahme machten. (A. Gell. a. a. O. § 9.) Sicher müssen sie eine angeborene Kurzsichtigkeit (nativa, A. Gellius a. a. O.) als Gegensatz dazu sich vorgestellt haben. Die alten Aerzte sprechen in den uns erhaltenen Resten nur von der letztgenannten Art. Von römischen brauche ich nichts zu sagen; denn keiner — selbst wenn wir den beliebten Celsus einschliessen, — enthält etwas darüber. Höchstens kann man den wenig besagenden Satz des Plinius (n. h. XI. § 192) hier anführen: Praeterea alii contuentur longinqua, alii nisi prope admota non cernunt. Den ärztlichen Kanon über Kurzsichtigkeit haben uns von den Griechen Oreibasios (Synops. VIII c.54), Aëtios (VII c. 47) und Paulos (III c. 22 § 42) überliefert: *Μύωπες δὲ λέγονται οἱ ἐκ γενετῆς τὰ μὲν σμικρὰ καὶ σύνεγγυς βλέποντες . . .*[2] In geschichtlichen Dingen empfiehlt sich die grösste Genauigkeit.

2) In J. Stilling's Werk über die Entstehung der Kurzsichtigkeit (Wiesbaden 1887), in welchem auch schon der zuerst behandelte Gegenstand, die Myopia ex natura und ex morbo, (auf S. 178 und 179) ganz ebenso wie in seiner neuesten Schrift erörtert worden ist, lesen wir die folgenden Sätze auf S. 196 und 197:

„Colliget Averroes. Ausgabe von 1497 . . .: ‚Et qui vident bene propinquum et non vident remotum, eorum oculi indigent forti motu; et hoc maxime accidit illis qui habent oculos eminentes, et quia istorum oculi sunt prominentes, eorum visus est debilis et sparsus, nam indigent forti motu propinquo.' In der That erstaunlich. Dieser Passus enthält nicht nur die Insufficienz der Interni, sondern in nuce bereits die Convergenztheorie, freilich auf absonderliche Weise begründet."

Erstaunlich ist mir nicht so sehr der Satz des Arabers, wie die Deutung, die er Seitens eines so scharfsinnigen Schriftstellers unsrer Tage erfahren. Hier ist nicht von Bewegung der Augen, sondern von der des

[1] „Sein Hauptwerk war die Bearbeitung des aedilicischen Edicts. (Gell. IV, 2, 3.)" M. Schanz, Gesch. d. röm. Lit. II. Th. S. 450, 1890.

[2] Vgl. meine Gesch. d. Augenh. i. A. 1899, S. 395.

lichtleitenden Medium die Rede. Der treffliche Ibn-Roschd, der grösste Kenner und Erklärer des Aristoteles unter den Arabern, verwendet hier dessen Lehre vom Sehen, die zwar die vernünftigste von den griechischen gewesen, aber leider — gegenüber Plato's Synaugie — weder bei Aerzten noch bei Optikern unter den Griechen irgend welchen Einfluss erlangt hat. Man vergleiche von den Stellen, die ich in meiner Geschichte d. Augenh. i. A. (S. 150) aus den Aristotelischen Schriften gesammelt, die folgende (de sensu, 2, S. 438, Z. 3): *ἀλλ' εἴτε φῶς εἴτ' ἀὴρ ἐστι τὸ μεταξὺ τοῦ ὁρωμένου καὶ τοῦ ὄμματος, ἡ διὰ τούτου κίνησίς ἐστιν ἡ ποιοῦσα τὸ ὁρᾶν.* „Aber, sei es Licht, sei es Luft, was zwischen dem gesehenen Gegenstand und dem Auge sich befindet, die durch dieses (Mittel fortschreitende) Bewegung ist es, welches das Sehen vermittelt." Auch, dass die hervorragenden Augen kurzsichtig sind, und bei ihnen die Bewegung (des Medium) von der Ferne her in's Weite zerstreut wird, steht bereits im Aristoteles[1]. (*Zγε* 1. 780[b] 36. *Τὰ ἐξόφθαλμα οὐκ εὐσπὰ πόρρωθεν, τὰ δ' ἐντὸς ἔχοντα τὰ ὄμματα ἐν κοίλῳ κείμενα ὁρατικὰ τῶν πόρρωθεν διὰ τὸ τὴν κίνησιν μὴ σκεδάννυσθαι εἰς ἀχανὲς ἀλλ' εὐθυπορεῖν.*) Zum Schluss erwähne ich noch eine Stelle aus Ibn Roschd selber, welche der von uns erörterten kurz voraufgeht: quando res visibilis est remota, erit motus, quem facit visui, debilior.

5) Der erste internationale Congress für Schul-Hygiene findet zu Nürnberg vom 4.—9. April 1904 statt. General-Secretär Dr. V. Schubert, daselbst.

6) Der königliche ungarische Minister des Innern schreibt einen Preis von 2000 Kronen für das beste Werk oder Abhandlung über die Pathologie und Therapie des Trachoms aus. Als Bedingung wird gefordert, dass die selbständige Arbeit einen absoluten Fortschritt — wenigstens in dem einen der genannten Gebiete bedeute. Behandelt die Arbeit bloss die Therapie oder Pathologie für sich, so kann sie mit der Hälfte des Preises belohnt werden. Die Autoren können sich ihrer Staatssprachen bedienen. Der 31. December 1904 ist als Einsendungs-Termin bestimmt. Die Ernennung der Jury erfolgt durch den königlichen ungarischen Minister des Innern.

7) Hochgeehrter Herr College!

Der internationale Ophthalmologen-Congress, der im Jahre 1899 zu Utrecht tagte, hat, wie Sie wissen, die Schweiz zu seiner nächsten Zusammenkunft ausersehen, und Hrn. Prof. Pflüger in Bern mit den ersten Schritten zu deren Zustandekommen betraut.

Dem Rufe unsres Collegen folgend, sind wir unterzeichnete Ophthalmologen zu einem Organisations-Comité des Congresses zusammengetreten. Wir haben unseren ältesten schweizerischen Collegen, Prof. Dufour, zum Präsidenten, Prof. Pflüger zum Vicepräsidenten, Prof. Mellinger zum Schriftführer und Kassenwart, und den Vorsitzenden des letzten Congresses, Prof. Snellen zu unsrem Ehrenpräsidenten gewählt.

Es gereicht uns ausserdem zu hoher Freude, Ihnen mittheilen zu können, dass der jetzige Präsident der schweizerischen Eid-Genossenschaft, Herr Dr. Deucher, das Ehrenpräsidium des X. Ophthalmologen-Congresses wohlwollend angenommen hat.

Sowie die Nachricht von der ehrenvollen Auszeichnung, die unsrem Vaterlande zu Theil geworden, von den schweizerischen Ophthalmologen mit Begeisterung aufgenommen worden ist, so haben sich dieselben auch freudig

[1] Ich citire natürlich die Ausgabe der Berliner Akademie. In meiner Einführung I, S. 116 ist die Stelle bereits angeführt.

um uns geschaart, und gilt auch in ihrem Namen die Einladung, die wir Ihnen, hochgeehrter Herr College, hiermit zukommen lassen.

Da die internationalen Ophthalmologen-Congresse alle 5 Jahre stattfinden sollen, so fällt der nächste auf das Jahr 1904.

Als Versammlungsort haben wir die Stadt Luzern, und als Zeitpunkt den 19., 20 und 21. September gewählt.

Diese 3 Tage sollen der Arbeit gewidmet sein, und zwar die Vormittage der Discussion, die Nachmittage den Demonstrationen.

Man hat den wissenschaftlichen Congressen wohl nicht ganz mit Unrecht vorgeworfen, dass sie ihren Zweck, die Wissenschaft zu fördern, mehr und mehr verfehlen, und zwar nicht nur deshalb, weil sie den Vergnügungen zu viel Zeit einräumen, sondern deswegen, weil der so ausserordentliche Aufschwung der Fachpresse es beinahe überflüssig macht, Reisen zu unternehmen, um Mittheilungen anzuhören, die man gedruckt viel besser liest; sodann, weil die übergrosse Zahl von Vorträgen die Discussion, welche die Presse nicht ersetzen kann, unterdrückt.

In der That liegt der Zweck, die Berechtigung des Zusammentretens Vieler, die sich für dieselbe Wissenschaft interessiren, im Austausche der Meinungen, in der Discussion. Geht doch daraus allein das richtige Verständniss, nicht nur der Sachen, sondern auch der Personen hervor, und sprüht aus dem Zusammenstosse der Gedanken der Funke, der der Wissenschaft neues Licht zu bringen vermag.

Wir hoffen nun, mit Ihrer Unterstützung, der Discussion wieder zu ihrem Rechte zu verhelfen, und zwar durch folgende Arbeitsordnung des Congresses:

Wir ersuchen die Herren, welche eine Arbeit mitzutheilen gedenken, dieselbe, zugleich mit den Gebühren, bis spätestens 1. Mai 1904, an Herrn Prof. Mellinger in Basel einzusenden.

Die Arbeit soll in einer der vier offiziellen Sprachen des Congresses (Deutsch, Englisch, Französisch, Italienisch) verfasst sein, und darf 5 Druckseiten des Formates der bisherigen Congress-Berichte nicht übersteigen. Dass die Arbeiten wissenschaftlich ernst, des Congresses würdig sein müssen, versteht sich von selbst.

Die Arbeiten werden wir sachlich ordnen, und sofort drucken lassen. Dieselben werden, als erster Theil des Congress-Berichtes, jedem Theilnehmer, zugleich mit seiner Legitimationskarte, ungefähr 2 Wochen vor der Eröffnung des Congresses zugeschickt.

So kann sich Jeder mit den zur Besprechung kommenden Gegenständen vertraut machen und zu gründlicher Besprechung derselben vorbereiten.

Damit wird aber auch das Vorlesen der Arbeiten in den Sitzungen überflüssig. Die Autoren werden vom Präsidenten einfach aufgefordert, in wenig Worten ihre Resultate oder Schlüsse vorzubringen, worauf zur Discussion derselben geschritten wird.

Auf diese Weise nehmen die Congress-Mitglieder selbst eine Sichtung des Stoffes vor, ersparen sich das Anhören der sie weniger interessirenden Vorträge, und können sich ganz der Besprechung der Gegenstände widmen, die sie besonders anziehen.

Wir hoffen so namentlich auch die Meinungen erfahrener Männer zu vernehmen, denen die Zeit zur Abfassung von Vorträgen mangelt.

Die gedruckte Discussion bildet dann den zweiten Theil des Congress-Berichtes, welcher den Mitgliedern später zugeschickt werden wird.

Das einzige Thema, das officiell besprochen werden soll, weil es eine brennende Frage darstellt, zu deren Lösung die Autorität eines Welt-Congresses besonders geeignet sein dürfte, ist die, in Anbetracht der Entschädigung, so wichtige Feststellung des Werthes eines geschädigten oder verlorenen Auges.

Wir haben die Herren Prof. Axenfeld (Freiburg, Baden), Dr. Sulzer (Paris) und Dr. Würdemann (Milwaukee) mit dem Berichte über diesen Gegenstand betraut. Ihre Arbeiten werden den Congress-Bericht, die Discussion derselben den Congress eröffnen.

Es ist nun allerdings nicht ganz ausgeschlossen, dass auch andre, später eingegangene Arbeiten noch angehört und dem zweiten Theil des Berichtes einverleibt werden können, jedoch nur unter der ausdrücklichen Bedingung, dass die Discussion der gedruckten Arbeiten dazu noch Zeit übrig lässt, und dieselben das vorgeschriebene Maass nicht überschreiten. Gedruckt wird nur, was vorgebracht worden ist. Die Manuscripte, die nicht zum Vortrage gekommen sind, werden den Verfassern gleich am Schlusse des Congresses wieder zugestellt.

Um die Priorität der eingeschickten Arbeiten zu wahren, werden wir denselben das Datum ihres Empfanges beifügen.

Nach der Discussion liegt wohl der Hauptzweck eines Congresses in der Demonstration.

Wir werden ihr die Nachmittage widmen, und möchten dieselbe den Herren Congress-Mitgliedern ganz besonders ans Herz legen. Nicht nur werden uns Demonstrationen von Apparaten, Präparaten, Instrumenten, Operationsmethoden, Projektionen jeder Art, höchst willkommen sein, sondern wir möchten auch eine Ausstellung aller und jeglicher, alter und neuer, in unser Gebiet einschlagender Gegenstände mit dem Congresse verbinden.

Die Erwähnung derselben, sowie der zu deren Verständniss nöthigen Erklärungen werden ebenfalls im zweiten Theile des Congress-Berichtes erscheinen.

Was die Figuren anbelangt, so kann der Congress deren Kosten nur insoweit auf sich nehmen, als es seine finanziellen Mittel gestatten.

Tüchtige Arbeiten, gründliche Vorbereitung zu deren Besprechung, und eifrige Theilnahme an Demonstration und Ausstellung werden, wie wir hoffen, dem zehnten Ophthalmologen-Congresse ein ganz besonderes Interesse verleihen.

Je frischer wir aber arbeiten, desto froher dürfen wir auch geniessen. Wir gedenken, in der That, über dem wissenschaftlichen den geselligen Theil des Congresses nicht zu vernachlässigen.

So wird uns die Stadt Luzern, am Vorabende des Congresses (18. September), einen festlichen Empfang bereiten.

Am 20. September werden wir unser officielles Bankett abhalten.

Was die alte Leuchtenstadt an sich Sehenswerthes bietet, steht den Besuchern des Congresses, Dank der Zuvorkommenheit der Behörden, zur Besichtigung offen.

Es ist auch zu hoffen, dass uns in diesen Herbsttagen die Sonne, an diesem freundlichsten Orte unsres schönen Vaterlandes, ganz besonders freundlich leuchten werde. In dieser Voraussetzung haben wir, für einen der Abende der 3 Congresstage, sowie für den 22. September, eine See- oder Bergfahrt vorgesehen.

Ausserdem haben die Dampfschiffahrt- und Bergbahn-Gesellschaften des Vierwaldstättersees, des Rigi und Pilatus, den Congress-Mitgliedern und ihren Frauen eine Ermässigung des Fahrpreises auf die Hälfte gewährleistet.

So werden wir, hochgeehrter Herr College, zur Vorbereitung des Con-

gresses unser Möglichstes thun. Von dem Wohlwollen unserer auswärtigen Collegen wird es abhängen, dass derselbe gelinge, und unsrer Wissenschaft zum Fortschritte gereiche.

Möge unsre Einladung bei Ihnen eine geneigte Aufnahme finden und Sie zur Theilnahme an unsrem Unternehmen bewegen!

Im Namen der schweizerischen Ophthalmologen verharren wir, hochgeehrter Herr College, in besondrer Hochachtung

Prof. Snellen,
Präsident des IX. Congresses, Utrecht;

Dr. Barde, Genf; Prof. Mellinger, Basel;
Prof. M. Dufour, Lausanne; Dr. E. Landolt, Paris;
Prof. Haab, Zürich; Prof. Pflüger, Bern.

P.S. Weitere Einzelheiten werden wir uns erlauben, Ihnen durch ein späteres Circular noch mitzutheilen. Die auf diesen Seiten enthaltenen Anordnungen aber bitten wir Sie als definitiv betrachten zu wollen.

Der Betrag, welcher zu dem Congress-Berichte, sowie zu den oben angeführten Vergünstigungen (Bankett und Tagesausfahrt ausgenommen) berechtigt, ist Fr. 25 (20 Mark). Herr Prof. Mellinger in Basel wird denselben in Empfang nehmen und dafür eine Legimationskarte ausstellen.

Zu weiteren Erkundigungen bitten wir die geehrten Herren Congressisten sich an folgende Correspondenten wenden zu wollen:

Für Nord-Deutschland: Herrn Geh. Rat Prof. Dr. Kuhnt in Königsberg. Für Süd-Deutschland und Bayern: Herrn Prof. Dr. Axenfeld in Freiburg i./B. Für Oesterreich: Herrn Dr. Moritz Sachs, Garnisonstrasse, 4, Wien IX. Für Russland: Herrn Dr. Germann, Gorockowaja, St. Petersburg. Für Japan: Herrn Dr. Maito, Tokio. Für Schweden, Norwegen und Dänemark: Herrn Dr. Nordenson, 10, Wasagatan, Stockholm.

Bibliographie.

1) Beschreibung einer neuen Methode zur Einnähung von Glaskugeln in die Tenon'sche Kapsel, von Charles Oliver, Philadelphia. (International Clinics, Vol. II, 10. Series.) Verf. beschreibt an der Hand von 4 Abbildungen ein Verfahren, das es vermöge complicirter Nahtanlegungen gestattet, eine von Nähten und unregelmässiger Narbenbildung freie Oberfläche des Stumpfes und so eine bessere Rotations-Fähigkeit desselben zu erzielen. Loeser.

2) Vorübergehende einseitige Ophthalmoplegia exterior peripheren Ursprungs mit Atrophie des N. opticus, von Charles J. Kipp, Newark. (Americ. Medecine, Vol. V, Nr. 17.) Kurze Zeit nach der Geburt von Zwillingen, die die 35jährige Patientin eine Zeit lang selbst genährt hatte, Beginn des Augenleidens mit heftigen Schmerzen, allmählicher Abnahme der Sehkraft, und langsam sich entwickelnder Ophthalmoplegia externa, die wieder zurückging, während der Opticus atrophisch wurde. Exophthalmus war nicht vorhanden. Wahrscheinlich handelte es sich um eine Periostitis luetica, die vom Chiasma nach der Fissura orbitalis sup. sich ausdehnte. Loeser.

Um Einsendung von Separatabdrücken wird gebeten (Berlin NW. 26 Schiffbauerdamm).

Verlag von Veit & Comp. in Leipzig. — Druck von Metzger & Wittig in Leipzig.

Centralblatt

für praktische

AUGENHEILKUNDE.

Herausgegeben von

Prof. Dr. J. Hirschberg, Geh. Med.-Rath, in Berlin.

Unter ständiger Mitwirkung der Herren Dr. Ancke in München, Dr. Berger in Paris, Prof. Dr. Birnbacher in Graz, Dr. Brailey in London, Prof. Dr. H. Cohn in Breslau, Doc. Dr. Cl. du Bois-Reymond in Berlin, Dr. Crekelitzer in Berlin, Doc. Dr. E. Emmert in Bern, Prof. Dr. C. Gallenga in Parma, Dr. Ginsberg in Berlin, Prof. Dr. Goldzieher in Budapest, Dr. Gordon Norrie in Kopenhagen, Dr. Hamburger in Berlin, Prof. Dr. Horstmann in Berlin, Dr. Isaggonis in Smyrna, Prof. H. Knapp in New York, Prof. Dr. Krückow in Moskau, Dr. Loeser in Berlin, Prof. Dr. Magnus in Breslau, Major F. P. Maynard, I. M. S. Calcutta, Dr. F. Mendel in Berlin, Dr. Moll in Berlin, Dr. Neuburger in Nürnberg, Dr. Pergens in Brüssel, Prof. Dr. Peschel in Frankfurt a. M., Dr. Puntschart in Klagenfurt, Dr. M. Reich in Petersburg, Med.-Rath Dr. Scheer in Oldenburg, Prof. Dr. Schenkel in Prag, Prof. Dr. Schwarz in Leipzig, Dr. Spiro in Berlin, Dr. Stiel in Köln.

Monatlich ein Heft. Preis des Jahrganges 12 Mark. Zu beziehen durch alle Buchhandlungen des In- und Auslandes und die Postanstalten des Deutschen Reiches.

November. Siebenundzwanzigster Jahrgang. 1903.

Inhalt: **Original-Mittheilungen.** I. Ueber angeborene Ausstülpung des Pigmentblatts der Regenbogenhaut. Von J. Hirschberg. — II. Zwei atypische Operationen der Cataracta accreta mit gutem Erfolge. Von Dr. E. Praun in Darmstadt. — III. Ueber die Bildgrössen ebener Reizflächen auf der Netzhaut. Von Dr. H. Feilchenfeld. — IV. Beitrag zur Frage der Augen-Erkrankungen, die durch die Larven der Wohlfahrt'schen Fliege erzeugt werden. Von A. W. Lotin in St. Petersburg.

Neue Bücher.

Referate, Uebersetzungen, Auszüge. 1) Lehrbuch der speciellen pathologischen Anatomie, von J. Orth. 10. Auge, bearb. von Prof. Greeff, II, 1. — 2) Die Circulations- und Ernährungs-Verhältnisse des Auges, von Prof. Dr. Leber in Heidelberg.

Journal-Uebersicht. I. Zeitschrift für Augenheilkunde. 1903. IX, 3, 6 und Ergänzungsheft. X, 1—2. — II. The ophthalmic record. 1903. Mai—Juni. — III. Journal of Eye, Ear and Throat Diseases. 1903. Mai—Juni. — IV. The American Journal of Ophthalmology. 1903. Mai—Juni. — V. Annals of Ophthalmology. 1903. Januar. — VI. The Therapeutic Gazette. 1903. April—Juni. — VII. Bulletin of the Johns Hopkins Hospital. Vol. XIV, Nr. 144—145. — VIII. The Post-Graduate. Vol. XVIII. Nr. 4. — IX. The Royal London Ophthalmic Hospital Reports. 1903. Vol. XV. 3. Theil. — X. Uveïtis. — XI. Transactions of the ophthalmological society of the united kingdom. 1902. Vol. XXII.

Bibliographie. Nr. 1—6.

I. Ueber angeborene Ausstülpung des Pigmentblatts der Regenbogenhaut.

Von **J. Hirschberg.**

Als im Jahre 1885 mein damaliger Assistent, Hr. Dr. Richard Ancke, 3 Fälle von angeborener Ausstülpung des Pigmentblatts der Regenbogen-

haut aus meiner Augenheilanstalt veröffentlichte[1], konnte er nur einen Fall in der Literatur auffinden. Ich selber hatte schon vorher solche Fälle verschiedentlich beobachtet und habe sie auch nachher gesehen; einige sind von meinen Assistenten, Hrn. Dr. Spiro[2] und Hrn. Dr. Fehr,[3] kurz veröffentlicht worden.

Aber in der neuen Auflage des Handbuches von Graefe-Saemisch (I, II, IX, 1900) ist diesem Gegenstand nur ein kurzer Paragraph (der 16.) gewidmet und eigentlich nur eine der 3 Hauptforme nberücksichtigt worden.[4] Drei Hauptformen kommen vor: Die Beutelchen, die Halskrause, die Schürze.

Die Beutelchen treten immer mehrfach auf. Bei der Durchleuchtung gleicht der Pupillen-Rand dem Zahnrad einer Taschenuhr; bei seitlicher Beleuchtung erkennt man, dass die Zähnelung bedingt wird durch zahlreiche, kleine, rundliche Auswüchse von dunkelbrauner, sammetartiger Oberfläche, welche, eine neben der anderen, auf dem freien Pupillen-Rand aufsitzen. Sie können auch hauptsächlich und vornehmlich am unteren Pupillen-Rand entwickelt sein und als kleine Beutelchen an kurzem Stiel über den kleinen Kreis der Regenbogenhaut herabhängen.[5] Das einzelne Beutelchen sieht dem Staub-Beutel (Anthere) mancher Blüthen ähnlich.

1.

Fig. 1. Dr. Fehr f.

2. Die Halskrause ist durch ihren Namen gekennzeichnet. (Vgl. Fig. 1.) Sie sitzt dem freien Kreisrande der Pupille wie eine vollständige, d. h. ringförmige, zierlich gefaltete Halskrause auf, welche nur aus dem (gedoppelten) Pigment-Blatt besteht. Besonders auffällig ist das Gebilde bei blauer Farbe der Regenbogenhaut; doch sieht man dann an der Grenze des kleinen und grossen Kreises zarte, hellbräunliche Pigment-Fleckchen, die dem andren Auge, ebenso wie die Halskrause, vollständig fehlen.

[1] Centralbl. f. Augenheilk. 1885, S. 311: Drei Fälle von Ectropium uveae congenitum.

[2] Centralbl. f. Augenheilk. 1896, S. 310.

[3] Centralbl. f. Augenheilk. 1902, S. 233.

[4] Ich ziehe ja deutsche Krankheits-Namen vor. Aber warum nach Herrn E. v. Hippel „Ectropium uveae ein Hinübergezogensein des Pigmentblatts auf die Vorderfläche der Iris" bedeuten müsse, vermag ich aus der Wurzel des griechischen Wortes nicht zu erschliessen. Schon vor 36 Jahren haben wir den Namen Ectropium uveae congenitum für diese Zustände in A. v. Graefe's Klinik angewandt.

[5] Ancke, aus Prof. Hirschberg's Augenheilanstalt, Centralbl. f. Augenheilk., 1885, S. 311.

Die Figur entstammt einem 26 jährigen Fräulein, das wegen der so oft verkannnten, kurzsichtigen Drucksteigerung (Glaucoma myopicum) meine Hilfe nachsuchte. So selten diese breite Halskrause vorkommt, — wer stets die Lupe zur Betrachtung des Auges mit benutzt, wird die ganz schmale Halskrause, einen zierlich gefältelten Saum, recht häufig antreffen.

3. Die Schürze bildet eine breite, dunkle Figur, welche an die Pupille sich anschliesst; sie ist von seichten, strahlenförmigen Furchen durchzogen, die am Pupillen-Rande in zierlichen Zähnen endigen, dabei leicht erhaben und zieht sich bei künstlicher Erweiterung der Pupille regelmässig zu einem schmalen Saum zusammen.



R.
Fig. 2.

Fig. 3.

Fig. 2 und 3 stellen 2 Fälle aus meiner Augenheilanstalt dar, welche von den Herren Dr. Spiro und Fehr im Centralbl. f. pr. Augenheilkunde veröffentlicht sind.

Alle diese Fälle kommen an gesunden Augen vor, werden aber gelegentlich an kranken Augen zufällig vorgefunden.

Bock[1] konnte anatomisch die Zusammensetzung aus Uveal-Pigment nachweisen, während Troitzki und Businelli auch Bindegewebe darin fanden![2] Aber der letztgenannte Befund bezieht sich auf einen anderen Fall, den Colsman[3] als dunkelbraunen, blumenkohlartigen Auswuchs am oberen Pupillen-Rand beschrieb. Aehnlich sind die Fälle von Holmes[4] und Wicherkiewicz.[5]

Von der angeborenen Pigment-Ausstülpung sind auch die Fäden oder

[1] Klin. Mon.-Bl. 1888, S. 163, woselbst noch mehrere Fälle citirt werden. Vgl. auch v. Reuss, Centralbl. f. Augenheilk., 1886. S. 248.

[2] Annal. d'Oc. 1868, LX.

[3] Klin. Mon.-Bl. 1869, S. 53.

[4] Nagel's Jahresbericht 1873, S. 293.

[5] A. f. O. 38. 1, 206.

Auswüchse, welche Iris-Structur besitzen [1], vollständig zu trennen. Von der erworbenen Pigment-Ausstülpung, besonders von der Atrophie des Stroma nächst dem Pupillen-Rande ist der in Rede stehende Zustand leicht zu unterscheiden. [2]

II. Zwei atypische Operationen der Cataracta accreta mit gutem Erfolge.

Von Dr. E. Praun in Darmstadt.

Bei einem alten Manne bestand nach chronischer Iritis fast vollständige Occlusio et Seclusio pupillae auf beiden Augen. Das rechte Auge wurde nach Wenzel operirt, ging jedoch durch Schwartenbildung zu Grunde. Das linke Auge wurde in folgender Weise operirt: Einstich mit einem äusserst scharfen, dünnen und schmalen Graefe-Messer hinter dem Limbus in der Mitte nach aussen, Einsenken der Messerspitze in Iris und Linse von oben her nach unten schneidend, so dass ein senkrechter, etwa 6 mm langer Schnitt entsteht, der Iris und vordere Linsenkapsel durchtrennt, aber die hintere Linsenkapsel intakt lässt. Es folgte eine ganz unbedeutende Blutung aus der durchschnittenen Iris. Unmittelbar nach Vollendung des Schnittes tritt die Linse als weissglänzender Körper, ganz langsam sich vordrängend in die Vorderkammer, aus welcher sie durch Starschnitt im Limbus nach oben ohne Zufall extrahirt wird. Nach Resorption einiger Star-Reste bleibt eine breite, schlitzförmige, schwarze Pupille, V mit + 11 D $^{6}/_{10}$.

Wenn es gelingt, den Schnitt ohne Zerrung und Abreissung der Iris zu machen, so zieht die elastische Iris die mit ihr adhärente Linsenkapsel über die Linse zurück und diese tritt in die Vorderkammer ein, weil dort der Druck niedriger ist. Doch hat die Operation ihre Schwierigkeiten, wie der folgende Fall beweist, zumal man nicht immer erwarten darf, dass die Linse glatt austritt.

Einäugige, 63 Jahre alte Frau. Es wurde bei gleichem Befunde, aber weniger flächenhafter Verwachsung, dieselbe Operation versucht, doch löste sich beim Einstechen des Messers in die Iris von oben her die nach oben-aussen gelegene Irispartie ab. Ich erweiterte nun die Einstichstelle mit einer breiten Iridektomie-Lanze, riss die ganze Iris unter geringer Blutung in ihrem vollen Umfange vom Ciliarbande los und ganz heraus, erweiterte die Linsenkapselwunde mit der Fliete und streifte die Linsenmassen durch die Wunde heraus. V nach einigen Monaten, und Discission eines in der Mitte dünnen Nachstars $^{6}/_{18}$. Das Fehlen der Iris stört ganz unbedeutend, da peripher diese Linsenkapselreste abblenden.

---

[1] Weinberg, Klin. Mon.-Bl. f. A. 1888, S. 320.

[2] v. Michel, A. f. O. 27, 2, 263; Fuchs, 29, 4, 223.

In diesem Falle war die Blutung etwas störend. Ich musste mich zu der drastischen Procedur, die Iris in toto herauszureissen, wohl oder übel entschliessen, weil die dialytische Iris wie ein Vorhang in die Vorderkammer herabhing, da die Verklebungen der Iris an der Vorderfläche der Linsenkapsel das Austreten der Linse verhindert hätten und da ausserdem bei Zurückbleiben von Iris eine Wiederverlegung einer gebildeten Sehlücke zu erwarten gewesen wäre.

Der Hauptvortheil liegt in beiden Fällen darin, dass ohne Glaskörperverletzung und Vorfall operirt wurde.

III. Ueber die Bildgrössen ebener Reizflächen auf der Netzhaut.

Von Dr. **H. Feilchenfeld.**

Für praktische Zwecke genügt es im Allgemeinen, die Bildgrössen auf der Netzhaut nach den Verhältnissen des reducirten schematischen Auges von Donders zu berechnen. Dasselbe ist sphärisch gekrümmt, hat eine Achsenlänge von 20 mm, der Knotenpunkt (Kreuzungspunkt der Richtungsstrahlen) liegt 15 mm vor der Netzhaut, 5 mm hinter der brechenden Oberfläche. Ist das Object $= 0$, die Entfernung, in der es betrachtet wird $= E$ (Abstand vom Knotenpunkte), so gilt folgende Proportion $0 : x = E : 15$, also

$$x = \frac{0}{E} \cdot 15\,\text{mm}.$$

Diese allgemein übliche Methode genügt vollkommen, so lange es sich, wie es meistens der Fall ist, um sehr kleine Gesichtswinkel handelt; man ersieht aber aus Fig. 1, dass der Fehler, der durch solche Uebertragung ebener Objecte auf die sphärisch gekrümmte Netzhaut entsteht, mit der Zunahme des Gesichtswinkels bis an die Grenze des Unendlichen wächst und um so schwerer wiegt, wenn es sich nicht mehr um lineare Masse, sondern um die Berechnung von Bildflächen handelt.

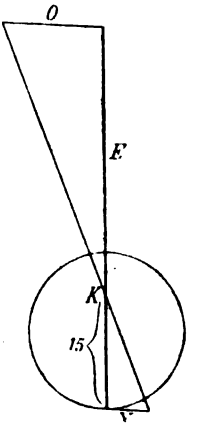

Fig. 1.

Als ich nun kürzlich gemeinsam mit Abelsdorff den Einfluss prüfte, den die Ausdehnung und die Intensität leuchtender Kreisflächen auf die Pupillarreflex-Empfindlichkeit des Auges ausüben, zeigte es sich, dass der Einfluss der Ausdehnung sehr gering ist. Man musste, um ihn überhaupt festzustellen, von sehr kleinen zu ausserordentlich grossen Flächen übergehen. Wir variirten etwa zwischen Gesichtswinkeln von $^1/_2{}^0$ und solchen von 50^0. Hier wird der Fehler der üblichen Berechnung immer grösser,

die reizenden Objecte stehen also zu einander nicht in demselben Verhältniss, wie die gereizten Netzhautflächen zu einander; und die letzteren, die ja für die Beurtheilung allein maassgebend sind, müssen erst besonders berechnet werden.

Zu diesem Zwecke schematisire man das Auge noch weiter, indem man den Abstand des Knotenpunktes von der ganzen Netzhaut = 15 mm annimmt, während das in Wirklichkeit nur für die Entfernung in der Augenachse zutrifft, d. h. indem man den Knotenpunkt in den Mittelpunkt eines Auges von 15 mm Radius, 30 mm Achsenlänge verlegt. (Fig. 2.) Dann ist

$$\frac{E}{\sqrt{r^2 + E^2}} = \frac{15 - h}{15} = 1 - \frac{h}{15}$$

$$h = 15 \left(1 - \frac{E}{\sqrt{r^2 + E^2}}\right).$$

Die vom Lichtreiz getroffene Netzhautcalotte hat also einen Flächen-

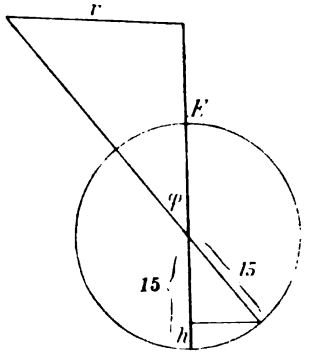

Fig. 2.

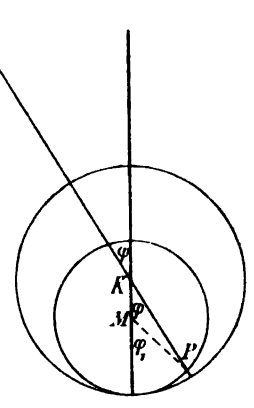

Fig. 3.

inhalt von $C = 2 \cdot 15 \pi h = 2 \cdot 15^2 \pi \left(1 - \frac{E}{\sqrt{r^2 + E^2}}\right)$. Man kann diesen Flächeninhalt auch als Funktion des Gesichtswinkels ($= 2\varphi$) ausdrücken, wenn man für r den Werth $E \operatorname{tg} \varphi$ einsetzt. Dann wird nämlich

$$C = 2 \cdot 15^2 \pi \left(1 - \frac{E}{\sqrt{E^2 + E^2 \operatorname{tg}^2 \varphi}}\right) = 2 \cdot 15^2 \pi \left(1 - \frac{1}{\sqrt{1 + \operatorname{tg}^2 \varphi}}\right) =$$

$$2 \cdot 15^2 \pi \ (1 - \cos \varphi) = 4 \cdot 15^2 \pi \ \sin^2 \frac{\varphi}{2}.$$

Diese Formel ist bequemer, um den, aus unserer weiteren Schematisirung resultirenden Fehler zu berechnen.

In Fig. 3 stellt der kleinere Kreis das reducirte Auge in seiner wirklichen Grösse, der grössere Kreis die weitere Schematisirung desselben dar. Beide Kreise haben den Knotenpunkt K gemeinsam, nur dass K im kleinen Kreise 5 mm vor dessen Mittelpunkte M liegt, während K im grösseren

zugleich den Mittelpunkt bildet. Nehme ich beispielsweise einen beliebigen Gesichtswinkel 2φ, so schneidet derselbe aus dem grossen Kreise die Calotte $C = 4 \cdot 15^2 \pi \sin^2 \frac{\varphi}{2}$ aus. Eine wie grosse Calotte schneidet er aus dem kleinen Kreise aus? Der kleine Kreis wird von dem entsprechenden Richtungsstrahl in P getroffen. Ich verbinde M mit P; dann entsteht der $\angle\ \varphi_1$; die gesuchte Calotte X ist also, da der Radius des kleineren Kreises $= 10$ mm ist, $4 \cdot 10^2 \pi \sin^2 \frac{\varphi_1}{2}$; also

$$\frac{X}{C} = \frac{4 \cdot 10^2 \pi \sin^2 \frac{\varphi_1}{2}}{4 \cdot 15^2 \pi \sin^2 \frac{\varphi}{2}} = \left(\frac{2 \sin \frac{\varphi_1}{2}}{3 \sin \frac{\varphi}{2}} \right)^2.$$

φ_1 ist zu berechnen.

In ΔMKP ist Seite $MK = 5$ mm

$$MP = 10 \text{ mm}$$

$$\angle\ MPK = \varphi_1 - \varphi$$

$$\frac{\sin \varphi}{\sin (\varphi_1 - \varphi)} = \frac{10}{5} = 2 \qquad \sin (\varphi_1 - \varphi) = {}^1/_2 \sin \varphi.$$

Man kann so leicht feststellen, dass $\frac{X}{C}$ ein echter Bruch ist, der aber an die 1 immer näher heranrückt, je kleiner φ wird, weil $\sin \frac{\varphi_1}{2}$ dem Werthe ${}^3/_2 \sin \frac{\varphi}{2}$ immer näher kommt. Man darf praktisch $X = C$ setzen. Erst für grösste Gesichtswinkel (im HIRSCHBERG'schen Schema beträgt die Grenze für einen Theil des Gesichtsfeldes 50°) wird der Fehler bemerklich, kann aber auch dann gegenüber den, durch die grössere Aberration peripherer Richtungsstrahlen bedingten Ungenauigkeiten nicht wesentlich in Betracht kommen. Es handelt sich ja im reducirten Auge überhaupt nur um die Feststellung gröberer Verhältnisse. Man darf also die erste Formel, welche die Grösse der gereizten Netzhautfläche aus dem Radius des Lichtkreises und aus der Entfernung des Auges berechnet, im Allgemeinen als ausreichend anerkennen. Bei grössten Gesichtswinkeln wäre eventuell $\frac{X}{C}$ zu untersuchen.

Einleitend war ein Beispiel genannt, welches zu dieser Berechnung die Anregung gegeben hat. Eine solche Berechnung kann natürlich bei den verschiedensten physiologischen Untersuchungen auf dem Gebiete der Licht- und Farbenempfindung, bei denen grössere Reizflächen zur Verwendung kommen, nothwendig werden.

IV. Beitrag zur Frage der Augen-Erkrankungen, die durch die Larven der Wohlfahrt'schen Fliege erzeugt werden.[1]

Von A. W. Lotin in St. Petersburg.
Aus dem Russischen übersetzt von M. Lubowski in Berlin-Wilmersdorf.

Im Sommer 1901 hatte ich in einem kleinen Flecken des Gouvernements Wilna Gelegenheit, bei einem 3jährigen Kinde eine durch Larven der Wohlfahrt'schen Fliege erzeugte Augenerkrankung zu beobachten. Die ausserordentlich geringe Zahl der einschlägigen Veröffentlichungen in der Literatur einerseits und die schweren, durch diese Larven erzeugten Störungen andrerseits veranlassen mich, diesen Fall ausführlicher zu beschreiben und diejenigen einschlägigen Angaben zu citiren, welche ich in der Literatur gefunden habe.

Ich beginne mit der Beschreibung meines Falles:

Ein 3jähriger Bauernsohn wurde in das Ambulatorium der zur Feststellung und Behandlung von Augenkrankheiten auf dem Lande ausgesandten Expedition mit hochgradig ausgesprochener Erscheinung von acuter Conjunctivitis am rechten Auge am 2. oder 3. Tage nach Beginn der Erkrankung eingeliefert.

Die Besichtigung ergab kaum wahrnehmbare, graue Punkte zwischen dem inneren Winkel des rechten Auges und dem Thränenwärzchen. Die mit der Pincette extrahirten Punkte haben sich als in das Augengewebe eingedrungene, graue, spindelförmige Würmchen erwiesen, die 0,5 cm lang und 1 mm breit waren. Im Ganzen sind 10 solche Würmchen herausgezogen, worauf dem Patienten Umschläge aus Sublimatlösung 1:5000 verordnet worden sind. Der Knabe wurde nach Hause entlassen, wobei ich seinem Vater die Weisung gab, das Kind wieder nach dem Ambulatorium zu bringen, wenn die Krankheitserscheinungen am Auge nach einer gewissen Zeit nicht vollständig verschwunden sein werden. Der Vater des Kindes willigte natürlich in diesen Vorschlag gerne ein. Das Kind wurde aber trotz der geringen Entfernung seines Wohnortes vom Ambulatorium nicht mehr gebracht, und daraus darf man wohl den Schluss ziehen, dass es nach der Extraction der Larven aus der Augapfel-Binhehaut genesen ist.

Die Besichtigung der extrahirten Würmchen, die vom Vorsitzenden des Entomologischen Bureaus, J. A. Portschinski, in liebenswürdiger Weise ausgeführt wurde, ergab, dass dieselben nichts andres waren als Larven der Wohlfahrt'schen Fliege (Wohlfahrtia magnifica Schineri) im zweiten Stadium ihrer Entwickelung.

[1] Vortrag in der Ophthalmologischen Gesellschaft zu St. Petersburg.

Bei der Besichtigung der Larven sieht man selbst mit unbewaffnetem Auge am Körper querverlaufende, kleine, schwarze Streifen, welche mit hellweisslichen abwechseln. Unter dem Mikroskop sieht man, dass die Larven ihr quergestreiftes Aussehen durch grosse, schwärzliche Zapfen erhalten, welche an ihrem aus 13 Ringen bestehenden Körper reihenweise angeordnet sind.

Der Kopfring ist mit 2 grossen schwarzen Häkchen versehen. Der ganze Körper ist mit schwärzlichen dreieckigen Zapfen bedeckt, deren Spitzen nach hinten gerichtet sind, wobei die Zapfen an den Ringen des Körpers ein Muster bilden, welches für das 2. Entwickelungs-Stadium der Larve charakteristisch ist. Am 2. Ringe befinden sich am hinteren Rande desselben zu beiden Seiten die vorderen Luftwarzen. Auf dem letzten Ringe befinden sich die hinteren Luftwarzenplättchen.

Im 1. Entwickelungsstadium hat die Larve 3 Häkchen am Kopfringe und der Körper derselben ist weit spärlicher mit Zapfen versehen, indem diese nur an den vorderen Rändern der Ringe vorhanden sind.

Im 3. Entwicklungs-Stadium ist der Körper der Larve noch reichlicher mit Zapfen bedeckt als im zweiten, wobei das von den Zapfen gebildete Muster keine so strenge Regelmässigkeit aufweist wie im 2. Entwicklungs-Stadium, und die Zapfen selbst nicht schwarz, sondern gelblich-braun sind; die hinteren Luftwarzenplättchen sind mit 3 Luftwarzenspalten versehen, während der Kopfring, ebenso wie im 2. Entwicklungs-Stadium 2 Häkchen hat. Vollständig entwickelte Larven sind 2 cm lang und 3,5 mm breit.

Um festzustellen, dass die von mir aus dem Auge des Patienten extrahirten Larven wirklich Larven der Wohlfahrt'schen Fliege sind, will ich ohne auf die feinen Unterschiede zwischen den Larven der am meisten verbreiteten Fliegen einzugehen, nur die wesentlichsten Merkmale anführen, welche diese von den Larven der Wohlfahrt'schen Fliege unterscheiden lassen.

Die Larven der bei uns am meisten verbreiteten, eierlegenden Stubenfliege (Musca domestica), welche zu derselben Ordnung der Cyrtoneura stabulans, der Calliphora vomitoria und der Calliphora erythrocephala gehören sind von conischer Form, weiss und mit Unebenheiten, sowie mit kaum wahrnehmbaren Zapfen bedeckt, welche ganz anders angeordnet sind.

Die Larven der verschiedensten Arten der Dung- und Kadaverfliegen, welche ebenso wie die Wohlfahrt'sche Fliege zum Geschlecht der Sarcophaga gehören, wie Sarcophaga canaria, S. coerulescens, S. striata, S. melanura, S. cruentata und S. haematodes, weisen keinen so stark ausgesprochen quergestreiften Charakter des Körpers, wie die Wohlfahrt'sche Fliege, auf und sind von dieser letzteren am hinteren Körperring zu unterscheiden, namentlich an den Afterhöckerchen und an den Schaufelchen,

welche die hintere Luftwarzenhöhle umgeben und ein für jede Art charakteristisches Muster bilden.

Schliesslich sind die bei uns sehr verbreiteten Fliegen aus der Gruppe der Anthomyzinae, wie Anthomyia canicularis, welche mit der gewöhnlichen Stubenfliege in den Häusern am häufigsten angetroffen wird, sowie Anthomyia scolaris, an den Körperrändern mit kleinen Borsten versehen, wobei ihr Körper von länglich ovaler Form, vorn bedeutend dünner und an den ersten beiden Ringen comprimirt ist.

Da in den Lehrbüchern der Augenkrankheiten,[1] sowie in den andren Lehrbüchern, von Erkrankungen, die durch Fliegenlarven erzeugt werden, wenig die Rede ist, und die grundlegenden Werke von PORTSCHINSKI kaum Vielen zugänglich sein dürften, möchte ich an dieser Stelle einige Angaben über die Biologie der WOHLFAHRT'schen Fliege, sowie über die durch dieselbe entstehenden Krankheiten machen, welche ich hauptsächlich den Werken PORTSCHINSKI's entnehme.

Die verschiedenen Krankheits-Erscheinungen, welche beim Menschen durch Fliegenlarven erzeugt werden, werden schon seit längerer Zeit als Myiasis bezeichnet. (μυῖα, Fliege.)

Nach den Untersuchungen von PORTSCHINSKI ist der einzige Repräsentant der Muscidae, die auf dem Körper des Menschen und der höheren Wirbelthiere als Schmarotzer leben, die WOHLFAHRT'sche Fliege, welche PORTSCHINSKI nach dem Namen des Arztes WOHLFAHRT, der diese Fliege im Jahre 1770 entdeckt und genau beschrieben hatte, so genannt hat. Diese Fliege ist von WOHLFAHRT unter folgenden Umständen entdeckt worden:

Es kam zu WOHLFAHRT ein 67jähriger Greis, der seit über 8 Tagen bestehende, ausserordentlich heftige Kopfschmerzen klagte. Das rechte Auge, der rechte Kopftheil und der Rachen waren geschwollen. Eine ganze Reihe verschiedener Mittel wurde ohne Erfolg in Anwendung gebracht. In den folgenden Tagen floss aus den Nasenlöchern des Kranken unaufhörlich, am Tage sowohl wie Nachts, Blut, bis schliesslich am 4. Tage aus der Nase 18 grosse Larven abgegangen sind, worauf die Kopfschmerzen verschwanden und die Blutung stand. Die von WOHL-

[1] Von den mir zur Verfügung stehenden Lehrbüchern der Augenkrankheiten von BRAUN, KRJUKOW, MANDELSTAMM, CHODIN, BERRY, FUCHS, PANAS, SCHMIDT-RIMPLER, SCHWEIGGER, STELLWAG v. CARION erwähnt nur dasjenige von BRAUN Insektenlarven, die im Conjunctivalsack als Fremdkörper vorkommen können. Im Handbuch der gesammten Augenheilkunde von GRAEFE-SAEMISCH wird im Kapitel über die thierischen Schmarotzer des Auges nur kurz über Augen-Erkrankungen, die durch Fliegen und Bremsen erzeugt werden, gesprochen, während von der WOHLFAHRT'schen Fliege nichts erwähnt wird, und von den von mir im Nachstehenden citirten Fällen nur derjenige von TETTAMANZI erwähnt ist.

FAHRT aufbewahrten Larven haben sich nach einigen Tagen verpuppt, und nach einigen Monaten sind aus den Puppen Fliegen herausgekommen.[1]

Fast 100 Jahre nach WOHLFAHRT, nämlich im Jahre 1862, ist diese Fliege nochmals vom österreichischen Naturforscher SCHINER unter dem Namen Sarcophila magnifica beschrieben worden.

Wie aus den Arbeiten von PORTSCHINSKI, sowie aus dem die Myiasis betreffenden Aufsätze von JOSEPH, MEGUIN, LABOULBÈN und FREUND zu ersehen ist, ist die geographische Verbreitung der WOHLFAHRT'schen Fliege sehr gross: und zwar ist sie in Russland sehr stark verbreitet, dann fast in allen Gegenden Deutschlands, ferner in Frankreich, wenn auch hier etwas seltener als in Russland und Deutschland, schliesslich in Oesterreich und Italien.

PORTSCHINSKI macht darauf aufmerksam, dass die WOHLFAHRT'sche Fliege in besonders grosser Anzahl in denjenigen Gegenden angetroffen wird, wo die Viehzucht stark entwickelt ist, da sie in einem gewissen Stadium ihres Lebens sich hauptsächlich in der Nähe des Hausviehes aufhält.

In Russland sind Erkrankungsfälle in Folge der Larven der WOHLFAHRT'schen Fliege in den Gouvernements Kiew, Ssamara, Nischnij-Nowgorod beobachtet worden. In den nordwestlichen Provinzen, sowie in den mittleren Gouvernements und in denjenigen des Königreichs Polen ist die WOHLFAHRT'sche Fliege sehr selten; in den südlichen Gouvernements von Poltawa und Ekaterinoslaw ist sie bedeutend häufiger, während sie in den Kaspischen und Ohrenburgischen Steppen, sowie im hinteren Kaukasus zu den gewöhnlichen Insekten gehört. Sehr stark verbreitet ist die WOHLFAHRT'sche Fliege im Gouvernement Mogilew, wo PORTSCHINSKI auch die Mehrzahl seiner Beobachtungen ausgeführt hat.

Wenn man in Betracht zieht, dass die WOHLFAHRT'sche Fliege niemals in die Häuser fliegt und ausschliesslich im Freien, auf den Feldern und in den Wäldern lebt, so versteht es sich von selbst, dass die Infection mit den Larven dieser Fliege nur vorkommt bei der Angewohnheit, draussen zu schlafen, namentlich am Tage in den heissesten Stunden, wenn die Flieges ich in besonders activem Zustande befindet. Hauptsächlich werden dabei kleine Kinder inficirt, welche zur Zeit der Feldarbeiten Stunden lang auf dem Felde verweilen und auch schlafen.

Die Gefahr, welche die WOHLFAHRT'sche Fliege bedingt, ist um so grösser, als letztere, wie die Beobachtungen von PORTSCHINSKI ergeben haben, keine Eier legt, sondern vollständig entwickelte Larven gebärt, die sofort nach allen Seiten hin kriechen und sich auf Kosten ihres Wirthes zu ernähren beginnen. Die Larven werden von der WOHLFAHRT'schen

[1] Dieser Fall ist von WOHLFAHRT in den „Nova acta phys. med. Acad. caes. Leop. Car. Bd. IV, 1770, S. 277 (citirt nach PORTSCHINSKI) veröffentlicht.

Fliege entweder auf bereits vorhandene Wunden, oder auch auf die unverletzte Oberfläche des menschlichen Körpers abgelegt, hauptsächlich in die ihr zugängliche Nasen-, Ohren-, Mundhöhle (Zahnfleisch) und selten auch in das Auge. Mittelst der am Kopfe befindlichen Häkchen, sowie der den Körper bedeckenden Zapfen legen sich die Larven leicht einen Weg an durch die Gewebe, wobei sie Jucken und manchmal auch ausserordentlich heftige Schmerzen an den betroffenen Partien hervorrufen. In die Augen gelangen die Larven entweder so, dass sie unmittelbar von den Fliegen in die Augenspalten von schlafenden Menschen abgelegt werden oder in die Orbita aus den benachbarten Theilen gelangen.

So sagt z. B. Joseph in seinem Aufsatze „Ueber Myiasis externa dermatosa", dass die Larven aus dem mittleren Nasengang in die Highmor'sche Höhle, bezw. aus dem hinteren Nasengang durch die Choanen in die Schleimhaut des Schlundes gelangen, welche die untere Oberfläche des keilförmigen Knochens und den Basilartheil des Hinterhauptbeines bedeckt, dann auf den Basilartheil der Fossa temporalis und von hier durch die unteren Augenspalten in die Orbita gelangt (S. 119). Joseph giebt folgende Beschreibung der Erscheinungen von Myiasis. Die von den Larven betroffenen Theile sind stets mit Gewebsfetzen, mit klebriger, röthlich-grauer und schmutzig-gelblicher Flüssigkeit, welche das Product des Speichels der Larven ist, mit faulenden Weichtheilen und mit Excrementen der Larven bedeckt und haben ein schmutziges Aussehen. Da die Larven viele schmalen und breiten Lymphgefässe, sowie auch Venen zerfressen (letztere hauptsächlich), so versteht es sich von selbst, dass nach einigen Tagen nicht nur Entzündung und Lymphangoitis der umgebenden Theile beginnt, sondern dass auch allgemeine fieberhafte Erscheinungen eintreten müssen, und zwar dadurch, dass fauliges, bakterienreiches Sekret in die offenen Lymphgefässe und Venen hineinlangt und hier resorbirt wird. In schweren Fällen kann der Tod am 4. Tage nach der Infection eintreten. Noch bedrohlicher sind die häufigen Blutungen, die sich aus den durch die Larven verletzten Gefässen einstellen und noch früher zum Tode führen (S. 110).

Portschinski spricht die Vermuthung aus, dass die aus der klassischen Geschichte bekannten Wurmkrankheiten, bei denen Menschen bei lebendigem Leibe das Opfer von Würmern geworden sind (Antiochus Epiphanes, Herodes u. A.), durch die Larven der Wohlfahrt'schen Fliege bedingt waren, da keine andere Fliegenart bekannt ist, welche so wie die Wohlfahrt'sche Fliege im Larvenstadium auf dem menschlichen Körper als Schmarotzer haust. (S. 46 und 47.)

Ohne auf die Erscheinungen der Myiasis der verschiedenen Körpertheile, die in der Monographie von J. A. Portschinski, sowie auch in den Arbeiten andrer Autoren ausführlich geschildert sind, speciell eingehen zu wollen, möchte ich nur auf diejenigen nicht besonders zahlreichen Fälle eingehen, in denen von den Fliegen die Augen befallen waren. Die Augen-

affectionen könnte man, wie es mir scheint, als Ophtalmomyiasis bezeichnen, ebenso wie man die bezüglichen Affectionen der Hautdecken als Dermatomyiasis bezeichnet.

Ich gehe nun zur Beschreibung der mir bekannten Fälle von Ophthalmomyiasis über.

Salzmann hat im Jahre 1718 in Strassburg einen jungen Mann gesehen, der lebend von Larven aufgefressen wurde. Die Haut des Unglücklichen war an der ganzen Oberfläche von Tausenden von Larven von verschiedener Grösse zerfressen, desgleichen das linke Auge. Sauvage hat diese Krankheit unter dem Namen Malum verminosum beschrieben.[1]

Einen schrecklichen Fall von Myiasis hat L. Cloquet im Hospital St. Louis im Jahre 1823 oder 1824 beobachtet. Ein 50 Jahre alter Lumpensammler wurde auf dem Felde in der Nähe von Monfaucon aufgefunden, wo er wahrscheinlich im Zustande vollständiger Trunkenheit eingeschlafen war, und nach dem Hospital zu St. Louis gebracht. Auf dem behaarten Kopftheil des Mannes befanden sich abgerundete Geschwülste mit unregelmässigen Oeffnungen, aus denen inmitten eiternden fauligen Fleisches Würmer oder Larven von Musca canaria in ungeheurer Anzahl hervorkrochen. Aus den stark aufgetriebenen und einander genäherten Augenlidern krochen 15—20 ebensolche Würmer heraus. Die trübe Hornhaut, sowie auch die Sklera waren an beiden Augen von denselben Würmern durchlöchert, so dass beide Augen fast vollständig leer waren. Die Würmer krochen auch aus der Nase und den Ohren heraus, desgleichen waren auch andre Körpertheile befallen. Es kam bei dem Unglücklichen zur Nekrose des grössten Theiles der behaarten Kopfhaut, und er starb nach 3 bis 4 Wochen nach der Aufnahme in das Krankenhaus. — Die Section ergab Entzündung der Dura mater des Schädelgewölbes; zugleich wurde aber festgestellt, dass die Larven in die Schädelhöhle durch die Basis der Augenlöcher, wie dies von manchen angenommen wurde, nicht hineingelangt sind, da die Dura mater intact war und nirgends Perforationen darbot.

Cabrera hat im Siebold'schen Bericht über die Leistungen auf dem Gebiete der Helminthologie von 1848[2] über einen Patienten mitgetheilt, der, nachdem er einmal unter freiem Himmel geschlafen hatte, am folgenden Tage Augenschmerzen verspürte. An der Sklera sah man einen kleinen rothen Fleck. Nachdem man das obere Augenlid ein wenig gerieben hatte, zeigten sich auf der Hornhaut und auf der übrigen Oberfläche des Augapfels kleine weisse Würmchen, von denen 20 an der Zahl entfernt wurden. Sie waren haardünn, $^1/_2$ Linie lang und hatten kleine schwarze Köpfchen.

Ormond[3] hat 8 Fälle von Augen-Entzündung beobachtet, in denen unter den Augenlidern zahlreiche Fliegenlarven gefunden worden sind.

---

[1] Sauvage, Nos methodes, Bd. V, S. 419 (citirt nach Portschinski, S. 44).

[2] Citirt nach Gruber.

[3] Citirt nach Gruber.

Prof. GRUBE beschreibt einen von Dr. SCHNEE im Gouvernement Mogiliew beobachteten Fall. Es handelt sich um 2 Knaben im Alter von 4 bezw. 12 Jahren, die bei schönem Wetter unter freiem Himmel geschlafen und beim Erwachen im unteren Augenwinkel Schmerzen verspürt haben. Dieser Schmerz hatte sich unter heftigen entzündlichen Erscheinungen allmählich dermaassen gesteigert, dass am erkrankten Auge das Sehvermögen vollständig verloren ging. Dr. SCHNEE fand im unteren Augenwinkel eine Ansammlung von Larven, welche die Augenbindehaut, sowie das Bindegewebe zerstört hatten und in der Orbita so tief sassen, dass das hintere Ende der Larven (deren Länge betrug 9 Linien, d. h. etwa 1 Zoll) zwischen Orbita und Augapfel sass. Nachdem er sämmtliche Larven (es waren etwa 12—15 an der Zahl) entfernt hatte, stellte es sich heraus, dass die inneren Augenmuskeln vollständig freigelegt, gleichsam abpräparirt waren. Bei der Entfernung der Larven mittelst Pincette wurde die Mehrzahl derselben so verletzt, dass sie sich nicht mehr verpuppten; bei einigen ist die Verpuppung doch eingetreten.

CARRON DU VILLARD sagt, indem er in einer im Jahre 1855 erschienenen Arbeit die verschiedenen Augen-Erkrankungen beschreibt, welche durch das Eindringen von lebenden Wesen bezw. durch Berührung mit denselben, darunter durch Fliegen, bedingt werden, dass LEJEUNE Zeuge war, wie eine Frau in Joinville Würmer aus dem Auge einer Kranken herausgezogen hat; später hat er sich selbst von der Verbreitung dieser Würmer in Burgund überzeugt. Ueber ähnliche Thatsachen soll nach den Angaben CARRON DU VILLARD's der Middelburger Chirurg J. VERBRUGGE berichtet haben. Schliesslich sagt CARRON DU VILLARD, dass er seinerseits ähnliche Fälle bei blinden Bettlern und Negern beobachtet habe, die an chronischen eitrigen Erkrankungen der Augen gelitten haben.

TETTAMANZI hat im Jahre 1856 in den Annales d'oculistique berichtet, dass ein 20jähriges, auf der Insel Porto-Rico geborenes Mädchen, welches einige Wochen lang an Entzündung des rechten Auges gelitten hatte (diese Entzündung hatte am inneren Augenwinkel begonnen und war von übelriechendem, eitrigen Ausfluss und unerträglichem Jucken begleitet), nach erfolgloser Behandlung bei den Ortsärzten sich an CARRON DU VILLARD gewandt hatte, der bei dem Mädchen in einem Fistelgang die Larve einer Fleischfliege fand; dieselbe wurde mit der Pincette herausgezogen, worauf sämmtliche Krankheits-Erscheinungen verschwanden.

TETTAMANZI spricht die Vermuthung aus, dass die Infection in diesem Falle während des Schlafes stattgefunden hatte, und beschreibt die herausgezogene Larve folgendermaassen: Die Larve ist 8 englische Linien lang, ist mit 13 mit Haaren bedeckten Ringen und mit Nebenathmungsorganen am Schwanzende versehen, die 3 Spalten haben. Der Kopf ist mit 2 sehr grossen schwarzen Kieferhäkchen bewaffnet. (Schluss folgt.)

Unser Büchertisch.

Neue Bücher.

*1. Die Functionsprüfung des Auges und ihre Verwerthung für die allgemeine Diagnostik. Für Aerzte und Studirende von Prof. Dr. O. Schwarz in Leipzig. Mit 81 Figuren im Text und einer Tafel. Berlin 1904. Verlag von S. Karger. (322 S.)

*2. Mittheilungen aus der Augenklinik in Jurjew (Dorpat). Heft 1. Ueber das Syphilom des Ciliarkörpers Eine anatomisch-klinische Studie von Prof. Dr. Th. v. Ewetzky, Director der Universitäts-Augenklinik in Jurjew. Mit 4 Abbildungen. Berlin 1904. Verlag von S. Karger.

*3. Transactions of the American ophthalmological Society, 39. annual meeting, Washington D. C. 1903. Vol. X Part. 1. Hartford, published by the Society, 1903.

4. Lehmann's Medizin. Hand-Atlanten, Band VII. Atlas und Grundriss der Ophthalmoskopie und ophthalmoskopischen Diagnostik. Mit 149 farbigen und 7 schwarzen Abbildungen von Prof. Dr. O. Haab in Zürich. Vierte verbesserte Auflage. München, J. F. Lehmann's Verlag 1904.

Schon nach wenigen Jahren ist eine neue Auflage dieses beliebten Buches nothwendig geworden, das durch reichen Inhalt an wichtigen Augengrundbildern, kurzen, lehrreichen Text, handliches Format und wohlfeilen Preis bei den Studirenden so beliebt ist, aber auch dem strebsamen Arzt, der sich weiter fortbilden will, und auch dem Lehrer der Augenheilkunde als ergänzendes Unterrichtsmittel wohl empfohlen werden kann.

5. Bienvenu de Jérusalem. Le Manuscrit de Besançon. Thèse p. M. Laurans, Montpellier 1903. Dr. Pansier hat diese Veröffentlichung veranlasst. Von den 14 bekannten Manuscripten der Augenheilkunde des Benvenutus sind jetzt 13 schon gedruckt, eines ist verschollen.

6. Histoire de l'ophtalmologie par M. P. Pansier d'Avignon. Eine gedrängte Uebersicht dieses Gegenstands, für die französische Encyclopädie der Augenheilkunde bearbeitet.

*7. Für eben dieselbe hat M. Rochon-Duvigneaud in Paris eine treffliche Anatomie von Netzhaut, Sehnerv, optischen Centren bearbeitet.

*8. Bibliothek von Coler. Nr. 19. Das Trachom als Volks- und Heereskrankheit von Dr. J. Boldt, Oberstabsarzt und Regimentsarzt. Berlin 1903. A. Hirschwald. (240 S.)

*9. Klinische Studien über die Krankheiten der Retinalgefässe von Dr. (med.) Ole Bull, Augenarzt in Christiania. Mit 41 Sehfeldschemata und 30 Tafeln. Leipzig 1903. Veit u. Comp.

Referate, Uebersetzungen, Auszüge.

1) **Lehrbuch der speciellen pathologischen Anatomie,** von J. Orth. 10. Lieferung: Auge, bearbeitet von Prof. Greeff. 2. Hälfte, I. Theil. Berlin 1903.

Dieselben Vorzüge, die bei Besprechung der 1. Hälfte des Lehrbuchs gerühmt wurden, kommen auch der vorliegenden 2. Hälfte zu.

Besondere Beachtung wird bei der Besprechung der Chorioideal-Erkrankungen der Pigmentbetheiligung geschenkt. Drusen der Glaslamelle und

Veränderungen der Zellformen und der Lage der über ihr liegenden Pigmentschicht bilden die Grundlage der sog. Chorioiditis senilis und deren Sehstörungen durch mechanische Beeinträchtigung der Netzhautelemente.

Die Altersveränderungen des Pigmentepithels selbst sind theils hyperplastischer, theils regressiver Natur. Der Pigmentgehalt selbst schwankt zwischen normaler Menge und völligem Schwunde. — Ernährungsstörungen im Pigmentepithel werden gesetzt durch Circulationsstörungen im Gebiete der Ciliargefässe und derjenigen der Chorioidea. Die Pigment-Vertheilung wird unregelmässig, Pigment-Körnchen verlassen die Zelle und liegen frei umher, die gequollenen hydropischen Zellen selbst werden abgestossen und liegen zwischen Aderhaut und Netzhaut. Ist nun zu gleicher Zeit auch die Netzhaut geschädigt, insbesondere die Membr. limit. externa, so gelangen die Pigmentzellen in die tieferen Netzhautschichten und bieten das Bild der ersten Entwicklung einer Netzhaut-Pigmentierung (Krückmann).

Aus der Mitte einer circumscripten Narbe bei Chorioiditis disseminata wandert das Pigment aus und ballt sich am Rande zu Schollen zusammen. Von hier aus dringt es in die Retina ein und bewirkt feste Verklebung beider Häute.

Besondere Beachtung wird den Chorioideal-Abhebungen bei den Erkrankungen gewidmet, deren Ursache in entzündlicher Verklebung der Process. ciliar. und einer daraus resultierenden Stauung des von ihm producirten Kammerwassers zu suchen ist. Der Locus minor. resistent. ist dann der Suprachorioidealraum, in welchen auch der Erguss erfolgt.

Bei der Besprechung der Chorioidealsarkome interessirt die actuelle Frage nach dem Ursprung des Pigmentes. Verf. giebt der Ribbert'schen Auffassung Raum, der die verschiedenen Zellarten alle als Abkömmlinge der normalen Pigmentzellen der Chorioidea, der Chromatophoren ansieht und die unpigmentierten Sarkomzellen gewissermaassen als unausgebildete jugendliche Pigmentzellen bezeichnet. Der Ursprung der Sarkome kommt nach Schieck allen drei Gefässschichten der Chorioidea zu.

Carcinome kommen nur metastatisch in der Chorioidea vor, Angiome wurden bei allgemeinen angeborenen Teleangiectasien als einfaches cavernöses, aber auch als ossificirendes beobachtet.

Tuberculose der Chorioidea tritt in 2 Formen auf:

1. als Miliartuberculose. Sie befällt alle Bezirke der Chorioidea in Form der typischen Knötchen, die häufig um Venen herum gruppirt sind. Letztere Thatsache erklärt die Beobachtung, dass auch in der Tiefe der Chorioidea propria Miliartuberkeln gefunden wurden, und macht die Verschleppung auf dem Wege der Lymphbahnen wahrscheinlich.

2. Als chronische Tuberculose in Gestalt von diffuser Infiltration oder einer circumscripten, tumorartigen Excrescenz. v. Michel beschrieb vielgestaltige Formen einfacher chorioiditischer Herde auf tuberculöser Basis.

Das Kapitel über sympathische Ophthalmie, die Uveitis fibrinosa plastica, beschäftigt sich hauptsächlich mit der Pathogenese, auf die hier nicht näher eingegangen werden kann. Des Verf.'s eigene Versuche lehren, dass ein directes Ueberwandern bakterieller Stoffe durch den Sehnerv oder seine Scheiden von einem Auge zum andren nicht konstatirt werden konnte, — es sei denn durch die Blutbahn oder die Mitbetheiligung der Meningen. Verf. neigt der Schmidt-Rimpler'schen modificirten Ciliarnerven-Theorie zu.

Im Abschnitt über Myopie sind die Untersuchungen des Ciliarmuskels beachtenswerth, die ergaben, dass der ganze Ciliarkörper flacher ist, dass die

circulären Fasern in Folge der Unthätigkeit atrophisch geworden sind (Iwanoff), und dass schon beim Neugeborenen der Ciliarmuskel grossen Verschiedenheiten unterworfen ist (Lange). — Die Heine'schen Untersuchungen des Conus ergaben, dass die den Sehnerveneintritt umschliessenden Membranen verschieden dehnungsfähig sind und daher auch der Ausdehnung des myopischen Bulbus verschiedenen Widerstand entgegensetzen.

Die myopischen Veränderungen in der Nähe der Macula lutea liegen nach Heine im Pigmentepithel.

Die folgende Abhandlung über Glaucom erwähnt neben den allgemein bekannten Fragen mit Recht Priestley-Smith's Untersuchungen über Linsengrösse als ätiologisches Moment. Die Befunde von Birnbacher und Czermak in den Vortexvenen werden hervorgehoben, desgleichen war über die Sehnerven-Exkavation nichts wesentlich Neues zu sagen.

Den breitesten Raum weist Verf. den Erkrankungen der Netzhaut zu.

Aus der Allgemeinbetrachtung sei Folgendes hervorgehoben:

1. Die periphere cystoide Entartung der Retina, die Blessig'schen Lücken in den Körnerschichten, die sich mit ödematöser Flüssigkeit füllen.

2. Die bei Netzhautödem von Leber beobachtete Ablösung der Stäbchenschicht und der Körnervorfall bei Läsion der Membran. limit. ext., der die Stäbchen und Zapfen hoch hinaus abhebt.

3. Die neuen Beobachtungen über die sogenannten gangliösen Nervenfasern bei Netzhaut-Entzündungen, besonders bei Albuminurie. Verf. erklärt diese Neubildungen mit Litten als gequollene und degenerirte Leukocytenhaufen.

4. Die neueren Untersuchungen von Denig und Baeck über Commotio retinae, die als Ursache ein Transsudat zwischen Chorioidea und Retina fanden.

5. Die Bach'schen Befunde in den Ganglienzellen der abgelösten Netzhaut. Vacuolenbildung und Untergang der färbbaren Plasmaschollen.

6. Den Tröpfchen- und Plättchenzerfall der Stäbchen-Aussenglieder, den Verf. selbst beobachtet hat.

Bei Besprechung der speciellen Entzündungsformen sei besonders hingewiesen auf die Beurtheilung der weissen Flecke bei Albuminurie, die durch Fettkörnchen-Anhäufung entstehen sollen, sowie auf die Veränderungen der Netzhautgefässe: Endarteriitis (Poncet), Endarteriitis obliterans (Herzog Karl Theodor). Wichtig ist, dass nie Zellproliferation des Endothels, sondern nur Auflagerung einer feinfaserigen, structurirten Masse beobachtet wurde. Verf. neigt der v. Michel'schen Ansicht zu, dass die Retinitis albuminurica durch eine primäre Erkrankung des Gefässsystems der Arteria und Vena central. retin. hervorgerufen ist. Die Retinitis pigmentosa wird als Retinitis externa angesprochen, die Einlagerung des Pigmentes geschieht analog dem bereits erwähnten Process der Pigmentwanderung. Das primäre Uebel sind hyaline Gefässveränderungen in der Chorioidea.

Kurz erwähnt seien die leukämischen Pseudotumoren der Retina, die durch Diapedese, nicht durch Rhexis entstanden sind.

Wichtig sind die neueren Litten'schen Untersuchungen über die weissen Flecke bei Retinitis septica: Exsudate in der Nervenfaserschicht.

Ueber Netzhaut-Abhebung ist nicht viel Neues zu sagen. Wesentlich sind die Untersuchungen von Iwanoff über die primären faserigen Ver-

änderungen und die spontane Abhebung des Glaskörpers in ihrer Beziehung zur Netzhaut-Ablösung. Die alten vier Theorien bestehen noch jetzt zu Recht.

Eingehend wird das Glioma retinae besprochen. Als ätiologisches Moment wird Keimverlagerung in der Retina angeführt (Ginsberg). Sicher steht die Zusammensetzung aus Gliomzellen (nach Golgi-Cajal gefärbt), die verschiedenartig angeordnet sind (Wintersteiner'sche Rosetten, Epithelioma retinae) und vielleicht der Ausgangsort aus einer der Körnerschichten (Hirschberg u. A.).

Der letzte Abschnitt gilt den Erkrankungen des Sehnerven. Kurz seien die angeborenen Anomalien und Missbildungen des Sehnerven (Colobom, Conus nach unten, Aplasie) erwähnt. Die Erkrankungen der Scheiden sind, wie bekannt, analog denen der Hirnhäute. Entzündungen der Substanz befallen entweder das Stützgewebe (Neuritis interstitialis, entzündliche Atrophie), als Unterabtheilung die reizlose Sklerose des Scheidenmarks, oder die Sehnervensubstanz selbst (diffuse Neuritis).

Stets wird schwindende Nervensubstanz durch wuchernde Neuroglia und diese wieder durch Bindegewebe ersetzt. — Ueber das Wesen der Stauungspapille schwanken die Ansichten noch zwischen der Manz-Schmidt-Rumpler'schen mechanischen Transport- und der Leber'schen Entzündungstheorie. Verf. referirt die Elschnig'schen Untersuchungen, auf die auch hier hingewiesen sei.

Die axiale Neuritis wird durch ein gutes Schema des Verlaufes des papillo-maculären Bündels erläutert; die Erkrankung dehnt sich stets strangförmig peripher und central fort und beruht auf einer primären Neuritis des Septenmarkes mit Kernvermehrung und Oedem.

Ueber die strangförmige Degeneration des Sehnerven bei Tabes und die fleckförmige bei multipler Sklerose sei nur kurz berichtet. Eine gute Tafel zeigt je ein Musterpräparat.

Bei der multiplen Sklerose liegt die Ursache wohl in Gefässveränderungen (Uhthoff, Pierre Marie).

Die Lehre von den Tumoren und Gefässveränderungen des Sehnerven hat keine wesentliche Bereicherung erfahren. **Rosenstein.**

---

2) **Die Circulations- und Ernährungs-Verhältnisse des Auges,** von Prof. Th. Leber in Heidelberg. (Graefe-Saemisch, Handbuch der gesammten Augenheilkunde, 2. Aufl., Theil I, Band II, Cap. XI.)

In gewohnter streng sachlicher Art bringt Leber eine Darstellung, die bei aller Objectivität, mit der er andren Anschauungen gerecht wird, seine Anschauung über strittige Fragen betont. Es zeigt sich, dass gerade in dem bearbeiteten Gebiete die letzten Jahrzehnte wohl viel Neues gebracht haben, doch noch viele Unklarheiten bestehen liessen.

Am wenigsten gilt dies natürlich von dem anatomischen ersten Theile, der auf Entwicklungsgeschichte und vergleichende Anatomie sehr instructiv herübergreift. Hier sei die Frage der Saftkanälchen der Hornhaut erwähnt. Trotz aller Injectionsergebnisse bleibt Leber nach histologischen und physiologischen Versuchen der Ueberzeugung, dass für die Annahme freier, mit Flüssigkeit erfüllter Lücken zwischen den fixen Hornhautkörperchen und der Grundsubstanz, die eine Saftströmung vermitteln könnten, falsch ist.

Im physiologischen Theil sei die Abhandlung der Pulsations-Erscheinungen an den Netzhautgefässen als praktisch wichtig und sehr klar erörtert

hervorgehoben. Im Wesentlichen ungeklärt ist trotz der Neurontheorie die Frage der secundären Degeneration des Sehnerven. Lebhaft umstritten ist in letzter Zeit die Frage der Absonderung des Kammerwassers. Hamburger verfocht, auf schöne Versuche gestützt, die Anschauung, dass die Iris an der Absonderung betheiligt sei. Leber vertritt in eingehenden Ausführungen entschieden die Ansicht, dass ausschliesslich der Ciliarkörper die Flüssigkeit liefere, die sehr langsam und wie es scheint, in kurzen Absätzen durch die Pupille in die Vorderkammer trete.

Der Abfluss der Augenflüssigkeiten ist anschliessend behandelt, darauf sehr eingehend der intraoculare Druck. Drucksteigerung entsteht durch gestörte Flüssigkeitsabfuhr; ob auch vermehrte Absonderung bleibende Drucksteigerung verursachen kann, muss dahingestellt bleiben.

Gelegentlich der Besprechung der Ernährungsverhältnisse der Hornhaut erwähnt Leber die Trübung der Hornhaut bei vermehrter Spannung. Er schliesst dabei den Eintritt von Flüssigkeit in das Gewebe aus, nimmt vielmehr eine Zunahme der normalen Doppelbrechung der Hornhautfibrillen durch die vermehrte Spannung an.

Zur neuroparalytischen Hornhaut-Affection begründet Leber seine Stellung, nach der die Hornhaut bei Wegfall der Trigeminuswirkung vertrocknet. Bei dieser Vertrocknungskeratitis ist die Betheiligung von Mikroorganismen nicht nothwendig, dagegen findet sie sich bei den groben Verletzungen der Hornhaut, die wegen der mangelnden Empfindlichkeit nicht abgewehrt werden.

Die Ernährungsverhältnisse der Krystall-Linse werden mit Rücksicht auf Entstehung der Cataracta eingehend behandelt. Natürlich ist die Entstehung des Alterstars nicht geklärt. Bezüglich der diabetischen Cataract deutet Leber an, dass es sich nicht um Wasserentziehung, vielmehr um eine Autointoxication wie bei den Protoplasmagiften (Naphthalin) handelt.

In dem Abschnitte, der den Circulations- und Ernährungsverhältnissen der Bindehaut gewidmet ist, wird die Frage der subconjunctivalen Injectionen gestreift und bestätigt, dass diffusionsfähige Substanzen dabei leichter in das Augeninnere eindringen, als von der Oberfläche aus, weil dabei das Hinderniss des Epithels vermieden wird.

Den Schluss machen die Erörterungen über die Circulationsverhältnisse der Orbita. Spiro.

Journal-Uebersicht.

I. Zeitschrift für Augenheilkunde. 1903. IX. Heft 5.

1) **Die Ausreissung des Sehnerven (Evulsio nervi optici)**, von Doc. Dr. Salzmann in Wien.

Unter Ausreissung des Sehnerven versteht Verf. die gewaltsame Dislocation des Sehnerven aus seinem skleralen Durchtrittskanal nach hinten, ohne dass die Augenhäute in der nächsten Umgebung dieses Kanals eine Continuitätstrennung erfahren haben. Das ophthalmoskopische Bild ist durch den völligen Mangel der Papille und ihrer Gefässe ausgezeichnet, an deren Stelle eine tiefe Excavation sich findet. Der Mechanismus der Verletzung ist indirect. Entweder drang in den beobachtenden Fällen ein stumpfer Körper von vorn her in die Orbita (4 Fälle), oder ein Revolverschuss von der Schläfe her (4 Fälle) liess die Kugel wie einen Keil auf die Gewebe wirken.

2) **Ueber einen Fall von Embolie der Arteria centralis retinae ohne Betheiligung des macularen Astes,** von Dr. zur Nedden, Privat-Docent in Bonn.

In Verf.'s Falle blieb ein sehr kleines Dreieck, an die Papille anschliessend, erhalten, in dem die Sehschärfe $^3/_7$ betrug. Die Existenz einer cilioretinalen Arterie war auszuschliessen.

---

3) **Ueber skorbutische Augenleiden,** von Dr. G. Weill in Strassburg i. E.

Gelegentlich einer Epidemie untersuchte Verf. 61 Skorbutkranke. Nur 5 zeigten Augenveränderungen, 3 Neuritis, 2 Retinitis ad maculam. Aeussere Blutungen der Augenhäute wurden nicht beobachtet.

---

4) **Beiträge zur Pathologie des Endothels der Cornea,** von Dr. A. Gräflin in Basel.

Aus Fluorescin-Versuchen schliesst Verf., dass bei der Keratitis parenchymatosa stets das Endothel betheiligt ist, ebenso bei den parenchymatösen Trübungen der Cornea bei Secundärglaucom, Iritis, Iridocyclitis. Die Therapie hat deshalb auch die Regeneration des Endothelhäutchens zu berücksichtigen, wofür die Solutio Fowleri empfohlen wird.

Verf. hält die Fluorescinmethode beim menschlichen Auge für ein sicheres Mittel zur Erkennung von Endothel-Veränderungen, während beim Kaninchenauge häufig Störungen des Cornea-Epithels vorkämen.

---

5) **Ueber einen neuen Augenspiegel für Studenten und Aerzte,** von Dr. E. Knopf in Berlin.

Der Apparat besteht aus 2 Brillengestellen, von denen das eine die Convexlinse, das andre den Spiegel verschieblich trägt. Auch kann eine Blicktafel zur Regelung der Blickrichtung des Patienten angebracht werden.

Heft 6.

1) **Ueber Cinchonin-Intoxication,** von Dr. G. Schoute in Amsterdam.

Während das Chinin ein Netzhautgift ist, bewirkt das Cinchonin anscheinend nur Accommodationsparese; kann deshalb bei Patienten, die wegen einer überstandenen Chinin-Amaurose Chinin nicht nehmen dürfen, verabreicht werden.

---

2) **Ueber den Heilungsvorgang bei Verletzungen der hinteren Linsenkapsel,** von Dr. Boese. (Universitäts-Augenklinik Marburg.)

Beim Kaninchen ist die Heilung von Verletzungen der hinteren Linsenkapsel stets möglich. Bei Verletzungen von vorn her kommt die Heilung ohne, bei solchen von hinten her mit Betheiligung eines von der Bulbusnarbe kommenden Bindegewebsstranges zu Stande.

Die Heilung isolirter Verletzungen der hinteren Kapsel erfolgt durch Wucherung neuer Fasern vom Aequator aus.

---

3) **Zur Kenntniss der Chromatopien,** von Dr. R. Hilbert in Sensburg.

Verf. bespricht farbige Lichtempfindungen, die bei atypischem und auch typischem Flimmerskotom beobachtet werden können.

---

4) **Eine seltene Beobachtung bei markhaltigen Nervenfasern der Netzhaut,** von Dr. H. Ulbrich. (Univ.-Augenklinik Würzburg.)

In Verf.'s Falle traten die markhaltigen Fasern als alleinstehende Flecke auf, die durch normale Partien von der Papille getrennt waren.

Band IX. Ergänzungsheft.

Arbeiten aus der Grazer Augenklinik.

1) **Zur Lehre von den traumatischen Augenmuskel-Lähmungen aus orbitaler Ursache,** von Prof. Dimmer.

Im ersten Falle zeigte sich eine Lähmung des linken Levator, ferner eine Functionsbehinderung des unteren geraden Augenmuskels im Anschluss an eine Verletzung des Auges durch eine Eisenstange. Die Lähmungen lassen sich nur durch directe Verletzungen der Muskeln erklären, wofür auch anatomische Anhaltspunkte sich fanden.

Im zweiten Falle wurde eine Abtrennung der Sehne des Rectus internus von ihrem Bulbusansatze durch einen eisernen Haken bewirkt. Es bestand ferner Ptosis und Functionsbehinderung des M. rectus sup. Die Ptosis ist in beiden Fällen mit Zerrung und Zerreissung des Muskels zu erklären. Die Störung des M. rectus sup. im zweiten Falle ist durch den Zusammenhang feiner Sehnenfasern mit denen des Levator verständlich. Der Sitz der Ruptur ist an die Stelle des gemeinsamen Ursprunges an der Spitze der Orbita zu denken.

---

2) **Ueber das Auge der Anen- und Hemi-cephalen,** von Privat-Docent Dr. Sachsalber.

Die abnormen Befunde, die Verf. in 3 hierher gehörenden Fällen erhob, waren zusammengefasst: das Fehlen reifer Ganglienzellen und die Anwesenheit von Neuroblasten in der Ganglienzellenschicht, sowie der Mangel der Nervenfaserschicht in der sonst normalen Netzhaut. Die Wucherung von Epithelzellen an der Oberfläche der Hornhaut und Iris, die Anwesenheit von epitheloiden Zellen in der Vorderkammer, Corpus ciliare, Chorioidea, im Stroma, Subarachnoideal- und Subduralraum des Sehnerven. Die beträchtliche Vermehrung der Blut- und Lymphgefässe des Bulbus und im Sehnerven. Die zahlreichen alten und frischen Hämorrhagien in allen Theilen des Auges.

---

3) **Ueber den Regenerationsvorgang von Hornhaut-Substanzverlusten bei allgemeiner Ernährungsstörung (Atrophia infantum),** von Priv.-Doc. Dr. Sachsalber.

Bei einem Blennorrhoe-Patienten war Entropium aller 4 Lider dadurch zu Stande gekommen, dass die Wärter Desmares'sche Elevateure im entropionirten Lidzustande anlegten und so Ausspülungen machten. Die Cilien verursachten dabei Geschwüre. Nach Ablauf dieser Processe entstand in Folge von Marasmus des Kindes ein Geschwürs-Process, der bis zum Exitus andauerte. Es handelte sich hierbei um einfache Ernährungsstörungen statt der typischen Keratomalacie. Gleichzeitig war die Art des Wiederersatzes des Cornealgewebes verändert, indem sich innerhalb der Narben mächtige Zelllager von fixen Hornhautkörperchen frei eingelagert vorfanden.

---

4) **Ein Fall von Stauungspapille nach erfolgreicher Operation eines Gehirnabscesses,** von Priv.-Doc. Dr. Sachsalber.

Das Bild der Neuritis optica vor der Operation steigerte sich nach derselben zur typischen Stauungspapille. Verf. neigt bei der Erklärung zur

Leber-Deutschmann'schen Theorie, indem er annimmt, dass die angehäuften phlogistischen Substanzen trotz der Entfernung der Ursache noch für längere Zeit (6 Tage) entzündungserregend wirkten.

5) **Binoculares Doppeltsehen in den Grenzstellungen des gemeinsamen Blickfeldes,** von Dr. Blascheck, I. Assistent.

Die latenten Gleichgewichtsstörungen werden an den Grenzen des gemeinschaftlichen Blickfeldes manifest und führen zu Doppelbildern, die bald gekreuzt, bald gleichnamig sind. Wird die Aufmerksamkeit darauf gerichtet, so verschwinden diese „physiologischen" Doppelbilder bezw. das Undeutlichsehen, da der Gegenstand damit in das centrale Blickfeld gebracht wird.

6) **Vier Fälle bemerkenswerther Anordnung von markhaltigen Nervenfasern,** von Dr. A. Blascheck, I. Assistent.

7) **Sympathische Ophthalmie mit hyperplastischer Entzündung des sympathisirten Bulbus und centraler Taubheit,** von Dr. A. Blascheck, I. Assistent.

Nach Dimmer's Ansicht ist die Mitbetheiligung des Acusticus möglicher Weise so zu deuten, dass die Entzündung entlang dem Optici und Tractus sich bis in das Corpus geniculatum ext. fortsetzte und dort auf das Corpus geniculatum int. übergriff.

8) **Ueber Cysten und cystenartige Bildungen der Conjunctiva,** von Dr. Possek.

Von den beiden Fällen von Cysten der Augapfelbindehaut nimmt Verf. im ersten die Entstehung durch Faltung der Conjunctiva und Verwachsen der aneinander gelegten Ränder an. Im zweiten begünstigte eine Tabaksbeutelnaht nach Staphylom-Abtragung solche Faltung und Verschluss. Im dritten vom Verf. gebrachten Falle erklärt er die Entstehung der Oberlidcyste mit Entwicklung aus Krause'schen Drüsen.

9) **Vier Fälle von Mucocele der Siebbeinzellen nebst Beobachtung über deren eventuellen Einfluss auf die Augenbewegungen,** von Dr. A. v. Wittemberski.

10) **Ein Fall von hyaliner Degeneration der Lider und der Conjunctiva mit ausgebreiteter Verkalkung und Verknöcherung,** von Prof. A. Dimmer.

Band X. Heft 1.

1) **Eine einfache Vorrichtung zur Refractionsbestimmung im umgekehrten Bilde,** von Dr. R. Lohnstein in Berlin.

Das Verfahren, das Verf. mit dem Namen „kinesiskopische Refractionsbestimmung" bezeichnet, beruht auf folgender Erwägung. Wenn wir das umgekehrte Bild mit Hilfe einer Convexlinse entwerfen, in deren vorderer Brennebene in fester Verbindung mit ihr eine Marke angebracht ist, so bewegen sich bei Bewegungen der Convexlinse Bild und Marke um dieselbe Strecke, falls Emmetropie besteht, für Myopie bleibt das Bild hinter der Marke zurück, für Hypermetropie eilt das Bild der Marke voran.

2) **Ueber kollagenes und protoplasmatisches Gewebe der menschlichen Iris,** von Dr. Ad. Gutmann, Vol. der Univ.-Augenklin. Berlin.

3) **Pathologisch-anatomischer und klinischer Beitrag zur Frage der Orbitalphlegmone,** von Dr. Weiss, Assist. der Univ.-Augenklin. Giessen.

Ausführliche Mittheilung eines in Kürze bereits von Vossius veröffentlichten Falles mit Anschluss eines neuen Falles.

4) **Ueber Jequiritol,** von Dr. Krauss, I. Assistent der Universitäts-Augenklinik Marburg.

Verf. hat mit dem Präparate Römer's 46 Fälle (58 Augen) behandelt. Es wurde nur bei Hornhautleiden angewendet. Bei eitrigen Processen verwirft es Verf.; nicht unbedingt bei Infiltraten. Trübungen und Pannus trachomatosus wurden am günstigsten beeinflusst und zwar um so mehr, je jünger das Leiden war. In zwei Fällen traten Hornhautgeschwüre hinzu. Die unangenehmste Folge des Jequiritols scheint die Möglichkeit, Thränensack-Eiterungen dadurch hervorzurufen, zu sein. (8 Fälle = 14 %.)

Zur Aufhellung bieten mitteldichte Maculae die beste Aussicht, es wurden dabei Erfolge erreicht, wie sie mit andren Mitteln nicht hätten erzielt werden können.

5) **Bindehaut-Entzündung in Folge von Ansteckung durch Sekret des „infectiösen Scheidenkatarrhs" bei einer Kuh,** von Med.-Rath Dr. Baas in Worms.

Heilung durch Protargol in 6 Tagen.

Heft 2.

1) **Ein seltenes Symptom der Augen-Syphilis bei Neugeborenen,** von Dr. Ad. Hala in Prag.

Es handelte sich in Verf.'s Falle um Iritis plastico-fibrinosa acuta cum keratitide parenchymatosa oculi utr. bei einem Neugeborenen auf Grund congenitaler Lues.

2) **Herstellungsweise der Jodoformstäbchen und -plättchen für die intraoculäre Desinfection,** von Privat-Docent Dr. Sidler-Huguenin in Zürich.

Aus Versuchen folgert Verf., dass seine Jodoform-Gelatinestäbchen ebenso rasch wie reines Jodoformpulver in der Vorderkammer resorbirt werden, ebenso gut vom Auge vertragen werden, und dass damit die schonendste Desinfection im vorderen, wie im hinteren Bulbus-Abschnitte vorgenommen werden kann. Die ausführlichen Angaben über die Herstellung müssen im Original nachgelesen werden.

3) **Bericht über ein Papillom der Conjunctiva sclerae und ein Lymphom der Plica semilunaris,** von Dr. H. Koerber, Assistent der Universitäts-Augenklinik Marburg.

4) **Ueber die Beziehungen zwischen Iriscolobom und Korektopie,** von Dr. H. Koerber in Marburg.

In Verf.'s Falle fand sich rechts ein typisches Iriscolobom mit Aderhaut-netzhaut-Colobom, links waren die Verhältnisse ähnlich, dabei die Pupille

beträchtlich verlagert. Verf. nimmt dies Verhalten dafür in Anspruch, dass Korektopie und Iriscolobom nur graduell verschieden seien. Beide sind als Hemmungsbildungen, bedingt durch Bindegewebsstränge, zu erklären.

Spiro.

II. The ophthalmic record. 1903. Mai.

1) **Reiseberichte,** von A. B. Hale, Chicago.

---

2) **Lähmung der Mm. recti externi nach Schädeltrauma,** von Edw. Clauder, Cleveland.

Mittheilung dreier Fälle.

---

3) **Ein einfaches Prüf-Object zum Nachweis des stereoskopischen Sehens,** von Verhoef, Boston. (Abbildung.)

---

4) **Wann ist die Enucleation des Augapfels nothwendig?** von Erwin, Mansfield.

Juni.

1) **Bericht über einige ophthalmologische Fälle,** von A. W. Stirling in Atlanta.

Kurze Notizen über 6 Fälle, die Verf. an verschiedenen Orten gesehen hat.

---

2) **Die ophthalmoskopische Untersuchung der Macula,** von Jackson in Denver.

Genaue Angaben der Technik, die es ermöglicht, mit den gebräuchlichen Augenspiegeln die Macula zu untersuchen, ohne künstlich die Pupille zu erweitern.

---

3) **Frühjahrskatarrh,** von Malone in Washington.

Nach einer ausführlichen, nichts Neues bietenden Schilderung des klinischen Bildes geht Verf. auf die pathologische Anatomie ein und weist besonders auf die Momente hin, die gegenüber dem Trachom von differentialdiagnostischer Bedeutung sind. Es sind das die Art, Anordnung und Ausdehnung der Leucocyten-Infiltration und des Bindegewebes.

---

4) **Ueber den Gebrauch von Jequiritol und Jequiritolserum** (Merck), von A. Wood in Chicago.

Kurzer Auszug aus der Arbeit Roemer's, A. v. Graefe's Archiv f. Ophth. Bd. LII, Heft 1.

---

5) **Die Wirksamkeit von Silbersalzen auf Schleimhäute, mit besonderer Berücksichtigung einiger neuer Präparate,** von Holbs in Atlanta.

---

6) **Vergeblicher Versuch, einen Stahlsplitter mit dem Haab'schen Magneten aus dem Auge zu entfernen,** von W. H. Wilder, Chicago.

Einem 42jährigen Arbeiter flog beim Hämmern mit Eisen auf Eisen ein feiner Splitter gegen das linke obere Lid, durchschlug dieses und drang in's Augeninnere ein. Bei der 2 Tage nach der Verletzung vorgenommenen

Untersuchung erhob Verf. folgenden Befund: 3 mm lange Wunde am oberen Limbus mit Einheilung der Iris; Trübung der Linse und des Glaskörpers. In diesem konnte kein Fremdkörper entdeckt werden; von einem kleinen schwarzen Fleck hinter der Eingangsöffnung blieb es zweifelhaft, ob er als Fremdkörper oder Irispigment anzusprechen sei. Die Röntgen-Aufnahme zeigte einen kleinen deutlichen Schatten im unteren Theil des Glaskörpers. (Ueber eine sideroskopische Untersuchung wird nichts erwähnt. Ref.) An demselben Tage Anlegung des Haab'schen Magneten; die Sitzung dauerte länger als $^1/_2$ Stunde, blieb erfolglos; der Patient äusserte auch gar keine Schmerzen. Am nächsten Tage, als das Sehvermögen von $^{20}/_{120}$ auf Lichtschein gesunken und Hypopyon aufgetreten war, abermalige Anlegung des Riesenmagneten nach den Vorschriften Haab's. Diesmal heftige Schmerzäusserungen, aber der Splitter kam nicht heraus. Nach 2 Tagen „war es klar, dass das Auge verloren war" und es wurde enucleïrt. Im hinteren Theil des Glaskörpers fand sich der Stahlsplitter in einer Exsudatmasse eingebettet. (Der Schnitt konnte versucht werden. H.)

7) **Schnittwunde der Cornea durch ein zerbrochenes Brillenglas,** von S. Mitchell in Hornellsville.

Im Heilungsverlaufe kam es, in Folge ausgedehnter Irisverwachsung mit der Hornhautwunde, zu Drucksteigerung, sodass eine Iridectomie nöthig wurde.

III. Journal of Eye, Ear and Throat Diseases. 1903. Mai—Juni.

Dermoid-Cyste der Conjunctiva, von F. Chisolm und R. Johnston.

Bei einer 20jährigen Frau bestand seit der Geburt am rechten Auge, aussen am Limbus ein ovaler 6 mm : 4 mm grosser, etwa 1 mm über die Cornea herüberreichender Tumor, der in Cocaïn-Anästhesie entfernt wurde. Die mikroskopische Untersuchung bestätigte die Diagnose Dermoid-Cyste(?) der Conjunctiva.

IV. The American Journal of Ophthalmology. 1903. Mai.

1) **Ueber die Principien der Refraction im menschlichen Auge, begründet auf die Gesetze der conjugirten Brennpunkte,** von Swan M. Burnett.

2) **Bericht über 7 Extractionen mit Haab's Elektromagnet,** von N. J. Weill in Pittsburgh.

In 13 Fällen von Eisensplitter-Verletzungen fand sich der Splitter 1 Mal in der vorderen Kammer, 2 Mal in der Linse, 10 Mal im Glaskörper. Die Resultate waren: 1 Mal Enucleation, 3 Mal Schrumpfung des Bulbus, 5 Mal Cat. traumatica, von denen 3 operabel sind, 4 Mal normales oder annähernd normales Sehvermögen.[1]

Es folgen die (wenig brauchbaren) Krankengeschichten von 7 Fällen, in denen der Eisensplitter mit dem Riesenmagneten extrahirt wurde.

Juni.

1) **Ueber die Principien der Refraction im menschlichen Auge, begründet auf die Gesetze der conjugirten Brennpunkte,** v. Burnett.

[1] Vgl. Centralbl. f. Augenheilk. 1902, S. 418, Anm. 1.

2) **Klinische Erfahrungen bei der Behandlung von Muskelgleichgewichts-Störungen** (vgl. Phorias and Tropias), von Elliot Colburn.

---

3) **Drei wichtige Punkte bei der Operation des Narbenektropiums,** von Hotz in Chicago.

Zur Erzielung guter Erfolge sind 3 wesentliche Punkte:

1. die sorgfältige Theilung und Fixation der Hautlappen,
2. die Auswahl des passendsten Materials zur Bedeckung der Lider,
3. die Verkürzung des überdehnten Lidrandes.

ad 1. Da bei der Schrumpfung des überpflanzten Hautlappens der Lidrand als die am wenigsten fixirte Stelle am meisten einer Veränderung der ursprünglichen Lage ausgesetzt ist, und so das Operationsresultat illusorisch wird, empfiehlt es sich, 2 Lappen für die Deckung der Wunde zu nehmen. Ein kleiner, der sogen. „Lidlappen" soll nur das Lid bilden. ein grosser die übrige Wundfläche decken. So ist leicht zu erreichen, dass die Contraction dieses auf den Lidlappen ohne Einfluss bleibt.

ad 2. Die häufig geübte Benutzung der Stirn-, Wangen- oder Armhaut verurtheilt Verf., weil diese Hautpartien zur Lidbildung zu dick und schwer seien. Viel mehr geeignet sei die in der Umgebung des Ectropium meist vorhandene narbig veränderte Haut oder Thiersch'sche Läppchen.

Es folgt eine genaue Beschreibung der Technik für das obere und untere Lid. Mehrere Abbildungen.

V. Annals of Ophthalmology. 1903. Januar.

1) **Bericht über zwei Fälle von angeborener Entwicklungs-Anomalie der Augen, die zugleich die Uebertragung von Mutter auf die Tochter illustrieren,** von Campbell Posey.

Vgl. Bericht über die Sitzung der Ophthalmological section of the college of physicians, Philadelphia; 18. Nov. 1902 (dieses Centralblatt 1903 S. 246.)

---

2) **Die Erhaltung des binocularen Einfachsehens,** von Eugene Richards Lewis, Dubuque.

In den Vereinigten Staaten giebt es, abgesehen von den Einäugigen, zwischen $1^1/_2$ und 2 Millionen Personen, bei denen das binoculare Einfachsehen fehlt. In einer grossen Zahl solcher Fälle hätte der binoculare Sehact durch frühzeitig getroffene geeignete Maassnahmen erhalten werden können. Ausführliche Besprechung der verschiedenen ursächlichen Momente, die das binoculare Einfachsehen nicht zu Stande kommen lassen.

---

3) **Die Anwendung des Paraffins zur Bildung eines Stumpfes nach der Enucleation,** von Suker (Chicago).

Verf. hält es für besser, statt direct nach der Enucleation, erst nach etwa 8 Tagen die Paraffin-Injection vorzunehmen und so lange die Wundhöhle zu tamponiren. Sehr gute Erfolge sah Verf. auch in alten Fällen, wo der Bindehautsack bezw. der Stumpf tief eingesunken war.

4) **Eine Prüfung von 4608 Eisenbahn-Angestellten bezüglich ihrer Sehschärfe, ihres Hörvermögens und Farbensinnes,** von Murray (Scranton).

Verf. hält eine in bestimmten Zeiträumen zu wiederholende regelmässige

Ueberwachung der Angestellten für wünschenswerth, besonders mit Rücksicht auf die erworbenen Störungen des Farbenerkennungs-Vermögens (Alkohol, Tabak u. s. w.). Allen Beförderungen in eine höhere Stellung müsse eine neue Untersuchung vorausgehen.

Soweit wie möglich sollten alle Angestellten täglich 8 Stunden schlafen können.

Unter den Untersuchten waren 3 % farbenblind, 2,58 % hatten herabgesetzten Farbensinn, 9,4 % bedurften corrigirender Gläser. Auf 5 Tabellen werden die Untersuchungsergebnisse näher erläutert. Loeser.

VI. The Therapeutic Gazette. 1903. April.

Die Jaesche-Arlt'sche Operation bei organischem Entropion oder Trichiasis, von A. S. M. Anderson, Sapulpa.

Mai.

Ueber die Behandlung der Conjunctivitis, Hornhaut-Trübungen und syphilitischen Iritis, von Edward Jackson in Denver.

Vorstellung entsprechender Fälle, die kein besonderes Interesse bieten.

Juni.

Demonstration ophthalmologischer Fälle in dem Hospital der Universität Pennsylvania, von G. E. de Schweinitz.

1. Metallischer Fremdkörper im Glaskörper: Infection der Eingangswunde; Extraction des Fremdkörpers mit dem Magneten; Einführung von Jodoformblättchen in die vordere Kammer. Ausgang in vollkommene Heilung mit „leicht quadratischem Bulbus". (Ueber das Sehvermögen ist nichts bemerkt. Ref.)

2. Risswunde der Cornea, Iris und Linse; Austritt von Glaskörper; Hornhautnaht.

3. Acutes Delirium nach Star-Extraction.

4. Leucom der Hornhaut; Anwendung von Thiosinamin mit negativem Erfolg; optische Iridectomie und Tätowirung des Randes der Trübung.

VII. Bulletin of the Johns Hopkins Hospital. Vol. XIV. Nr. 144—145.

Die Rolle der Toxine bei Augen-Entzündungen, von Rob. L. Randolph.

Verf. hat an einer grossen Zahl von Kaninchen folgende Experimente angestellt: 1) Einträufelungen der Bakterien-Toxine in den Conjunctivalsack. 2) Injectionen unter die Conjunctiva. 3) Injectionen in die vordere Kammer. Schliesslich hat er die Bakteriologie der normalen Kaninchen-Conjunctiva studirt.

ad 1) Es traten — abgesehen von einem Falle — in allen übrigen 39 Fällen keinerlei Reiz-Erscheinungen von Seiten der Conjunctiva auf.

ad 2) In allen 39 Fällen starke Conjunctivitis mit Schwellung des Oberlids und Oedem der Conjunctiva.

ad 3) Es trat pericorneale Injection auf, Trübung des Kammerwassers und Iritis; alle Symptome verschwanden nach etwa 7 Tagen.

ad 4) Die normale Kaninchen-Conjunctiva ist niemals bakterienfrei; Aufzählung der vorkommenden Arten.

Danach hat sich gezeigt, dass 1) die gesunde Conjunctiva gegen Bakterien-Toxine durchaus unempfindlich ist, auch wenn ihre Einwirkung sich über mehrere Stunden erstreckt. 2) Dass dieselben Toxine, unter die Conjunctiva oder in die vordere Kammer injicirt, eine locale Entzündung hervorrufen, deren Ausdehnung und Intensität bis zu einem gewissen Grade von der Art des Bakterien-Toxins abhängt (am stärksten bei Gonokokken, Diphtherie und Bacterium coli). Dabei hat sich noch herausgestellt, dass auch solche Bakterien im Stande sind, lösliche Toxine zu produciren, denen diese Fähigkeit bisher nicht zugeschrieben wurde. Zu dieser Feststellung erscheint also die Injection von Bakterien-Filtraten in das Auge bezw. die Conjunctiva ein zuverlässiges Mittel zu sein.

VIII. The Post Graduate. Vol. XVIII. Nr. 4.

Conjunctivitis als Folge-Erscheinung des schnellen Fahrens in Automobilen, von Prof. Edward Davis.

Charakteristisch für diese Form der Conjunctivitis sei das vollkommene Freibleiben der Conjunctiva palpebralis, eine besonders starke Betheiligung der tiefer liegenden Blutgefässe, die Absonderung eines klaren und wässerigen Secretes.

IX. The Royal London Ophthalmic Hospital Reports. 1903. Vol. XV. 3. Theil.

1) **Ueber die Vertheilung der Chorioidal-Arterien und ihre Beziehungen zu gewissen Formen der Chorioiditis und Retinitis,** von E. Nettleship.

Zur Entscheidung dieser Frage hat Verf. Fälle von gewöhnlicher centraler Chorioiditis senilis und solche von Retinitis pigmentosa und syphilitischer Retinitis mit Ring-Skotomen untersucht und glaubt annehmen zu dürfen, dass bei beiden Krankheitsformen eine locale Gefäss-Erkrankung, dort der hinteren Ciliar-Arterien, hier der äquatorialen Zweige der Chorioidalarterien zu Grunde liegt.

---

2) **Ueber den Einfluss der Ueberanstrengung und Ermüdung der Augen auf die Entstehung organischer Netzhaut- und Aderhaut-Erkrankungen,** von E. Nettleship.

Verf. hat eine ganze Reihe von Fällen beobachtet, in denen ohne jede nachweisbare Ursache eine Erkrankung der Mac. lut. auftrat, und nur anamnestisch eine besonders intensive Inanspruchnahme der Augen festgestellt werden konnte (Blendung, Stunden lang fortgesetzte feine Arbeit, andauerndes Sehen durch ein Fernrohr u. s. w.) In andren Fällen beobachtete er Netz- und Aderhaut-Erkrankungen andrer Art. Hohe Myopie begünstige ihr Auftreten, auch gelegentlich andre Momente wie Plethora, Menopause, Alkoholismus.

---

3) **Ueber Kinder von Patienten, die an interstitieller Keratitis gelitten hatten,** von E. Treacher Collins.

Verf. hat über 60 Kinder von 12 Patientinnen, die an interstitieller Keratitis auf luetischer Basis erkrankt waren, Nachforschungen angestellt und gefunden, dass die Mortalität unter den Kindern, deren Eltern primäre Syphilis hatten, etwas grösser ist, als unter den Enkelkindern; dass die

Mortalität dieser im Vergleich zur allgemeinen Kindersterblichkeit bedeutend gesteigert ist (36,6 % : 16 %) und demgemäss der „dystrophische Einfluss" der primären Syphilis noch im dritten Geschlecht sich deutlich bemerkbar macht.

---

4) **Ueber die Heilung von Netzhaut-, Aderhaut- und Scleralwunden nebst einigen Bemerkungen über die Pathologie der Retinitis proliferans,** von Herbert Parsons.

Verf. berichtet zunächst über Netzhaut-Aderhaut-Verletzungen, die er experimentell an 6 Affen erzeugt hatte (bei erweiterter Pupille wurde in Chloroformnarkose mit dem Graefe'schen Messer, theils mit, theils ohne Controlle des Ophthalmoskops ein bestimmter Netzhautbezirk lädirt) und weiter über 3 Fälle von perforirenden Stahlsplitter-Verletzungen, die zur Enucleation des Bulbus führten und so Gelegenheit zur mikroskopischen Untersuchung boten.

Die experimentellen „aseptischen" Verletzungen heilten fast ohne jede Reizerscheinung im Gegensatz zu den „pathologischen", bei denen es zur Eiterbildung in der vorderen Kammer und im Glaskörper kam.

Die histologischen Heilungsvorgänge, die sich von denen an andren Organen nicht unterscheiden und nur durch die specifische Structur der Gewebe modificirt sind, werden an der Hand von 20 ausgezeichneten Mikro-Photographien ausführlich besprochen. Verf. fügt noch ein paar Bemerkungen über Retinitis proliferans an und meint, dass es durch die Wirkung irgend eines toxischen Agens zu Blutungen in die Netzhaut käme, die ihrerseits eine Gewebsproliferation im Gefolge hätten, und zwar um so leichter, je grösser die Blutungen seien und je näher sie die Gegend der Papille erreichten. Denn hier sei die grösste Menge des proliferations- und organisations-fähigen Gewebes vorhanden, das nach der Peripherie zu abnähme.

---

5) **Ein Fall von Retinitis pigmentosa mit pathologisch-anatomischem Bericht,** von W. T. Lister.

Vier Mikrophotographien.

---

6) **Die Arteriae ophthalmicae beim Kaninchen und Hund,** von E. Henderson.

Verf. hat von 6 Hunden und 6 Kaninchen Injections-Präparate hergestellt und auf diese Weise die Verzweigungen der das Auge versorgenden Blutgefässe — allerdings nur die gröberen, da in die feinsten Gefässe die Injectionsmasse nicht eindrang — studiren können. Diese rein anatomischen Mittheilungen sind zu einem Referate ungeeignet und müssen im Original nachgelesen werden, wo sich auch 9 Schemata der Blutgefässvertheilung u. s. w. vorfinden.

---

7) **Ueber die Beziehungen zwischen intraocularer Spannung und allgemeinem Blutdruck,** von J. Herbert Parsons.

---

8) **Metastatisches Carcinom der Aderhaut,** von Herbert Parsons.

Bei einer 37jährigen Frau hatte sich 3 Jahre nach der Operation eines Mamma-Carcinoms eine Geschwulst-Metastase im linken Auge entwickelt, die bei der mikroskopischen Untersuchung als ein Drüsencarcinom sich erwies.

---

9) **Zwei Fälle von Gumma des Ciliarkörpers**, von Herbert Parsons. Ausführlicher Bericht über die makro- und mikroskopische Untersuchung.

10) **Eine Bemerkung über den Gebrauch des Haab'schen Magneten**, von W. Lang.

Um bei der Herausbeförderung von Eisensplittern aus dem Glaskörper in die vordere Kammer, das Zerreissen bezw. Ausschneiden der Iris zu vermeiden, schlägt Verf. vor, mit einem eigens zu diesem Zweck construirten Instrument nach Anlegung einer ganz kleinen Cornealwunde zwischen Linsenkapsel und Iris einzugehen, an der Stelle, wo der Splitter sich durch Vorwölbung der Iris kenntlich gemacht hatte. Durch Verbindung des eingeführten Instrumentes mit dem Haab'schen Magneten gelänge es leicht, den Splitter ohne jede Nebenverletzung aus dem Auge zu entfernen.

X. **Uveïtis.**

Auf der Jahresversammlung der American med. Association zu Saratoga im Juni 1902 wurden von einer Reihe bekannter amerikanischer Autoren zusammenfassende Vorträge über Uveïtis gehalten, die in Buchform herausgegeben wurden. Und zwar handelt de Schweinitz „die Symptomatologie und Aetiologie" gewisser Typen der Uveïtis ab, Woods giebt eine Analyse von 37 Fällen; Harry Friedenwald spricht über die diagnostische Wichtigkeit der Keratitis punctata interna (Descemetitis): William H. Wilder über die Pathologie der Uveïtis; Thomas H. Woodruff über die Behandlung gewisser nicht specifischer Uveal-Erkrankungen mit Pilocarpin und Schwitzbädern, schliesslich Marple über die Behandlung des Uveïtis im Allgemeinen. Auf ein Referat dieser Abhandlungen kann verzichtet werden, da sie selbst neben der Mittheilung einiger Krankengeschichten nur zusammenfassende Referate darstellen.

XI. **Transactions of the ophthalmological society of the united kingdom. 1902. Vol. XXII.**

Ueber Keratitis (Bowman Lecture), von Ernst Fuchs, Wien.

Zusammenfassendes Referat über die den verschiedenartigen Hornhauttrübungen zu Grunde liegenden pathologischen Veränderungen, die durch 32 Abbildungen illustrirt werden.

Der grösste Theil des umfangreichen Gesellschaftsberichtes wurde bereits an andrer Stelle in diesem Centralblatt referirt im Anschluss an die betreffenden Sitzungen. Er besteht in einer nach den einzelnen Augenabschnitten geordneten Zusammenstellung aller im Jahre 1902 gehaltenen Vorträge und Demonstrationen. Loeser.

Bibliographie.

1) Hämorrhagisches Glaucom, von Charles Oliver, Philadelphia. (Americ. Medecine, Vol. V, Nr. 17.) Verf. hat in 3 von 8 Fällen durch sehr sorgsam und langsam in Narkose ausgeführte Iridectomien gute Erfolge erzielt. Loeser.

2) Die Beleuchtungs-Anlagen in den Erziehungs- und Unterrichts-Anstalten. Gutachten des General-Arztes Dr. Seggel vom 22. Juni 1900 und der medicinischen Facultät München (Verf. Prof. Eversbusch) vom 28. November 1900, sowie gemeinsame Aeusserung beider Referenten

vom 1. Mai 1901. (Münchener med. Wochenschr. 1901. Nr. 29 u. 31.) Die auf Veranlassung des bayerischen Ministeriums des Innern für Kirchen- und Schul-Angelegenheiten verfassten, auf den Lehren von Cohn, Erismann, Prausnitz u. A. beruhenden, auch durch praktische Beispiele (Hörsäle der Universität Erlangen u. a.) belegten Darlegungen und Gutachten sind so eingehend und erschöpfen den Gegenstand nach jeder Richtung so genau, dass es unmöglich ist, sie in Kürze wiederzugeben; wir müssen uns daher auf die gekürzte Wiedergabe der Schlussfolgerungen beschränken. Mit Rücksicht auf die an eine gute Beleuchtung zu stellenden Hauptanforderungen: möglichst geringe Verschlechterung und Erwärmung der Luft, kein Glanz und keine Blendung (kurzwellige Strahlen) durch die Lichtquelle, kein Zucken und constante Intensität derselben, genügende Flächenhelligkeit der Arbeitsplätze (10 Meterkerzen für gewöhnliche, 15—25 für feinere Arbeiten) mit gleichmässiger Lichtvertheilung ohne störende Schattenbildung, möglichste Billigkeit, wird die folgende Reihenfolge aufgestellt, in welcher sich künstliche Beleuchtung bei dem jetzigen Stande der Beleuchtungsfrage empfiehlt. Vorausgeschickt sei, dass bei der indirecten Beleuchtung das den Beleuchtungskörpern entströmende Licht nicht direct zu den einzelnen Plätzen gelangt, sondern durch Reflectoren entweder ganz oder theilweise nach der Decke und nach den Wänden geworfen und von dort aus nach allen Richtungen vertheilt wird; sie erfordert etwas grössere Einrichtungs- und Nebenkosten. Die directe Beleuchtungsform erfordert dagegen grösseren Gas- und Stromverbrauch wegen der erforderlichen grösseren Zahl von Lampen. Zuerst kommt Auer'sches Glühlicht als indirecte Beleuchtung, und zwar in erster Linie a) als gemischt indirecte mittels kegelförmiger Milchglasschirme unter der Flamme mit der weiten Oeffnung nach oben, in Räumen, die mindestens 3 m Höhe haben, b) in zweiter Linie als rein indirecte mittels Metallreflectoren in Räumen, die nicht höher als 4 m sind. Die unter a) und b) angeführte Beleuchtungsart ist die billigste. 2. Elektrisches Bogenlicht, als indirecte Beleuchtung mittels grosser Metallreflectoren oder der neuen Schuckert'schen Bogenlicht-Laternen, giebt das intensivste und dem Tageslicht am meisten gleichkommende Licht, und tritt an erste Stelle, wenn bei Anschluss an eine kräftige Centrale mit Wechselstrom gleichmässiges Brennen gesichert ist. Die Kosten für Einrichtung und Betrieb sind nicht wesentlich höher; in sehr hohen Räumen über 5 m ist es stets dem Auer-Licht vorzuziehen. 3. Directe Beleuchtung mit Auer-Licht mit Augenschützern empfiehlt sich in nur theilweise benützten Räumen, bei wenig Schülern und zur Zeichnung nach Gypsmodellen. 4. Directe Beleuchtung mit elektrischem Glühlicht ist unter gleichen Bedingungen wie sub 3. am Platze, doch nähert es sich dem Tageslicht weniger, als das Auer-Licht, auch besitzt es mehr Wärmestrahlung und ist erheblich theurer. Andrerseits ist es viel leichter zu bedienen und verschlechtert die Luft nicht. Der letztgenannte Unterschied besteht auch zwischen 1. und 2., weshalb die mit Auer-Licht beleuchteten Räume öfters zu lüften sind.

3) Ueber angeborene Pupillenstarre, von Dr. M. Reichardt in Würzburg. (Neurolog. Centralblatt. 1903. Nr. 11.) Verf. ist der Ansicht, dass bei aller Vorsicht das Vorkommen einer angeborenen Pupillenstarre mehr zur Erklärung räthselhafter Pupillenstarren herangezogen werden darf. Die Existenz einer solchen vererbbaren Pupillenstarre, die auch bei Gesunden möglich ist, mahnt in der Verwerthung der Pupillenstarre bei zweifelhaften Psychosen zur Vorsicht.

4) Metastatisches Carcinom der Aderhaut. Mittheilung

eines Falles und Literaturübersicht, von E. L. Oatmann, Brooklyn. (Americ. Journ. of the med. sciences. 1903. März.) Bei einem 65jährigen Manne, der seit etwa 18 Monaten über Sehstörungen des linken Auges geklagt hatte, war innerhalb weniger Wochen vollkommene Erblindung dieses Auges eingetreten. Die Untersuchung ergab eine intraoculare Neubildung, so dass das Auge enucleirt wurde. Der Tumor erwies sich bei der mikroskopischen Untersuchung als ein papilläres Cyst-Adeno-Carcinom, das nach vorn bis in die Ora serrata, nach hinten bis in den N. opticus eingedrungen war. 35 Tage nach der Enucleation starb der Patient, wie die Section zeigte, in Folge eines — anscheinend intra vitam nicht diagnosticirten — primären (?) Leberkrebses, der ausser im linken Auge auch in den Nieren und Nebennieren, Lungen, Milz und Hirnhäuten Metastasen gemacht hatte. Den Schluss der Arbeit bildet eine Uebersicht über 34 in der Literatur mitgetheilte Fälle. Loeser.

5) Bericht über 1000 Star-Extractionen, von F. P. Maynard. (The Indian Medical Gazette, Vol. XXXVIII.) Die 1000 Operationen wurden an 864 Patienten ausgeführt, 136 also doppelseitig operirt. In 89 % gute Erfolge (S = $^6/_{36}$—$^6/_6$), geringes Sehvermögen in 5,7 %; schlechte Erfolge (Verlust des Sehvermögens) in 4,5 %; in 8 Fällen war das Resultat unbekannt. Die Misserfolge waren bedingt 36 Mal durch Sepsis; 5 Mal intraoc. Blutung, 1 Mal Ablatio ret., 2 Mal Iritis, 1 Mal Iridocyclitis. Im Uebrigen zahlreiche statistische Angaben über Erblichkeit, das Vorhandensein von Allgemeinleiden oder localer Augenaffectionen, die Reife und Grösse der Linse, ihr Aussehen vor der Operation, die Art der Operation, der Nachbehandlung und Complicationen. Loeser.

6) Klinisch-statistischer Beitrag zur Lehre der uncomplicirten Stare. von Dr. med. M. Gerock (Ludwigsburg). (Beiträge zur Augenheilkunde. 56. Heft. S. 137.) Von 1876 einschliesslich bis 1900 einschliesslich kamen in der Tübinger Universitäts-Augenklinik unter 56 806 Augenkranken 3966 uncomplicirte Starformen, d. h. 6,9 % aller Augenkranken derselben Zeit zur Beobachtung. Das Tübinger Krankenmaterial weist eine grössere Häufigkeit von Starkranken auf, als das der andren grösseren Augenkliniken des Landes. Weder die rechte noch die linke Körperseite zeigt eine besondere Neigung zu früherer Erkrankung an Star, ebenso ist betreffs des Geschlechtes keine wesentliche Differenz zu entnehmen. Heredität findet sich bei seniler Cataract in 4,9 %, bei juvenilen und congenitalen Formen zusammen in 14,2 %, bei congenitalen allein in 16,4 % der Fälle. Keine Berufsart an sich zeigt deutliche Begünstigung zu Starbildung, ausser vielleicht die mit der Einwirkung grellen Lichts verbundenen.[1] Fieberhafte Erkrankungen mit folgender Schwäche, sowie Erkrankungen von Herz- und Gefässsystem scheinen Starbildung zu begünstigen bezw. beginnende Linsentrübung zu beschleunigen. Fritz Mendel.

[1] Dies hat bereits von Wenzel jun. angemerkt. (Abh. v. Star, a. d. Franz. Nürnberg 1788, S. 5): „Ich bemerke nur, dass Personen, die einem starken Feuer oft ausgesetzt sind, Schmiede, Schlosser, Glasmacher und andre Handwerker und Künstler dieser Art dieser Krankheit, mehr als andre unterworfen sind.“ H.

Um Einsendung von Separatabdrücken wird gebeten (Berlin NW. 26 Schiffbauerdamm).

Verlag von Veit & Comp. in Leipzig. — Druck von Metzger & Wittig in Leipzig.

Centralblatt

für praktische

AUGENHEILKUNDE.

Herausgegeben von

Prof. Dr. J. Hirschberg, Geh. Med.-Rath, in Berlin.

Unter ständiger Mitwirkung der Herren Dr. Ancke in München, Dr. Berger in Paris, Prof. Dr. Birnbacher in Graz, Dr. Brailey in London, Prof. Dr. H. Cohn in Breslau, Doc. Dr. Cl. du Bois-Reymond in Berlin, Dr. Czellitzer in Berlin, Doc. Dr. E. Emmert in Bern, Prof. Dr. C. Gallenga in Parma, Dr. Ginsberg in Berlin, Prof. Dr. Goldzieher in Budapest, Dr. Gordon Norrie in Kopenhagen, Dr. Hamburger in Berlin, Prof. Dr. Horstmann in Berlin, Dr. Isaigonis in Smyrna, Prof. H. Knapp in New York, Prof. Dr. Krückow in Moskau, Dr. Loeser in Berlin, Prof. Dr. Magnus in Breslau, Major F. P. Maynard, I. M. S. Calcutta, Dr. F. Mendel in Berlin, Dr. Moll in Berlin, Dr. Neuburger in Nürnberg, Dr. Pergens in Brüssel, Prof. Dr. Peschel in Frankfurt a. M., Dr. Purtscher in Klagenfurt, Dr. M. Reich in Petersburg, Med.-Rath Dr. Scheer in Oldenburg, Prof. Dr. Schenkl in Prag, Prof. Dr. Schwarz in Leipzig, Dr. Spiro in Berlin, Dr. Stiel in Köln.

Monatlich ein Heft. Preis des Jahrganges 12 Mark. Zu beziehen durch alle Buchhandlungen des In- und Auslandes und die Postanstalten des Deutschen Reiches.

December. Siebenundzwanzigster Jahrgang. 1903.

Inhalt: **Original-Mittheilungen.** I. Traumatischer Vorfall der Thränendrüse. Von Dr. **Purtscher** in Klagenfurt. — II. Beitrag zur Frage der Augen-Erkrankungen, die durch die Larven der Wohlfahrt'schen Fliege erzeugt werden. Von **A. W. Lotin** in St. Petersburg. (Schluss.)

Klinische Beobachtungen. Ein Fall von doppelseitigem Markschwamm der Netzhaut. Von J. Hirschberg.

Gesellschaftsberichte. Société belge d'ophtalmologie in Brüssel.

Referate, Uebersetzungen, Auszüge. 1) Die Erkrankungen des Auges in ihren Beziehungen zu Erkrankungen der Nase und deren Nebenhöhlen, sowie zu Erkrankungen des Gehör-Organes, von Prof. O. Eversbusch in München. — 2) Die Anomalien der Refraction und Accommodation des Auges mit einleitender Darstellung der Dioptrik des Auges, von Prof. C. Hess in Würzburg. — 3) Operationslehre, von Prof. Snellen in Utrecht. — 4) Ueber das Syphilom des Ciliarkörpers. Eine anatomisch-klinische Studie von Prof. Dr. Th. v. Ewetzky.

Journal-Uebersicht. I. A. v. Graefe's Archiv für Ophthalmologie. LVI, 2. — II. Archiv für Augenheilkunde. 1903. XLVII, Heft 2—4 und XLVIII, Heft 1—2. — III. Revue générale d'ophtalmologie. 1903. Nr. 3—6.

Vermischtes. Nr. 1—7.

Bibliographie. Nr. 1—26.

I. Traumatischer Vorfall der Thränendrüse.

Von Dr. **Purtscher** in Klagenfurt.

In Folge der ziemlich gut gedeckten Lage der Thränendrüse gehören Fälle von Verlagerung derselben durch Verletzung im Allgemeinen zu den seltenen Vorkommnissen.

Panas citirt in seinem Lehrbuch einen Fall von A. v. Graefe[1] aus

[1] v. Graefe's Archiv f. O. XII, 2, S. 224.

dem Jahre 1866; derselbe betraf einen 10jährigen Knaben, der in einen Glasscherben gefallen war.

Panas[1] selbst beobachtete gleichfalls einen Fall von Hernie der Thränendrüse. In beiden Fällen genügte Rückbringung der vorgefallenen Drüse und Naht der Hautwunde, um Heilung herbeizuführen.

Ein weiterer Fall wurde von Goldzieher[2] beschrieben; ein andrer von Haltenhoff.[3]

Ein $2^1/_2$jähriges Kind fiel auf einer mit kleingeschlagenen Kieselsteinen beschotterten Strasse. 3 Tage später fand H. im innersten Drittel, einige Millimeter über dem freien Lidrande „ein graurothes, schwammähnliches Gebilde", das an einer Art Stiel aus einer horizontalen Hautwunde hervorragte. Abtragung und Naht. Beim Weinen ergab sich kein Unterschied gegenüber der andren Seite. Er verweist auf v. Wecker's Ansicht, dass beim psychischen Weinen nur die Lid-Thränendrüse eine Rolle spielen soll.

Ganz in derselben Weise war der Vorfall in dem von Bistis[4] mitgetheilten Falle entstanden. Es war ein einjähriges Kind. B. schob die Drüse zurück und vernähte die Hautwunde. Es blieb eine kleine Vorwölbung dieser Gegend bestehen. Er glaubt, dass ein nach Durchtrennung der Fascia tarso-orbitalis auf die Augengegend einwirkender Druck im Stande sei, die Thränendrüse hervorzutreiben, weil sie nur nach aussen und oben befestigt sei. Eine Blutung könne die Vortreibung fördern, sei aber nicht nothwendig hierzu.

Ein von Golowin veröffentlichter Fall gehört nicht hierher, weil es sich hier um spontane — nicht traumatische — Lage-Veränderung der Drüse bei einem 15jährigen Kranken handelte.

In seiner Zugehörigkeit nicht zweifelhaft ist Ahlström's[5] Fall, trotzdem die Drüse nicht aus der Hautwunde hervorgedrängt worden war.

A. fand bei einem 12jährigen Knaben, der im Alter von 2 Jahren auf dem Eise sich eine (bald verheilende) Wunde am rechten Oberlid zugezogen hatte, ausser Ptosis eine Verdickung des Oberlides aussen und einen mandelgrossen, leicht verschiebbaren, aber in die Orbita zurückzudrängenden Tumor. Derselbe erwies sich bei der Entfernung als die

[1] Leçons sur les affections de l'appareil lacrymal. Paris, 1877, S. 8. (Citirt nach P. Lehrbuch.)

[2] Nagel's Jahresbericht für 1876. (Citirt nach Hilbert.)

[3] Prolapsus traumatique de la glande lacrymale orbitaire. Ann. d'Oculist. T. CXIII, S. 319. (Citirt nach Michel's Jahrbuch für 1895, S. 473 u. 478.)

[4] Bistis, J., Hernie traumatique de la glande lacrymale orbitaire. Annales d'Oculist. T. CXIV, S. 457. (Citirt nach Michel's Jahresbericht für 1895, S. 472 u. 478).

[5] Beitrag zur Kenntniss der traumatischen Dislocation der Thränendrüse, Centralblatt für Augenheilk. 1898, S. 300, woselbst die Fälle von Graefe, Goldzieher, Haltenhoff und Bistis reproducirt werden.

Thränendrüse; ihr Gewebe zeigte die Zeichen interstitieller Entzündung und Entartung des Epithels. Typisch ist Hilbert's[1] Fall.

Ein $1^1/_2$ jähriger Knabe fiel auf die Kante eines Bänkchens. Eine 1 cm lange Wunde unterhalb des oberen äusseren Augenhöhlenrandes, aus welcher ein zweierbsengrosser Körper — die Thränendrüse — hervorquoll, der mit der Schere abgetragen wurde. Vernähung der Wunde.

Terrien's[2] Fall scheint nicht traumatisch gewesen zu sein, daher wohl kaum hierher gehörig.

Dagegen finde ich einen Fall von Dislocation der Thränendrüse durch Trauma kurz erwähnt, den Mittendorf[3] beobachtet hat.

Endlich hat Coppez fünf Fälle von Tumor und Pseudotumor der Thränendrüse veröffentlicht. In einem derselben handelte es sich um Luxation der Drüse.

Vorstehende Einleitung macht in keiner Weise Anspruch auf Vollständigkeit, beweist aber immerhin das verhältnissmässig seltene Vorkommen — Ahlström möchte es fast „Unicum" nennen — dieser Fälle. Um so grösser ist der Zufall, dass ich in der Lage bin, über zwei neue, selbstbeobachtete Fälle zu berichten.

Fall I. Jakob Wolf, 2 Jahre alt, Kind einer Magd aus St. Urban in Kärnten, wurde am 27. Juli 1901 in die Augenabtheilung aufgenommen mit der Angabe, dass er Tags vorher sich eine Verletzung über dem rechten Auge zugezogen habe; wie — ist der Mutter vollkommen unbekannt.

Status praesens: Kräftiger, in seinem Aeusseren etwas vernachlässigter Knabe. Das rechte Oberlid mässig geschwollen; über demselben und ziemlich dicht unter dem oberen Augenhöhlenrande eine dicke, mehr als kronengrosse aus Blut, Wundsecret und Schmutz bestehende Borke, nach deren Entfernung sich ein zweilappiger, gelblichrother, abgerundeter Körper aus einer beinahe 2 cm langen, dem Augenhöhlenrande ziemlich parallel verlaufenden Wunde der Weichtheile hervordrängt. Die vorliegende Thränendrüse — denn nur diese konnte es sein — maass von rechts nach links wohl 12 mm, von oben nach unten etwa 4 mm; der grössere Lappen lag schläfenwärts. Die Hautwunde zog leicht gekrümmt gegen den inneren Augenwinkel hin und reichte bis auf die Beinhaut. Bei Druck auf die Umgebung der Wunde entleerte sich ziemlich reichlich blutig wässerige

---

[1] Ein Fall von traumatischem Prolaps der Thränendrüse. Klinische Monatsblätter für Augenheilk. 1900, S. 478.

[2] Hypertrophie et déplacement de la glande lacrymale. Bull. de la Soc. d'Opht. de Paris. Séance du 2. Juillet 1901. (Citirt nach Arch. f. A. XIV, 1, S. 162.)

[3] Transactions of the Amer. Ophth. Society. 37. Jahres-Congress New London Conn. 1901. (Citirt nach Centralbl. für Augenheilk., 1901, Suppl. S. 409.)

Flüssigkeit. Der Augapfel, sowie der Bindehautsack erwiesen sich unversehrt.

Thränendrüse und Wunde wurden möglichst gründlich gereinigt; dann wurde erstere zurückgedrängt und über ihr die Hautränder bis auf die Wundwinkel durch 3 Nähte vereinigt. Ueber der Gesammtwunde Befestigung einer kleinen Jodoform-Gaze-Rolle mittels der stehen gelassenen Fadenenden. Kein Verband.

Die Heilung erfolgte — wie hier vorauszusehen — nur theilweise per primam. Das Endergebniss war aber ein in jeder Richtung vollkommen befriedigendes. Entlassung am 27. Juli 1901.

Fall II. Marcus Wunder, 23 Jahre alt, Zimmermann aus Waidmannsdorf bei Klagenfurt, erschien am 9. October 1903 in meiner Sprechstunde und erzählte, er sei am 6. October von einem Dache, aus 10 Meter Höhe, herabgestürzt, doch glücklicher Weise auf die Füsse gefallen. Er schlug aber hierbei mit dem Kopfe (der Gesichtsseite) gegen den Pfeiler eines hölzernen Zaunes, wobei er sich kleinere Verletzungen zuzog. Bewusstlos sei er nicht gewesen, wohl aber leicht betäubt. Erbrechen stellte sich nicht ein, doch leide er seit seinem Falle an dumpfem Kopfschmerz.

Status praesens: Ziemlich kräftiger, kaum mittelgrosser Mann von etwas blasser Gesichtsfarbe.

Ueber dem linken Jochbein einige schräg von oben und vorne nach unten und hinten verlaufende vertrocknete Hautabschürfungen. Ueber dem linken Oberlid klebt etwas Jodoform-Gaze (Rest eines Noth-Verbandes. Nach Entfernung desselben zeigt sich etwas oberhalb des Lid-Knorpels eine mehr nach aussen gelegene, annähernd wagrechte 2 cm lange Rissquetschwunde der Weichtheile, aus welcher eine flache, bohnenförmige, blass fleischrothe Geschwulst von etwa 13 mm Querausdehnung und 4,5 mm Höhe hervorragt, die sofort als die orbitale Thränendrüse erkannt wird.

Die Hautränder der Wunde sind nach hinten, bezw. innen umgekrempelt und umschliessen die Drüse ziemlich fest, so dass es nur mit einiger Mühe gelingt, sie nach vorn zu ziehen. Nach theilweisem Anfrischen der Ränder Wundverschluss durch 3 Nähte; das Anziehen der Fäden genügt, die Drüse nach hinten zu drängen. Glatte Heilung in wenigen Tagen.

Nach 3 Wochen keine augenfällige Vorwölbung der Oberlidgegend mehr. Am Auge keinerlei Störung. Auch das Kopfweh hat sich mittlerweile verloren.

Durch Fall I findet die alte, von Hilbert neu betonte Regel wieder ihre Bestätigung, dass es immer Kinder sind, die mit dieser Verletzung zur Beobachtung kommen, was er übereinstimmend mit Ahlström und andren Autoren von der weniger geschützten Lage der Drüse bei Kindern abhängig erachtet, bei denen der Augenhöhlenrand noch nicht voll ent-

wickelt ist. Zutreffend fügt er hinzu, dass die ungleich grössere Häufigkeit des Fallens von Kindern und deren grössere Ungeschicklichkeit gegenüber Erwachsenen gleichfalls in Anschlag gebracht werden müsse.

Unser Fall II stellt als Gegenstück eine Ausnahme von der durchgehenden Regel dar und gewinnt hierdurch ganz besonderes Interesse.

Hinsichtlich seiner Entstehung möchte ich gerade auch sein Trauma, die ganz merkwürdig glückliche und eigenthümliche Art seines Sturzes als ein ebenso grosses Unicum erachten, als das Vorkommen dieser Verletzungsfolge bei einem Erwachsenen, glaube somit, dass die Seltenheit eines solchen Mechanismus die extreme Seltenheit der zugehörigen Verletzungsfolge bei Erwachsenen vollauf erklärt.

Ein Uebereifer, die vorgefallene Thränendrüse zu entfernen, scheint mir nicht gerechtfertigt, mindestens nicht nöthig, da kaum anzunehmen ist, dass alle Ausführungsgänge der Drüse bei solchem Trauma abgerissen sein müssten, andrerseits aber die Erhaltung einer Drüsenfunction vielleicht von nicht zu unterschätzendem Werthe ist, wenngleich ihre Physiologie noch nicht genügend geklärt sein sollte.

Nach Fertigstellung obigen Aufsatzes fand ich noch einen neuen Fall von traumatischer Luxation der Thränendrüse von Kuropatwinsky:[1]

„K. hat bei einem 11jährigen Mädchen nach Deichselstoss gegen den Orbitalrand eine 2 cm lange Quetschwunde unterhalb der Augenbraue und Vorfall der Thränendrüse beobachtet. Letztere trat als ovaler, harter, an einem $^1/_2$ cm breiten Stiel hängender Körper auf. Reposition und Wundverschluss durch Nähte. Heilung mit Hinterlassung einer derben Narbe." (Referat aus Zeitschrift f. Augenheilk. von Kuhnt und v. Michel X, 4, S. 327 u. 328.)

II. Beitrag zur Frage der Augen-Erkrankungen, die durch die Larven der Wohlfahrt'schen Fliege erzeugt werden.[2]

Von **A. W. Lotin** in St. Petersburg.

Aus dem Russischen übersetzt von M. Lubowski in Berlin-Wilmersdorf.

(Schluss.)

Im Jahre 1883 hat J. A. Portschinski von Prof. E. K. Brandt eine Larve der Wohlfahrt'schen Fliege erhalten. Dieselbe war s. Zt. von Dr. Kohan aus der Orbita eines Patienten aus dem Gouvernement Mogilew

---

[1] Kuropatwinsky, A., Ein Fall von complicirter Thränendrüsen-Luxation. Postep Okulistyczny. Mai-Heft, S. 174 (nach Kuhnt und v. Michel).

[2] Vortrag in der Ophthalmologischen Gesellschaft zu St. Petersburg.

herausgezogen und an Prof. E. K. Brandt mit der Mittheilung übersandt worden, dass diese Larven in den Augen der Schafe häufig vorkommen.

Von den oben angeführten Fällen von Ophthalmomyiasis ist nur in den Fällen von Dr. Kohan und Dr. Schnee mit absoluter Sicherheit festgestellt worden, dass die Erkrankung durch die Larven der Wohlfahrt'schen Fliege hervorgerufen worden ist, was in dem ersten Falle durch die an Portschinski gesandte Larve, im 2. Falle durch die von Prof. Grube gegebene genaue Beschreibung bezeugt wurde. Aber auch bezüglich der übrigen Fälle kann man annehmen, dass die Erkrankungen durch die Larven derselben Fliege hervorgerufen waren, welche, wie erwähnt, nach den Untersuchungen von Portschinski die einzige Fliegenart darstellt, deren Larven auf dem Körper des lebenden Menschen als Schmarotzer hausen. „Die Larven der verschiedenen andren Fliegenarten", sagt Portschinski, „die in seltenen bezw. Ausnahmefällen auf dem Körper des Menschen angetroffen werden, müssen in den Hintergrund treten, und diese verschiedenen Fliegenarten spielen heutzutage bei uns in Europa eine ebensolche Rolle, wie verschiedene Fremdkörper, welche zufällig in den Organismus des Menschen gelangt sind." Wenn in den oben geschilderten Fällen nichts verlautet, welcher Fliegenart die Larven angehörten, oder dieselben als Larven der Fleischfliege bezeichnet wurden (die Fälle von Cloquet und Tettamanzi), so ist dies dadurch zu erklären, dass erst durch die umfangreichen Untersuchungen von Portschinski, d. h. erst im Jahre 1875, das Chaos geklärt wurde, das bis dahin in der umfangreichen Literatur der Frage des Parasitismus der Fliegenlarven im menschlichen Körper bestanden hat.

Mit den oben mitgetheilten Fällen von Ophthalmomyiasis ist alles erschöpft, was mir an einschlägigem Material in der Literatur zu finden gelungen ist.[1]

Zur Vervollständigung der Literatur-Uebersicht wäre noch zu erwähnen, dass Gayat in seinem Aufsatze über Fremdkörper der Hornhaut und der Sklera erwähnt, dass Dr. Zangarol aus Alexandrien eine mit Conjunctivitis behaftete Patientin mit allen möglichen Mitteln ohne Erfolg behandelt hatte, bis er einmal kleine weisse Körperchen erkannte, die sich an der Conjunctiva des Augapfels hin und her bewegten. Nachdem er einige von diesen Körperchen entfernt hatte, verordnete Zangarol eine schwache Sublimatlösung, und nach zweimaliger Anwendung derselben war die Conjunctivitis ebenso wie die weissen Körperchen verschwunden. Bei der von Prof. Robin ausgeführten mikroskopischen Untersuchung haben sich die von ihm abgenommenen weissen Punkte als Larven von Zweiflüglern er-

[1] Ich habe hier nur durch Fliegenlarven und nicht durch Bremsenlarven erzeugte Augen-Erkrankungen im Auge; desgleichen übergehe ich hier die Augen-Erkrankungen, welche durch die Fliegenarten in den tropischen Ländern erzeugt werden.

wiesen; ob es Larven von Fliegen oder andren Zweiflüglern gewesen sind, wird nicht erwähnt.

Schliesslich ist aus dem Sitzungsprotokoll der Gesellschaft der Aerzte an der Universität Kasan für das Jahr 1897 zu ersehen, dass Dr. P. Iwanoff in der Sitzung vom 17. Februar in seinem ophthalmologischen Bericht über das zweite medizinische Revier des Ziewilski'schen Kreises des Gouvernements Kasan für die Jahre 1889/90 und 1894/95 berichtet, dass er in den Augen der Tschuwaschen[1] Fliegenlarven entdeckt hat. Wenigstens ist so aus der Discussion zu schliessen, welche sich an diesen Bericht angeschlossen hat, da der Bericht selbst in den Memoiren der Gesellschaft nicht zum Abdruck gelangt ist. Leider ist aus der Discussion nicht zu ersehen, von welcher Fliegenart die Larven herrührten, und ob in dieser Richtung überhaupt Untersuchungen stattgefunden haben.

Wenn man die bedeutende Verbreitung der Wohlfahrt'schen Fliege in vielen Ortschaften Russlands in Betracht zieht,[2] so ist es schwer anzunehmen, dass Fälle von Erkrankungen der Augen durch Larven dieser Fliege so selten sind, wie man auf Grund der oben angeführten Literatur-Uebersicht annehmen könnte, und es entsteht unwillkürlich die Vermuthung, dass in manchen Fällen die Aerzte, welche die Ophthalmomyiasis zu beobachten Gelegenheit hatten, aus irgend welchem Grunde die Fliegenlarven, welche die Erkrankung hervorgerufen haben, näher zu bestimmen, nicht bemüht waren und ihre Fälle nicht mitgetheilt haben. Andererseits lässt sich die geringe Anzahl der Fälle von Ophthalmomyiasis im Vergleich mit der Myiasis der übrigen Organe (der Nase, des Ohres, der äusseren Hautdecken), wie mir scheint, dadurch erklären, dass das Auge im Vergleich mit den übrigen Organen einen besseren Schutzapparat in den Augenlidern und den Wimpern besitzt.

Was die Behandlung dieser Erkrankung betrifft, so muss sie natürlich in möglichst rascher Entfernung der Larven aus dem Auge und in Verordnung von desinficirenden, antiphlogistischen und schmerzstillenden Mitteln bestehen, je nach dem Grade der von den Larven hervorgerufenen Verletzungen.

Zum Schluss ist es mir eine angenehme Pflicht, dem hochverehrten Vorsitzenden des Entomologischen Bureaus, Herrn J. A. Portschinski, für die mir in der liebenswürdigsten Weise gegebenen Erklärungen und literarischen Hinweise in dieser Frage an dieser Stelle meinen aufrichtigsten Dank zu sagen.

---

[1] Anmerkung des Uebersetzers. Die Tschuwaschen sind ein (ursprünglich finnischer, jetzt tatarisirter)Volksstamm, der in einigen der östlichen Gouvernements Russlands wohnt.

[2] Nach den Angaben von J. A. Portschinski würde man im Gouvernement Mogilew, wenigstens in den Kreisen Mogilew, Orscha und Goretz, wenige Dörfer finden, deren Einwohner mit der Myiasis nicht bekannt wären; Portschinski kennt Familien, deren Mitglieder zum grössten Theil diese Krankheit überstanden haben.

Literatur-Verzeichniss.

1) A. Lotin. Bericht über die Thätigkeit der von der „Fürsorge für Blinde“ ausgerüsteten augenärztlichen Expedition in den Kreisen Wilejka und Swjentzjany im Gouvernement Wilna vom 15. Mai bis 15. August 1901. St. Petersburg 1902.

2) J. Portschinski. Materialien für die Naturgeschichte der Fliegen und deren Larven, welche beim Menschen und bei Thieren Erkrankungen hervorrufen, nebst Uebersicht der Myiasis-Erscheinungen. Arbeiten der Russischen Entomologischen Gesellschaft, Bd. IX, Nr 1.

3) Ueber die Wohlfahrt'sche Fliege im Larvenstadium am Körper des Menschen und der Thiere. St. Petersburg 1884.

4) G. Joseph. Ueber Myiasis dermatosa. Monatshefte für praktische Dermatologie, Bd. VI.

5) P. Mégnin. Les parasites et les maladies parasitaires chez l'homme, les animaux domestiques et les animaux sauvages avec lesquels ils peuvent être en contact. 1880.

6) A. Laboulbène, Observations de myiasis due à la sarcophaga magnifica Schiner avec réflexions. Annales de la Société entomologique de France. 1884.

7) L. Freund. Dermatomyiasis. Wiener med. Wochenschrift. 1901.

8) H. Lebert. Traité d'anatomie pathologique géneral et spéciale, Paris 1857. Bd. I, S. 397—398.

9) E. Grube. Ueber Vorkommen von Sarcophaga-Maden in den Augen und der Nase von Menschen. Archiv f. Naturgesch. v. Troschel (gegründet v. Wiegmann) 1853, Bd. I, S. 282—283.

10) Carron du Villard. Histoire des affections morbides de l'oeil et de ses annexes provoquées et entretenues par le sejour ou les atteintes d'animaux vivants. Annales d'oculistique, 1865, Bd. XXXIII, S. 247—248.

11) P. Tettamanzi, Extraction d'une larve profondement située dans le grand angle de l'oeil, entre la caroncule et la réunion des canaux lacrymaux supérieur et inférieur. Annales d'Oculistique 1856, Bd. XXXV, S. 265—266.

12) Gayat. Etude sur les corps étrangers de la conjonctive et de la cornée. Lyon médical 1872, Bd. X, S. 534.

Klinische Beobachtungen.

Ein Fall von doppelseitigem Markschwamm der Netzhaut.[1]

Von J. Hirschberg.

Am 16. November 1903 wurde mir ein 10monatliches Mädchen gebracht, das einzige Kind gesunder Landleute, in deren Familie bisher nichts Aehnliches beobachtet worden war. Das Kind ist gesund geboren und blieb frei von Krankheiten. Als es 4 Monate alt geworden, bemerkte die Mutter einen hellen Schein im rechten Auge, 3 Monate später auch im linken.

Das Kind scheint, abgesehen von der Erkrankung beider Augen, noch völlig gesund. Das zuletzt befallene linke Auge ist von normaler Grösse und reizlosem Zustand, zeigt aber bereits erhöhte Spannung und dazu hellen

[1] Nach einer Kranken-Vorstellung in der November-Sitzung der Berliner Ophthalmologischen Gesellschaft.

Schein aus der Pupille. Bei seitlicher Beleuchtung erkennt man, dass hinter der Linse drei Geschwulstknoten so aneinanderstossen, dass durch ihre gegenseitige Berührung ein schmaler, dreistrahliger Raum ausgespart wird. Die Knoten sind markähnlich, hell, weisslich oder zart grauröthlich, von glatter Oberfläche, mit Netzhautgefässen überzogen. Die beiden unteren Knoten erscheinen solide, der obere wie eine dickwandige Blase und deshalb ein wenig graubläulich durchschimmernd. Zeichen von Rückbildung nicht wahrnehmbar. Der rechte Augapfel ist bereits leicht vergrössert, die Spannung deutlich erhöht, die Hornhaut auch schon ganz leicht rauchig getrübt. Auch hier sind drei markige Buckel hinter der Linse wahrnehmbar, die durch ihr Aneinanderstossen einen schmalen dreistrahligen Raum aussparen. Der laterale Buckel ist in drei längliche Wülste getheilt. Auch hier ist die Vorderfläche der Buckel glatt und von Netzhautgefässen überzogen.

An der Diagnose eines nach aussen wuchernden Markschwamms der Netzhaut (Glioma exophytum) auf beiden Augen des zehnmonatlichen Kindes

R. L.

besteht nicht der geringste Zweifel. Da die Mutter bereits vor 6 Monaten den hellen Schein auf dem linken Auge beobachtet hat, so muss man wohl die Geschwulstbildung als eine angeborene ansehen.

Doppelseitige Erkrankung bei Markschwamm der Netzhaut ist etwa in 18% der mitgetheilten Fälle nachgewiesen. Ich hatte es bisher etwa 3 bis 4 Mal beobachtet. Es fragt sich, was man in einem solchen Falle thun soll. In meiner Schrift über den Markschwamm der Netzhaut (1869, S. 259) habe ich bei doppelseitigem Markschwamm der Netzhaut die Operation nicht angerathen. 25 Jahre später hat Wintersteiner in seinem trefflichen Werke (Das Neuro-Epithelioma retinae, 1897, S. 187) die Operation selbst bei doppelseitigem Markschwamm empfohlen, um das Leben zu erhalten, bezw. zu verlängern; und führt auch einige wenige Fälle an, wo der doppelseitige Markschwamm durch Entfernung beider Augäpfel geheilt worden.

Im vorliegenden Fall ist keine Aussicht auf günstigen Ausgang der Operation. Nur solche Fälle wurden durch Operation geheilt, bei denen der helle Schein erst seit sechs bis höchstens zehn Wochen beobachtet worden. Dieser Zeitpunkt ist in unsrem Fall längst verstrichen. Würden wir hier selbst beide Augäpfel herausschälen mit Fortnahme eines möglichst grossen

Stückes vom Sehnerven, so könnten wir doch die Recidivgeschwulst nicht vermeiden, — ja nicht einmal nach Ausrottung des ganzen Inhalts beider Augenhöhlen bis zum Loch des Sehnerven hin. Wir müssen uns also im vorliegenden Fall bescheiden, — nach dem Hippokratischen Grundsatz μὴ ἐγχειρέειν τοῖς κεκρατημένοις ὑπὸ τῶν νουσημάτων. Nur wenn Durchbruch und Verjauchung mit grossen Beschwerden einträte, wäre eine Palliativ-Operation noch angezeigt.

Nachdem ich der unglücklichen Mutter meine Ueberzeugung mitgetheilt, erklärte sie sich gleichfalls gegen jede Operation und reiste in ihre Heimath zurück.

Gesellschaftsberichte.

Société belge d'ophtalmologie in Brüssel.

Vierzehnte Sitzung am 26. April 1903.

1. Bénoit (Lüttich) machte einen Bericht über sympathische Augen-Entzündung, in welchem das Wesentliche hervorgehoben wurde. Keine Theorie befriedigt den Vortr. vollkommen; die von der reflexen Irritation und die von der Metastase sind ihm noch am entsprechendsten. Weiter werden Prophylaxe, Behandlung beim Ausbruch der Erkrankung abgehandelt. Speciell verweist Vortr. hier auf Arbeiter-Unfälle, wo nach einem Trauma des Auges Patient bis 3 Monate sich pflegen und nicht arbeiten soll. Ist kein Lichtschein mehr vorhanden, so muss enucleirt werden. Erst wenn ein sympathisirtes Auge mehrere Monate reizlos verblieben ist, soll man bei Occlusio pupillae eine Iridectomie, eine Star-Operation, versuchen.

2. Bettrémieux (Roubaix) zeigt einen Fall von paradoxer Diplopie. Der junge Mann war links von einem schweren Stück Eisen getroffen, welches eine 3 cm lange Wunde des oberen Lides, in etwa horizontaler Richtung bedingt hatte; Anschwellung, Blutung unterhalb der Bindehaut; Augapfel unverletzt; Naht; Heilung. Beim Oeffnen der Lider wurde Diplopie constatirt. Beim Nahesehen sind die Bilder senkrecht über einander, das linke Bild unten, für 3 m Entfernung sind sie ausserdem 20 cm seitwärts von einander verschoben; für sehr grosse Entfernungen ist das dem linken Auge entsprechende Bild unter dem andren und nach rechts verlagert, dabei schief in der Richtung von oben nach unten, und von rechts nach links. Vortr. nimmt eine Störung an der Trochlea an.

3. Rogman (Gent) trug vor über Gefahr der Enucleation bei Augentuberculose, und theilt 2 Fälle mit: a) von einem 7monatlichen Kinde, an allgemeiner Tuberculose leidend; an einem Auge ein Ciliarstaphylom; Enucleation: zwei Jahre später Tod durch Lungentuberculose; — b) von einem dem Anschein nach sonst gesunden 13jährigen Jungen, mit ringförmigem Ciliarstaphylom; Enucleation; 2 Monate später Tod durch Meningitis. Vortr. nimmt an, dass bei der Enucleation ein tuberculöser Herd eröffnet wurde; dadurch wurde eine Aussaat von Bazillen bedingt, welche von der Wunde aus zum Gehirn verschleppt wurden. Als Gegenanzeigen für die Enucleation des tuberculösen Bulbus sind zu betrachten: Veränderungen der Sklera, Staphyloma, Ergriffensein des N. opticus; Vortr. will warten, bis der ganze Bulbus desorganisirt sei; bei der Enucleation muss die Bindehaut nicht an diesen Stellen entfernt werden, damit sie den Herd

verschliessen; eventuell ist die Exenteratio orbitae mit Entfernung des Periosts auszuführen.

4. Van den Bergh (Brüssel). Neues Verfahren der Refractions-Bestimmung; subjective Skiaskopie. Die Vorbemerkungen sind im Original, sowie in den Annales d'oculistique Band 130, S. 255ff. nachzusehen. Hier sei die praktische Ausführung mitgetheilt, wozu aber sehr intelligente Patienten und Geduld verlangt wird; Ref. kommt viel schneller mit den gebräuchlichen Methoden zum Ziel. Man fertige aus weissem Papier ein gleichschenkeliges Dreieck an, 12 cm Basis, 50 cm Höhe und klebe dieses auf schwarzen Grund. Man theile die Höhe in 20 gleiche Abschnitte und klebe seitlich weisse Streifchen an jeden Abschnitt, welcher demnach 2,5 cm beträgt. Man braucht noch cylindrische Bowman-Sonden von 1, 2 und 4 mm Dicke. Nehmen wir einen Kranken, welcher durch einen Cylinder von + 5 D mit senkrechter Achse korrigirt wird. Betrachtet das Auge, ohne Glas, das Dreieck mit der Spitze nach oben gestellt, durch einen vertikalen stenopäischen Spalt, so sieht er das Dreieck deutlich; ist der Spalt horizontal, so sieht Patient undeutlich. Dieser Meridian muss demnach gemessen werden. Patient steht in 5 m; man dreht das Dreieck um 90°, so dass die frühere Höhe jetzt horizontal liegt. Die Sonde von 1 mm wird nun in letztere Richtung vor das Auge gebracht und langsam hin und her bewegt, der Länge parallel. Nun sieht Patient das Dreieck verdoppelt nebeneinander und von der Spitze her dringt ein umgekehrtes schwarzes Dreieck mit seiner Spitze gegen die frühere Basis bis zu dem fünften Streifen, wodurch die Correction von 5 D gegeben ist. Geht der seitliche Schatten mit der Sonde, so ist der Meridian myopisch; geht er umgekehrt, so ist er hypermetropisch. Durch Ausprobiren der Richtungen wird die Lage der Hauptaxen gegeben, durch die Bestimmung der Refraction in diesen Meridianen der Grad und der Werth der Anomalie. Das schwarze Dreieck ist bemerkbar, wenn die Sonde in der Mitte der Pupille gehalten wird; mit einer Sonde von 2 mm bekommt jede Abtheilung den Werth von 0,5 D; mit der von 4 mm den Werth 0,25 D. Wird statt in 5 m in 2,5 m gemessen, so giebt die Sonde von 1 mm für jede Abtheilung 2 D, die von 2 mm 1 D, die von 4 mm 0,5 D.

5. Kutten (Lüttich) a) Cataracta cretacea hat bei einem 23jährigen Mädchen in ihrem 12. Jahre angefangen, in einem bis dahin gut sehenden Auge. Seit 2 Jahren glaucomatöse Schmerzen; Extraction; Visus = 0; Glaskörper getrübt. b) Granulom von der unteren Uebergangsfalte, rechts, bei einer 38jährigen Frau, nach einer Entzündung vor 18 Monaten entstanden. Neubildnng ragte 3 mm über den Lidrand, war 4 mm dick und ging von einem Canthus zum andren. Excision; Heilung. c) Telangiectatische Geschwulst des Limbus bei einer 63jähr. Frau, rechts, median am Limbus, kirschkerngross, gestielt, über die Hornhaut gelagert. Röthung des Augapfels ohne Schmerz. Excision; Galvanokausis; Heilung. An diesem Auge am Limbus aussen, an der unteren Uebergangsfalte noch einzelne Pigmentflecken. Nach einer Entzündung im 52. Jahre war an der Stelle des Tumors ein kleiner Flecken entstanden, welcher im 59. Jahre anfing zu wachsen und in den letzten 2 Monaten zum obigen Bild führte. Pergens.

Referate, Uebersetzungen, Auszüge.

1) **Die Erkrankungen des Auges in ihren Beziehungen zu Erkrankungen der Nase und deren Nebenhöhlen, sowie zu Erkrankungen des Gehörorganes**, von Prof. O. Eversbusch in München. (Graefe-Saemisch, Handbuch der gesammten Augenheilkunde Theil II, Band IX, Cap. XVI. Leipzig, W. Engelmann, 1903.)

Die Erkrankungen der Nebenhöhlen der Nase in ihren Beziehungen zu Augenleiden sind erst im letzten Jahrzehnt Gegenstand eingehender Forschung gewesen. Das in Monographien zerstreute Material hat Verf. übersichtlich zusammengestellt und die einzeln abgehandelten Krankheiten durch Mittheilungen geeigneter Fälle veranschaulicht.

Aus dem zweiten Abschnitte sei hervorgehoben, dass die viel umstrittene Frage der Bedeutung von Augenveränderungen bei intracraniellen Complicationen von Ohr-Erkrankungen zu einem gewissen Abschlusse gelangt ist, nach dem anzunehmen ist, dass etwa die Hälfte der Fälle negativen Befund giebt. Spiro.

---

2) **Die Anomalien der Refraction und Accommodation des Auges mit einleitender Darstellung der Dioptick des Auges**, von Prof. C. Hess in Würzburg. (Graefe-Saemisch, Handbuch der gesammten Augenheilkunde Theil II, Band VIII, Cap. XII. Leipzig, W. Engelmann, 1903.)

Durch seine zahlreichen Arbeiten, die der Verfechtung der Helmholtz'schen Accommodationstheorie gegenüber den Angriffen Tscherning's gewidmet waren, ist der Standpunkt von Hess festgelegt. Man kann dem diesbezüglichen interessantesten Kapitel der Arbeit trotzdem grosse Sachlichkeit nachrühmen wie auch grosse Anschaulichkeit, die das ganze Buch auszeichnet. Anlass auf Einzelheiten einzugehen liegt nicht vor, wir besitzen in der Arbeit eine sehr umfassende Darlegung, die sehr geeignet ist, über einzelne Fragen zu unterrichten. Spiro.

---

3) **Operationslehre**, von Prof. Snellen in Utrecht. (Graefe-Saemisch, Handbuch der gesammten Augenheilkunde Theil II, Band IV, Cap. II. Leipzig, W. Engelmann, 1903.)

In sehr compendiöser Form, die trotzdem kurzes Eingehen auf geschichtliche Details nicht vermissen lässt, bespricht Verf. die Operationen des Auges. Gerade dieses Kapitel lässt die Fortschritte seit dem Erscheinen der ersten Auflage des Handbuches erkennen, die in Asepsie und Cocaïn-Anwendung gipfeln. Da die Arbeit im Wesentlichen das Vorgehen Snellen's bei Operationen mittheilt, seien einige Einzelheiten herausgegriffen. Beim Verband benutzt Snellen einen feuchten Watte-Heftpflaster-Verband, dem eine Aluminiumschale besondere Schutzkraft verleiht.

Bei der Star-Operation verwirft Snellen Sperrelevateure, benutzt, falls die Lider nicht mit der Hand auseinander gehalten werden, Haken nach Pellier.

Bei der Kapselöffnung kommt eine besondere Nadel zur Verwendung. Nach der Operation darf der Patient am Nachmittage des Operationstages in einem Lehnstuhl Platz nehmen, muss nur Erschütterungen vermeiden. Der

Verband wird zweimal täglich erneuert, beschränkt sich nach einigen Tagen, nach Wundschluss, auf den Schutz durch die Schale.

Auch wenn keine Linsenreste zurückgeblieben sind, wird häufig eine Discission ausgeführt, da oft die hintere Kapsel nicht genügend durchsichtig ist. Diese Discission erfolgt am 14. Tage nach der Extraction, da später die Kapsel zu widerstandsfähig wird.

Die Beseitigung der Krystall-Linse bei höchstgradiger Myopie wird kurz und objectiv besprochen. Nach Enucleation und Exenteration empf. Verf. bei kleinen Stümpfchen oder Anophthalmus seine doppelwandigen Prothesen, die sich ihm über sein Erwarten bewährt haben.

Gute Illustrationen veranschaulichen die Instrumente. Spiro.

---

4) Ueber das Syphilom des Ciliarkörpers. Eine anatomisch-klinische Studie von Prof. Dr. Th. v. Ewetzky. (Berlin, S. Karger. 1904.)

Den 64 bisher veröffentlichten Fällen von Syphilom des Strahlenkörpers fügt Verf. 4 neue hinzu; 2 davon beobachtete er selbst, einen hat Woinow bereits 1873 kurz publicirt, Ewetzky bringt jetzt über diesen Fall genauere Daten, und den vierten verdankt er Filatow. Zunächst beschreibt er diese vier Fälle eingehend, besonders schildert er den anatomischen Befund des einen von ihm entfernten Auges. Den zweiten Theil des Buches nimmt eine tabellarische Zusammenstellung aller bisher bekannt gewordenen Fälle ein, aus denen er im dritten Theil eine sehr fesselnde klinische Studie entwickelt. Erst wenn es durchgebrochen ist, lässt sich das Syphilom diagnosticiren; die Perforation erfolgt am häufigsten durch die Lederhaut (nach aussen oder in die vordere Kammer), Durchbruch direct in die vordere Kammer oder in den Glaskörper ist sehr selten. Der Tumor sitzt öfter im vorderen Abschnitt des Ciliarkörpers und am liebsten nach aussen vom vertikalen Meridian. Das Syphilom kommt meist isolirt vor, mehr als zwei wurden nie an einem Auge beobachtet. Der Tumor bleibt nicht lange verborgen, je stärker die Entzündungs-Symptome sind, um so früher bricht die Geschwulst durch und geht die regressive Metamorphose ein; vom ersten Auftreten in der Sklera bis zur Vernarbung vergehen meist nur acht bis vierzehn Tage. Der Durchbruch in die vordere Kammer ist meist von einem solchen durch die Lederhaut begleitet, der erstere geht stets dem letzteren voraus; auch hier sind Heftigkeit der Entzündung und Schnelligkeit der Evolution des Tumors einander proportional. Bei dem Syphilom des Corpus ciliare sind fast alle andren Theile des Augapfels mehr oder minder miterkrankt; so findet man meist Keratitis parenchymatosa. In der vorderen Kammer bilden abgebröckelte Krümel des Tumors oft ein Pseudohypopyon, echter Eiter sammelt sich selten an; gelatinöse Exsudation ist relativ häufig. Iritis begleitet 81 % der Fälle von Ciliarkörpersyphilom, meist ist sie parenchymatös, plastisch oder knötchenförmig. Der Hintergrund liess sich selten untersuchen, die unverhältnissmässige Sehstörung fusst auf Glaskörpertrübungen und intraocularen Veränderungen. Das Sehvermögen erlischt meist dauernd (64 %), in andren Fällen kehrt es von 0 oder $\frac{1}{\infty}$ zur Norm zurück (10 %). Der Binnendruck ist herabgesetzt oder erhöht, was von der Cyclitis oder dem Tumor abhängt; auch normal kann er sein. Die Erkrankung ist bei Männern 3 Mal so häufig wie bei Frauen und befällt in 75 % der Fälle das 3. und 4. Jahrzehnt; 28 % gingen in Atrophia bulbi über, in 30 % musste, und zwar meist im entzündlichen

Stadium, wegen enormer Schmerzen, enucleirt werden. Schneller Verfall des Sehvermögens, starke entzündliche Erscheinungen, ungleichmässige Tiefe der vorderen Kammer erwecken bei Iridocyclitis syphilitica den Verdacht auf Syphilom des Ciliarkörpers, das stets grösser ist als das der Iris. Syphilome der Binde- oder Lederhaut sind meist multipel, letztere färben sich erst später schwarz als die des Strahlenkörpers und lassen die begleitende Iridocyclitis meist vermissen. Bei Sklero-Chorioiditis ist die Iritis stets serös, der intraoculare Druck erhöht, ebenso wie bei Sarcomen, die nur selten mit einer Iridocyclitis einhergehen. Das jugendliche Alter, Anamnese und Allgemeinzustand bestimmen die differentielle Diagnose, ob tuberkulöser oder syphilitischer Tumor, eventuell auch der Erfolg einer antisyphilitischen oder Tuberkulin-Behandlung. Bis auf 2 sind alle Fälle auf erworbene Lues zurückzuführen. Meist erscheint das Syphilom in den ersten Monaten nach der Infection (43 %), im zweiten Halbjahr nur in 22,4 %, ganz vereinzelt noch später; in 50 % gehen andere secundäre Erscheinungen nebenher, nur in 15 % ist es mit gummösen (tertiären) vereint: die Syphilome sind also als Papeln, selten als meist frühe Gummata aufzufassen. Anatomisch sind die Tumoren selten circumscript, meist ergreifen sie grosse Organ-Gebiete, einen mehr oder weniger vollständigen Ring bildend. Sie wandern wie Sarcome gern auf Aderhaut oder Iris über. Histologisch stellen sie sich als Granulationsgewebe dar mit einzelnen Riesenzellen, sind ausgezeichnet durch ihre Neigung zu käsiger Entartung und nachfolgender Narbenbildung. Das Gewebe der Sklera nehmen sie in sich auf, es von innen her usurirend und auflösend. Die Schwarzfärbung des Skleralbuckels beruht nicht auf dem Durchschimmern von Uvealpigment, ist vielmehr durch eingeschwemmtes Pigment bedingt.. Netzhautablösung durch Narbenzug ist häufig.

Die Monographie schliesst mit einem sehr genauen Literatur-Verzeichniss.

Kurt Steindorff.

Journal-Uebersicht.

I. A. v. Graefe's Archiv f. Ophthalmologie. LVI. 2.

1) **Studien zur Physiologie und Pathologie der Thränen-Absonderung und Thränen-Abfuhr,** von Prof. Otto Schirmer in Greifswald.

Die Menge der unter normalen Verhältnissen abgesonderten Thränenflüssigkeit lässt sich nur dann messen, wenn das betreffende Auge nicht gereizt ist oder bei dem Versuche nicht gereizt wird, und wenn, wie nach Exstirpation des Sackes der Abfluss in die Nase gehemmt ist. Verf. sog die im Thränenbache sich ansammelnde Flüssigkeit mit vorher gewogenem Fliesspapier an, bestimmte die Gewichtszunahme und berechnete unter Berücksichtigung der Zeitdauer, innerhalb welcher der Thränenbach sich füllte, die in 16 Wach-Stunden secernirte Menge auf 0,2 bis 0,4 g. Dazu kommt aber noch das, was durch Verdunstung verloren geht. Verf. liess in einer 25 : 9 mm grossen Wanne von der Form der Lidspalte Wasser verdunsten und fand als Mittelwerth der bei etwa 18° verdunsteten Flüssigkeit für 16 Stunden 0,27 g. Im Ganzen werden also in 16 Stunden 0,5 bis 0,75 g Thränen abgesondert. Die Drüse secernirt beständig in ganz geringem Maasse.

Die normale Bindehaut sondert nicht nur den Schleim ihrer Becherzellen, sondern auch eine Flüssigkeit ab, welche nach völligem Sistiren der

Thränensecretion (Exstirpation der Drüse, Facialislähmung) für die Befeuchtung des Auges ausreicht, aber nicht im Ueberschusse producirt wird.

Abgesehen vom psychischen Weinen sondert die Drüse nur auf äussere Reize hin ab, wobei allerdings schon die unbewegte Luft als Reiz wirkt. Im Schlafe hört die Secretion ganz auf.

Die früher aufgestellten Theorien über die Thränen-Ableitung, wie die Hebertheorie, die Kapillarattraction, die Aspiration von der Nase aus, werden vom Verf. verworfen. Bei ruhenden Lidern findet keine Ableitung statt, Bewegungen der Lider sind unbedingt erforderlich, und der Lidschlag ist in erster Linie von Bedeutung.

Beim Lidschlusse und Lidschlage wird der Thränensack nicht, wie man früher annahm, verengt, sondern im Gegentheil durch den Horner'schen Muskel, welcher bei seiner Contraction die vordere Sackwand vorzieht, erweitert. Bei der Erweiterung des Sackes findet eine Aspiration der Thränen statt. Wahrscheinlich wird diese Aspiration durch die Thränenröhrchen unterstützt, deren Wandungen longitutinal verlaufende Muskelbündel besitzen, welche bei ihrer Contraction nur dilatirend wirken können. Der zähe Nasenschleim folgt weniger leicht, als die dünnflüssigen Thränen und wird daher nicht aspirirt. Die Verengerung des Sacks geschieht höchst wahrscheinlich durch die Elasticität der Sackwandung und des Ligam. canth. int., von denen besonders letzteres erhebliche Mengen elastischer Fasern aufweist. Ein Regurgitiren der Flüssigkeit aus dem Sack tritt nicht ein, weil die Thränenröhrchen viel schwerer passirbar sind, als der Thränennasengang. Der Mechanismus functionirt auch entgegen der Schwerkraft bei hängendem Kopfe.

Die durch die Thränendrüse und die Bindehaut secernirte Flüssigkeit verlässt den Bindehautsack theils durch Verdunstung, theils durch Abfluss in die Nase. Zwischen dem Gewebe der Bindehaut und der auf ihrer Oberfläche haftenden Flüssigkeit finden beständige Diffusionsvorgänge statt. Wird die Flüssigkeit durch Verdunstung concentrirter, so dringt Flüssigkeit aus der Tiefe an die Oberfläche und Salz in die Tiefe. So bleibt eine bestimmte Concentration erhalten. Im Thränennasengang fliesst beständig ein Flüssigkeitsstrom, doch ist unter normalen Verhältnissen die Menge der Flüssigkeit und die Stromgeschwindigkeit sehr gering. Dass im Bindehautsack stets nur eine kapillare Flüssigkeitsschicht vorhanden ist, bewirkt der Lidschlag, der durch die beginnende Austrocknung der Bulbusoberfläche ausgelöst wird, den Thränensack erweitert und so eine Aspiration in den Sack einleitet. Wird bei stärkerer Thränenabsonderung der Thränenbach verbreitert, so erfolgen häufigere Lidschläge, genügen dieselben nicht, so fliessen die Thränen über.

Die Functionsprüfung der Thränendrüse durch reflectorische Reizung derselben kann als exacte Methode nicht gelten, doch werden gröbere Anomalien und, wenn die Prüfung bei demselben Individuum zu verschiedenen Zeiten angestellt wird, Schwankungen der Absonderung exact nachgewiesen. Nach Köster's Vorgang eine Erschöpfung der Drüse zu erzielen, ist Verf. nicht gelungen. Er untersuchte mit Fliesspapierstreifen, 3,5 : 0,5 cm, welche vorsichtig in den Bindehautsack gelegt wurden, und bestimmte die Zeit, innerhalb welcher der Streifen ganz oder bis zu einem gewissen Grade durchfeuchtet wurde. Die Reize wurden von der Conjunctiva oder von der Nase aus hervorgerufen, einzeln auch bei Personen mit Trigeminuslähmung vom Opticus aus. Die Verschiedenheit der Resultate ist wesentlich durch die wechselnde Empfindlichkeit der Conjunctiva bedingt. Gewisse Minimalwerthe der Durchtränkung lassen auf eine verminderte Leistungsfähigkeit der Drüse

schliessen, dagegen ist der Schluss auf Hypersecretion mehr oder weniger trügerisch. Sie ist entweder durch dauernde reflectorische Reizung bei äusseren Augen-Erkrankungen oder durch einen Reizzustand in den excitolacrymalen Fasern bei Facialislähmung (Köster) bedingt. Hyperämie und paralytische Hypersecretion der Drüse ist zweifelhaft.

Verf. berichtet über Beobachtungen von Lähmung der Drüse bei Basisfractur und bei beginnender Tabes.

Nach Exstirpation der palpebralen Drüse wird auch die orbitale, wahrscheinlich durch Verlegung ihrer Ausführungsgänge geschädigt.

Echte Hypersecretion der Drüse, d. h. ohne auslösende Reflexe, ist selten. Die Reizung der secretorischen Fasern bei Facialislähmung wurde bereits erwähnt. Verf. beobachtete bei einer 46jährigen Frau Hypersecretion, welche im Schlafe sistirte und auf rein nervöser, vielleicht hysterischer Basis beruhte. Es handelte sich aber nicht um eine Erkrankung der Drüse, sondern um eine von dem centripetalen Schenkel des Reflexbogens ausgehende Reizung. Wahrscheinlich wirkt der reflectorische Reizzustand nicht direct, sondern durch Vermittlung des Thränencentrums auf die Drüse.

Nach der Exstirpation des Thränensacks tritt keine Atrophie der gleichseitigen Drüse ein, sondern ihre Secretionsfähigkeit bleibt normal. Wenn nach der Entfernung des Sacks das Thränenträufeln geringer zu werden pflegt, so liegt das daran, dass der von der erkrankten Sackwandung und der stets entzündeten Conjunctiva ausgelöste Reiz fortfällt. Die Drüse ist unverändert.

Auch bei jahrelangem Bestehen erzeugen Thränensackblennorrhoe, Ectropium und Conjunctivitis keine erhöhte Leistungsfähigkeit der Drüse. Bei Epiphora in Folge von hartnäckiger Conjunctivitis exstirpirt Verf., besonders wenn die Patienten der arbeitenden Klasse angehören, häufiger und mit gutem Erfolge die palpebrale Drüse.

Bei completer Facialislähmung dürfte die Epiphora hauptsächlich durch das Aufhören des Lidschlages bedingt sein.

Eintröpfeln von Solut. Natr. salicyl. in den Conjunctivalsack und Behandlung des bald darauf entnommenen Nasenschleims mit Liq. ferr. sesquichlor. giebt bei positivem Ausfall der Reaction schonender als mit Hilfe der Luer'schen Spritze den Nachweis der Durchgängigkeit des Thränenschlauchs.

---

2) **Ueber die Veränderung der Sehschärfe nach Linsen-Entfernung,** von Dr. med. K. Bjerke, Augenarzt in Linköping.

Vereinfachung früher gegebener Formeln.

---

3) **Weitere experimentelle Untersuchungen über die Beziehungen der Medulla oblongata zur Pupille,** von L. Bach und H. Meyer in Marburg.

Die Verff. haben ihre bekannten Untersuchungen fortgesetzt und vielfach experimentirt, geben aber nur die Beschreibung von 3 an Katzen angestellten Versuchen. Kaninchen erwiesen sich wegen ihrer wenig lebhaften und wenig ergiebigen Pupillenreaction als nicht geeignet. Die Verff. ziehen aus ihren Versuchen folgende Schlüsse: „Am distalen Ende der Rautengrube liegt nahe der Mittellinie ein Hemmungscentrum für den Lichtreflex der Pupille, sowie ein Hemmungscentrum für die zu einer Pupillen-Erweiterung führenden Erregungen."

Die Annahme, dass in der Medulla oblongata das Pupillenerweiterungs-

centrum gelegen sei, ist dahin zu berichtigen und zu ergänzen, dass in der Medulla oblongata ein — allerdings sehr wichtiges! — Centrum für die Pupillenerweiterung und zwar höchst wahrscheinlich ein Hemmungscentrum gelegen ist. Ausser diesem in der Medulla oblongata gelegenen Centrum existiren ziemlich sicher noch mehrere andre für die Pupillenerweiterung höchst belangvolle Stellen im Cerebrospinalsystem."

---

4) **Eine Cyste an der Hornhaut-Hinterfläche,** von Dr. Rudolf Tertsch, Operateur an der II. Augenklinik in Wien.

Bei einem 12jährigen Mädchen, dessen linkes Auge gesund war, musste das rechte stark vergrösserte Auge wegen heftiger Schmerzen enucleïrt werden. Die Vergrösserung des Bulbus hatte sich bereits in den ersten Lebensjahren entwickelt. Die Hornhaut war stark ektatisch, halbkugelig gewölbt und verdünnt, die Sklera besonders oben bläulich verfärbt und vorgewölbt, vordere Kammer tief, Iris schlotternd, Linse getrübt. T. stark erhöht. Etwa in der Mitte der diffus getrübten Hornhaut befand sich ein quer verlaufendes, etwa 5 mm breites graues Band.

Die anatomische Untersuchung ergab Schwund der Bowman'schen Schicht und Aufquellung der Hornhautlamellen ohne Bildung grösserer Hohlräume. An der Hinterfläche der Hornhaut befand sich aussen eine cystenartige Abhebung der Descemeti'schen Schicht, horizontal etwa 10 mm, vertikal 13 mm gross. Die Cystenwand war oben und oben-aussen breit eingerissen, so dass das Innere mit dem Kammerwasser in Verbindung stand und das Ganze die Form einer geöffneten Tasche hatte. Die vordere Wand der Cyste wurde von der Hornhaut gebildet, deren kernreiche und gefässhaltige Lamellen von einem regelmässigen Belage von Endothelzellen überzogen waren. Die Zellen lagen theils direct auf dem Hornhautgewebe, theils auf einer neugebildeten, sehr dünnen elastischen Membran. Die hintere Seite der Cyste bestand aus der homogenen M. Descemeti, welche an beiden Seiten Endothelbelag trug. Im unteren Winkel der Cyste lag neugebildetes Gewebe, feinfaserig, zellreich, leicht pigmentirt und von Endothel bedeckt. An der Rissstelle hatte sich die M. Descemeti spiralig eingerollt, man erkannte deutlich die beiderseits von Endothel überzogene aufgerollte Glashaut. Vorne ging im Bereiche der Rissstelle das Endothel der nicht abgelösten M. Descemeti direct in das neugebildete Endothel der hinteren Hornhautfläche über.

Von dem sonstigen Befunde sei erwähnt: starke Atrophie der Iris, Ektropium des Pigmentblatts, Dehnung der Proc cil. und der Zonula, tiefe glaucomatöse Excavation der Papille und Atroph. n. o.

Wahrscheinlich erfolgte Ablösung und Berstung der M. Descemeti, weil sie der Ausdehnung der Hornhaut nicht zu folgen vermochte. Möglicher Weise wurde die Ablösung dadurch befördert, dass die vom Stauungsödem der Cornea gebildete Flüssigkeit die Membran von ihrer Unterlage abdrängte. Unter Umständen könnte auch zunächst ein Riss entstehen und dann durch das Kammerwasser eine Abhebung bewirkt werden. Gegen diesen Vorgang spricht im vorliegenden Falle, dass das im Cystenwinkel nachweisbare neugebildete Gewebe sich auch an der Rissstelle fand. Die Cyste ist daher zunächst längere Zeit geschlossen gewesen.

Vielleicht entsprach die bandförmige Trübung der Hornhaut der Cyste. Derartige Trübungen sind auch sonst beobachtet worden.

---

5) **Ueber die Verwendbarkeit der Hornhaut-Transplantation bei**

schweren ulcerativen Processen der Cornea, von Dr. O. Pröller, Assistenzarzt der Universitäts-Augenheilanstalt zu Göttingen. (Aus der genannten Klinik.)

15 Fälle. Die Operation verfolgte in erster Linie den Zweck, bei mehr oder weniger vollständiger Trübung der Cornea der Bildung ectatischer Narben entgegenzuwirken und den Patienten ein wenn auch nicht sehtüchtiges, so doch möglichst wenig deformirtes Auge zu erhalten. Nur zweimal heilte der Lappen nicht ein, in 3 Fällen bildete sich nach erfolgter Einheilung von Neuem ein Staphylom, welches Abtragung und Naht erforderlich machte. In allen diesen Fällen war die Operation zu früh, vor Bildung eines genügend festen Narbengewebes verrichtet worden. In den 10 erfolgreichen Fällen handelte es sich um grosse partielle oder totale Staphylome. 3 grosse Irisvorfälle, 1 Hornhautfistel und 1 Keratocele, beide bisher erfolglos behandelt. Zweimal stellte sich sogar soweit eine vordere Kammer wieder her, dass eine optische Iridectomie ausgeführt werden konnte.

Die dauernde Einheilung der Lappen konnte in Uebereinstimmung mit Fuchs auch anatomisch sicher nachgewiesen werden.

---

6) **Ueber Myopie.** Klinisch-statistische Mittheilungen, von Prof. Dr. E. Hertel, I. Assistent an der Augenklinik zu Jena.

Aus der umfangreichen, zahlreiche Tabellen und Curventafeln enthaltenden Arbeit seien einige wichtigere Punkte hervorgehoben.

Im Allgemeinen tritt mit zunehmendem Alter eine Erhöhung der Refraction ein, indessen überwiegt auch bei Erwachsenen die Hypermetropie die beiden andren Refractionszustände.

Bei den Naharbeitern ist die Zunahme der Refraction bedeutend gesteigert, doch gilt dies nur für die niederen Grade der M., etwa bis 6,0 D; bei den höheren Graden ist ein Einfluss der Naharbeit nicht mehr nachweisbar. Von Kindern unter 14 Jahren sind weit mehr Mädchen myopisch als Knaben. das weibliche Geschlecht neigt in der Jugend offenbar mehr zur Myopie als das männliche. In der Altersstufe vom 14. bis 30. Lebensjahre steigt die Zahl der männlichen Myopen stark an. Gerade in diesen Lebensjahren werden an die Augen der männlichen Individuen im Ganzen grössere Anforderungen gestellt, als an die der weiblichen. Schaltet man die notorischen Naharbeiter aus und vergleicht man Männer und Frauen, welche unter annähernd gleichen Bedingungen gelebt haben, so ergiebt sich, dass auch im höheren Alter die Neigung des weiblichen Geschlechts zur Myopie grösser ist, als die des männlichen.

Im Ganzen sinkt die Sehschärfe mit Zunahme der Myopie, bei M. > 11,0 D wurde volle Sehschärfe nicht mehr gefunden.

Ein Conus fehlte in 13 % der Fälle von doppelseitiger und in 28 % der Fälle von einseitiger Myopie. Ein Einfluss der Naharbeit auf die Häufigkeit des Conus war nicht nachweisbar.

Chorioidealveränderungen und Glaskörpertrübungen sind bei Frauen relativ häufiger, als bei Männern, und bei beiden Geschlechtern um so häufiger. je stärker die Myopie ist. Bei den Chorioidealveränderungen tritt die Abhängigkeit von dem Grade der Myopie mehr hervor, als bei den Glaskörpertrübungen.

Auch in den Fällen von Netzhaut-Ablösung überwiegt das weibliche Geschlecht und zugleich das höhere Alter. Eine gewisse Abhängigkeit der

Procentzahl von der Höhe der Myopie ist erkennbar. Landleute scheinen unabhängig von der Refraction besonders zur Netzhautablösung zu neigen.

Die Myopie-Operationen erhöhen auch bei glattem Verlaufe die Möglichkeit des Auftretens der Ablösung. Jede Verletzung des Glaskörpers ist, wenn es irgend angeht, zu vermeiden, am besten wird nur Discission und Linsen-Entleerung ausgeführt. Sorgsamste Auswahl der Fälle und zunächst einseitige Operation ist geboten.

Die Zahl der Fälle von progressiver Myopie ist bei den Naharbeitern am grössten. Der Vergleich der Nicht-, Halb- und Vollcorrigirten spricht durchaus zu Gunsten der Vollcorrection.

Die Analyse einer grösseren Anzahl von Fällen einseitiger Myopie, welche nach Lage der Verhältnisse sicher ohne jede Einwirkung der Convergenz entstanden waren, führt Verf. zu berechtigten Bedenken gegen die Convergenztheorie.

Die Myopie oder die Disposition zur Myopie kann vererbt werden. Wahrscheinlich handelt es sich um eine abnorme Dünnheit der Sklera, die unter Umständen verschwindet, so dass Myopie ausbleibt; unter Umständen aber sei es mit, sei es ohne Naharbeit zur Ektasie der Sklera und damit zur Myopie führt.

Die Myopie der Naharbeiter und die andren Formen der Myopie zeigen nur graduelle Unterschiede, zu einer principiellen Trennung der Formen liegt ein Anlass nicht vor. Scheer.

II. Archiv für Augenheilkunde. XLVII. 1903. Heft 2 u. 3.

9) **Primäres Sarcom der Iris,** von Dr. C. A. Wood, Prof. an der Universität Illinois und Dr. B. Pusey, Docent an der Universität Chicago.

Eine grosse Casuistik, die den seit den ersten diesbezüglichen Veröffentlichungen von Hirschberg und Lebrun im Jahre 1868 mitgetheilten 64 Fällen 23 neue anfügt, die meist durch Sammlung mittels Fragebogen erhalten sind. Die wichtigste Frage ist die, ob eine Iridectomie beim Irissarcom genügt oder Enucleation vorgenommen werden muss. Die Berichte über die 27 iridectomirten Fälle der Literatur sind so ungünstig, dass Verff. folgern: Wenn die Diagnose Iris-Sarcom gesichert ist, so ist das Auge zu enucleïren.

---

10) **Molluscum contagiosum der Augapfel-Bindehaut** (ein Unicum), von Dr. Th. Bałłaban in Lemberg.

Bei einem 20jährigen Mädchen fand Verf. eine haselnussgrosse, gelbliche Geschwulst, die dem Augapfel in der lateralen Hälfte verschieblich aufsass. Die mikroskopische Untersuchung ergab Molluscum contagiosum und zwar als ersten an einer Schleimhaut beobachteten Fall.

---

11) **Ueber einen Fall von primitivem Tumor der Thränendrüse.** (Ein Beitrag zur Lehre über das Angiosarcom), von Dr. O. Pes, Assistent der Klinik von Prof. Reymond in Turin.

Bei einem $7^1/_2$ Monate alten Kinde wurde eine Thränendrüsengeschwulst entfernt, die sich als plexiformes Angiosarcom erwies. Die auf die Thränendrüse beschränkte Geschwulst war gutartig und offenbar congenital angelegt.

---

12) **Casuistische Beiträge zur Iris-Atrophie**, von Dr. Ad. Franck, Vol.-Assistent der Univ.-Augenklinik München.

Sieben Fälle von circumscriptem Gewebsschwund der Iris. Die Veränderungen sind aufzufassen als die Folgen pathologischer Spannungs- und Druckverhältnisse im Irisgewebe, welche entweder durch Exsudation und Fixation in Folge entzündlicher Processe der Iris oder durch Zunahme des Augendrucks (Glaucom) hervorgerufen sind.

---

13) **Werth der Iridectomie an der Hand von 1200 Iridectomie-Fällen zusammengestellt**, von Dr. O. Hallauer, Assistent der Universitäts-Augenklinik Basel.

Die sehr ausführliche, verdienstliche Zusammenstellung berücksichtigt zunächst die optische Iridectomie. Die dadurch erzielten Sehschärfe-Verbesserungen (65—87 %) sind geringfügig, die besten Resultate wurden wegen vorhandenen Adaptionsvermögens bei jugendlichen Personen erzielt. Für Cataracta zonularis ist die Entfernung der Linse Haupt-Operation; nur für Formen mit kleinen circumscripten, centralen Trübungen und besserem Sehvermögen bei Mydriasis kommt die Iridectomie in Betracht.

Als antiphlogistisch-therapeutische Operation wirkte die Iridectomie in 2 von 3 Fällen der Keratitis pannosa vaskularisationshemmend, ein Fall wurde gebessert, ein Fall behielt die Sehkraft. Bei Hornhautfistel (1 Fall) brachte eine erste Iridectomie bessere Bulbusfüllung, eine zweite Heilung. Keratocele (4 Fälle) wurde geheilt, Keratitis bullosa (1 Fall) gebessert. Bei Hypopyonkeratitis (10 Fälle) gelang in 60 % eine Sistirung des Processes und in 10 % Schmerzstillung; die drohende Infectionsgefahr spricht so gegen die Operation, dass sie heute nicht mehr ausgeführt wird.

Die günstige Wirkung in 4 Fällen von acuter syphilit. Iritis ist auf die Entleerung der Exsudatmassen bei starker Blutung zurückzuführen. Die 84 Fälle von chronischer Iritis ergaben in 61,5 % Besserung, in 38,5 % Erhaltung der Sehschärfe, in 81 % wurden Iritisrecidive beseitigt. Bei Iridocyclitis (54 Fälle) wurde neben Reparation des Flüssigkeitsaustausches der beiden Kammern in 62 % Besserung, in 29 % Erhaltung der Sehschärfe erreicht. Selbst bei Iridocyclitis sympathica war in 7 Fällen die Iridectomie — als Ausnahme-Operation — gemacht, sie erreichte in 2 Fällen Besserung, in 2 Fällen Stillstand des Processes. 2 Fälle von Iriscysten wurden durch die Operation geheilt. Als unnütz erwies sich die Operation bei Ablösung der Netzhaut (4 Fälle).

Beim Glaucoma acutum (75 Fälle) war nach der Iridectomie in 2,6 % Verfall der Sehkraft beobachtet, in 35 % traten Recidive auf, welche meist (31 %) durch Miotica normalisirt wurden. Definitiv wurde die Sehschärfe gebessert in 69 %, erhalten in 12 %, verschlechtert in 18 %. Beim chronisch entzündlichen Glaucom (13 Fälle) sind 19 % Recidive zu verzeichnen, von denen 12,5 % durch Miotica zur Norm gebracht wurden. Beim Glaucoma simplex (51 Fälle) wurde in 80,5 % normaler Augendruck erreicht. Recidive fanden sich in 31 %; in 6 % wurde eine zweite Iridectomie nöthig, ein maligner Verlauf fand sich in 3 %. In 5 von 7 Fällen absoluten Glaucoms wurden die Schmerzen beseitigt. Bei Hydrophthalmus (2 Fälle) brachte die Iridectomie Druckabnahme und Erhaltung der Sehschärfe.

Bei unreifen Cataracten (33 Fälle) wurde die Reifung durch Iridectomie in 77 % beschleunigt, in Verbindung mit Rinden-Reibung in 95 %. Bei Cataracta complicata erzielte die Iridectomie in 57 % eine Reifung.

Bei der Star-Operation sieht Verf. in der Iridectomie ein Vorbeugungsmittel gegen Iris-Vorfall und schlechte Vernarbung. Unter 1500 Star-Patienten (October 1865—1895) wurden nur 124 ohne Iridectomie operirt, die 4,5% Irisvortreibungen zeigten.

---

14) **Experimentelles über die endogene Infection des Auges**, von Dr. S. Selenkowsky, I. Assistent und Dr. N. Woizechowsky, Stabsarzt. (Klinik des Prof. Bellarminoff in St. Petersburg.)

Aus Versuchen an Kaninchen und Katzen ziehen Verff. die Schlüsse, dass es möglich ist, die Durchwanderung der im Blut circulirenden Bakterien auch in den hinteren Theil des Auges bezw. in den Glaskörper experimentell zu erzeugen. Die Bakterien wandern dabei durch die entsprechenden Gefässe des hinteren Bulbustheiles, Netzhaut und Aderhautgefässe, während sie in's Kammerwasser ausschliesslich durch die Ciliargefässe gelangen. Die Iris bezw. die Lymphräume des Sehnerven spielen dabei keine Rolle.

Bei einer schwachen Allgemein-Infection ist die Durchwanderung der Bakterien in den Glaskörper nur nach einer kurz zuvor stattgehabten Reizung des Auges möglich, bei schwerer Allgemein-Infection erfolgt sie auch bei nicht gereizten Augen.

---

15) **Ueber die Dicke der Sklera an Augen mit Primärglaucom**, von Dr. G. Ischreyt in Libau.

Die Messungen von 10 Augen ergaben, dass bei primär glaucomatösen Augen eine Dehnung der Sklera mit Vorliebe in den vorderen und äquatorialen Abschnitten stattfindet. Verdünnungen der hinteren Kalotte liessen sich als myopisch erkennen.

---

16) **Ein stereoskopisches Ocular zu meinem reflexlosen Augenspiegel**, von Dr. W. Thorner, Assistent der kgl. Charité in Berlin.

---

17) **Sitzungsbericht.**

Heft 4.

18) **Zur Frage der Eiterbildung auf der narbig entarteten Hornhaut und über die Bedingungen des Eindringens von Mikroorganismen durch dieselbe in das Augeninnere**, von Dr. Dolganoff und Dr. Sokoloff.

Die Versuche der Verff. ergaben die klinisch bekannte Thatsache, dass eitrige Infection von Hornhautnarben im Missverhältniss zur Verletzung schwer verläuft und rasch in die Tiefe dringt. Das intacte Epithel der Hornhautnarbe stellt einen wirksamen Schutz gegen das Eindringen von Infectionskeimen vom Bindehautsacke her dar. Als Bedingung für das Eindringen der Bakterien durch die Hornhautnarbe in die Tiefe erscheint ein Defect der Membrana Descemetii an der Stelle, die der Einführungsstelle der Kultur in die oberflächliche Schicht der Narbe entspricht.

---

20) **Die klinisch wichtigsten Punkte der Perimetrie mit besonderer Berücksichtigung der traumatischen Neurose**, von Dr. Wolffberg in Breslau.

Verf. legt besonderes Gewicht auf die Prüfung bei herabgesetzter Beleuchtung. Ein bei heller Tagesbeleuchtung als normal befundenes Gesichts-

feld darf auch bei Verdunklung der Beleuchtung, so lange der Fixirpunkt als solcher noch erkennbar ist, nicht die geringste Aenderung der Aussengrenzen und der normalen Continuität aufweisen. Normale Farbengrenzen können nur für eine bestimmte Beleuchtungsintensität Geltung haben. Sie engen sich bei Herabsetzung der Beleuchtung allmählich concentrisch ein, wobei die Reihenfolge blau, roth, grün gewahrt bleibt. Anomalien des photochemischen Apparates zeigen sich in Aenderung des Verhaltens der Blau- und Rothgrenzen, indem letztere an einzelnen Stellen überwiegen, vollständig nur bei idiopatischer Hemeralopie. Ein Gesichtsfeld, das bei heller Tagesbeleuchtung aufgenommen, demjenigen entspricht, welches wir für das normale Auge bei herabgesetzter Beleuchtung erhalten, ist typisch für herabgesetzte Erregbarkeit des neuroptischen Apparates und für abnorme Ermüdbarkeit desselben, also auch für traumatische Neurose.

---

21) **Die Ursachen der Erblindung in Egypten,** von Dr. A. Osborne in Alexandrien.

Von den 500 Untersuchten waren 206 doppelseitig unheilbar erblindet, 294 (im Gegensatz zur üblichen Anwendung der Bezeichnung „blind" Ref.) einseitig erblindet. Unter den Ursachen stehen akute eitrige Bindehaut-Entzündungen mit 38,0% voran. Sie schliessen die Blennorrh. neonat. ein, die in Egypten eine bedeutend geringere Rolle bei Erblindung spielen als in Europa (nur 41 Erblindungen im ersten Lebensjahre). Auffallend hoch ist primäres Glaucom mit 29,8% betheiligt, wie das Glaucom in Egypten an sich sehr häufig ist. Erst dann folgt mit 11,8% Trachom, während Eloni dafür 48,6% angab. Verf. führt dies darauf zurück, dass letzterer akute eitrige Entzündungen zunächst nicht vom Trachom sonderte. In Betracht kommen noch Traumen und sympathische Ophthalmie mit 4,6%, Variola mit 3,6% als relativ günstige Zahlen.

Band XLVIII, Heft 1.

1) **Experimentelle Untersuchungen über den Heilungsprocess bei perforirenden Schnittwunden der Hornhaut,** von Dr. Weinstein. II. Assistent der Augenklinik von Prof. Bellarminoff in St. Petersburg.

Nach perforirenden Schnittwunden der Hornhaut regenerirt sich erst das Epithel, dann die Cornea propria zuletzt die Descemet'sche Membran. Die Regeneration des Epithels geschieht ausschliesslich durch einen Proliferationsprocess, der sofort nach der Verwundung beginnt, nach 3—4 Stunden am stärksten ist und am Ende des ersten Tages allmählich nachlässt.

Die Regeneration der Cornea propria findet ausschliesslich durch active Vermehrung ihrer eigenen Elemente statt, wobei das zunächst eingedrungene Epithel verdrängt wird. Der Beginn ist ungleichmässig, Granulationselemente treten nach 3 Tagen auf. Der Fibrinpfropf der Wunde spielt eine passive Rolle. Das Endothel regenerirt sich zugleich mit der Cornea propria auch nur auf dem Wege mitotischer Theilung. Die Descemet'sche Membran beginnt nach 4 Wochen sich wieder herzustellen. Sie ist ein Product der physiologischen Hyalinisation der Grenzlamellen des eigentlichen Hornhautgewebes.

---

2) **Ueber Neubildung von Glashaut in der vorderen Kammer,** von Dr. A. Wiener in New York. (Augenklinik der kgl. Charité)

In einem sehr lange aufbewahrten Bulbus war festzustellen, dass es bei

Iridocyclitis chron. zur Bildung von elastischen Geweben in dem vorderen Augenabschnitt gekommen war, während sich im hinteren Knochen und Fettgewebe gebildet hatten. Verf. schliesst aus dem Falle, dass die Descemet'sche Membran aus Endothelien-Wucherung entsteht, bei denen vielleicht auch das Iris-Endothel betheiligt ist.

---

3) **Ein Fall von pigmentirter Sehnerven-Papille,** von H. Dycumeester, Assistent an der Univ.-Augenklinik in Leiden.

---

4) **Ein Fall von angeborenem Hornhautstaphylom,** von Dr. J. Runte, Vol-Assistent der Univ.-Augenklinik Würzburg.

Verf. nimmt als Entstehungsursache des Staphyloms eine intrauterine ektogene Entzündung an, für deren Zeitpunkt und Zustandekommen keine Anhaltspunkte vorhanden sind.

---

5) **Mehrere Fälle angeborener Irismissbildung,** von Dr. Polte, Assistenz-Arzt der Universitäts-Augenklinik Halle.

---

6) **Ueber Anwendung und therapeutische Wirkung subconjunctivaler Natrium-jodicum-Injectionen bei äusseren und inneren Augen-Erkrankungen,** von Dr. A. Schiele in Kursk.

Verf. verwendet Lösungen von Natrium jodicum $1\,^0/_{00}$, denen er 1 bis 2 Tropfen einer $1\,^0/_0$ Acoinlösung hinzufügt. Die subconjunctivalen Injectionen sind fast schmerzlos und werden alle 3—4 Tage wiederholt. Verf. sah danach die Schmerzen bei Hornhaut-Affectionen, Iritis, Cyclitis rasch schwinden, auch eine günstige therapeutische Einwirkung auf diese Processe, ferner bei Chorioiditis in macula und den centralen Veränderungen der hochgradigen Myopie. Er hält das Mittel für ein Specificum bei rheumatischen und syphilitischen Leiden des Auges.

---

7) **Zu den Bemerkungen des Herrn Prof. Peters über experimentellen Nystagmus,** von R. W. Raudnitz in Prag.

Verf. führt aus, dass langdauernder Dunkelarrest bei kleinen Hunden nicht bloss Nystagmus, sondern auch Spasmus nutans erzeugt, somit die Annahme einer Reizung des Vestibular-Apparates (Peters) nicht nöthig erscheint.

---

8) **Sitzungsberichte.**

Heft 2.

9) **Ueber Verknöcherungen und Kalkablagerungen im Auge,** von Dr. K. Rumschewitsch in Kiew.

Nach Mittheilung von 9 Fällen erörtert Verf. das Auftreten von Verknöcherung und Verkalkung in den einzelnen Theilen des Auges. Am häufigsten entwickelt sich Knochengewebe in der Chorioidea. Klinisch wichtig ist das oft beschriebene Auftreten von sympathischer Ophthalmie bei Verknöcherung der Chorioidea oder Verkalkung der Linse, wie es Verf. in allen seinen Fällen beobachtet hatte.

---

10) **Ein Fall von pseudoleukämischen Lymphomen der Augenlider**

mit generalisirter Lymphombildung, von Dr. A. Dutoit, Volont.-Assistent der Univ.-Augenklinik Leipzig.

Die Ausführungen nach Mittheilung des Falles schliesst Verf. mit der Folgerung, dass die Pseudoleukämie sich sowohl an den Lidern, als auch an der Conjunctiva zuerst äussern kann, ferner dass bei primärem Ergriffensein von Lid und Orbita auch nachträglich die Conjunctiva stark betheiligt wird.

---

11) **Herpes zoster ophthalmicus und Trochlearis-Lähmung**, von Dr. Caspar in Mülheim a. Rh.

Mittheilung eines Falles, bei dem nach Herpes zoster ophthalmicus eine Lähmung des Trochlearis derselben, 3 Wochen nach letzterer eine Lähmung des Facialis der andren Seite folgte. Als Ursache der Erkrankungen nimmt Verf. eine Neuritis an.

---

12) **Ueber Magnet-Operationen am Auge**, von Prof. Schmidt-Rimpler in Halle.

Von April 1901 bis Ende 1902 operirte Verf. 38 Fälle; er benutzte stets den Riesenmagneten, daneben gelegentlich den Hirschberg'schen, besonders wenn der Splitter bereits in die Vorderkammer gezogen war. Dreimal versagte der Riesenmagnet. Zur Extraction von Splittern, die dicht hinter der Iris sich befinden, ist der Hirschberg'sche Magnet zu benutzen. Verf. sah in einem solchen Falle Ausreissung der Iris durch den vom Riesenmagneten angezogenen Fremdkörper.

Verf. zieht den Haab'schen Riesenmagneten dem Volkmann'schen vor, da sich die dünnen Magnete zu rasch erwärmen.[1] Das Dörffel-Hirschberg'sche Sideroskop findet er einfacher und in den Ergebnissen übersichtlicher, als das Asmus'sche. Das Sideroskop wurde nur bei 24 Verletzungen angewandt, es versagte fünfmal (?). Ein Eisen-Fremdkörper wurde als sicher angenommen, wenn der Riesenmagnet Schmerzen verursachte.

---

13) **Astigmatismus der Hornhaut und centrale Chorioiditis der Macula**, von Dr. A. Senn in Wyl.

Noch nicht abgeschlossen. Spiro.

III. Revue générale d'ophtalmologie. 1903. Nr. 3—6.

1) **Conservative Augenchirurgie**, von Tornatola.

Bei Schrotschuss-Verletzungen und andren Läsionen des Auges kann man häufig durch conservative Behandlung das Auge erhalten, sofern die Gefahr der sympathischen Ophthalmie nicht unbedingt zur Enucleation zwingt. Verf. umschneidet das die Verletzung enthaltende Stück der Bindehaut durch zwei convexe Schnitte, die er dann durch Naht vereinigt. Er erreicht dadurch eine völlige Bedeckung der Skleralwunde und vermeidet, dass die Bindehautsutur mit ersterer correspondirt.

---

2) **Offene Wundbehandlung und Lidnaht nach Star-Operation**, von Tornatola.

---

3) **Entstehung des Glaskörpers bei den Wirbelthieren**, von Tornatola.

Der Glaskörper entsteht aus ectodermalen Fasern, welche ausgehen von dem distalen Theil der Augenblase (Netzhaut). Im embryonalen Zustande

[1] Vgl. Centralbl. f. Augenheilk. 1903, S. 293. H.

stehen diese netzförmig angeordneten Fasern in Beziehung zur Neuroglie der Netzhaut. Die Zellen, welche später erscheinen als der eigentliche Glaskörper, dienen nur zur Bildung von Blutgefässen. Entwicklungsgeschichtlich ist die Zonula ebenfalls ein allerdings stark differencirter Theil des Glaskörpers.

4) **Gumma der Bindehaut bei hereditärer Lues,** von Cirincione.

Diese Geschwülste, von denen Verf. ein Beispiel beschreibt, haben eine glatte Oberfläche, gelatinöse Transparenz und eine röthliche Farbe. Sie sind auf dem Augapfel leicht verschieblich und zeichnen sich durch rasches Wachsthum aus.

5) **Oculomotoriuslähmung nach Schädelverletzung,** von Desgouttes und Müller.

6) **Traumatische Luxation der Thränendrüse,** von Villard.

Zusammenstellung aus der Literatur der Pathogenese, Prognose und Therapie der immerhin seltenen Affection.

7) **Tuberculöse Dacryocystitis,** von Rollet.

In Fällen von primärer Tuberculose des Thränensackes bringt die Exstirpation fast stets definitive Heilung. Zu hüten hat man sich vor der Anwendung von caustischen Mitteln oder der einfachen Auskratzung. Diese Behandlung kann sehr leicht eine Verschleppung von Bacillen in die Nachbarschaft und in Folge dessen Ausbreitung der Erkrankung veranlassen. Die einzig in Frage kommende Operation ist die Exstirpation.

8) **Tuberculose des Auges,** von Dor.

Die Aetiologie des mitgetheilten Falles ist insofern interessant, als die primäre Inoculation wahrscheinlich durch eine leichte Verletzung der Hornhaut geschah, die sich das betreffende Kind bei einem Fall auf ein Spielzeug zuzog, das häufig mit dem Strassenpflaster in Berührung kam, auf welches notorische Phthisiker oft expectorirten. Es entwickelte sich im Anschluss an die Hornhautverletzung eine tuberculöse Iritis, die zu Drucksteigerung führte, so dass das Auge endlich enucleïrt werden musste. Der Thierversuch und die anatomische Untersuchung bestätigte die Diagnose. Moll.

Vermischtes.

1) Am $\frac{\text{18. November}}{\text{1. December}}$ Morgens 9 Uhr verschied nach wochenlangem, qualvollem Krankenlager Dr. Theodor von Schröder, Director und Oberarzt an der St. Petersburger Augenheilansalt. Schröder gehörte zu den bekanntesten Augenärzten Russlands und besass auch im Kreise der deutschen Fachgenossen viele Freunde und Bekannte. Noch auf der letzten Heidelberger Versammlung präsidirte er in der letzten Sitzung. Schröder war am 3. März 1853 in Dorpat geboren und wurde 1870 im II. Semester Student. Während des Türkenkrieges war er unter Prof. v. Wahl Assistent am Evangelischen Hospital zu Sistowo. Von 1878 bis 1881 war er Assistent an der Augenheilanstalt in St. Petersburg, die damals bereits vom Grafen Magawly geleitet wurde. 1879 promovirte Schröder in Dorpat zum Doctor. 1881 und 1882 unterbrach Schröder seinen Dienst in St. Peters-

burg und war während dieser Zeit Assistent Dr. Landolt's in Paris. Zurückgekehrt, bekleidete er bis 1888 das Amt eines jüngeren Ordinators, und von 1888 bis 1900 die Stellung als älterer Ordinator. Als Dr. Magawly sein Amt im Februar 1900 niederlegte, wurde Schröder, sein Schwiegersohn, Director und Oberarzt der Augenheilanstalt. Die St. Petersburger Anstalt ist ja vielen unsrer deutschen Collegen aus eigener Anschauung bekannt. In den drei letzten Jahren sind weitere bauliche Vervollkommnungen durchgeführt worden und die Anstalt besitzt wohl alles was die moderne Technik an Hilfsmitteln bieten kann. Im Jahre 1902 ging die Zahl der neuen Kranken über 25 Tausend hinaus. Schröder war ein Sohn des Gouvernements-Schuldirectors Julius v. Schröder, dessen sechs Söhne sämmtlich studirten und alle sechs den wissenschaftlichen Grad des Doctors in ihrem Fach erlangten. Schröder war ein nobler, offener und treuer Mensch, dazu vielfach talentirter und anregender Gesellschafter. Mit ihm ist einer der besten Vertreter der alten deutschen Universität Dorpat dahingegangen. Schröder's wissenschaftliche Arbeiten — es sind ihrer in Summa 19 — behandeln alle Fragen der praktischen Augenheilkunde: Ueber Iritis syphilitica. Ueber die Behandlung von Augenleiden mit Pilocarpin. Ueber bleibende Folge-Erscheinungen des Flimmerskotoms. Ueber Amblyopia saturnina. Zur chirurgischen Behandlung des folliculären Trachoms. Augensymptome bei Herd-Erkrankungen des Gehirns. Ueber Keratalgie. Ueber Thier'sche Hauttransplantation bei Lidoperationen. Die operative Behandlung hochgradiger Kurzsichtigkeit. Ueber Aktinomykose der Thränenröhrchen u. a. m.

Schröder war in vollem Sinne ein tüchtiger praktischer Augenarzt. Ausgebreitete Arteriosklerose nebst Thromben- und Infarct-Bildungen führten seinen vorzeitigen Tod herbei. Dr. Th. Germann, St. Petersburg.

2) Am 20. November d. J. ist Sir Anderson Critchett, nach 20jähriger Wirksamkeit, von der Lehr- und praktischen Thätigkeit an St. Mary's Hospital zurückgetreten. Bei dieser Gelegenheit widmeten ihm die Aerzte des Krankenhauses eine feierliche Sitzung.

3) Dr. Sigrist in Basel ist als Professor der Augenheilkunde nach Bern berufen worden.

4) Kiew, 12./25. November 1903.

— — — — —

Sonntag, den 9./22. November ist hier in Kiew das 35jährige Jubiläum der augenärztlichen und gemeinnützigen Thätigkeit von Dr. E. Mandelstamm in unsrer Stadt festlich begangen worden.

Nachdem derselbe seine Studien durch mehrere Jahre in Berlin bei A. v. Graefe, in Heidelberg bei Helmholtz und Knapp gemacht und bei Alex. Pagenstecher als Assistent thätig gewesen, liess er sich in unsrer Stadt im Jahre 1868 als Augenarzt nieder und habilitirte sich gleichzeitig an unsrer Universität als erster Repräsentant der modernen v. Gräfe'schen Schule bei uns. In den Jahren 1876—1880, während der langwierigen Krankheit Iwanoff's, vertrat er dessen Lehramt und leitete die Universitäts-Augenklinik mit grossem Erfolge. Als die Facultät ihn hierauf einstimmig im Jahre 1880 auf den Lehrstuhl der Augenheilkunde erwählte, wurde diese Wahl, wohl einzig in Anbetracht des mosaischen Glaubensbekenntnisses von Dr. Mandelstamm, von dem Universitäts-Conseil (Senat) nicht sanctionirt, worauf Dr. Mandelstamm auch auf die Privat-Docentur verzichtete. Er gründete eine Privat-Augenklinik, der er sich nun vollkommen widmete, und

blieb bis dato bei uns erste augenärztliche Grösse, da er beim Publicum weit und breit sehr beliebt ist.

Die Festlichkeit bestand darin, dass ihm von Seiten des Aufsichtsrathes des hiesigen israelitischen Krankenhauses, an dem Dr. Mandelstamm während aller dieser 35 Jahre als unbesoldeter, consultirender Augenarzt und Operateur gewirkt hat, mit dem Medicinal-Inspector (Regierungs- und Medicinalrath) an der Spitze eine Adresse überreicht wurde, mit der Eröffnung, dass das Bildniss des Jubilars im Operations-Saale der Augenabtheilung aufgestellt, und ein Krankenbett daselbst auf seinen Namen gestiftet werden soll. .... Darauf hielt der hiesige evangelische Pastor eine Ansprache, in welcher er den Jubilar als „Freund der Armen" feierte, sowie der israelitische Alt-Rabbiner.

Der Abend vereinigte die Collegen, Freunde und Verehrer des Jubilars bei einem solennen Festmahle, wobei derselbe als Arzt, College und Menschenfreund gefeiert wurde. .... Ihr ergebenster E. Neese.

Ausser seinen bekannten Abhandlungen in deutscher Sprache hat Dr. Mandelstamm auch noch in 4 Lieferungen seine „Klinischen Vorlesungen" in russischer Sprache veröffentlicht, die sich durch Geist und Klarheit auszeichnen.

5) Herr Dr. Golowin aus Moskau ist zum Professor der Augenheilkunde an der neubegründeten Universität zu Odessa ernannt worden.

6) Diktyoma soll „Netzhaut-Tumor" bedeuten. (Vgl. Centralblatt für Augenheilk. 1903, S. 303.) Allerdings steht „Diktyitis, gr. diktyon Netz, Netzhaut-Entzündung" sogar in der zweiten Auflage des Klin. Wörterbuchs von Dornblüth (S. 43, 1901). Aus meinem Wörterbuch der Augenheilkunde (S. 10 u. 23) ergiebt sich, dass bereits Desmarres und Stellwag diesen Namen gebraucht haben. Aber keiner von den Alten! Denn, — wie wir aus Xenoph (cyneg. 2, 5) und aus Pollux (V, 26) lernen mögen, — *δίκτυον* bedeutet ein grösseres, mehr ebenes Fang-Netz, Stell-Netz, oder ein grösseres Zug-Netz der Fischer. Aber das beutelförmige, kleinere Netz heisst *ἄρκυς*, das beutelförmige Fischer-Netz *ἀμφίβληστρον*. Nach letztgenanntem Wort wird die Netzhaut seit Herophilus, d. h. seit mehr als zweitausend Jahren, *ἀμφιβληστροειδὴς χιτών* genannt. Jedenfalls kann Diktyoma nicht Netzhaut-Geschwulst bedeuten, sondern, wenn überhaupt etwas, vielleicht das Spinngewebe oder der Opus reticulatum. Bei den Alten hiess *δικτυοειδὲς πλέγμα* das Blutgefässgeflecht an der Hirn-Basis — der Säugethiere. (Galen V, S. 609 u. a. a. O.) Griechische Namen soll man, wenn überhaupt, nicht mit Hilfe eines kleinen Wörterbuchs, sondern nur nach der wirklichen Bedeutung der Stämme bilden. H.

7) Aus Professor v. Drygalski's Bericht über den Verlauf der deutschen Südpolar-Expedition.

Im September gewannen die Schneebrillen allgemeine Anwendung, nachdem die Zweifler an deren Nothwendigkeit zunächst sämmtlich schneeblind gewesen waren. Im October mussten die Schutzmaassregeln gegen das Licht auch auf die sonstigen Gesichtstheile ausgedehnt werden, nachdem verschiedentlich durch die chemische Wirkung des Lichtes Entzündungen theils mit, theils ohne Blasen an Haut und Lippen Beschwerden bereitet hatten. Bei den Gängen über das Eis am schwersten zu ertragen war die schier unendliche Fülle diffusen Lichtes bei bedecktem Himmel, da dann alle Schatten und alle Contraste auf dem Eise verschwanden, so dass man Erhebungen und Ver-

tiefungen gar nicht zu sehen vermochte. Unter Kälte hatten wir innerhalb des Schiffes nicht zu leiden. Die Dampfheizungsanlage ist überhaupt nicht benutzt worden. Es genügte in der kältesten Zeit in den beiden Laboratorien, den beiden Messen und den beiden Trockenkammern je einen Füllofen mit Anthrazit zu heizen, während die längste Zeit über Heizung auch in den Messen unterbleiben konnte und eine Heizung der Kabinen überhaupt nicht erfolgt ist. Innerhalb des Schiffes hat sich die Wärme ausgezeichnet gehalten. — Da unser Petroleumbestand keineswegs auf dauernden Gebrauch den ganzen Winter hindurch berechnet war, wir somit einer andren Lichtquelle bedurften, legte sich Obermaschinist Stehr nunmehr auf die Construction und Herstellung von Thranlampen, was ihm denn auch mit bestem Erfolge gelang. Von Ende August an war die Thranbeleuchtung bei uns eingeführt und allseitig soweit ausgebildet, dass Jeder eine Thranlampe hatte. Sie hat uns vortreffliche Dienste geleistet und bis zum Verlassen des Eises im April 1903 gedient. — Voss. Ztg.

Bibliographie.

1) Ueber augenärztliche Erfahrungen mit Collargolum (Argentum colloidale Credé) insbesondere bei Ophthalmia gonorrhoica, von Wolffberg (Breslau). (Wochenschrift f. Therapie u. Hygiene des Auges. 1902. Nr. 50.) Verf. verwendet die aus Collargol hergestellte Credé'sche Salbe mit einem Zusatz von 0,05 Atropin auf 10,0 g Unguentum Credé. Durch vorsichtig massirende Bewegung des Oberlides wurde die Salbe auf der ganzen Hornhaut verrieben. Nach einer Viertelstunde hatte die Lidschwellung abgenommen, Chemosis geringer, Cornea klarer, Infiltrat schärfer begrenzt, Pupille ad maximum erweitert. Unguentum Credé wurde zuerst halbstündlich, dann stündlich, schliesslich dreistündlich eingerieben. Sobald diese Therapie unterbrochen wurde, hörte die Besserung auf.

2) Das Sublamin als Desinfectionsmittel der Conjunctiva, von Dr. Josef Imre. (Die Heilkunde. 1903. 9. Heft.) Nach einjähriger Anwendung empfiehlt Verf. angelegentlichst das Sublamin in einer Lösung von 1 $^0/_{00}$ bei eiternden Bindehaut-Entzündungen, bei Blennorrhoea neonatorum und bei Trachom. Er vereinigt die pilztötende Wirkung des Sublimats und die inoffensive Eigenschaft der Borsäure.

3) Akuter ansteckender Bindehautkatarrh in einer Schule, von Kreisarzt Dr. Hoche in Geestemünde. (Berliner klinische Wochenschr. 1903. Nr. 35.) Während die eine Klasse der Schule sich als völlig durchseucht erwies, waren in den übrigen Klassen nur einzelne Kinder, theilweise Geschwister von Schülerinnen der befallenen Klasse, erkrankt. Bemerkenswerth ist das ganz akute Auftreten der Krankheit, der schnelle Verlauf der Fälle und die spontane Heilung binnen weniger Tage. Als Ursache für die Conjunctivitis-Epidemie nimmt Verf. eine Infection mit pyogenen Staphylokokken an, deren Einschleppungsmodus nicht zu ermitteln war.

4) Ueber mechanische Behandlung der Blepharoptosis, von Privatdoc. Dr. G. Abelsdorff. (Deutsche med. Wochenschr. 1903. Nr. 35.) Modification der von A. Meyer angegebenen kleinen Lidstütze bei unvollständiger Hebung des Oberlids. Der Individualität des Patienten entsprechend wurde vom Verf. die Stütze noch weiter reducirt, und so konnte man dem Ideale einer unsichtbaren Stütze noch näher kommen.

5) Eine Schichtstar-Familie, von H. Horovitz. (Inaug.-Dissert. Berlin, 1903.) In der Hirschberg'schen Augenheilanstalt wurden, in den Jahren 1874—1902, 5 Glieder in 3 Generationen derselben Familie wegen Schichtstar in Behandlung genommen. 1874 wurde die 16jähr. Clara D. rechts mittels Discission, links mittels Iridectomie operirt. 1886, inzwischen verheirathet, bringt sie ihren 5jährigen Sohn, der mittels Discission beiderseits operirt wird und heute die Rechte studirt. 1888 kommt die 50jähr. Mutter von Clara, welche beiderseits mittels Lappenschnitts operirt wird. 1892 Clara's 6jährige Tochter mittels Discission. 1898 wurde Clara's einziger 35jähriger Bruder mittels Lappenschnitts und runder Pupille operirt, 1902 auf dem andren Auge. Alle zehn Operationen waren erfolgreich.

6) Retinitis albuminurica gravidarum mit beiderseitiger Netzhaut-Ablösung, von Pröbsting. (Allgem. ärztlicher Verein zu Köln. 1902. 15. December.) Die Netzhaut-Ablösung bei der Retinitis albuminurica ist im Allgemeinen von der schlechtesten Prognose, da wohl in allen Fällen der Exitus letalis sehr bald eintritt. Auch bei dem vom Verf. beobachteten Falle bestand doppelseitige grosse Netzhaut-Ablösung, im Anschluss daran Exitus letalis.

7) Ueber die specifische Therapie des Morbus Basedowii, von Wilhelm Robert Stephens. (Inaug.-Dissert. Berlin, 1903.) Die schwankenden Erfolge sowohl der chirurgischen, als der bisherigen inneren Behandlung des Morbus Basedowii führten dazu, dass man sich in den letzten Jahren mehr und mehr der Serumtherapie zuwandte. Die vorurtheilslose Prüfung der bis jetzt veröffentlichten Krankengeschichten ergiebt, dass ausnahmslos sowohl eine subjective, als auch objective Besserung des Befindens erzielt worden ist.

8) Krönlein's Operation bei retrobulbären Tumoren mit hochgradigem Exophthalmus, von Dr. Hermann Becker. (Gesellschaft für Natur- und Heilkunde zu Dresden. 1903, 18. April.) Durch Krönlein'sche Operation wurden bei einer 42jährigen Patientin zwei etwa kleinwallnussgrosse Geschwülste aus der Orbita entfernt. Kurze Zeit nach der Operation, bei welcher der Augapfel mit anfänglich guter Sehschärfe erhalten war, trat ein Recidiv auf, die die Ausweidung der Augenhöhle nöthig machte.

9) Zur Casuistik der Gehirntumoren im Kindesalter, von Richard Holzhäuer. (Inaug.-Dissert. Berlin, 1903.) Verf. veröffentlicht 14 Fälle von Gehirntumoren, die in der Kinderklinik der königl. Charité in den letzten 7 Jahren beobachtet wurden. Die Tumoren sind in der Mehrzahl der Fälle Tuberkel. Da diese letzteren meistens multipel auftreten, so ist die typische Diagnose der Gehirngeschwülste bei Kindern schwieriger, als bei Erwachsenen. Die Möglichkeit des Vorhandenseins mehrerer Geschwülste ist besonders in Erwägung zu ziehen, wenn es sich um die Vornahme einer Operation handelt.

10) Experimentelle Untersuchungen über die Ab- oder Zunahme der Keime in einer accidentellen Wunde unter rein aseptischer trockner und antiseptischer feuchter Behandlung, von Carl Gontermann. (Inaug.-Dissert. Berlin, 1903.) Nach den in der königl. chirurgischen Universitäts-Klinik angestellten Versuchen kommt Verf. zu folgenden Hauptresultaten: Eine bakterienhemmende Nachwirkung der Antiseptica in Wunden ist nicht zu constatiren. Bei accidentellen Wunden ist der Jodoformgaze der Vorzug zu geben. Feuchte Verbände machen leicht

Eczeme und Haarbalg-Abscesse in der Umgebung der Wunde. Bei eiternden Wunden bewirken die trocknen Verbände eine schnellere Abnahme der Keime, als die feuchten.

11) Ueber die Wechselbeziehungen zwischen Bakterien und Zellen in der Morphologie des gonorrhoischen Sekrets, von Rudolf Drobinsky aus Odessa. (Inaug.-Dissert. Berlin, 1903.) Verf. kommt zu dem Schlusse, dass den Granulis, den morphologisch so sehr hervortretenden Bestandtheilen der Zellen, eine sehr grosse Rolle auch in den Lebensprocessen der phagocytischen Zellen zukommt.

12) Auge und Immunität, von Dr. K. Wessely. (Berliner Klinik. 1903. August.) Verf. bedauert lebhaft die in der jetzigen Zeit so seltene Anwendung des Jequiritols, eines vollkommen gefahrlosen Mittels. Mit Hilfe des von Römer hergestellten Immun-Serums sind wir im Stande, durch subcutane Einverleibung oder schon durch blosse Einträufelung jede zu stark gewordene Jequiritol-Ophthalmie mit einem Schlage zu unterdrücken. Was die Römer'schen Untersuchungen über Pneumokokken-Immunität als Grundlage einer Serumtherapie des Ulcus serpens corneae betrifft, so müssen erst klinische Erfahrungen beim Menschen zeigen, ob wirkliche grosse Erfolge mit dem Serum erzielt werden. Nach den vom Verf. selbst angestellten Versuchen glaubt er den heilenden Factor der entzündlichen Exsudation in der vermehrten Zufuhr der Schutzstoffe zu den Geweben suchen zu müssen. Durch eine vermehrte Zufuhr von Antikörpern kommt der Organismus den durch die Bakterien gefährdeten Stellen zu Hilfe.

13) Auge und Immunität, Discussion zu dem Vortrage des Herrn K. Wessely, von Hochheim. (Deutsche med. Wochenschrift. 1903. Nr. 33.) Verf. setzt ebenso wie Wessely grosse Hoffnungen auf die Römer'sche Serumtherapie bei Behandlung der Hypopyonkeratitiden, des Pannus scrofulosus und trachomatosus und bedauert, dass in der ophthalmologischen Literatur so wenig Erfahrungen über die praktische Brauchbarkeit der Römer'schen Sera veröffentlicht sind. Gegen eine ausgedehnte Anwendung der Sera spricht 1. der hohe Preis, 2. dass die Behandlung am zweckmässigsten nur in der Klinik geleitet wird.

14) Ueber gonorrhoisch-metastatische Entzündung am Auge Erwachsener, von Dr. W. Apetz in Würzburg. (Münchner med. Wochenschrift. 1903. Nr. 31.) Nach 6jähriger vollkommener Latenz war bei einem Patienten ein gonorrhoisches Recidiv mit Gelenk-Erkrankungen, Sehnenscheiden-Entzündung am Fussrücken und doppelseitigem Bindehautkatarrh aufgetreten, zu dem sich bei späteren Recidiven Iritis, Hornhaut-Infiltrate und Glaskörpertrübungen hinzugesellten. Die wohl am nächsten liegende Erklärung für die Erreger dieser gonorrhoischen Metastasen geht dahin, dass die Gonokokken selbst die Metastasen am Auge als auch die Gelenkleiden hervorgerufen haben. Leichte Argentum-Lösungen zeigten sich bei der Behandlung als wirkungsvoll.

15) Ueber die Häufigkeit von Gelenk-Erkrankungen bei hereditär Syphilitischen, von Prof. Eugen v. Hippel. (Münchner med. Wochenschrift. 1903. Nr. 31.) Nach der Ansicht des Verf. wird bei der Häufigkeit der hereditär-luetischen Gelenkleiden in chirurgischen Kreisen viel zu wenig Gewicht auf diese Erkrankung gelegt. Seit dem Jahre 1895 sammelte Verf. aus seinem Material diejenigen Fälle, in denen sicher oder nahezu sicher hereditäre Syphilis zu Grunde lag und ermittelte dann, dass von 77 Individuen 43 Gelenk-Erkrankungen gehabt hatten = 56 %. In der

überwiegenden Mehrzahl der Fälle war die beobachtete Krankheit ein doppelseitiger Kniegelenks Erguss, der fast immer der Keratitis vorausging. Da die Gelenk-Erkrankungen bei hereditärer Syphilis wesentlich häufiger vorkommen, als z. B. Hutchinson'sche Zähne oder Labyrinth-Taubheit, so ist in jedem Falle, der auf hereditäre Lues verdächtig ist, nach vorausgegangenen Gelenk-Affectionen zu forschen; ein positives Ergebniss ist geeignet, die Diagnose der Lues wesentlich wahrscheinlicher zu machen.[1]

16) Zur Statistik der Häufigkeit der Sehstörung bei Lehrerinnen, von Dr. Ralf Wichmann in Harzburg. (Deutsche med. Wochenschrift. 1903. Nr. 35.) Aus der statistischen Zusammenstellung (780 Lehrerinnen antworteten auf die Frage: Benutzen Sie ein Augenglas?) ergiebt sich, dass die krank gewesenen oder noch kranken, nervösen, blutarmen u. s. w. Lehrerinnen um 10% häufiger Augengläser nöthig haben, als die ganz gesunden. Das Allgemeinleiden hat also ungünstigen Einfluss auf die Augen.

17) Zum Studium der mit dem Thalamus opticus und Nucleus lenticularis im Zusammenhang stehenden Faserzüge, von Dr. Johann Tarasewitsch. (Arbeiten aus dem neurolog. Institute an der Wiener Universität. 1902. IX.) Aus dem veröffentlichten Falle (mehrere Jahre bestehende Sklerose des Thalamus opticus mit Cystenbildung im Nucleus lenticularis) ist auf innigeren Zusammenhang von Fornix und Thalamus zu schliessen.

18) Zur Frage des Corneo-mandibular-Reflexes, von Dr. J. Kaplan zu Ufa. (Neurolog. Centralblatt. 1903. Nr. 19.) Verf. wendet sich gegen die Erklärung, die F. v. Soelder von dem Corneo-mandibular-Reflex giebt und hält es noch nicht für erwiesen, dass wir es hier mit einem einfachen Reflex und nicht mit complicirten Vorgängen andrer Natur zu thun haben.

19) Ein neues Pupillometer, von Dr. Bumke in Freiburg i. B. (Münchner med. Wochenschrift. 1903. Nr. 31.) Durch die Projection des Maassstabes in die Pupillenebene mittels einer Spiegelvorrichtung gelingt es, Pupille und Maassstab gleichzeitig sichtbar zu machen und im Auge des Beobachters zur Deckung zu bringen. Dieses Princip liegt dem beschriebenen Instrumente zu Grunde.

20) Giebt es eine locale Immunität der Augen? von Lobanoff. (Ophthalmologische Gesellschaft der russischen Aerzte in St. Petersburg. 1903. 12. Februar.) Auf Grund seiner an Kaninchen vorgenommenen Experimente kommt Verf. zu dem Schluss, dass das Auge, welches eine gewisse Erkrankung in Folge von Einimpfung des Staphylococcus pyogenes aureus auf die Hornhaut überstanden hat, nach einer gewissen Zeit wieder erkranken kann, wenn es mit denselben Microben inficirt wird.

21) Ueber Massage bei chronischen Erkrankungen der Conjunctiva, von Bakrylow. Die ohne jegliche Medicamente, nur mit einem glatten Glasstäbchen ausgeführte Massage übt einen sehr günstigen Einfluss auf die Schleimhaut der Augen-Conjunctiva aus. Nur selten treten Reizerscheinungen auf. Von den 100 mit Massage behandelten Fällen wurden 39 geheilt, 61 gebessert.[2] Fritz Mendel.

22) Conical cornea: its surgical evolution, by Sir Anderson Critchett, M. A. Cant., F. R. C. S. E. London 1903. (20 S.) Aus the

[1] Vgl. Centralbl. f. Augenheilk. 1888, S. 255.

[2] Eine Arbeit über denselben Gegenstand wird das Januarheft bringen. H.

Practitioner 1895 und den Verhandl. des internat. Ophthalmologen-Congresses 1899. Die Operation geschieht mittels der Galvanocausis. (In einem Fall stieg Sehschärfe von $^6/_{60}$ auf $^6/_9$ „without any glacial correction".)

23) Ueber einen Fall von Ranken-Aneurysma der Arteria ophth. dextra, von Regimentsarzt Dr. Arthur Kreutz, zugetheilt der I. Augenklinik in Wien. (Wiener med. Wochenschrift. 1903, Nr. 37.) Bei einem 28jährigen Kranken, bei dem der pulsirende Exophthalmus nicht durch Eindringen von arteriellem Blute in die Orbitalvenen, sondern durch Ueberfüllung der krankhaft erweiterten Aeste der Arteria ophthalmica erzeugt war, fand sich ein Ranken-Aneurysma der Centralarterie. Die Pulsation war nicht allein an der rechten Carotis externa, sondern auch an der Carotis communis dextra abnorm. Pulsirende Gefässe waren in Form eines Wulstes zwischen den absteigenden Aesten des Unterkiefers und dem rechten Warzenfortsatze tastbar. Die Pulsation pflanzte sich über die ganze rechte Kopfhälfte fort und war sehr deutlich am rechten Ohrläppchen erkennbar. Ganz schleichend war die Vordrängung des Augapfels erfolgt, ein Trauma war nicht vorangegangen. Seit mehreren Jahren besteht Reissen und Stechen im ganzen Kopfe; auch kam es wiederholt zu profusen Blutungen aus der rechten Nase. Die Betastung des Orbitalinhaltes ergab, dass es sich in der Orbita ähnlich wie an der Anschwellung hinter dem Ohrläppchen, nicht um ein Aneurysma verum, sondern um ein Ranken-Aneurysma handelt. Nach Unterbindung der Carotis communis dextra hörte die Pulsation auf, die Orbitalgeschwulst war jedoch nicht kleiner geworden. Schenkl.

24) Eine Verletzung des Auges durch einen Stahlsplitter demonstrirt Stabsarzt Dr. Cerviček in der Sitzung des wissenschaftlichen Vereins der Militärärzte in Wien am 17. Januar. (Wiener klin. Wochenschrift. 1903. Nr. 33.) Der Stahlsplitter war central eingedrungen, hatte, (wie man, nachdem die getrübte Linse zur Resorption gebracht worden war, sehen konnte), die hintere Bulbuswand durchbohrt und blieb im Fettgewebe stecken. An der Macula war eine etwa halb-papillengrosse Narbe zurückgeblieben und nasalwärts im Fundus fanden sich Reste von Hämorrhagien. Schenkl.

25) Erworbenes Ankyloblepharon in Folge akuten Trachoms, von Regimentsarzt Dr. M. Kos des Garnisonsspitals in Przemys. (Wiener klin. Wochenschrift. 1903. Nr. 34.) Ein 10jähriges, in der Schule inficirtes Mädchen mit ausgebreiteter Narbenbildung der Conjunctiva sämmtlicher Lider nach Trachom, zeigte zwischen den temporalen Zweifünfteln der Lidränder eine abnorm gebildete Membrana, welche sich nur wenig spannen liess und deshalb ein normales freies Oeffnen der Lidspalte unmöglich machte. Beim Oeffnen der Lidspalte sah man nur die nasale obere Hornhauthälfte. Der ganze Process nahm nur 4 Monate in Anspruch. Die Cornea blieb intact. Operative Trennung der Membran mit Naht; günstiger Erfolg. Schenkl.

26) Die Skiaskopie, von Regimentsarzt Dr. Arthur Kreutz, zugetheilt der I. Augenklinik in Wien, nach Vorträgen des Hofraths Schnabel. (Wiener med. Wochenschrift. 1903. Nr. 39.) Besprechung der Theorie der Skiaskopie (Methode zur Bestimmung des Fernpunktes mittels des reellen ophthalmoskopischen Bildes) und der Bestimmungen zur praktischen Verwerthung. Schenkl.

Um Einsendung von Separatabdrücken wird gebeten (Berlin NW. 26 Schiffbauerdamm).

Verlag von Veit & Comp. in Leipzig. — Druck von Metzger & Wittig in Leipzig.

Centralblatt

für praktische

AUGENHEILKUNDE.

Herausgegeben von

Prof. Dr. J. Hirschberg, Geh. Med.-Rath, in Berlin.

Unter ständiger Mitwirkung der Herren Dr. Ancke in München, Dr. Berger in Paris, Prof. Dr. Birnbacher in Graz, Dr. Brailey in London, Geh. Med.-Rath Prof. Dr. H. Cohn in Breslau, Doc. Dr. Cl. du Bois-Reymond in Berlin, Dr. Crehlitzer in Berlin, Doc. Dr. E. Emmert in Bern, Prof. Dr. C. Gallenga in Parma, Dr. Gimberg in Berlin, Prof. Dr. Goldzieher in Budapest, Dr. Gordon Norrie in Kopenhagen, Dr. Hamburger in Berlin, Prof. Dr. Horstmann in Berlin, Dr. Isiigonis in Smyrna, Prof. H. Knapp in New York, Prof. Dr. Krückow in Moskau. Dr. Lorser in Berlin, Prof. Dr. Magnus in Breslau, Major F. P. Maynard, I. M. S. Calcutta, Dr. F. Mendel in Berlin, Dr. Moll in Berlin, Dr. Neuburger in Nürnberg, Dr. Pergens in Brüssel, Prof. Dr. Peschel in Frankfurt a. M., Dr. Puntscher in Klagenfurt, Dr. M. Reich in Petersburg, Med.-Rath Dr. Scherer in Oldenburg, Prof. Dr. Schenkl in Prag, Prof. Dr. Schwarz in Leipzig, Dr. Spiro in Berlin, Dr. Stirl in Köln.

Monatlich ein Heft. Preis des Jahrganges 12 Mark. Zu beziehen durch alle Buchhandlungen des In- und Auslandes und die Postanstalten des Deutschen Reiches.

Supplement zum Jahrgang 1903.

Inhalt: **Gesellschaftsberichte.** (S. 386—389.) 1) Aerztlicher Verein in Nürnberg. — 2) Aerztlicher Verein in St. Petersburg. — 3) Société belge d'ophtalmologie à Bruxelles. — 4) Ophthalmological society of the Unitnd Kingdom.

Journal-Uebersicht. (S. 389—451.) I. Deutschmann's Beiträge zur Augen-Heilkunde. — II. Zeitschrift für Schulgesundheitspflege. — III. Zehender's Klinische Monatsblätter für Augenheilkunde. — IV. Wochenschrift für Therapie und Hygiene des Auges. — V. Die ophthalmologische Klinik. — VI. Ungarische Beiträge zur Augenheilkunde. — VII. La clinique ophtalmologique. — VIII. Revue générale d'ophtalmologie. — IX. Archives d'ophtalmologie. — X. Recueil d'ophtalmologie. — XI. Annales d'oculistique. — XII. British med. Journal. — XIII. The Therapeutic Gazette. — XIV. The med. Times and Hospital Gazette. — XV. Journal of Eye, Ear and Throat Diseases. — XVI. The Ophthalmic Review. — XVII. The Ophthalmic Record. — XVIII. The American Journal of Ophthalmology. — XIX. The Annals of ophthalmology. — XX. The Royal London Ophthalmic Hospital Reports. — XXI. Transactions of the American Ophthalmological Society. — XXII. Annales de Oftalmologia (Mexiko). — XXIII. Archivio di Ottalmologia von Prof. Angelucci. — XXIV. Annali di Ottalmologia. — XXV. Bollettino dell' Ospedale oftalm. di Roma. — XXVI. La clinica oculistica.

Bibliographie. (S. 451—467.) Nr. 1—68.

Uebersicht über die Leistungen der Augenheilkunde im Jahre 1903. (S. 468—484.)

Gesellschaftsberichte.

1) **Aerztlicher Verein in Nürnberg.** (Nach einem Referat in der Deutschen med. Wochenschrift. 1903. Nr. 48.)

Sitzung vom 16. Juli 1903.

Alexander. 1. Demonstration eines 20jährigen Mannes aus normaler Familie mit Thurmschädel und beiderseitiger neuritischer Sehnervenatrophie.

2. Demonstration eines Falles von grosser traumatischer seröser Iriscyste nach einer $1^1/_2$ Jahre vorher erlittenen Verletzung des rechten Auges (perforirender Wunde mit traumatischer Katarakt).

3. Ueber Augen-Erkrankungen bei Heufieber mit Demonstration des von Koster angegebenen Inhalators. Guilini demonstrirt einen Patienten mit angeborener Iriscyste. Fritz Mendel.

---

2) **Aerztlicher Verein in St. Petersburg.** St. Petersburger Med. Wochenschrift. 1903. No. 11.

Tschirjew. Ein vollkommen geheilter Fall fast absoluter links. Halb-Blindheit durch energische Anwendung von Quecksilber-Einreibungen. Die Ursache der Blindheit war wahrscheinlich eine Geschwulst im linken Occipital-Hirn.

Rimowitsch. Serum-Behandlung durch Streptokokken inficirter Hornhautwunden, nach Extraction. Hat die Infection bereits den Glaskörper erreicht, ist die Serum-Behandlung vollkommen machtlos.

Maslennikow. Ein Fall von hysterischer Sehstörung, die ein halbes Jahr anhielt und bei der die Sehschärfe wechselnd bis auf Fingerzählen herabgesetzt war. Ausgang in Heilung nach Strychnin-Injectionen und Arsen. Augengrund normal.

Kubli. Correctur der Kurzsichtigkeit. Bei einer Myopie von über 8 D wird die volle Correctur nicht mehr (nur in $^1/_7$ der Fälle!) vertragen. Um das Fortschreiten der Kurzsichtigkeit zu verhindern, soll jeder die ganze Correctur tragen, deren er bedarf und die er verträgt.

A. Krotow. Ueber Anwendung von Cuprum citricum. Bei Trachom mit leichtem Pannus gute Resultate. Bei geschwürigen Processen auf der Hornhaut wird es nicht vertragen.

Babrilow empfiehlt Massage bei chronischen Bindehaut-Erkrankungen.

Natanson stellt einen Patienten vor mit einem Fremdkörper in der Linse. Sideroskop negativ, ebenfalls Riesenmagnet. Pat. giebt an durch den Zahn einer Säge verletzt worden zu sein, dem Aussehen nach ist es Rost, was im Auge steckt.

---

3) **Société belge d'ophtalmologie à Bruxelles.**

Fünfzehnte Sitzung vom 27. April 1903.

1. van Duyse (Gent) zeigt die Patientin vor mit Ziffern auf der Iris. (Vgl. Annales d'oculistique, B. 112, S. 78.)

2. Coppez (Brüssel) zeigt zwei Fälle von doppelseitiger angeborener Ophthalmoplegia externa, Bruder und Schwester. Ersterer.

54 Jahre, verehelicht, ohne Kinder, bekam vor zwei Jahren ein Ulcus corneae links, wonach ein Leukom entstand, S = Finger in 25 cm. Rechts Myopie von 10 D; S = $^1/_{24}$. Beiderseits vollständige Ptosis; Augäpfel nahezu unbeweglich, etwa 1 mm. Annäherung bei der Convergenz; angeborene Rothgrünblindheit. Die Schwester zeigt ähnliche Erscheinungen, aber etwas schwächer; beim Blick in die Ferne Auswärtsschielen von 10°. Kurzsichtigkeit von 6 D; sonst normal; keine Farbenblindheit; hat zwei Kinder mit normalen Augen. Der Vater der Kranken war gesund, die Mutter, jetzt verstorben, litt wenigstens an doppelseitiger Ptosis. Die angeborenen Ophthalmoplegien scheinen den Pupillensphincter und die Ciliarmuskulatur unangetastet zu lassen; mit Kunn nimmt Vortr. einen nukleären Ursprung an. — de Ridder (Brüssel) bemerkt, dass nukleäre Veränderungen möglich sind; die Autopsien ähnlicher Fälle ergaben jedoch ein Fehlen der Levator-Fasern, eine bindegewebige Verkürzung der äusseren Bulbus-Muskeln; so kann man die normale Function der inneren Muskulatur besser verstehen.

3. Rutter (Lüttich) und van Duyse (Gent) über alveoläres Leukosarkom der Augapfel-Bindehaut. Der 56jährige Pat. erlitt 1900 eine leichte Verwundung des rechten Auges aussen durch Stroh, welches unter die Bindehaut drang; Extraction eines Stückchens; nach zweiwöchentlicher Eiterung Ausstossung eines weiteren Stückchens; langsame Heilung. Zwei Monate später entfernte ein Kollege an eben der Stelle eine erbsengrosse Geschwulst, von ihm als Sarkom gedeutet. Neben der Stelle zwei Jahre später eine harte, röthliche Geschwulst, haselnussgross unter der Bindehaut; oberhalb der Hornhaut ein rother Flecken, ebenso an der inneren Bindehaut. Die Geschwulst entsprang gestielt nahe am M. rectus inferior; Ausschneidung. Der rothe Fleck an der medianen Seite ist verschwunden; aber unterhalb der Insertion des M. rectus internus entstand wieder eine Geschwulst wie die eben erwähnte, war aber fester verwachsen. Der Flecken oberhalb der Hornhaut ist jetzt zur höckerigen Geschwulst entwickelt. Die ausgeschnittenen Geschwülste erwiesen sich als alveolare Leukosarkome; einer sah aus wie ein Lymphom, was vom Vortr. als ein durch hyaline Entartung entstandenes Pseudoreticulum gedeutet wird.

4. Rogman (Gent) über Orbitalcyste mit Mikrophthalmus. In der rechten Orbita eines 6monatlichen Kindes fand Vortr. eine bläuliche Cyste mit T—3, keinen Lidschluss zulassend und daher absondernd; linkes Auge gesund. Die Cyste enthielt eine gelbe Flüssigkeit, war innen glatt; oben in der Orbita kein Gewebe, hinten Fett, unten ein Mikrophthalmus. Enukleation; die Cystenwand ist hauptsächlich aus Neuroglia zusammengesetzt, mit vielen retinalen Elementen, aber ohne Pigment, ohne Zapfen und Stäbchen. Der ellipsoidförmige Bulbus hat die Hornhaut nach unten und vorn gerichtet, den Sehnerv nach unten, hinten. Oben hinten eine Lederhaut-Oeffnung, durch welche Auge und Cystenhöhle verbunden sind. Vordere Kammer trichterförmig vertieft; die undurchbohrte Iris adhärirt an die verlängerte Linse; vollständiger Strahlenkörper mit stark nach hinten ausgezogenen Fortsätzen; rings um die Linse und besonders hinten ist Bindegewebe, welches sich hinten strangförmig ausdehnt und durch Ausläufer mit der hinteren Irisfläche und der Lederhaut verbunden ist; der Strang ist gefässreich und enthält wahrscheinlich die Arteria hyaloidea. Die Aderhaut, oben als gesonderte Haut zu erkennen, ist unten undeutlich. Der Sehnerv enthält ein centrales Gefäss; sobald er in den Augapfel eingedrungen ist, gehen seine

Fasern sofort nach hinten in die Cyste. — van Duyse weist hin auf die Anwesenheit von Ganglienzellen in der Cyste; ebenso müssen Retina-Elemente in den Chorioidealcolobomen vorhanden sein, da hier Licht- und sogar Farbenperception vorhanden sein kann; weiter auf das Fehlen von Pigmentepithel und von Chorioidea unten, was mit der typischen Foetalspalte korrespondirt; ähnliches war von ihm bei Cyclopen und Mikrophthalmen mit kolobomatösen Säcken gefunden. Die Lage der Cyste ist wohl durch Verdrängung des Mikrophthalmus bedingt.

5. Brandes (Antwerpen) über recidivirende Blutungen in Retina und Glaskörper. Ein 19jähriger Mann litt seit zwölf Jahren an Epistaxis, seit zwei Jahren an Verdunklungen des linken Auges, welche sich alle zwei Monate wiederholten, als plötzlich dieses Auge nichts mehr sah. Diffuse Trübung durch Blut im Glaskörper; Tn; rechtes Auge gesund, emmetrop; S = $^2/_3$. Fünf Monate später S links $^1/_8$; einen Monat später drei Blutklumpen in der rechten Netzhaut; Macula nicht angegriffen. Täglich eine Thyreoidin-Tablette; hierbei blieben die Blutungen aus, auch die linken (bis heute fünf Monate), was Vortr. auf den Thyreoidin-Gebrauch zurückführt. — Venneman (Löwen) hat zwei Fälle mit Extr. chinae in hohen Dosen behandelt, mit gutem Erfolg; als bei einem Kranken die Blutungen nach zwei Jahren zurückkehrten, half Extr. chinae nicht mehr. — Rogman gab 1899 (Bull. et Mém. Soc. Fr. d'opht. p. 340) schon Erfolge durch Thyreoidin an: mehrere Fälle aber wurden nicht dadurch beeinflusst.

6. van Duyse (Gent) über pulsirenden Exophthalmus durch Pseudo-Aneurysma: der Ausgang des im Centralblatt Bd. 27, S. 72 beschriebenen Falles. Der Kranke starb Ende Mai 1903 unter Symptomen einer Bulbärparalyse. Die Nasengeschwulst war das primäre; die der Orbita und des Schädeldaches waren sekundär; es ist ein Fibrosarkom mit myxomatös degenerirten Cysten.

7. Coppez (Brüssel) über Aktinomykose der Orbita. Ein 56jähriger Brauerknecht hatte August 1902 Schmerzen in den oberen Mahlzähnen rechts, welche Oktober kariös entfernt wurden. Weitere Schmerzen und Anschwellung vor dem Ohre rechts; Blutegel, Tinct. iodi ohne Erfolg. Im Januar 1903 eine Punktion an der rechten Schläfe; gelber Eiter, ohne Körner, gangränös riechend. Eine Woche später Abscess rechts an der Maxilla inferior; Punction, Eiter und Blut. Am 15. Februar neue Punction an der rechten Schläfe; der ganze Bezirk angeschwollen; Exophthalmus 4 mm nach vorn. Im März mehrere höckrige Anschwellungen im Antlitz, eine Fistel neben dem unteren Teile der Orbita rechts; die Sonde stiess 4 cm tief auf die äusseren Orbital-Knochen. Pat. wog über 100 kg. Depage schnitt ein auf die hervordringenden Massen; Muskelgewebe verschwunden; dafür ein speckiges Gewebe mit vielen Höhlen, die eine weissliche dicke Flüssigkeit enthielten. Ausschneidung, Auslöffelung. An anderen Stellen Eiter mit Actinomyces; guter Verlauf; Pat. nahm bis 10 g Jodkali per Tag, im Ganzen 450 g. Der Exophthalmus blieb; Ulcus corneae, Hornhaut anaesthetisch; Paralyse des rectus externus: operative Vereinigung der Lider. Am 6. Juli schloss sich die Fistel; Exophtalmus stärker. Am 12. Juli typhöse Erscheinungen mit positiver Widal'scher Reaktion; Nierenschmerzen. Exitus 24. August. Pat. kaute häufig rohes Korn, was die Actinomykose auf die kariösen Zähne eingeimpft haben kann.

Pergens.

4) **Ophthalmological society of the United Kingdom.** (British med. Journal. 1903. 7. November.)

Sitzung vom 29. October 1903.

Nettleship berichtet über einen Fall von Angiosarcom bei einer 24jähr. Patientin.

J. H. Fisher beschreibt ein Sarcom der Aderhaut bei einer 52jähr. Frau.

F. O. Kinealy theilt einen Fall von Tabaksamblyopie mit.

Mayon spricht über die Anatomie der Plaques bei Xerosis. Er meint, dass das Wichtigste eine Keratin-Ablagerung in den obersten Epithelschichten sei.

Sitzung vom 19. November 1903.

Nettleship berichtet über einen Fall von indirecter Schussverletzung des Auges.

Freeland Fergus beschreibt eine Ectropion-Operation.

Harmann spricht über die Grössenschätzung entfernter Objecte.

Sitzung vom 10. December 1903.

Ridley stellte einen Fall von Aneurysma arteriovenosum der Orbita vor. 6 Monate nach Unterbindung der Carotis communis war ein Recidiv eingetreten.

Flemming demonstrirte die Abbildung eines Falles von hochgradiger Degeneration der Netzhaut-Arterien.

Doyne zeigte einen Fall von exudativer Retinitis. (Retinal effusion.)

Anderson stellte eine 29jährige Frau mit Pemphigus der Conjunctiva vor.

Holmes Spicer stellte einen Fall von hereditärer knötchenförmiger Hornhauttrübung vor. Der Vater und die Tochter litten an derselben Affection.

Dawnay zeigte ein Kind mit einseitigem Anophthalmus. Ob nicht doch ein rudimentärer Bulbus vorhanden war, ist nicht sicher festgestellt worden.

Journal-Uebersicht.

I. Deutschmann's Beiträge zur Augen-Heilkunde. 1903. Heft 57.

1) **Beiträge zur Kenntniss der sympathischen Erkrankungen des Auges,** von Dr. Ernst Wingenroth in Mannheim.

Mittheilung von 4 Fällen sympathischer Ophthalmie: 2 Mal handelte es sich um Papilloretinitis, je einmal um „Neuroretino-Chorioiditis" und um „Uveïtis"; in allen 4 Fällen war schwere Verletzung des andren Auges vorausgegangen.

Dass in Fall IV eine sympathische Ophthalmie vorlag, erscheint dem Ref. mehr als zweifelhaft. Das verletzte Auge war 5 Tage post trauma entfernt worden; das andre hatte bei der Entlassung aus dem Krankenhause

normale Sehschärfe; derselbe Befund wurde bei mehrfach wiederholten späten Untersuchungen immer von Neuem erhoben. Die Erkrankung setzte $1^1/_2$ Jahre nach der Verletzung bei völlig reizlosem, nirgends schmerzhaftem Auge: nur die Eintrittsstelle des Sehnerven war gleichmässig leicht gerötet, und es entwickelte sich späterhin ein atrophischer Process des Sehnerven mit Einengung des Gesichtsfelds und Herabsetzung der Sehschärfe bis auf Fingerzählen in 1 m (nach 4 Jahren). Ob Lues vorlag, wird nicht berichtet. — Es dürfte sich um Sehnervenatrophie gehandelt haben; im Hinblick auf die sehr frühzeitige Enucleation des verletzten Auges steht die Diagnose „sympathische Ophthalmie" vollständig in der Luft.

---

2) Ein Beitrag zur operativen Behandlung angeborener Linsenluxationen durch Discission, von Dr. U. Mayeda (Nagoya, Japan). (Aus der Univ.-Augenklinik zu Giessen.)

Mittheilung zweier Fälle von subluxirten Linsen (beiderseits), seit Geburt bestehend, complicirt mit hochgradiger Myopie. Die Therapie bestand in mehrmals wiederholter Discission (Prof. Komoto in Tokio), nachdem mit einer seitlich in die Sklera eingestochenen Nadel die Linse fixirt worden war (Fall I, 15jähriger Patient); Erfolg Sehschärfe beiderseits = $^{20}/_{40}$ mit + 10 D (vorher Sehschärfe = $^{20}/_{50}$ bezw. $^{20}/_{40}$, allerdings mit hochgradigem Astigmatismus, — 8 D ⊂ — 6,5 D u. s. w.). Im 2. Falle (10jähriger Knabe) bestand mit — 24 D Sehschärfe = $^{6}/_{60}$. Beiderseits Discission nach Fukala. Erfolg S = $^{6}/_{12}$ mit + 10 D. (Diese Refraction ist unverständlich; wenn die Myopie wirklich 24 D betragen hätte, müsste nach der Operation ungefähr Emmetropie eintreten. Ref.) Nach $2^1/_2$ Jahren rechts Netzhautablösung.

Trotz der nicht zu leugnenden Gefahren sei die Discission bei angeborener Linsenektopie als die Normal-Operation anzusehen; die Extraction sei noch bedenklicher.

Zum Schluss referirt Verf. über einen 8jährigen Knaben mit beiderseits angeborener Linsenektopie aus der Privatpraxis von Vossius. Das Bemerkenswerthe liegt darin, dass es hier zu einer spontanen Schrumpfung der Linsen kam, die jeden Eingriff erübrigte. Sehschärfe schliesslich = 0,3, bezw. 0.4. Rechts sah man unten hinter der Iris einen kleinen, sehr beweglichen grauen Linsenrest; links war gar nichts mehr zu entdecken.

---

3) Bemerkungen zur Pupillen-Erweiterung, von Dr. Emanuel Schwarz in Aussig.

Verf. verwendet Lösungen, in denen Atropin 1 %, Scopolamin 0.03 %, Duboisin 0,03 %, Hyoscin. hydrojod. 3 ‰ gleichzeitig vorhanden sind. Giftwirkungen traten nicht ein, hingegen entfalte diese gleichzeitige Darreichung der Alkaloide eine unvergleichlich grössere Energie, und die Wirkung zeige sich rascher; alte Synechien seien so noch zerreissbar.

C. Hamburger.

II. Zeitschrift für Schulgesundheitspflege. 1903. Nr. 7.

Auge und Kunst in der Schule, von Dr. H. Berger in Hannover.

„Mehr zeichnen, weniger schreiben". „Die Schübungen sind kein

müssiger Zeitvertreib, sondern ein wichtiges Bildungsmittel, das den Menschen befähigen soll, sich neben der Arbeit dem reinen Genusse der Natur und der Kunst hinzugeben."

Nr. 8.

Ueber Verletzungen des Auges und Schultinte, von Dr. E. H. Oppenheimer in Berlin.

Verf. glaubt die Ansicht über die Ungefährlichkeit der Schultinte durch einen glücklich verlaufenen Fall stützen zu können, in welchem ein Auge eine 6—7 mm lange, „tiefe" Skleralwunde erhielt durch Verletzung mit einem geworfenen Federhalter. Stichwunde und Umgebung blauschwarz verfärbt. Ciliarkörper nicht verletzt. Nach 14 Tagen Auge reizfrei.

Da das Auge nicht eröffnet war, beweist der Fall sehr wenig.

Nr. 10.

1) **Epidemische Augen-Entzündungen in Schulen,** von Dr. W. Feilchenfeld in Charlottenburg.

Bei einer Gemeindeschule in Charlottenburg, die wegen Augen-Entzündung geschlossen worden war — die Desinfection dauerte 3 Wochen — stellte sich heraus, dass es sich um eine gewöhnliche Conjunctivitis gehandelt haben muss. Kein einziger Fall von Trachom oder auch nur Trachom-Verdacht — also ein grundloser Alarm, zumal auch in Schulen ohne Augen-Epidemie von H. Cohn, Schmidt-Rimpler u. A. 25—34 % Bindehaut-Entzündungen gefunden wurden.

Verf. knüpft hieran den Rath, Schulen „wegen Augen-Entzündung" nur dann zu schliessen, wenn ein Augenarzt auf Grund bakteriologisch gesicherter Diagnose eine schwere Infection constatirt.

2) **Häufigkeit der Sehstörungen bei Lehrerinnen,** von Dr. R. Wichmann in Harzburg.

Unter 780 Lehrerinnen, welche Verf.'s Anfragen beantworteten, tragen 328 = 42 % ein Augenglas. C. Hamburger.

III. Zehender's Klinische Monatsblätter für Augenheilkunde. 1903. October.

Festschrift zum 70. Geburtstag von Geheimrath Saemisch.

1) **Gitterförmige Hornhaut-Trübung nach Augen-Verletzungen,** von L. Caspar.

Verf. macht auf Veränderungen an der Hornhaut aufmerksam, welche sich nur im Anschluss an Verletzungen meist schwerer Art bilden. Stets war hiermit immer eine gewisse Contusion verbunden und eine Gewebstrennung am Hornhautrande vorhanden. In den mittleren Partien der Hornhaut sah man scharf gezeichnete, mehr oder minder feine, gradlinige Trübungen von verschiedener, meist beträchtlicher Länge und wechselnder, aber beschränkter Zahl, vier bis höchstens zehn. Ihre Stellung zueinander war mitunter annähernd parallel, auch kamen recht- oder spitzwinkelige Krümmungen vor, so dass eine gitterförmige Configuration entstand. Ihre Lage war dicht unter dem Hornhautepithel. Das erste Auftreten der Streifen wurde frühestens eine Woche nach der Verletzung beobachtet, stets trat eine völlige Restitution ein.

2) Ueber Exophthalmus, von E. Bertram.

Verf. beschreibt einen Fall von eitriger Entzündung der Oberkieferhöhle, welche den Knochen am infraorbitalen Rande durchbrochen, das retrobulbäre Gewebe zur Entzündung gebracht und hochgradigen Exophthalmus hervorgerufen hatte.

Bei einem 47jährigen Manne hatte ein von der Dura mater in der linken Schädelgegend ausgehendes weiches Sarcom einen bröckeligen Zerfall der äusseren Schädelknochen veranlasst. Die Dura selbst war nicht durchbohrt, das Gehirn nicht angegriffen. Nach vorn war die Geschwulst durch die Fissura orbitalis superior in die linke Augenhöhle hineingewuchert und hatte den Bulbus nach vorn und unten gedrängt.

---

3) Ueber Augen-Verletzungen und Augenschutz in der Eisen- und Stahl-Industrie, von Dr. Hillemanns.

Am häufigsten sind Augen-Verletzungen, wenn auch nur meist leichten, die Schleifer ausgesetzt, denen oft Theilchen und Funken von Stein, Stahl oder Schmirgel ins Auge fliegen, welche indessen meist an der Oberfläche haften bleiben. Schwerere Augen-Verletzungen, die sehr häufig zur Durchbohrung des Augapfels führen, erleiden besonders die Arbeiter der Metall-Industrie, die mit Meissel und Hammer harte Metalltheile bearbeiten. In den Giessereien, Schmelzereien, Walzwerken und Hammerschmieden sind die Arbeiter besonders vor verspritzender glühender Schlacke und geschmolzenem Metall zu schützen. Um diesen Verletzungen vorzubeugen, empfiehlt sich zunächst die Einführung vollkommener Maschinen, Werkzeuge und Schutzvorrichtungen. Ausserdem Massregeln, dass beim Behauen spröder Gegenstände die abgehauenen Späne nicht nach viel benutzten Durchgängen oder nach andren Arbeitsstätten fliegen können, und der Gebrauch guter Schutzbrillen.

---

5) Die Beziehungen zwischen Glaucom und Netzhaut-Abhebung, von Dr. Hillemanns.

Dem Glaucom und der Netzhaut-Abhebung liegt eine gemeinsame Ursache zu Grunde bei Tumor und hämorrhagischen Netzhautprocessen. Abhebung kommt in Augen vor, welche sich im Stadium der glaucomatösen Degeneration befinden. Aber auch in früheren Stadien des Glaucoms, ehe es zur Degeneration gekommen ist, kann sich in seltenen Fällen die Retina abheben. Ist die Abhebung primär, so beobachtet man bei Ausbruch einer Iridocyclitis oder Bildung einer hinteren Synechie zuweilen Glaucom, ebenso bei traumatischer Abhebung. Auch ist in seltenen Fällen das gleichzeitige Bestehen von Abhebung und Glaucom beobachtet worden, bei denen es nicht auszumachen ist, welches Leiden das primäre war. Verf. beschreibt einen derartigen Fall.

---

6) Zwei Fälle von Vaccine-Ophthalmie, von Th. Aron.

Es handelt sich um 2 Frauen, deren Lider von ihren frisch geimpften Säuglingen inficirt waren. Der Verlauf war ein guter.

---

7) Ueber Pilz-Concremente in den Thränencanälchen, von Dr. zur Nedden.

Verf. entfernte aus dem oberen und unteren Thränenröhrchen des linken Auges einer 42jährigen Frau Pilz-Concremente, welche bereits seit 5 Monaten

eine Reizung der Bindehaut veranlasst hatten. Es handelte sich wahrscheinlich um einen zur Streptothrix-Gruppe gehörenden Pilz.

---

8) Ein Fall von Melanosis Corneae in Verbindung mit einem Pigmentnetz in der vorderen Kammer und auf der Iris, von Dr. zur Nedden.

Bei einem 57jährigen Schreiner fand Verf. in den tiefen Schichten der Cornea des rechten Auges zahlreiche, sehr kleine Pigmentklümpchen von schwarzer Farbe und unregelmässiger Form. Dieselben vertheilten sich fast über das ganze hintere Viertel der Hornhautschichten. In der vorderen Kammer durchzog netzförmig ein flottirendes Gewebe das Kammerwasser, welches mit dem Pigment der Cornea in Verbindung stand. Nirgends konnte man ein Eindringen des schwarzen Pigments in das Irisstroma wahrnehmen. Nach der Ansicht des Verf.'s handelt es sich hier um eine ungewöhnlich seltene Entwicklungs-Anomalie.

---

9) Beitrag zur Kenntniss der tuberculösen Aderhautgeschwulst, von Dr. zur Nedden.

Verf. berichtet über zwei Fälle von unter dem Bilde eines intraocularen Tumors einhergehender Tuberculose der Aderhaut, welche ein 16jähriges und ein 5jähriges Mädchen betrafen. Unter heftigen entzündlichen Erscheinungen von Seiten des Uvealtractus spielte sich ein aller Behandlung trotzender, bösartiger Process im Auge ab, bei welchem man wegen frühzeitigen Auftretens eines trüben Exsudats im Glaskörper und in der abgehobenen Netzhaut ophthalmoskopisch keine Einzelheiten mehr erkennen konnte. Nach einigen Wochen trat eine buckelige Vortreibung der Sclera und Protrusion des Bulbus auf. Die betreffenden Augen wurden enucleirt, und es fand sich ein von der Aderhaut ausgehender tuberculöser Tumor.

---

10) Beiträge zur Kenntniss der angeborenen Bindegewebsbildungen im Glaskörper, von W. Reiss.

Im ersten Falle handelte es sich um ein Colobom am Sehnerveneintritt mit Verdichtung und Fortbestehen des die fötale Glaskörper-Schlagader umgebenden Bindegewebes und Resten der Vasa hyaloidea propria; im zweiten um Verdichtung und Fortbestehen des die fötale Glaskörper-Schlagader umgebenden Bindegewebes mit Resten der Vasa hyaloidea propria, und im dritten um ein angeborenes bindegewebiges Diaphragma im Glaskörper des linken Auges mit grossem Funduscolobom, sowie Colobom der Macula lutea des rechten Auges.

---

11) Ueber einige seltnere Geschwülste des Augapfels epithelialer Natur, von W. Reiss.

Verf. beschreibt ein epicorneales Carcinom, ein peribulbäres Epitheliom und ein metastatisches Adeno-Carcinom der Chorioidea.

---

12) Ueber die Behandlungsmethode des Ulcus corneae serpens mit besonderer Berücksichtigung der in der Bonner Universitäts-Augenklinik geübten Therapie, von J. Hermann.

In der Bonner Universitäts-Augenklinik sind die Resultate der Keratotomie bei Ulcus corneae serpens entgegen den Mittheilungen andrer Ophthal-

mologen immer noch sehr günstige, und kann diese Operation nur aufs wärmste empfohlen werden. Dieselbe ist jedem andren Eingriffe entschieden vorzuziehen.

---

13) **Ueber gonorrhoische und nichtgonorrhoische Bindehaut-Entzündung bei Neugeborenen**, von M. Haupt.

Unter 62 Fällen von Blennorrhoea neonatorum gelang es 45 Mal den Gonococcus nachzuweisen, unter den 17 übrigen Fällen liessen sich nur in 5 Fällen andre pathogene Mikroorganismen nachweisen, welche man als Träger der Infection ansehen konnte, und zwar 2 Mal der Influenzabacillus, 1 Mal Pseudo-Influenzabacillen und je 1 Mal Bacterium coli und Streptokokken. Bei den nichtgonorrhoischen Erkrankungen zeigte sich eine wesentlich geringere Neigung zu Hornhaut-Affectionen.

November—December.

1) **Subconjunctivale Extraction mit Bindehauttasche**, von W. Czermak.

Verf. sticht wie zu einem Halbbogenschnitt nach unten im horizontalen Hornhautmeridian das 3 mm breite Graefe'sche Messer, die Schneide nach unten, ein und führt die Klinge dann horizontal bis zur Pupille. Ein symmetrischer Ausstich nach Innen kann gemacht werden, ist aber nicht nothwendig. Beim Einstich nimmt man mit der Messerspitze zuerst die Bindehaut 1—1,5 mm vor dem Limbus entfernt auf und sticht dann erst dicht hinter dem Limbus durch die Sclera. Hierauf wird das Messer wieder herausgezogen, wobei man, wenn die Linse gebläht und die Kapsel nicht verdickt ist, sogleich diese einschneidet. Vom Einstich aus wird nun mit der Scheere ein vertikaler Schnitt in der Bulbusbindehaut nach unten, etwa 1,2 cm lang, angelegt. Diese wird nach unten von der Hornhaut bis innen hin unterminirt. Alsdann wird der Kammerschnitt mit der gekrümmten Louis'schen Scheere, deren Spitzen abgerundet sein müssen, so ausgeführt, dass man mit dem einen Blatte flach durch die Einstichöffnung in den Kammerfalz eingeht, während das andre Blatt in der Bindehauttasche verläuft. So wird der Schnitt dicht hinter dem Bindehautsaume glatt vollendet. Nun ist eventuell noch die Kapsel zu eröffnen, was vom äusseren Wundwinkel mit der Fliete oder Kapselpincette geschehen kann. Die Austreibung der Linse erfolgt durch das Sturzmanöver mit zwei Kniespateln, wovon das untere unter die abgelöste Bindehaut eingeführt werden muss, um die periphere Wundlippe niederzudrücken. Die Linse tritt in die Bindehauttasche und von da durch den Bindehautschlitz nach aussen. Darauf wird letzterer durch eine Seidennaht geschlossen.

---

2) **Subconjunctivale Alkohol-Injectionen**, von M. Peschel.

Verf. injicirte eine 10—15% Alkohollösung subconjunctival und hatte gute Erfolge bei ulcerirender Keratitis und Keratitis parenchymatosa, sowie Keratitis superficialis und Ulcus serpens, ausserdem bei Episcleritis und Iritis, bei Glaskörper-Hämorrhagien und Glaskörper-Opacitäten, bei Chorioiditis, sympathischer Ophthalmie, sowie retrobulbärer Neuritis.

---

3) **Ueber das Verhalten der Irismuskeln bei traumatischer Pupillenlähmung**, von Georg Levinsohn.

Eine Bulbus-Contusion führt in der grossen Mehrzahl der Fälle zu einer Mydriasis traumatica, in seltenen Fällen zu einer Miosis traumatica. Letztere

kommt entweder auf reflectorischem Wege durch Trigeminus-Lähmung zu Stande, oder sie ist die Folge einer Dilatatorlähmung ohne oder mit Verletzung des Dilatatormuskels. In den vereinzelten Fällen, wo es sich um eine Dilatatorlähmung ohne Verletzung des Muskels handelt, dürfte die Lähmung einerseits schnell vorübergehender Natur sein, andrerseits wohl immer mit einer Sphinkterparese einhergehen, welche die Dilatatorlähmung überdauert. Umgekehrt ist mit einer Mydriasis traumatica sehr häufig eine Dilatatorlähmung verbunden, und zwar lässt sich dieselbe schon dadurch nachweisen, dass die bei Tagesbelichtung weite Pupille bei der Beschattung enger bleibt, als die gesunde Pupille. Die Dilatatorlähmung bei der Mydriasis traumatica ist in der Regel nicht so intensiv und schwindet schneller als die Sphinkterlähmung. Letztere bildet bei der Mydriasis traumatica in Bezug auf die Erweiterung das Hauptmoment, während die kleinen Sphinkterrisse nur einen geringen Grad der Erweiterung zur Folge haben. Auch die Lähmung des Sphinkter pupillae pflegt bei der Mydriasis traumatica nicht selten entweder ganz zurückzugehen, oder wenigstens mit der Zeit abzunehmen. Die durch Gewebsschädigungen bedingten Formenveränderungen der Pupille, sei es, dass es sich um eine Mydriasis oder eine Miosis handelt, sind dagegen dauernder Natur.

---

4) Einseitige spontane Lückenbildung der Iris durch Atrophie ohne mechanischen Zug, von Clemens Harms.

Bei einem 43jährigen Manne hatten sich in der linken Iris während der letzten 10 Jahre ohne bekannte Veranlassung zwei grosse colobomartige Lücken allmählich entwickelt. Dabei bestand eine leichte Drucksteigerung.

---

5) Zur Wiederanlegung der abgelösten Netzhaut, von O. Lange.

An einem Auge mit Netzhautablösung entwickelte sich ganz plötzlich innerhalb weniger Tage eine totale Cataract. Letztere wurde operirt. Nach 8 Tagen zeigte sich die Netzhaut in allen ihren Theilen gut anliegend Nach der Ansicht des Verf.'s hatte die unter Blähungs-Erscheinungen sich entwickelnde Cataract die spontane Wiederanlegung der Netzhautablösung günstig beeinflusst. Die Blähung und die mit dieser verbundene Volumzunahme der sich trübenden Linse haben durch Normalisirung des intraocularen Druckes, speciell des Glaskörperdruckes, hierbei eine wichtige Rolle gespielt.

---

6) Ueber Entwicklung von Membranen auf der Vorderfläche der Regenbogenhaut, von K. Rumschewitsch.

Verf. beobachtete an drei zu Grunde gegangenen Augen die Bildung einer Glasmembran auf der Vorderfläche der Iris, welche jedenfalls aus dem Endothel der letzteren sich entwickelt hatte. Horstmann.

IV. Wochenschrift für Therapie u. Hygiene des Auges. Herausgeg. v. Dr. Wolffberg. 6. Jahrgang. 1903. Nr. 20 und 21.

Trachom und Cuprocitrol (v. Arlt), von Dr. Emil Bock in Laibach.

Verf. verwandte nach dem Vorgang v. Arlt's Cuprocitrol in 10 % Salbe (mit Ung. glycerin.) und behandelte im Ganzen 58 Fälle, im Alter von 9 bis 78 Jahren. 38 Mal (= 65,2 %) war der Erfolg gut oder sehr gut, 11 Mal zeigte sich keine Wirkung (= 18,9 %), 9 Mal (= 15,4 %)

wurde es nicht vertragen. Letzteres sei namentlich der Fall bei skrophulösen Individuen. Besonders auffallend und erfreulich sind die Erfolge in jenen Fällen, „welche schon Jahre lang krank, trotz aller Mühen und Vielseitigkeit der Behandlung nie für längere Zeit auf einen erträglichen Standpunkt gebracht werden konnten, deren häufige Wiederkehr von Nachschüben, besonders im Bereiche der Hornhaut, die Ausübung eines Berufes sehr erschwerten, wenn nicht unmöglich machten." Ein weiterer Vortheil ist, dass der Patient das Mittel bequem selbst appliciren kann (2 Mal täglich). Pannös getrübtes Hornhautgewebe hellt sich auf, der Erfolg ist in der Regel überraschend. Ein gleichzeitig vorhandenes Hornhautgeschwür ist nicht nur keine Gegenanzeige gegen Cuprocitrol, sondern reinigt sich sogar unter dem Einfluss dieser Behandlung auffallend gut.

„In vorgeschrittenen Fällen mit beginnender Narbenbildung in der Bindehaut, besonders aber bei gleichzeitigem Pannus, übertrifft das Cuprocitrol jedes andre, bisher geübte Verfahren."

„Die Behandlung mit Cuprocitrol hat ... eine grosse volkswirthschaftliche Bedeutung, insbesondere für entlegene Gegenden, in denen regelmässige ärztliche Behandlung unmöglich ist."

Nr. 22.

Die Krankheiten des Uvealtractus, von Dr. Ohlemann in Wiesbaden. (Sammelreferat.)

Nr. 24.

1) **Ueber die Häufigkeit der spontanen Netzhaut-Ablösungen bei hochgradiger Kurzsichtigkeit,** von Dr. Eugen Berger.

An einem Material von 48 824 Kranken (1898—1902) der Fröhlich'schen Augenklinik stellte Verf. fest, dass unter 2261 Augen mit M $\geqq$ 10 D 18 Ablösungen = 0,79 % sich befanden (bei bis 30jährigen Kurzsichtigen; diese Altersgrenze ist gewählt, weil hauptsächlich bis zu diesen Jahren die Myopie-Operation in Frage kommt). In v. Hippel's Klinik (ebenfalls bis zur Altersgrenze von 30 Jahren) wurden hingegen 4 % „spontane" Ablösung bei Myopie festgestellt — den Unterschied erklärt Verf. aus der Thatsache, dass in den Universitätskliniken sich das schwerste Material sammelt. Der geringe Procentsatz der spontanen Ablösungen lehrt, „dass wir uns an die Ausführung der Fukala'schen Methode, welche seiner Zeit mit zu grossem Enthusiasmus aufgenommen worden ist, doch nur mit der äussersten Vorsicht heranwagen dürfen."

2) **Die Bekämpfung der endemischen Conjunctival-Krankheiten in Aegypten,** von Dr. Wolffberg.

Nach dem Vorschlage Osborne's in Alexandria sollen in Aegypten von jetzt an fliegende augenärztliche Colonnen ins Innere des Landes gesandt werden, nach Art der in Russland längst üblichen. Das Geld giebt ein englischer Wohlthäter (Sir Cassel).

Nr. 25.

Ueber die Einwirkung der Kanthariden auf das Auge, von Dr. Rich. Hilbert.

Bei einem Mädchen, welches Kanthariden in einem Mörser gestossen und dabei, der ausdrücklichen Anweisung zuwider, den Kopf nicht verhüllt hatte,

entwickelten sich beiderseits Reizerscheinungen, Lichtscheu, Regenbogenhaut Entzündung.

Nr. 26.

Drei Fälle von Cataract durch Contusion, von Dr. R. Bylsma.

Die Linsentrübung war durch Contusion entstanden, ohne Eröffnung des Bulbus; in einem Falle — sie war nur partiell — ging sie in 14 Tagen spurlos zurück.

Nr. 27.

1) **Die vollkommene Correction der Myopie,** von Dr. Bylsma.

Verf. hält auf Grund seiner Beobachtungen ($3^1/_2$ Jahre) an 20 Myopen bis zu 6 D die Vollcorrection der Myopie nicht für ein „entscheidendes Mittel gegen das Zunehmen der My., giebt aber doch die vollcorrigirende Brille, „um Schlimmerem zuvorzukommen."

2) **Ueber einen Fall von Pemphigus conjunctivae und daraus erfolgtem Symblepharon totale,** von Dr. Franz Heilborn.

Die Krankheit betraf beide Augen; von der rechten Hornhaut war schliesslich nur noch ein etwa 2 mm grosser Kreis zu sehen.

3) **Neunter Bericht über die Augen-Abtheilung der Landes-Krankenanstalt in Olmütz,** von Dr. Ed. Zirm.

Der Bericht umfasst 1366 Kranke. Hervorzuheben ist auch hier die in der überwiegenden Mehrzahl der Fälle vorzügliche Wirkung der v. Arlt'schen Cuprocitrolsalbe.

Nr. 28.

Ueber Verwendung 3 % Skopolamin-Lösung zur Pupillen-Erweiterung und des Yohimbins als Augen-Anästheticum, von Dr. H. Salomonsohn.

Verf. hat bei Anwendung des Skopolamins in obiger Concentration Vergiftungs-Erscheinungen „in nennenswerthem Grade nur einmal" gesehen und lässt sich dadurch nicht von dem Gebrauch der starken Lösung abhalten. (Ref. möchte auf Grund eigener, sehr ernster Erfahrung hiervor warnen.)

Yohimbin (Spiegel) in 1 % Lösung erzeugt nach kurzem Brennen eine Anästhesie der Bindehaut in 1 Minute, nach 4 Minuten sei auch die Hornhaut anästhetisch; dies hält eine halbe Stunde an. Die dabei auftretende Hyperämie der Bindehaut lässt sich durch Adrenalin — entgegen den Angaben Haike's — nicht nennenswerth beeinflussen. Bei Lid-Operationen ist das Mittel daher, wegen der reichlicheren Blutung, nicht zu empfehlen, wohl aber bei cornealen Eingriffen.

Nr. 29.

1) **Trachombehandlung mit Cuprocitrol von Februar 1902 bis März 1903,** von Dr. F. R. v. Arlt.

Tabellarische Zusammenstellung der an den Verf. gesandten Berichte über 306 Trachome aller Formen. Resultat fast durchweg sehr ermuthigend. Verf. bittet um weitere Mittheilungen.

2) Die Verhütung der Augen-Eiterung der Neugeborenen in Preussen und in Spanien, von Prof. H. Cohn.

Verf. hält mit Nachdruck daran fest, dass die obligatorische Credéisirung eingeführt werden müsse, zumal seine neuesten Untersuchungen (Wiener med. Wochenschrift, 1901: „Haben die neueren Verhütungsvorschläge eine Abnahme der Blindenzahl herbeigeführt?") nicht nur keine Abnahme, sondern vielmehr Zunahme der durch Blennorrhoe Erblindeten ergeben haben. Die 1 % Argentumlösung dürfte geeignet sein die 2 % zu ersetzen; sie wirkt gefahrlos und sicher, — letzteres bestätigen auf Grund grossen Materials Leopold in Dresden und Bischoff in Bonn, Assistent von Fritsch. — Unter scharfer und berechtigter Ablehnung der Einwände von L. Hirsch führt H. Cohn an, dass die Meldepflicht jetzt um so weniger bedenklich sei, als ja nicht nur der Gonococcus, sondern auch andre, geschlechtlich unbedenkliche Bakterien diese Krankheit hervorrufen.

Aus den Mittheilungen des spanischen Arztes Alvarado's ist hervorzuheben, dass in den Vereinigten Staaten von Nordamerika jede Hebamme mit sechs Monaten Gefängniss und 100 Dollar Geldbusse bestraft wird, wenn sie nicht in den ersten 6 Stunden dem nächsten Arzte des Gesundheitsamtes die Blennorrhoe meldet.

Nr. 32.

Adrenalin und Atropin, von Dr. R. Mengelberg in Aachen.

Verf. meint, dass bei gleichzeitiger Adrenalin-Darreichung das Atropin leichter zu Vergiftungs-Erscheinungen führe, als sonst.

Nr. 33—35.

1) Warum müssen besondere Schul-Augenärzte angestellt werden? von Prof. H. Cohn.

Verf. empfiehlt Anstellung von Schul-Augenärzten, weil es den allgemeinen Schulärzten 1) an der nöthigen Zeit, 2) an den nöthigen Instrumenten, 3) an der Uebung in den Untersuchungsmethoden fehle und fehlen müsse. Eine detaillirte Aufstellung der dem Schul-Augenarzt zu übergebenden wichtigen Functionen (u. A. Messung der Lichtverhältnisse, Prüfung des Druckes der Schulbücher u. s. w.) bildet den Schluss des Aufsatzes. Sehr zweckmässig erscheint der Vorschlag, die Helligkeits-Verhältnisse jedes einzelnen Platzes zu bestimmen und in ein Klassentableau, das der Behörde zu überreichen wäre, einzutragen, damit die Plätze mit weniger als 10 Meterkerzen cassirt werden können.

2) Neues zur Dioninwirkung am Auge, von Dr. L. Wolffberg.

Verf. beobachtet bei Einbringung des Dionins in Gelatineform statt des diffusen Oedems localisirte, urticariaähnliche Quaddeln.

Nr. 35.

Ueber therapeutische Wirkung subcutaner Injectionen des jodsauren Natrons bei Sehnerv-Atrophien und Augenmuskel-Lähmungen, von Dr. A. Schiele.

Subcutane Injectionen der 5 % Lösung, Schläfengegend. Mässige Erfolge.

Nr. 38.

1) **Eine neue elektrische Heissluftdouche für augenärztliche Zwecke,** von Dr. Stasinski in Posen.

„Das Auge verträgt ganz gut Wärmegrade von etwa 150° C. und zwar auf die Dauer von $^1/_2$—1 Minute." Krankengeschichten sind nicht beigegeben.

---

2) **Zur Praxis der Anwendung von Nebennieren-Präparaten,** von Dr. Sommer in Niedermendig.

Injection von Atrabilin in die Thränenwege verhinderte die sonst stets (?) beim Sondiren erfolgende Nasenblutung.

---

3) **Filix mas und Opticus,** von Dr. K. Haberkamp, Stabsarzt a. D. in Bochum.

Zwei Bergleute, wegen Verdachtes auf Wurmkrankheit, mit Extractum filicis maris behandelt (der erste mit 3 Mal 10, der zweite mit 3 Mal 8 g in 4—5 Tagen), erblindeten plötzlich. Bei dem einen hob sich die Sehschärfe bis auf $^3/_{50}$, bei concentrisch „nach allen Seiten über die Hälfte eingeengtem Gesichtsfeld ', — der andre blieb absolut blind. In beiden Fällen: Abblassung der Sehnerven.

Ursache völlig im Dunkeln, da Erblindung schon bei Dosen von 5 g auftreten können, andrerseits Mengen bis zu 45 g ohne Schaden vertragen wurden. C. Hamburger.

V. Die ophthalmologische Klinik. 1903. Nr. 20—24.

1) **Ueber eine nur bei psychischer Ablenkung auftretende Form von Nystagmus,** von Bartels.

Die verschiedenen Formen von Nystagmus zeichnen sich dadurch aus, dass der Nystagmus eintritt oder stärker wird, wenn das betreffende Individuum fixiren oder bestimmte Blickrichtungen einnehmen soll. Von diesem Verhalten reicht der vorliegende Fall insofern ab, als hier der Nystagmus unter den oben genannten Bedingungen nicht auftritt, sondern nur wenn man den Patienten psychisch ablenkt, z. B. sich mit ihm unterhält, ohne dass er seine Augen beobachtet weiss. — Die Zuckungen hören sofort bei Fixation oder extremer Blickrichtung auf. Das Nervensysten ist intact. Möglicherweise hängt der Nystagmus mit einem in der Kindheit durchgemachten Ohrenleiden zusammen. Zur subjectiven Wahrnehmung kommen die Zuckungen dem Pat. nicht.

---

2) **Phlegmonöse Entzündung der Lider mit gangränöser Abstossung der Conjunctiva, durch Staphylococcen bedingt. Allgemeine Sepsis, Exitus letalis,** von Zia.

Das 5jährige Kind erkrankte im Anschluss an einen Fliegenstich und starb unter meningitischen Erscheinungen.

---

3) **Ueber den Farbensinn des Kindes,** von Raehlmann.

Durch rot und grün angestrichene Saugflaschen, in deren einer sich Milch befand, konnte Verf. constatiren, dass in einzelnen Fällen bereits im sechsten Lebensmonat die Kinder nach der die Milch enthaltenden Flasche griffen, nachdem sie anfangs unsicher bald nach der einen, bald nach der

anderen gegriffen hatten. Der Versuch kann mit allen Farben wiederholt werden.

4) **Bemerkungen über die Netzhaut-Ablösung und ihre Behandlung,** von Deutschmann.

Der Pathogenese der gemeinen Netzhaut-Ablösung zu Grunde liegt eine äquatorische chronische Uveïtis und zwar wahrscheinlich ganz oder doch nahezu circulär. Die directe Folge hiervon ist eine Ernährungsstörung des Glaskörpers, der sich faserig umwandelt und schrumpft, so dass es zu einer hinteren Glaskörper-Ablösung kommt. Dieselbe wird noch befördert durch den directen Zug der schrumpfenden Partien des entzündlich veränderten vorderen Uvealabschnittes. Der durch die Glaskörper-Ablösung frei werdende präretinale Raum wird natürlich sofort durch Flüssigkeit ausgefüllt, die zum Theil wohl aus den Ciliargefässen, zum Theil aus den Retinalgefässen stammt. Der Zug von vornher, wie er auf den Glaskörper ausgeübt wird, wirkt von derselben Seite auch auf die Netzhaut. Letztere folgt dem Zuge zunächst nur soweit, als ihre Elasticität ihr nachzugeben gestattet; von ihrer Unterlage abgehoben wird sie noch nicht, so lange ihre Elasticität reicht und für die Ausfüllung des präretinalen Raumes genügend Flüssigkeit vorhanden ist. Wird nun aber die Absonderung von Flüssigkeit mit zunehmender Ausbreitung des Entzündungsprocesses nach dem Ciliarkörper hin eine geringere durch Compression der Ciliargefässe, ebenso die Möglichkeit einer Absonderung aus den Netzhautgefässen mit zunehmender Dehnung der Membran immer schwieriger, so kommt bald der Zeitpunkt, wo die Netzhaut selbst zur Ausfüllung des Vacuums im präretinalen Raume herangezogen wird. Sie wölbt sich vor, und aus den Aderhautgefässen wird nun hinter sie naturgemäss Flüssigkeit ergossen. Damit ist die einfache Netzhaut-Ablösung gegeben. Im Anschluss an diese Erörterung empfiehlt Verf. nochmals nach den bekannten Indicationen die Durchschneidung der Netzhaut, bezw. die Einspritzung von Kaninchenglaskörper.

---

5) **Ueber die Wirkung des Atropium methylobromatum Merck,** von Winselmann.

Am empfehlenswertesten ist die Concentration von $^1/_4\,^0/_0$, da die Accommodation relativ wenig beeinflusst wird.

---

6) **Ein Fall von Anätzung der Hornhäute durch 10 % Höllensteinlösung,** von Roth.

---

7) **Ueber Subconjunctivitis rheumatica und deren Verhältniss zu Episcleritis periodica fugax, Sclerokeratitis rheumatica und Tendinitis rheumatica ocularis,** von Inouye. Moll.

VI. Ungarische Beiträge zur Augenheilkunde. II. Band. 1900.

1) **Die Heilung des Glaucoms mittels Pilocarpintropfen,** von Prof. Wilhelm Schuleck.

Nach der Ansicht des Verf.'s muss jedes Glaucom präventiv behandelt werden: die Iridectomie ist als operatives Mittel erst dann am Platze, wenn

die Miotica bereits versagen. Das Pilocarpin kann nicht nur den glaucomatösen Process abschwächen, sondern auch in einzelnen Fällen das Glaucom definitiv heilen.

---

2) **Erfahrungen über Star-Operationen,** von Joseph Imre.

Nach den Erfahrungen des Verf.'s (374 Extractionen mit Iridectomie, 101 mit runder Pupille) erweist sich die Star-Ausziehung mit runder Pupille, selbst bei grosser Vorsicht und Auswahl der Fälle als schlechter als die mit Iridectomie ausgeführte. Es bleibt viel öfter Iris in der Narbe zurück und die Zukunft des Auges ist demnach ungewisser. Was die Güte des Sehvermögens anbetrifft, so lieferte die runde Pupille gute Resultate, obschon der Nachstar ziemlich häufig eine zweite Operation nothwendig machte.

---

3) **Die Anwendung des Argentamins gegen Conjunctivalleiden,** von Dr. Joseph Imre.

Verf. bedient sich seit 4 Jahren einer 5% Argentamin-Lösung anstatt der 1—2% Lapislösung zur Behandlung der Entzündungen der Bindehaut und hat mit diesem das Auge nicht reizenden und alkalisch wirkenden Mittel günstige Erfahrungen gemacht.

---

4) **Ein Ergebniss der Massen-Untersuchungen,** von Dr. István Csapodi.

Die an 445 Medicinern der Budapester Universität vorgenommene Refractionsbestimmung ergab 35,51% Hypermetropie, 34,05% Emmetropie, 25,28% Myopie. In 52,58% sämmtlicher untersuchten Augen wurde ein geringerer oder höherer Grad von myopischem Conus gefunden, woraus Verf. schliesst, dass der myopische Process in einem viel grösseren Verhältniss vorkommt, als ihn die myopische Refraction aufweist.

---

5) **Zur Adaptation der Retina,** von Dr. István Csapodi.

Beobachtung, die Verf. an seinem eignen an schwerer Iritis erkrankten Auge gemacht hat. Das erkrankte Auge erwies sich lange Zeit hindurch als hemeralopisch.

---

6) **Echinococcus retrobulbaris,** von Dr. Ladislaus v. Issekutz.

Bei einem 8jährigen Mädchen wurde wegen eines orbitalen Echinococcus die Evacuatio orbitae, bei einem 12jährigen Knaben die Entfernung der Cyste mit Erhaltung des Augapfels vorgenommen.

---

7) **Die Augensymptome der Tabes dorsalis,** von Dr. Emil von Grósz.

Ausser der Degeneration des Opticus bilden die reflectorische Pupillenstarre, die Anisokorie und recidivirende Muskelparesen häufig Symptome der Tabes. Sämmtliche Symptome sind associirt. In den vier anatomisch untersuchten Fällen konnte die Degeneration des Sehnerven nachgewiesen werden.

---

8) **Die Pathogenese und Bedeutung der im Gefolge von Hirntumoren entstehenden Papillitis,** von Dr. Emil von Grósz.

Zum Referat nicht geeignet.

---

9) **Die Geschwülste der Hornhaut,** von Dr. Fridolin von Blaskovics.

Auf Grund der gesammten in der Literatur zusammengestellten Fälle sowie des vom Verf. selbst beobachteten, können wir schliessen, dass bis

jetzt an der Hornhaut folgende Geschwulstformen mit voller Sicherheit, wenn auch ausserordentlich selten, beobachtet wurden:

1. Granulome. 2. Keloide. 3. Fibroma lipomatodes (Hirschberg). 4. Melanosarcom (Panas). 5. Dermoid (Fuchs).[1]

---

10) **Vorfall des ganzen Bulbus-Inhaltes nach intraocularer Blutung,** von Dr. Fridolin von Blaskovics.

Bei einer 66jährigen Patientin mit absolutem Glaucom auf beiden Augen war auf dem linken ein grosser Theil der Hornhaut durch Exulceration zu Grunde gegangen und die dadurch entstandene intraoculare Blutung hatte den gesammten Inhalt des Augapfels herausgedrängt. Der Augapfel wurde enucleirt.

---

11) **Ueber Retinitis leucaemica,** von Dr. Cornel Scholz.

Die charakteristischen Zeichen der Retinitis leucaemica sind runde Flecke mit einem weissen Centrum und einem rothen Hofe; ferner ebenfalls runde, aber einfarbige, gelblich-weisse, mehr oder minder prominente Flecke; beide Varietäten treten besonders in der Peripherie des Augenhintergrundes, in zweiter Linie in der Gegend der Macula lutea auf.

---

12) **Ueber Sphincterolysis anterior auf Grund von 47 neueren Fällen,** von Dr. Cornel Scholz.

Die von Schuleck angegebene Sphincterolysis anterior hat den Zweck, den in die Narbe der Cornea eingewachsenen Sphincter iridis von dort abzulösen und hierdurch den secundären Läsionen, die das Auge bedrohen, vorzubeugen. Der beste Erfolg ist bei solchen adhärenten Narben zu erwarten, die von alten Entzündungsprocessen oder von Verletzungen herrühren. Ein nicht absolutes Glaucom geht zurück, wenn auch nur ein Schenkel des Sphincters befreit wurde.

---

13) **Der Einfluss der Iridektomie auf die Prognose des Glaucoms auf Grund von 99 durch längere Zeit beobachteten Fällen,** von Dr. Béla Waldmann.

Bei Glaucoma simplex, selbst mit sehr eingeengtem Gesichtsfeld, hat Verf. gute Erfolge nach der Ausführung der Iridectomie beobachtet.

---

14) **Die Operation der Cataracta luxata,** von Dr. Béla Waldmann.

Die möglichst frühe Entfernung der luxirten Linse wird angerathen.

---

15) **Neuritis retrobulbaris acuta,** von Dr. Wilhelm Leitner.

Die Arbeit enthält nichts Neues.

---

16) **Ueber hereditäre Opticusatrophie,** von Dr. Wilhelm Leitner.

Die hereditäre Neuritis, von der mit Vorliebe Männer und nur ausnahmsweise Frauen betroffen werden, besteht in einer Entzündung des orbitalen Theiles des Sehnerven und in der auch an der Papille erkennbaren consecutiven Atrophie der Nervenelemente. Die Prognose ist ungünstig.

---

[1] Fehlt Melanocarcinoma polypos. praecon., Hirschberg, Virchow's Arch. 51.

17) **Klinisch-experimentelle Studien über die sogenannte Atropin-conjunctivitis,** von Dr. J. Mack.

Verf. spricht sich gegen die Annahme aus, dass nur Bakterien bezw. Pilze die Ursache der Atropin-Conjunctivitis seien, da dieselbe auch dann auftritt, wenn man sterilisirte aseptische Lösungen anwendet.

---

18) **Instrumente, insbesondere eine Kapselzange zur Graefe'schen Star-Operation,** von Prof. Wilhelm Schulek.

---

19) **Pupillenbefunde bei Geisteskranken,** von Dr. Adalbert Abel.

Bei der Untersuchung von 336 Geisteskranken wurde Anisokorie in 28,3% der Fälle beobachtet. Die Pupillenreaction zeigte in $^1/_5$ sämmtlicher Fälle Abnormitäten. Reflectorische Pupillenstarre wurde ausschliesslich bei progressiver Paralyse constatirt.

---

20) **Die Atropin-Conjunctivitis,** von Dr. Franz Hauer.

Verf. fand, dass erstens Verletzungen der Conjunctiva bewirken, dass dieselbe auf Atropin empfindlicher reagirt und zweitens, dass zwischen den Verletzungen des Auges und der Atropin-Conjunctivitis ein bestimmter causaler Zusammenhang besteht. Er weist ferner nach, dass Atropinkatarrhe nicht durch inficirte Lösungen entstehen können, sondern die Ursache kann in einer zu lange fortgesetzten oder unrichtigen Anwendung des Atropins zu suchen sein.

---

21) **Beiträge zur Entstehung des grauen Altersstars,** von Dr. Hugo Schwitzer.

Die Statistik über 3764 Fälle seniler Cataracte, die an der Budapester Universitäts-Augenklinik zur Behandlung gelangten, zeigte, dass der Altersstar am häufigsten zwischen dem 61.—65. Lebensjahre auftritt, hauptsächlich bei Feldarbeitern vorkommt und besonders am rechten Auge innen-unten zu beginnen pflegt.

---

22) **Die Keratitis neuroparalytica,** von Dr. Emil von Grósz.

Verf. ist der Ueberzeugung, dass die nach der experimentellen Trigeminusdurchschneidung entstehende Keratitis suppurativa die Folge einer ectogenen Infection ist. Identisch mit dieser Keratitis ist die bei Menschen auftretende, welche nach Lähmung oder Verletzung des Trigeminus, nach Resection der Ganglion Gasseri, nach Facialislähmung und bei an Glaucom erblindeten Augen beobachtet wird. Die Ursache der wahren Keratitis neuroparalytica bei Menschen und der damit identischen Keratomalacie und Keratonecrose ist eine Degeneration der Zellen des Ganglion ciliare, die durch Cachexie, locale Blutung oder Verletzung hervorgerufen wird.

---

23) **Ueber das Verhalten des Kammerwinkels bei Glaucom,** von Dr. Eugen Alexander Pólya.

Als Hauptresultat der umfangreichen Arbeit fand Verf.:

1. In jedem Falle von Glaucom bestand eine Veränderung im Winkel der vorderen Kammer, welche die Filtrationsfähigkeit derselben behinderte.

2. Die Art des Kammerwinkel-Verschlusses wechselt je nach der Configuration des Kammerwinkels, welche vom Typus des Ciliarmuskels abhängt.

3. Die Impermeabilität des sclerocornealen Netzwerkes wurde durch die

Obliteration in Folge von Entzündung bezw. durch Pigmentembolie der Lücken des Netzes verursacht.

---

24) Ueber die Ursachen der Bindegewebs-Proliferationen der Netzhaut und des Glaskörpers, von Dr. Cornel Scholz.

Aus den bis jetzt publicirten Fällen geht hervor, dass bei 96,70% der Bindegewebs-Formationen in der Netzhaut und im Glaskörper die als veranlassende Ursachen angeführten Constitutions-Krankheiten mit den ursächlichen Momenten der Retinal- und Glaskörper-Blutungen vollkommen identisch sind. Die Fälle, die sich auf Syphilis zurückführen lassen, machen 6,78% sämmtlicher Fälle aus. Es giebt keinerlei Angaben, aus welchen mit Sicherheit darauf geschlossen werden könnte, dass die Syphilis anders als durch Vermittelung von Netzhaut-Blutungen Proliferationen hervorzubringen im Stande wäre. Die durch Verletzung entstandenen Bindegewebsformationen sind die Resultate von massenhaften Blutungen und vielleicht in geringerem Maasse von Narbenbildungen.

Echte Retinitis proliferans, deren Hauptmerkmal sich in dem progressiven Charakter der Bindegewebsbildung zeigt, ohne dass anderweitige Veränderungen z. B. Retinal- oder Glaskörper-Blutungen eine Erklärung dieser Vergrösserung geben würden, konnte nur in 3,30% aller Fälle festgestellt werden.

---

25) Schutzbrillen gegen Ultraviolett auf Grund photologischer Studien, von Prof. Wilhelm Schulek.

Umfangreiche physikalisch-chemische Arbeit, die im Original nachgelesen werden muss. Fritz Mendel.

VII. La clinique ophtalmologique. 1903. Nr. 19—24.

1) Roentgen-Strahlen und Radium in der oculistischen Therapie, von Darier.

Nicht beendet.

---

2) Gesetze über die therapeutische Wirksamkeit der Silbersalze, von Barnes.

Das ideale Silbersalz muss das Maximum an Metall enthalten, darf auch in sehr starker Concentration keine Gerinnung auf der Oberfläche der Schleimhaut hervorrufen und weder reizen noch Schmerz verursachen. Verf. empfiehlt nach diesen Gesichtspunkten das Argyrol.

---

3) Retina-Extract in der oculistischen Therapie, von Doyne.

Das aus Schaf- und Rindsretina bereitete Glycerin-Extract wird zu subconjunctivalen Injectionen benutzt und hat, solange seine Anwendung währte, in Fällen von Retinitis pigmentosa günstig auf die Sehschärfe gewirkt. In neuerer Zeit wird das Mittel per os genommen, damit locale Reizerscheinungen vermieden werden. Behandelt wurden Fälle von Tabaks-Amblyopie, Chorioretinitis.

---

4) Amblyopie durch Nichtgebrauch durch Massage von S. $^1/_{50}$ zu S. $^1/_3$ gebessert, von Darier.

Das nach aussen abgewichene, mit einem leichten Leukom behaftete Auge eines jungen Mannes, das in 1 m Entfernung nur den grössten Buch-

staben der Snellenschen Tafel mit Mühe entziffern konnte, wurde durch dreimalige Massage innerhalb $^1/_4$ Stunde fähig, die dritte Reihe zu lesen. Allmähliche weitere Besserung durch Massage bis zu S = $^1/_3$. Verf. glaubt den Erfolg auf eine „trophische" Wirkung der Massage auf die verschiedenen Augenhäute beziehen zu sollen.

5) **Behandlung von Hypopyonkeratitis mit Iridectomie,** von Roulliès.
Verf. hat durch sehr frühzeitige, während des akutesten Stadiums vorgenommene Iridectomie in mehreren Fällen schnelle Heilung erzielt.

6) **Ueber die Pathogenese des Syndroms der Hirngeschwülste,** von Duret.
Verf. versteht unter obigem Ausdruck den bekannten Symptomencomplex von Kopfschmerzen, Erbrechen, Stauungspapille u. s. w. Das Syndrom kommt durch das Zusammenwirken verschiedener Ursachen zu Stande, nämlich durch Steigerung des intracraniellen Druckes, durch toxische Infection, durch Hyperämie. Alle diese Phänomene treten auch bei Neubildungen andrer Organe zu Tage, bei intracraniellen Tumoren aber beherrscht die Drucksteigerung in der Schädelkapsel das Bild in Folge der Unnachgiebigkeit der letzteren.

7) **Behandlung des Trachoms durch Scarification und Bürstung,** von Chédoudi.

8) **Bemerkungen über denselben Gegenstand,** von Abadie.
Der Hauptvorzug des Verfahrens besteht darin, dass kein Substanzverlust durch die Behandlung entsteht.

9) **Astigmatismus der Hornhaut und centrale Chorioiditis der Myopen,** von Senn.

10) **Ein Zufall bei der Glaucom-Iridectomie,** von Trousseau.
In einem Fall von subakutem Glaucom gelang es Verf. nicht, die Iris zu fassen und vorzuziehen. Nachdem von der Operation Abstand genommen war, wobei sich zeigte, dass die Iris sehr gut entfaltet und die Pupille ganz eng war, Verband. Nach 2 Tagen war die Vorderkammer hergestellt, der Druck deutlich vermindert, die Durchleuchtung unmöglich. Die Hypotonie und Miosis besteht noch nach 3 Jahren ohne jede Anwendung eines Mioticoms. — Weitere Einzelheiten werden nicht mitgetheilt.

11) **Ein Fall von congenitaler Aniridie mit Subluxation der Linse,** von Moissonier. Moll.

VIII. Revue générale d'ophtalmologie. 1903. October—Dezember.

1) **Ein Fall von primärem Irissarcom,** von Coppey und Vaucleroy.
Der Tumor wurde durch Excision des betreffenden Iris-Stückes entfernt. Nach einiger Zeit zeigten sich schwarze Pünktchen in der Colobomwurzel, die allmählich wuchsen und die Scleralnarbe bräunlich färbten. Daher Enucleation, welche stets bei malignen Tumoren der Iris in Anwendung kommen sollte. Hierfür sprechen namentlich drei Gründe. Zunächst ist die Eröffnung eines sarcomatösen Auges gefährlich bezüglich der Entstehung localer oder allgemeiner Recidive. Sodann ist selbst der kleinste isolierte Tumor nicht mehr

solitär, sondern es finden sich schon mikroskopische Herde in den Sinus der Suprachoridea. Endlich können bereits in der Iris kleine Metastasen bestehen, welche als angeborene Pigmentflecken imponiren und so einen ganz harmlosen Eindruck machen.

---

2) Blepharoplastik mit doppelten gestielten Lappen, von Rollet.

Das Verfahren besteht z. B. bei Defecten des Oberlids in der Bildung von zwei spitzwinkligen Lappen mit unterer schmaler Basis, die sich am inneren und äusseren Lidwinkel senkrecht erheben. Durch Gegeneinanderlagerung ergänzen sie sich zu einem Rechteck und vermögen so einen recht beträchtlichen Substanzverlust des Oberlids zu decken. Bei Defecten des Unterlids erleidet das Verfahren eine sinngemässe Aenderung. Moll.

IX. Archives d'ophtalmologie. 1908. October—December.

1) Ueber eine eigenthümliche Form von Streptokokken-Pericystitis, von Poulard.

Diese „neue" hiermit aufgestellte Krankheitsform hat folgende Symptome. Druckschmerz in der Gegend des Thränensackes bei geringer oder fehlender Schwellung, leichtes Thränen. Mit diesen wenig ausgesprochenen Symptomen contrastirt eine bedeutende Schwellung der präauricularen und submaxillaren Drüsen, so dass man hier den Hauptort der Affection zu suchen geneigt ist. Der ganze Verlauf der Krankheit ist ein sehr akuter und wird auf Ansiedelung von Streptokokken in dem den Thränensack umgebenden Gewebe zurückgeführt.

---

2) Neuritis optica bei akuten Infections-Krankheiten, von Antonelli.

Fortsetzung und Schluss.

---

3) Familiäre Aniridie, von Moissonier und Pouchet.

Die Beobachtung erstreckt sich auf eine Mutter und ihre beiden Töchter. In der Literatur sind im Ganzen nur 24 Fälle von hereditärer Aniridie aufgezählt, woraus hervorgeht, dass diese Missbildung zu den seltneren gehört. Die Aetiologie derselben ist z. Z. noch dunkel. Einige sehen eine Entwickelungshemmung als Ursache an, andre ein intrauterines Glaucom oder eine perforirende Keratitis mit Anlöthung der Linse an die Hinterfläche der Hornhaut, wodurch die Entwicklung der Iris verhindert wird.

---

4) Augen-Complicationen bei Mumps, von Roux.

Zu den bekannteren Complicationen bei Ziegenpeter fügt Verf. die Beobachtung eines Falles von retrobulbärer toxischer Neuritis bei einem Soldaten. Nach 2monatlicher Dauer, während welcher alle klassischen Symptome auftraten, stieg die Sehschärfe wieder zur Norm und das centrale Skotom verschwand.

---

5) Neuroparalytisches Syndrom, von Mettey.

Diesen Namen will Verf. an Stelle der Bezeichnung „Keratitis neuroparalytica" setzen, weil der Ausdruck „Keratitis" nicht bezeichnend sei für die in Rede stehende Affection. Letztere sei lediglich ein Symptomen-Complex, der bei den verschiedensten Läsionen des Trigeminus zur Beobachtung gelange.

---

6) **Peripapilläres Sarcom,** von de Lapersonne und Opin.

Dieser äusserst seltene Fall zeichnete sich erstens dadurch aus, dass während der langen Beobachtungszeit kein Glaucom oder eine Netzhautablösung auftrat und zweitens durch merkwürdigen Sitz des Tumors. Erst 8 Monate nach der ersten Untersuchung verfiel die Sehschärfe und es trat akutes Glaucom auf. — Enucleation.

Es folgt die Beschreibung des Tumors.

---

7) **Drei Fälle von Ectropium der Uvea,** von de Speyr.

---

8) **Die Cuignet'sche Theorie,** von Gagnière.

Es handelt sich um ein Problem der optischen Geometrie, welches, relativ einfach für ein Auge mit sphärischer Hornhaut, im Falle des Astigmatismus sehr complicirt wird. Verf. verallgemeinert es auch für diese Fälle mit Hilfe der höheren Mathematik.

---

9) **Ueber die Anatomie der Orbita,** von Rochon-Duvigneaud.

In der vorliegenden Arbeit, die ihren Hauptwerth in den vorzüglichen Abbildungen hat, giebt Verf. eine Topographie der Orbita. Er benutzte Serienschnitte nach Decalcinirung des Knochens.

---

10) **Tuberculose der Thränenwege,** von Poulard.

---

11) **Ein Fall von einseitigem, intermittirendem und freiwilligem Exophthalmus,** von Scrini und Bourdeaux.

Der betreffende Patient erzählte gelegentlich, dass er doppelt sähe, wenn er bei geschlossenem Mund und Nase presse. Der gleiche Zustand tritt ein, wenn er Schnupfen hat. Die Untersuchung ergiebt ein deutliches Hervortreten des Bulbus beim Valsalva'schen Versuch. Es handelt sich hierbei um ein Emphysem der Orbita, das von einer angeborenen oder traumatischen Communication durch die Siebbeinzellen und die Lamina papyracea herrührt.

---

12) **Hysterische, doppelseitige Amaurose,** von le Roux.

Das Sehvermögen der 9jährigen Patientin sank innerhalb von 3 Tagen bis auf 0. Pupillarreflex erhalten. Augengrund normal. Mehrere hysterische Stigmata, unter Andren eine Hemiplegie. Nach 3 Wochen stieg das Sehvermögen relativ schnell zur Norm. Eine Gesichtsfeldprüfung wurde nicht vorgenommen. Auch die Lähmung ging bis auf Spuren zurück.

Moll.

X. Recueil d'ophtalmologie. 1903. September—December.

1) **Anatomie des Canalis nasalis beim Neger,** von Santos-Fernandez.

Der Thränen-Nasengang des Weissen ist länger und gewundener, woraus sich die relativ starke Disposition zu verschiedenen Affectionen der Thränenwege erklärt. Der Thränen-Nasengang des Negers ist geräumiger und verläuft gerader, woraus sich die notorische Seltenheit von Dacryocystitis und dergleichen bei dieser Rasse erklärt.

---

2) **Ueber den Einfluss der Temperatur und Jahreszeit auf den akuten Glaucom-Anfall,** von Steindorff.
Uebersetzung des deutschen Originals.

3) **Einfluss des Alkohols auf den Verlauf der Syphilis und die postsyphilitischen Symptome,** von Yahya-Mirza.
Trotz der Häufigkeit von syphilitischer Infection unter 10 000 in Teheran untersuchten Augenkranken konnten specifische Augenleiden nur relativ selten festgestellt werden. Im Einzelnen fanden sich: 13 Fälle von specifischer Chorioiditis, 3 Fälle von luetischer Opticusatrophie, 1 Fall von Keratitis punctata mit Glaskörper-Trübungen, 5 Fälle von plastischer Iritis. — Alle diese Patienten waren für persische Begriffe Potatoren. Verf. ist geneigt, den grossen Unterschied im Verlauf der Syphilis in Europa und Persien auf den in jenem Welttheil so verbreiteten Alkoholmissbrauch zurückzuführen, welcher der Krankheit gleichsam die Wege bahne und das Terrain ebene. — Eine persische Statistik lehrt, dass in den Städten unter 10 000 Menschen nur einer sich findet, der Alkohol geniesst, auf dem Lande einer unter 50 000. — Der Grund hierfür liegt in dem religiösen und gouvernementalen Verbot.

4) **Tabische Sehnervenatrophie,** von Fabre.

5) **Zwei Fälle von hereditärer Syphilis,** von Strzeminski.
Bei Bruder und Schwester fand sich Chorioiditis specifica und Keratitis parenchymatosa. Eine Quecksilberkur hatte guten Erfolg.

6) **Muskelsarcom,** von Lopez und Piquero.
Der Tumor sass im oberen Theil der Orbita, war mit dem Knochen verwachsen und machte Exophthalmus nach unten. Exstirpation unter Schonung des Auges. Der Tumor scheint von einem der äusseren oberen Augenmuskeln ausgegangen zu sein und bestand aus Rund- und Spindelzellen. Patient war ein zweijähriges Kind.

7) **Wirkung des Jodkali auf das Auge,** von Bouzitat.

8) **Marine und Sehschärfe,** von Carra.

9) **Zur Anwendung des Diploskops,** von Remy.
Nicht beendet. Moll.

XI. Annales d'oculistique. 1903. October—November.

1) **Ophthalmometrische Untersuchungen,** von Cordiale.

2) **Subjective Skiaskopie; Verfahren zur Bestimmung der Refraction,** von van den Bergh.

3) **Plexiformes Neurom des Lids,** von Duclos.
Der durch Exstirpation bei einem 3jährigen Kinde gewonnene Tumor bestand zum grössten Theil aus festen Bindegewebszügen, welche lockrere mit Bindegewebszellen durchsetzte Lamellen umgaben, in deren Mitte degenerirte Nervenfasern lagen.

4) **Subconjunctivale Sublimat-Injectionen bei Blennorrhoe der Erwachsenen,** von de Speyr.

Auf Grund eines Falles werden die subconjunctivalen Sublimat-Injectionen empfohlen. Auch wird die Ansicht ausgesprochen, sie als prophylactische Behandlung anzunehmen in Fällen von frischer Infection, z. B. wenn dem Arzt ein Tropfen Eiter ins Auge gespritzt ist, oder bei nur einseitiger Blennorrhoe zum Schutz des andren Auges.

5) **E. Pflüger,** von Siegrist.

6) **Theorie des Skiaskops,** von Broca.

7) **Lymphdrüsen-Entzündung bei Augenleiden,** von Poulard.

Systematische Aufzählung aller möglichen infectiösen Augenleiden und Thränenwegs-Affectionen, bei denen Drüsenschwellungen gelegentlich vorkommen.

8) **Herstellung einer runden Pupille und Iris durch Tätowirung,** von Nolth.

Die Operation, die bei Leucomen, welche leicht bluten, unter Adrenalin vorgenommen wird, wird mit Hilfe einer Art von Schablone ausgeführt. Die Iris wird durch radiäre Streifen dargestellt, und zwar je nach der beabsichtigten Farbe mit dickerer oder dünnerer Tusche. Letztere wird erst als wässerige Lösung vor der Operation sterilisirt.

9) **Flottirende Blase im Glaskörper,** von Troncoso.

Die zufällig entdeckte halb durchsichtige Blase befindet sich dicht hinter der Linse und ist 3 zu 5 mm gross. Sie ist frei beweglich und sinkt im Ruhezustand auf den Boden des Glaskörperraumes. Einen Parasiten schliesst Verf. aus. Vielmehr glaubt er an eine angeborene Missbildung der Uvea, deren Stiel sich möglicher Weise völlig abgeschnürt hat. Moll.

XII. British med. Journal. 1903. December.

Ein Fall von totaler Ophthalmoplegie im Verlaufe eines Keuchhustens, von B. W. Gowring.

Verf. sieht das Bindeglied in einer durch das Husten bedingten Blutung in dem Kerngebiet der Augenmuskel-Nerven.

XIII. The Therapeutic Gazette. 1903. December.

1) **Die Verhütung der Ophthalmia neonatorum.**

Empfehlung des Credé'schen Verfahrens und statistische Angaben über das Vorkommen der Blennorrhoe.

2) **Zur Ueberpflanzung von Hautlappen bei Augen-Operationen.**

Referat einer Arbeit von Buller (Montreal med. Journ. October 1903).

XIV. The med. Times and Hospital Gazette. 1903. December.

Die Enucleation und ihre Ersatz-Operationen, von B. Grimsdale.

Referat der verschiedenen Verfahren, die die Nachtheile der üblichen Enucleation, besonders das tiefe Einsinken des Oberlides, verhüten sollen.

XV. Journal of Eye, Ear and Throat Diseases. 1903. Juli—August.

Enthält keine die Ophthalmologie betreffenden Original-Artikel.

September—October.

Fibrom der Conjunctiva, von Rich. H. Johnston in Baltimore.

Bei einer 56jährigen Frau hatte sich im Laufe von 2 Jahren ein vom inneren Drittel der unteren Uebergangsfalte ausgehender grauweisslicher, 7 : 10 mm messender äusserst harter Tumor entwickelt, der zwischen den Lidern hervorragte und die Hornhaut reizte. Die mikroskopische Untersuchung ergab: bindegewebreiches Fibrom. Das Besondere in diesem Falle war die Grösse, breite Basis und Härte der Neubildung.

XVI. The Ophthalmic Review. 1903. November.

1) **Eine Ptosis-Operation,** von Collen Ensor.

Verf. übte in einem Falle von einseitiger congenitaler Ptosis ein neues Operationsverfahren, das im Wesentlichen darin besteht, dass er nach Anlegung eines tiefen, bis auf das Periost reichenden Schnittes in der Augenbrauenlinie und nach Excision der Hautstücke an beiden Enden dieses Schnittes ausgiebig cauterisierte und die Wunde langsam granuliren liess. In dem mitgetheilten Falle war eine zweite Operation nach etwa $^1/_4$ Jahre nöthig; danach gutes kosmetisches Resultat.

2) **Ein Fall von recidivirender Oculomotorius-Lähmung,** von William George Sym.

Bei einer 36jährigen Frau war im letzten Monat ihrer 4. Schwangerschaft zum ersten Male Doppelsehen aufgetreten, das 8 Tage nach dem Wochenbett wieder spurlos verschwand und erst gegen Ende der nächsten Schwangerschaft wieder auftrat. 8 Tage nach der Geburt wieder vollständige Heilung. 9 oder 10 Wochen vor Beendigung der 6. Schwangerschaft trat abermals Ptosis und Doppelsehen auf. Damals wurde die Patientin vom Verf. zum ersten Male untersucht, der feststellte: fast vollkommene Ptosis, Erweiterung und träge Lichtreaction der Pupille, Accommodationsparese, Beeinträchtigung der Augenbewegungen nach oben und innen. Nach dieser letzten Entbindung gingen die Lähmungs-Erscheinungen nur theilweise zurück.

Den Sitz der Accommodations-Lähmung hält Verf. für basal, das schädigende Agens sieht er in einem während der Schwangerschaft sich bildenden bezw. in Folge der physiologischen Amenorrhoe sich ansammelnden Toxins.

3) **Subconjunctivale Tuberculin-Injection bei der Behandlung der interstitiellen Keratitis,** von A. Darier in Paris.

Ausführliche Krankengeschichte eines Falles von interstitieller Keratitis, dessen tuberculöse Natur Verf. aus der Abwesenheit aller Zeichen der hereditären oder erworbenen Lues und der starken Reaction auf das subconjunctival eingespritzte Tuberkulin T. R. folgert.

4) **Eine einfache Methode zur Ermittelung der Pupillardistanz und Centrirung der Brillengläser,** von M'Gillivray in Dundee.

Da die Pupille nur selten mit dem der Sehaxe entsprechenden Punkte der Hornhaut zusammenfällt, (grosser $\sphericalangle \alpha$ bei hoher Hypermetropie) hält

es Verf. für gut, die Reflexbildchen einer in Leseweite aufgestellten Kerzenflamme als Messpunkte für die Pupillardistanz zu benützen. Zur Ausführung dieser Messungen giebt er ein kleines Instrument an (zu beziehen durch Curry und Paxton in London), das abgebildet ist.

XVII. The Ophthalmic Record. 1903. October.

1) **Idiopathische Myositis der äusseren Augenmuskeln,** von J. E. Gleason in Ann Arbor (Mich.)

Bei einem 59jährigen Farmer, bei dem seit etwa einem Jahre sich wiederholt vorübergehende Schwellungen der Lider mit Entzündungs-Erscheinungen des rechten Auges eingestellt hatten, trat im Anschluss an einen erneuten derartigen Anfall Doppelsehen und Chemosis, verbunden mit heftigen Schmerzen, auf. Die Untersuchung ergab weiter starken Exophthalmus, leichte Hornhauttrübung. Die Augenbewegungen waren aufs äusserste beschränkt und sehr schmerzhaft. Ueber dem Augapfel war in der Orbita eine harte, umschriebene Masse fühlbar. Bei einer Probe-Incision zeigte sich die harte Masse als der enorm vergrösserte M. rectus superior; das Orbitalgewebe, die übrigen Muskeln normal. Die mikroskopische Untersuchung eines herausgeschnittenen Muskelstückchens ergab: akute interstitielle Myositis. Wenige Monate später erkrankte das zweite Auge in derselben Weise. Beide Augen mussten „wegen drohender Panophthalmie bezw. fortdauernder Schmerzen" im ersten Falle, wegen ausgesprochener purulenter Keratitis und Panophthalmie im zweiten, enucleirt werden.

2) **Eine neue Chloroform-Maske,** von P. A. Jordan in Chicago.

3) **Der correcte Gebrauch der Termini technici in der Ophthalmologie,** von Dr. W. N. Suter.

4) **Ein ungewöhnlicher Fall von Ptosis,** von L. A. W. Allemann in Brooklyn.

Im Anschluss an einen Stoss gegen ein Fensterkreuz war bei einem 15jährigen Knaben ohne alle Nebenverletzungen eine Ptosis des rechten Oberlides eingetreten. Wie die genauere Untersuchung erwies, handelte es sich aber nicht um eine echte Ptosis, da die Function des Levator ungestört war, sondern um die sog. „atonische Ptosis" (Sichel), die durch Lockerung der Lidhaut von ihrer Unterlage und Herabhängen der so entstehenden Hautfalte über den freien Lidrand zu Stande kommt. Operative Beseitigung der Entstellung.

5) **Ein Fall von Verknöcherung der Aderhaut und des Glaskörpers,** von Frank Allport in Chicago.

In dem Auge eines 58jährigen, das in Folge eines Schrotschusses vor 30 Jahren erblindet und geschrumpft, wegen häufiger Schmerz-Attacken im April 1903 enucleirt wurde, fand sich eine der Grösse eines Molar-Zahnes entsprechende Knochen-Neubildung.

6) **Ein Fall von Frühjahrskatarrh,** von Frank Allport in Chicago.

Bei einem 19jährigen Mädchen, das viele Jahre lang als Trachom mit Causticis und operativ behandelt war, wurden vom Verf., der den Fall sofort

als eine typische Conj. vernalis erkannte, nach vergeblichen Versuchen mit den üblichen Mitteln, Bestrahlungen mit X-Strahlen angewandt. Nach etwa 4monatlicher Behandlung (80 Bestrahlungen im Ganzen, wobei der Bulbus durch ein eigens construirtes Schutz-Instrument der Einwirkung der Strahlen entzogen wurde) trat Heilung ein. „Zur Sicherung des Erfolges sei eine erneute Cur im nächsten Frühjahr wünschenswerth."

7) **Einige Formen des unregelmässigen Astigmatismus; ihre Entdeckung und Correction,** von F. B. Eaton in San Francisco.

8) **Ein Fall von Ptosis traumatica, die mit ausgezeichnetem Erfolge nach der Methode von Grüning oder Gillet de Grandmont operirt wurde,** von W. P. Marple in New York.

9) **Papillom der Hornhaut.**

November.

1) **Eine neue Methode der Vorlagerung,** von Savage in Nashville.

2) **Episcleritis,** von Don M. Campbell in Detroit.

Verf. unterscheidet 1. die akute Episcleritis; 2. die akute Scleritis; 3. die chronische Scleritis.

Bei der akuten Episcleritis handelt es sich um umschriebene, rothe Herde, die von nicht entzündeter Conjunctiva überdeckt sind. Die Grösse dieser Herde schwankt von der eines Sago-Korns bis zu $^1/_4$ des ganzen Augapfelumfangs. Charakteristisch für diese Herde ist ihre Erhebung über die Umgebung, eine Folge der reticulären Beschaffenheit des episcleralen Gewebes, das durch entzündliche Exsudate leicht prominent wird.

Bei der akuten Scleritis handelt es sich nicht um circumskripte Schwellungen über den Entzündungsherden, sondern um einen tief in der Sclerotica gelegenen bläulich-purpurnen, oft scharf umschriebenen Entzündungsherd. Solche Herde können in grösserer Zahl auftreten, es kann auch die ganze Sclera Sitz der Entzündung sein.

Die chronische Scleritis ist das Endstadium der vorigen. Ihre Symptome sind demnach dieselben, nur dass noch Erweichungs- und Verdünnungs-Erscheinungen der Sclera hinzutreten.

3) **Zwei ungewöhnliche Fälle von Keratitis, wahrscheinlich rheumatischen Ursprungs,** von F. Hansell in Philadelphia.

4) **Einiges aus der Klinik von Dr. Galezowski,** von E. C. Ellet in Memphis.

December.

1) **Wann soll man Astigmatikern keine Cylinder, wann sie Nicht-Astigmatikern verordnen?** von N. C. Steele in Chattanooga.

Da bei dem schrägen Durchgang der Lichtstrahlen durch eine sphärische Linse diese wie eine sphärisch-cylindrische wirkt, und zwar beim Lesen, Schreiben u. s. w. in der Weise, dass die Convergenz-Kraft des verticalen Meridians gesteigert wird, empfiehlt es sich, niedrige Grade von Astig-

matismus mit horizontaler Axe nicht, bezw. nicht vollständig zu corrigiren, sofern die Gläser für den Nahegebrauch bestimmt sind. Aus demselben Grunde wird bei verticaler Achsenstellung stets eine volle Correction bezw. Uebercorrection, bei der Verordnung stärkerer Convexgläser für die Nähe auch ohne Bestehen von Astigmatismus die Combination mit einem schwachen Convex-Cylinder rathsam sein.

2) **Ist doppelseitige Operation des Altersstars rathsam?** von Hansell in Philadelphia.

3) **Bemerkungen über einige neuere therapeutische Methoden und Heilmittel (Methylbromid des Atropin, Dionin, subconjunctivale Injectionen, Jequiritol),** von Albert B. Hale in Chicago.

4) **Ein „Deviometer", das am Skeel'schen Perimeter anzubringen ist,** von David W. Wells in Boston.

Beschreibung einer Vorrichtung, die schnell und leicht die Messung der Schielablenkung ermöglicht.

5) **Subconjunctivale Injectionen von „Sodio-Chlorid"[1] bei Netzhautablösung,** von Wood in Chicago.

Referat einer Arbeit von Tarducci in Florenz. (Annali di Ottalmologio, Fasc. 9, 10, 1903, p. 650.)

XVIII. The American Journal of Ophthalmology. 1903. October.

1) **Wie lassen sich Nach-Operationen nach der Star-Ausziehung vermeiden?** von C. Back in St. Louis.

Verf. eröffnet die Kapsel durch 2 bogenförmige, in der oberen Hälfte des verticalen Meridians sich vereinigende Schnitte, so dass ein dreieckiger Lappen nach unten umklappt und in Folge von Retraction der oberen Partien eine freie centrale Lücke entsteht. In nur 5 von 50 so operirten Fällen war eine Discission nöthig.

2) **Ueber die Cauterisations-Behandlung von Hornhaut-Wunden und Geschwüren,** von A. Donovan in Butte (Montana).

3) **Tuberculose der Iris (mit Demonstration mikroskopischer Präparate),** von W. H. Wilder in Chicago.

Die Arbeit ist ausschliesslich ein Referat der bestehenden Anschauungen.

4) **Ueber die Anwendung von Mydriatica bei der Refractions-Bestimmung von Presbyopen,** von O. A. Griffin in Ann Arbor.

Verf. hält die Anwendung von Mydriatica nicht nur bei der Brillenbestimmung für jugendliche Individuen, sondern auch bei Presbyopen für wünschenswerth. Die von vielen übertriebene Gefahr eines drohenden Glaucomanfalles fürchtet er nicht.

5) **Keratoconus, Aetiologie, Wichtigkeit der frühzeitigen Diagnose und Behandlung,** von J. A. L. Bradfield in La Crosse (Wisconsin).

In den Frühstadien ist eine sorgfältige Allgemein-Behandlung nach guten

[1] Kochsalz. H.

hygienischen Principien, die Vermeidung längerer Accommodations-Anspannung und eine gute Correction der Refractions-Anomalie nöthig. Dabei ist zu beachten, dass diese Correction bei verschiedener Pupillenweite verschiedene Gläser erfordert, also ohne Mydriasis zu untersuchen. Ferner empfiehlt Verf. eine leichte Massage der ectasirten Hornhautpartie mit einem Alaunkrystall (nach Cocaïnisirung). Für die späteren Stadien kommen Miotica, Iridectomie(?) und die Cauterisation in Betracht.

---

6) **Doppelseitige Neuritis optica als Complication des Keuchhustens (Whooping cough)**, von W. E. Gamble in Chicago.

Verf. hat vier derartige Fälle beobachtet, alle bei Mädchen. Nach der Ansicht des Verf.'s beruhen sie auf direkter Toxin-Wirkung. (Vgl. dagegen S. 409.)

---

7) **Neurasthenische Asthenopie**, von L. J. Goux in Detroit.

---

8) **Degenerative Veränderungen am Auge in Folge Consanguinität**, von Wallace Dean in Java (City).

Verf. beschreibt 8 Fälle. Es handelt sich um Retinitis pigmentosa, Albinismus, Mikrophthalmus, Iriscolobom, congenitales Glaucom.

---

9) **Sarcom der Aderhaut**, von Stanley Sampson in Lancaster (Ohio).

Verf. theilt 2 Fälle mit. Der erste betrifft eine 67jährige Frau, bei der die Geschwulst bereits am inneren Lidwinkel durchgebrochen war und deswegen die Exenteratio orbitae nöthig wurde. Der zweite ist dadurch von Interesse, dass ein Trauma für die Entstehung der Neubildung verantwortlich gemacht wird. (Die erste nachweisbare Sehstörung trat 2 Jahre nach dem Trauma auf.)

XIX. The Annals of ophthalmology. 1903. April.

1) **Fälle von ausgedehntem Symblepharon mit Schrumpfung und Obliteration der Bindehautsäcke. Besserung durch Hautüberpflanzung**, von Woodruff in Joliet.

Bericht über 6 Fälle, wo das Symblepharon blutig getrennt und durch Ueberpflanzung eines stiellosen Lappens ein zur Aufnahme einer Prothese brauchbarer Sack geschaffen wurde.

---

2) **Abnorme Verlaufsrichtung der Netzhautgefässe**, von Syndacker in Chicago.

---

3) **Ein Fall von Intoxications-Amblyopie durch Kaffee**, von Wing in Tacoma.

Betrifft einen 8jähr. Knaben, der täglich 6—8 Tassen starken Kaffee trank.

---

4) **Heilung des pulsirenden Exophthalmus durch Ligatur der Carotis communis**, von Würdemann in Milwaukee.

---

5) **Vier Augen-Verletzungen durch eindringende Fremdkörper, die für die Magnet-Operation nicht geeignet waren**, von Zimmermann in Philadelphia.

Fall 1. Eindringen eines kleinen Messing- oder Kupfer-Splitters in

den Glaskörper. Nach 14 Jahren war das Auge, das, von einigen kurzdauernden Schmerz- und Entzündungs-Attaquen abgesehen, ganz normal und sehtüchtig geblieben war, noch frei von gröberen Degenerationszeichen. Der Fremdkörper war noch deutlich im Glaskörper nachweisbar.

Fall 2. Multiple Wunden durch eine stachliche Kastanie mit Perforation der vorderen Kammer und Eindringen zahlreicher Dornen. Erzielung voller Sehkraft. Von den etwa 36 Dornen wurden einige sofort mit einer Pincette, andre nach Eröffnung der Kammer mit dem Graefe'schen Messer, die Mehrzahl erst später in mehreren Sitzungen entfernt.

Fall 3. Spontane Ausstossung eines Glassplitters aus dem Glaskörper, der bei einem Fall durch Zerbrechen der Brille ins Auge eingedrungen war. Am 6. Tage wurde beim Verbandwechsel der Glassplitter im Conjunctivalsack gefunden.

Fall 4. Verletzung durch Steinsplitter. Das Auge wurde hart, schmerzhaft, die vordere Kammer aufgehoben, die Linse trübe. Bei der Paracentese der vorderen Kammer kam es zum Austritt der gequollenen Linsenmassen und dabei trat ein kleiner Steinsplitter zu Tage, der im Augeninnern nicht vermuthet worden war.

---

6) **Ein Fall von akutem Glaucom mit Iritis im Anschluss an eine Star-Extraction,** von Bordley in Baltimore.

Juli.

1) **Die accommodative Asthenopie von Donders,** von Bull in Paris.

---

2) **Warum sollen wir die intracapsulären Irrigationen bei Star-Operationen nicht anwenden?** von Reck.

---

3) **Ein Fall von Tuberculose der Conjunctiva. Heilung ohne locale Behandlung,** von Henderson in St. Louis.

Betrifft ein 20jähriges Mädchen, das an allgemeiner Tuberculose litt. Wegen der grossen Ausdehnung des tuberculösen Processes am Lide, das sonst in toto hätte entfernt werden müssen, entschloss sich Verf., auf eine locale Behandlung zu verzichten, dagegen die allgemeine energisch durchzuführen. Mit der Besserung des Allgemeinzustandes gingen auch die Lidveränderungen zurück, bis schliesslich völlige Restitutio auftrat, das Lid wie das gesunde aussah.

---

4) **Papillomata der Conjunctiva und Cornea,** von Johnston in Baltimore.

---

5) **Eine klinische Vorlesung über die Kunst der Star-Ausziehung,** von Taylor.

---

6) **Klinischer und histologischer Bericht über einen Fall von eitrig-metastatischer Ophthalmie bei Meningitis, der nach 13 Jahren meningitische und sympathische Erscheinungen hervorrief. Enucleation. Heilung,** von C. Zimmermann in Milwaukee und Brown Pusey in Chicago.

October.

1) **Klinische Beobachtungen über einen wahrscheinlichen Fall von intraocularem Cysticercus beider Augen**, von Würdemann in Milwaukee.

Auf dem rechten Auge fand sich eine ausgedehnte Retinitis proliferans mit Ablatio retinae; auf dem linken war der Fundus im Allgemeinen normal, nur im oberen nasalen Quadranten war die Netzhaut getrübt. Ferner fand sich in der unmittelbaren Nachbarschaft der zweiten temporalen Arterie ein etwa 2—4 mm langes flaschenförmiges, cystisches Gebilde von weisslicher Farbe, das mit seiner Basis in einer Netzhauthämorrhagie fixirt und mit dem Kopfe, der 6 Haken (?)[1] zu haben schien, frei in den Glaskörper vorragte. Leichte selbständige Bewegungen des Kopfes wurden mehrfach beobachtet. Verf. meint, dass auch die Veränderungen im rechten Auge durch die Invasion eines Cysticercus, der inzwischen abgestorben sei, hervorgerufen sein dürften.

---

2) **Die sogenannten Mydriatica: ihre Wirkung, Anwendung und Gefahr in der Augenheilkunde**, von Oliver in Philadelphia.

---

3) **Peritomie oder Peridectomie**, von Fox in Philadelphia.

Beide Operationen, bei den verschiedenartigsten vasculären Processen der Hornhaut angewandt, insbesondere beim trachomatösen Pannus, unterscheiden sich dadurch, dass im ersten Falle eine einfache Durchtrennung des circumcornealen Conjunctivalgewebes gemacht, im zweiten ein 2—5 mm breiter Bindehautstreifen ausgeschnitten wird.

---

4) **Extraction eines Stahlsplitters aus dem Auge mit dem Riesenmagneten**, von Vinsonhaler in Little Rock.

Patient kam 14 Tage nach der Verletzung in die Behandlung des Verf.'s. Der Stahlsplitter sass direct hinter der Linse oberhalb ihres Centrums. Bei der Anwendung des Riesenmagneten bewegte er sich wohl in der Zugrichtung, so dass er dem Blick entschwand, schnellte aber nach dem Ausschalten des Magneten immer wieder in seine urspüngliche Lage zurück. Die Extraction gelang erst nach Incision der Sclera und Einführung der Magnetspitze zwischen die Wundränder.

---

5) **Der Werth der Schirm-Probe als eines präcisen Mittels zur Schielmessung**, von Duane in New York.

Das Princip der Methode besteht darin, dass einfach die unter einem Schirm eintretenden Blickabweichungen jedes einzelnen Auges vom Fixirpunkte genau beobachtet und gemessen werden. Einzelheiten müssen im Original nachgelesen werden.

---

6) **Beitrag zu den Macula-Veränderungen durch Contusion des Auges und ihre forensische Bedeutung**, von C. S. G. Nagel in San Francisco.

Es fand sich in der Macula ein papillengrosser, runder, kirschrother Fleck, in seiner Umgebung zahlreiche gelblich-weisse Fleckchen in radiärer Anordnung, ohne an den rothen Herd selbst heranzureichen. Ebensolche Herdchen finden sich regellos verstreut auch nach aussen und unten. Einen Monat später sind all die weisslichen Herdchen verschwunden und an Stelle des centralen rothen Fleckes findet sich eine gleichmässig grauliche getrübte

---

[1] Mit dem Augenspiegel nicht zu sehen. H.

Zone, in der Körnelungen durch Retinalpigment nachweisbar sind. Nach mehreren Monaten nahm die Macula eine braunrothe Färbung an und zeigte sich von unzähligen kleinen schwarzen Pigmentfleckchen umgeben. Der Fall steht zwischen der typischen Berlin'schen Commotio retinae und Haab's [bezw. Kuhnt's (Ref.)] traumatischer Macula-Veränderung.

---

7) **Tubercular Iritis**, von Pollock.
Bericht eines Falles, der mikroskopisch untersucht werden konnte.

---

8) **Angeborenes Orbital-Sarcom endothelialen Ursprungs bei einem Kind. Operation mit Erhaltung des Bulbus**, von Mortimer Frank.
Betrifft ein 8 Wochen altes Kind mit allen Zeichen einer retrobulbären Geschwulst. Der Fundus war normal. Loeser.

XX. The Royal London Ophthalmic Hospital Reports. 1903. October.

1) **Einige Bemerkungen über Mallory's Hämatoxylin und eine Mittheilung über den Nicolai'schen Musculus papillae optici**, von Verhoeff in Boston.
Verf. hat die Mallory'sche Neuroglia-Färbung in den letzten Jahren ausgiebig angewandt und auch für andre Gewebe des Auges sehr empfehlenswerth gefunden. Er beschreibt ausführlich die von ihm etwas modificirte Fixations- und Färbetechnik.
Sehr gut färben sich nach dieser Methode die von Nicolai beschriebenen, als M. pap. opt. gedeuteten spindelförmigen Zellen. Verf. hält auf Grund seiner Präparate diese Deutung für falsch, glaubt vielmehr, dass es sich um Elemente der Neuroglia, modificirte Spongioblasten, handelt.

---

2) **Eine bisher nicht beschriebene Membran des Auges und ihre Bedeutung**, von Verhoeff in Boston.
Verf. hat in der Pigmentschicht der Netzhaut eine gefensterte Membran nachweisen können, die in ihrer Structur und ihren Farbenreactionen mit der Membrana limitans externa übereinstimmt. Bezüglich der pathologisch-anatomischen Einzelheiten, insbesondere den Ursprung dieser Membran, ihre Beziehung zu den Stäbchen und Zapfen und die für die Natur dieser Gebilde sich ergebenden Schlussfolgerungen muss auf das Original verwiesen werden.

---

3) **Beobachtungen über die bei Nephritis vorkommende Netzhaut-Erkrankung**, von E. Nettleship.

---

4) **Epithelplaques der Conjunctiva**, von Lister und Hancock.
Bericht über vier Fälle.

---

5) **Zwei Fälle von Pigmentirung der Netzhaut**, von Henderson.
Der erste Fall betrifft ein wegen absoluten Glaucoms enucleirtes Auge. Es fanden sich, besonders am hinteren Augenpol, aber auch in der übrigen Netzhaut neben völlig pigmentfreien Stellen des Pigmentepithels zahlreiche andre, wo eine starke Proliferation des Pigments in die angrenzende Netzhautpartie stattgefunden hatte, namentlich in der Nachbarschaft grösserer Gefässe.

Im zweiten, gleichfalls wegen absoluten Glaucoms entfernten Augapfel fanden sich analoge Veränderungen. Auf dem andren Auge bestand Retinitis pigmentosa.

In beiden Fällen fanden sich erhebliche Veränderungen der Chorioidalgefässe.

6) **Ein Fall von Orbital-Verletzung mit Zerreissung des N. opticus und der grossen Centralgefässe,** von Parsons.

Beschreibung eines typischen Falles von Sehnerven-Durchschneidung (Messerstich) nach vorn von der Eintrittsstelle der Netzhautgefässe.

7) **Epithelhyperplasie eines Ciliarfortsatzes,** von Parsons.

Ein von der nichtpigmentirten inneren Schicht des Netzhaut-Epithels ausgehende, in den Glaskörper proliferirende Epithelneubildung, die Verf. auf eine chronisch degenerative Epithelhyperplasie im Alter bezieht.

8) **Die akute Dacryoadenitis,** von William Inman.

Verf. unterscheidet zwei Gruppen. Erstens die mit Mumps combinirte, meist doppelseitig auftretende, nicht in Eiterung übergehende Form; zweitens die isolirte, gewöhnlich einseitige, bei der es zur Suppuration kommt oder spontane Rückbildung der Entzündungs-Erscheinungen auftritt.

XXI. Transactions of the American Ophthalmological society. 1903. Vol. X.

1) **Dr. William Fisher Norris,** von Risley.

A memoir.

2) **Die gegenwärtigen Anschauungen über den Heilwerth der subconjunctivalen Injectionen,** von Bull in New York.

Literatur-Uebersicht.

3) **Ein Fall von pulsirendem Exophthalmus, Heilung durch Carotisligatur,** von Stedmann.

Im Anschluss an einen Schlag auf den Kopf: lautes pulsirendes Gefässgeräusch, Exophthalmus, Chemosis, hochgradige venöse Hyperämie. Sehschärfe, Fundus, Augenmuskeln intact.

4) **Ueber einen ätiologischen Factor der Tabak-Alkohol-Amblyopie, der durch die Urin-Untersuchung entdeckt wurde,** von de Schweinitz und Edsall in Philadelphia.

Vgl. das Referat in diesem Centralblatt.

5) **Ueber Hypertrophie und Degeneration der Meibom'schen Drüsen,** von Hermann Knapp.

Verf. berichtet über einige Fälle bösartiger Lidtumoren (Adenosarcom, Sarcom der Meibom'schen Drüsen), die trotz ausgiebiger Excision der erkrankten Lidpartien recidivirten und zur Exenteratio orbitae, bezw. Exitus führten.

6) **Die intracapsuläre Irrigation bei Star-Operationen,** von Reck.
Verf. kann dieses Verfahren angelegentlichst empfehlen.

7) **Orbitales, aus dem Siebbein entspringendes Osteom. Perforation des Orbitaldaches mit Freilegung des Lobus frontalis. Operation. Heilung,** von Percy Friedenberg in New York

8) **Augenkrankheiten bei den weissen und schwarzen Rassen,** von Henry Bruns in New Orleans.
Verf. hat über 17 000 Augenkranke u. a. auch bezüglich der Rasse untersucht und für einige Augen-Krankheiten erhebliche Differenzen zwischen Weissen und Schwarzen gefunden. So sind die Schwarzen relativ verschont von Trachom. Die sonstigen Verschiedenheiten sind im Wesentlichen durch die verschiedenartige Pigmentirung und Berufsthätigkeit bedingt. Genaue procentische Ausrechnungen für alle einzelnen Augen-Affectionen folgen. Besonders hervorgehoben sei nur die geringe Zahl der unter den Schwarzen vorkommenden Refractions-Anomalien (535 : 2212) und das Ueberwiegen von Opticus-Affectionen gegenüber den Weissen, das Verf. auf die grössere Verseuchung mit Syphilis bezieht.

9) **Vorschläge zu einer gleichmässigen Nomenklatur der Bewegungen und Bewegungsstörungen der Augen,** von A. Duane in New York.
Vgl. Ophthalmic Record Februar 1899 und Referat in diesem Centralbl.

10) **Bericht über einen Fall von akutem Glaucom, der durch die (diagnostische) Anwendung von Euphthalmin hervorgerufen wurde,** von Ring in New Haven.

11) **Vicariirende Menstruation in die Netzhaut mit folgender Netzhaut-Ablösung und Retinitis striata,** von Percy Friedenberg in New York.
Der Fall ist, abgesehen von seiner grossen Seltenheit, für die Frage nach der Pathogenese der Retinitis proliferans von Interesse.

12) **Die Correction eines Astigmatismus von 16 Dioptrien durch den Galvanocauter,** von C. F. Clark in Columbus (Ohio).
Bei einem 42jährigen Locomotivführer hatte sich gleichzeitig mit einer 3 mm vom oberen Hornhautrand entfernt und zu diesem concentrisch verlaufenden grauweissen Trübung (Kalkablagerung) ein (zusammengesetzter) Astigmatismus von 22,5 D eingestellt, der das Sehvermögen auf Fingerzählen in 4 m herabsetzte. Durch Auskratzen der halbkreisförmigen Trübung und Cauterisation, die etwa die Hälfte der Hornhautdicke betraf, wurde der Astigmatismus auf 6 D reducirt, nach dessen Correction volle Sehschärfe erreicht wurde.

13) **Ein Fall von akuter Panophthalmitis nach einer Kapseldiscission,** von L. H. Taylor in Wilkes-Barre.
Der Patient wurde ambulant operirt.

14) **Ein Fall von Leukosarcom der Aderhaut,** von R. Pooley in New York.

15) **Zwei Fälle von Tuberculose des Auges,** von Spalding in Portland.

Der erste Fall betrifft einen unter schweren, die Diagnose einer eitrigen Meningitis nahelegenden (Allgemein)-Erscheinungen, erkrankten 8jährigen Knaben, bei dem sich eine Entzündung des rechten Auges einstellte mit folgenden Symptomen: circumcorneale Injection, Iritis, gelbliche Neubildung in der Tiefe des Auges. Nach der Enucleation zauberhaft schnelles Verschwinden aller Allgemein-Erscheinungen. Die mikroskopische Untersuchung ergab, dass ein tuberculöser Process vorlag.

Der zweite Fall betrifft das gleich nach der Geburt an Blennorrhoea neonatorum erkrankte und später ganz erblindete Auge eines 7jährigen Knaben, das wegen mehrerer Attacken schmerzhafter Entzündungen schliesslich enucleirt werden musste. Bei der anatomischen Untersuchung wurde in der Aequatorgegend ein erbsengrosses, gelbliches, festes, in eine gelatinöse Membran eingekapseltes Knötchen gefunden, das sich als eine tuberculöse Neubildung erwies. (Positiver Bakterienbefund, Riesenzellen.)

16) **Tuberculose der Conjunctiva,** von Edward Jackson in Denver (Colo.).

17) **Ein Fall von Degeneration der Netz- und Aderhautmitte,** von Edward Jackson in Denver (Colo.).

Bericht über einen Fall von symmetrischer, anscheinend congenitaler Chorioretinitis centralis, die einen von den gewöhnlichen Formen abweichenden Typus zeigt. Sehr instructive Abbildung des Fundus.

18) **Geben Tenotomien bei Hyperphorie unsicherere Resultate als bei Esophorie und Exophorie?** von Theobald in Baltimore.

Die Tenotomien der vertikalen Augenmuskeln geben deshalb weniger zuverlässige Resultate, weil wir nicht, wie bei den lateralen, in der Lage sind, durch Gläsercorrection geringe Abweichungen zu beeinflussen und auch die Fusionstendenz nichts hierzu beiträgt.

19) **Interstitielle Keratitis, complicirt mit Ophthalmia neonatorum,** von M. Hubbel in Buffalo.

Vgl. Referat in diesem Centralblatt.

20) **Argyrosis der Conjunctiva und des Thränensacks nach fortgesetztem Gebrauch einer 5% Protargollösung. Mikroskopische Untersuchung des excidirten Sackes,** von de Schweinitz in Philadelphia.

Abbildung, die sehr schön die Incrustation der elastischen Fasern mit dem Silbersalz zeigt.

21) **Bericht über einen Fall von doppelseitiger traumatischer Neuritis optica mit absoluter Blindheit und Ausgang in Heilung,** von Holland Willmer in Washington.

Ob nicht das dem Trauma (Schlag mit einem Ballschläger gegen

die linke Nasenseite) folgende starke Nasenbluten die Neuritis bedingt hat?

22) **Ueber einen Fall von Ptosis traumatica, der nach der Methode von Gruening oder Gillet de Grammont mit ausgezeichnetem Erfolge operirt wurde,** von Marple in New York.

23) **Ein interessanter Fall von Retinitis pigmentosa,** von Pyle in Philadelphia.

24) **Ein Fall von Orbitalphlegmone mit Empyem der Sinus ethmoidales und frontales. Abscess des Stirnlappens. Pneumococcämie, Tod.** Von E. Gruening in New York.

25) **Ein Fall von spontanem Vorfall beider Thränendrüsen,** von Dunbar Roy in Atlanta (Ga.).
War bei einer 27jährigen Negerin im Anschluss an eine Bronchitis entstanden.

26) **Opticus-Atrophie nach Darmblutung,** von Sweet in Philadelphia.

27) **Eine verbesserte Laterne zur Prüfung der Farbenwahrnehmung,** von Williams in Boston. Loeser.

XXII. Annales de Oftalmologia (Mexiko). San Louis Potosi. 1902. August.

Dermolipoma conjunctivale, von Dr. Leon Demicheri (Montevideo).
Zwei Fälle: 1. Junger Mann von 21 Jahren. Der Tumor existiert seit der Geburt und wächst stetig, aber sehr langsam. Der Tumor sitzt nahe beim inneren linken Lidwinkel, den Eindruck einer Hypertrophie der Halbmondfalte erweckend. Oberfläche glatt, sieht etwas hautähnlich aus und setzt sich in ein Pterygium des inneren Hornhautrandes fort. Die Palpation zeigt Fortsetzung des Tumors in die Tiefe. Carunkel frei. — Exstirpation. Heilung.
2. 26jähriger. Kleines Dermolipom im äusseren Teile der unteren Uebergangsfalte.

September.

1) **Frühjahrs-Catarrh** von Dr. L. Demicheri (Montevideo).
Unter 5500 Patienten fand Verf. 20 Fälle von Frühjahrs-Catarrh. Verf. giebt eine ausführliche Beschreibung der in einem Falle gefundenen pathologisch anatomischen Veränderungen.

2) **Das Pterygium in der Diagnose des Alkoholismus,** von Dr. A. Chacon (Mexiko).
Pterygium findet sich häufiger bei Alkoholikern, als bei Gesunden.

October.

1) **Kerato-conjunctivitis durch Krötengift (Bufo vulgaris),** von Dr. J. Santos Fernandez (Habana).
Bei einer 24jährigen Spanierin fand Verf. leichte Lidschwellung und

Oedem der Conjunctiva bulbaris; einen Tag später trat ein kleiner oberflächlicher Abscess der Hornhaut hinzu. 4 Tage vorher hatte Patientin eine Kröte und dann ihr Auge angefasst. Heilung in 7 Tagen.

---

2) **Entfernung von Fremdkörpern aus den Augen,** von Prof. Haab (Zürich).
(American Medical Association. 53. Jahres-Versammlung.)

November.

1) **Augen-Störungen in Folge schwieriger Geburt,** von Dr. J. Santos Fernandez (Habana).

Bei zwei Säuglingen, die kurz nach der Geburt an Meningitis erkrankt waren, fand Verf. einige Monate später Atrophie der Papillen. Die Geburt des ersten Kindes war mit Forceps beendet worden, die des zweiten war sehr langwierig gewesen.

Dezember.

Zwei Fälle von Patheticus-Lähmung nach Trepanation des Sinus frontalis, von Dr. Manuel Quintela (Montevideo).

Im ersten, nach Luc, operirten Falle, glitt das Elevatorium aus und fuhr tief in den inneren oberen Winkel der Orbita. Beim Entlassen der Patientin bestand die Diplopie noch unverändert fort. — Im zweiten, ebenfalls nach Luc operirten Falle ist die Lähmung einer zu ausgiebigen Resection der Orbitalwand zuzuschreiben.

1903. Januar.

1) **Fremdkörper der Augenhöhle,** von Dr. Albert P. Hale (Chicago).

Einem 79jährigen, sehr gebildeten, aber nicht rüstigen Greise flog ein kleiner Eisen-Splitter ins Auge. Es war nicht möglich, ihn genau zu lokalisiren, da die Linse sich sehr schnell trübte. Röntgen-Strahlen bewiesen die Anwesenheit eines Fremdkörpers in der Orbita, ohne eine genaue Localisation zu erlauben. Um sein Leben in Ruhe zu beschliessen ohne wiederholte Operationen, Furcht vor Ophthalmia sympathica, Cyclitis etc., zog der Patient sofortige Enucleation vor. (?)

---

2) **Zona ophthalmica mit Lähmung des 3. Nerven,** von Dr. M. Menacho (Barcelona).
Schon veröffentlicht in Archivos de Oftalmologia.

Februar.

1) **Doppelte traumatische Patheticus-Lähmung,** von Dr. L. Demicheri (Montevideo).
(Annales d'Oculistique. October 1902.)

---

2) **Dakryo-adenokele traumatica,** von Dr. J. Ramos (Mexiko).

März.

1) **Hornhaut-Infiltrate bei Frühjahrs-Catarrh,** von Dr. J. Gonzalez (Leon, Mexiko).

Die zuerst von Fuchs erwähnten Infiltrate fand Verf. unter 12 Fällen

zwei Mal: ein Mal einseitig und ein Mal doppelseitig. In einem dieser Fälle exulcerirte das Infiltrat und stiess sich als gelbliche, käsige Substanz ab. Heilung mit Hinterlassung einer weissen Trübung.

April.

1) **Ophthalmologie in Mexiko,** von Dr. L. Chavez (Mexiko).

2) **Ueber die verschiedenen Ersatz-Operationen der Enucleation, und speciell über Fett-Transplantation,** von Dr. D. M. Velez (Mexiko).

Referat für die erste Jahres-Versammlung der mexikanischen ophthalmologischen Gesellschaft.

3) **Ein seltener Fall von Pterygium und Betrachtungen über die Behandlung dieser Krankheit,** von Dr. P. de Obarrio (San Salvador).

L. A. Aeusseres und inneres Pterygium berühren sich mit ihren Spitzen und verdecken die Pupille beinahe vollständig. R. A. Pterygium auf der inneren Seite der Hornhaut, vom Centrum derselben bis zum unteren inneren Lidrand reichend. — Um Recidive nach der Operation zu verhindern, räth Verf. genaue Ueberwachung der Gefässbildung und Cauterisation aller Gefässe, die den Limbus zu überschreiten drohen.

Mai.

1) **Ueber die verschiedenen Ersatz-Operationen der Enucleation, und speciell über Fett-Implantation,** von Dr. F. Lopez (Mexiko).

Referat für die erste Jahres-Versammlung der mexikanischen ophthalmologischen Gesellschaft.

Juni.

1) **Ueber den Werth der verschiedenen optometrischen Scalen, Notwendigkeit einer Einigung und Einführung des Metermaasses,** von Dr. A. Chacon (Mexiko).

Referat für die erste Jahres-Versammlung der mexikanischen ophthalmologischen Gesellschaft.

2) **Traumatische Myopie,** von Dr. A. Alonso (San Luis Potosi).

Ein 38jähriger verlor sein linkes Auge vollständig in Folge einer Verbrennung mit Aetzkali. Das rechte Auge erlitt in der Jugend einen Stockschlag und zeigte jetzt ein Leucoma adhaerens im oberen Drittel der Hornhaut und Cataracta membranacea. Nach Operation des Stares war der Visus $^1/_4$ mit + 3 D. Ophthalmoskopisch fand sich ein Staphyloma posticum mit zwei plaques von Chorioiditis atrophica in nächster Nähe der Papille. Da Patient auf dem linken Auge ungefähr Emmetrop gewesen, hält sich Verf. für berechtigt, die Myopie und Staphylom des rechten Auges als Folge der Verletzung anzusehen.

Juli.

1) **Ueber optometrische Scalen. Eine neue decimale Scala,** von Dr. E. Montaño (Mexiko).

Verf. legt seiner Scala die Teilung des Kreises (nicht des Quadranten wie in Frankreich) in 100 Teile oder Grade zu Grunde. Ein „Centimilligon

entspricht dann einem Winkel von 13" und wird als Einheit angenommen. Fünf Centimilligone entsprechen dann annähernd Snellen $^5/_5$, 10 Centimilligone Snellen $^5/_{10}$ u. s. w. Die Scalen des Verf.'s enthalten 16 Zeilen und setzen sich aus Buchstaben und Landolt's Ringen zusammen. Bei Betrachtung der beigegebenen Tafel erscheinen die Zeilen zu nahe an einander; zwischen Snellen $^5/_{10}$ und Snellen $^5/_5$ sind vier neue Zeilen eingeschoben. deren Grössen-Unterschiede kaum bemerklich sind, und welche sich in der Praxis wohl grösstenteils als überflüssig erweisen werden.

---

2) **Augen-Untersuchungen der Angestellten der mexikanischen Eisenbahn,** von Dr. L. Pourquié (Torreon).

---

3) **Sympathectomie bei Glaucom,** von Dr. Otto Wernicke (Buenos-Aires).

Bei einem 31jährigen liess Verf., nachdem Sclerotomie und Iridectomie ohne Wirkung geblieben waren, den linken Sympathicus cervicalis herausnehmen (nach Alexander). Der Effect war gleich Null, was den Verlauf des Glaucoms anbetrifft; im Gegenteil, in den wenigen Tagen, die der Patient nach der Operation in der chirurgischen Klinik lag, wurde der Fixationspunkt für immer dem (schon vorher sehr nahen) Scotome einverleibt. (Heutzutage, März 1904, ist das linke Auge beinahe gänzlich erblindet, während auf dem rechten Auge, das nur iridectomirt wurde, sich Visus und Gesichtsfeld noch gerade so verhalten, wie im Jahre 1900: Handbewegung in 30 cm nach oben und aussen.

August.

1) **Ueber den Werth der verschiedenen optometrischen Scalen; Nothwendigkeit einer Einigung und Einführung des Metermaasses,** von Dr. J. Gonzalez.

Die Buchstaben müssen durch Landolt's Ring ersetzt werden; der kleinste Winkel soll 30" sein; die Abstufung soll decimal sein; als optometrische Einheit soll der Millimeter verwendet werden; er wird in 6,88 m unter einem Winkel von 30" gesehen.

---

2) **Nothwendigkeit eines internationalen Comité's zur genauen Festsetzung der Farben-Nuancen, welche bei Farbenzeichen verwendet werden sollen,** von Dr. C. A. Oliver (Philadelphia).

---

3) **Ueber anaesthetische Hornhaut-Geschwüre,** von Dr. A. Alonso (San Luis Potosi).

September.

1) **Antisepsis und Asepsis in der Augenheilkunde,** von Dr. R. Silva (Mexiko).

---

2) **Neues künstliches Auge für Skiaskopie,** von Dr. M. Uribe Troncoso (Mexiko).

October.

1) **Ueber die Beschaffenheit des Humor aqueus bei Alters-Star,** von Dr. M. Uribe Troncoso (Mexiko).

Verf. kommt zu folgenden Schlüssen:

1. Die Eiweissmenge im H. aqueus nimmt während der Entwickelung des Stares nicht zu, wie man früher glaubte. 2. Bei beginnenden Kern-Staren fand sich eine bemerkliche Vermehrung der salzigen Elemente des H. a., was bei einem beginnenden Rinden-Star nicht zu bemerken war. 3. Bei Eintritt der Reife nähert sich die Zusammensetzung des H. a. den normalen Verhältnissen. 4. Bei überreifem Stare zeigte die Analyse eine Zunahme der organischen Substanzen des H. a. 5. Es ist nicht erlaubt, die Zunahme der Salze im H. a. als Grund der Trübung der Linse anzusehen. 6. Verf. glaubt, dass im Stadium der Cataracta incipiens eine Wasser-Entziehung, eine schnelle Trocknung des Kernes stattfindet, und dass in Folge der Schrumpfung die cataractösen Veränderungen der perinuclearen Zone auftreten.

---

2) **Brillen-Behandlung der Myopie,** von Dr. M. G. Abalea (Guadalajara).

Verf. hält Vollcorrection für schädlich.

November.

1) **Brillen-Behandlung der Myopie,** von Dr. J. Ramos (Mexiko).

---

2) **Conjunctival-Cyste mit secundärer tuberculoser Infiltration,** von Dr. P. de Obarrio (San Salvador).

Die 25jährige Patientin hat von Geburt an einen kleinen Tumor im äusseren Teile der linken Lidspalte. Seit vier Jahren wächst der Tumor schneller. Die Cyste reicht jetzt vom äusseren Hornhautrande bis zum Canthus externus, nach oben und unten bis zum Fornix, überragt die Hornhaut etwas, hauptsächlich beim Blick nach aussen. Die Wand der Cyste ist glatt, durchscheinend und von vielen Gefässen durchzogen. Bei der Operation stellte sich heraus, dass der Tumor aus zwei Teilen bestand, der eben beschriebenen Cyste und einem tiefer liegenden soliden Teil. Dieser letztere erwies sich bei microscopischer Untersuchung als Tuberculom. (Eine Färbung auf Bacillen, sowie Impfung fand nicht statt.)

December.

1) **Behandlung der Kurzsichtigkeit durch Beseitigung der durchsichtigen Linse,** von Dr. A. Alonso (San Luis Potosi).

Referat für die erste Jahres-Versammlung der mexikanischen ophthalmologischen Gesellschaft.

---

2) **Behandlung der Ophthalmia sympathica durch subconjunctivale Injectionen am Enucleations-Stumpfe,** von Dr. D. Velez und E. Grave (Mexiko).

In einem Falle von sympathischer Reizung und einem von Iridocyclitis sympathica erreichten die Verf. prompte Besserung durch Einspritzung von Quecksilbercyanat und Acoin. O. Wernicke.

XXIII. Archivio di Ottalmologia von Prof. Angelucci. 1903. Januar—Februar.

1) **Tuberculose der Conjunctiva,** von Petella.

Bereits referirt.

2) **Die Manz'schen Drüsen der Conjunctiva bulbi,** von Chiari.

Diese von Meissner, Manz, Kleinschmidt beim Kalb und der Ziege gefundenen, den Schweissdrüsen ähnlichen Drüsen haben entweder einen oder zwei gewundene Ausführungsgänge. Im letzteren Falle können die beiden Ausführungsgänge auch schliesslich in einer einzigen gemeinsamen Mündung endigen.

3) **Akute Vergiftung mit Anilin-Oel,** von Bocci.

Ein Fall schwerer Vergiftung in Folge von Inhalation der Anilin-Oeldämpfe beim Einfüllen in Behälter war von partieller Opticus-Atrophie gefolgt. Die unregelmässig concentrisch verengten Gesichtsfelder beider Augen erweiterten sich in beschränktem Grade während des Verlaufes der Erkrankung.

4) **Einfluss der retinalen Reizung auf die chemische Reaction der Hirncentra,** von Lodato und Miceli.

Das Gehirn der Dunkelfrösche reagirte neutral oder minimal sauer. Diese inconstante Acidität rührte von der Substanz der Hemisphären her, während die Sehlappen constant neutral waren. Die Abtragung der Augen modificirte in keiner Weise die chemische Reaction des Gehirnes, welche bei blinden Fröschen sich ganz ebenso verhielt, wie bei intacten.

Belichtete Frösche zeigten nur sehr geringfügige Modification der chemischen Reaction der Hemisphären, hingegen eine deutlich erhöhte Acidität der Lobi optici.

März—April.

Fortsetzung. Bei Anwendung chromatischen Lichtes stellten die Verff. für Frösche dieselben Thatsachen fest, welche für weisses Licht soeben angegeben wurden, nur ergab sich in den Lobi optici ein geringerer Grad von Acidität.

Bei Vögeln (Achantis carduelis), welche 24 Stunden im Dunkeln gehalten waren, constatirten sie saure Reaction des Gehirnes und zwar die stärkste in den Lobi frontales, schwächere in den Lobi optici, die schwächste in den Lobi occipitales. Waren die Vögel 1 bis 2 Stunden hellen Lichtes ausgesetzt, so zeigte sich die Acidität der Stirnlappen nicht wesentlich modificirt, hingegen die der Lobi optici deutlich erhöht und in noch stärkerem Maasse die der Lobi occipitales.

Eine dritte Versuchsreihe wurde bei Säugethieren (weissen Ratten) vorgenommen. Bei den im Dunkeln gehaltenen Thieren zeigten die Lobi occipitales und die primären optischen Ganglien des Hirnstammes identischen schwachen Grad von Acidität, die Stirnlappen hingegen viel stärkere saure Reaction. Einwirkung des Lichtes auf die Thiere erhöhte in sehr geringem, kaum wahrnehmbarem Grade die Acidität der Stirnlappen, mehr die der optischen Stammganglien, am stärksten die der Hinterhauptslappen. Controlversuche an blindgemachten Ratten zeigten, dass die Erhöhung der Acidität der Centralorgane in Folge von Einwirkung des Lichtes auf die Thiere zum grössten Theile durch die Erregung der Retina und zu einem nur geringen

Theile durch andre Reizwirkungen zu Stande kommt, welche das Licht auf den thierischen Organismus ausübt.

Neue Canüle für die Thränenwege, von Re.

Dieselbe hat die gewöhnlichen 3 Ansätze der Anel'schen Spritze, die Flüssigkeit wird aber durch einen Irrigator mit Gummischlauch hindurchgetrieben.

Mai—Juni.

1) Die hämolytische Kraft des Humor vitreus und aqueus, von Valenti.

Unter normalen Verhältnissen zeigte der Humor aqueus des Hundes nur sehr schwach hämolytische Kraft gegenüber den Erythrocyten des Meerschweinchens und des Kaninchens, hingegen der Glaskörper etwa die hämolytische Potens des Hundeblutserums. Auf die Blutkörperchen des Kalbes hatte der Humor aqueus des Hundes keine lytische Kraft, der Glaskörper nur eine sehr geringe.

Der Humor aqueus und vitreus der Katze wirkte hämolytisch fast wie das Serum desselben Thieres auf Meerschweinchen und Kaninchen, der vitreus etwas stärker als der aqueus, beide aber waren inactiv auf Erythrocyten des Kalbes. Die Augenflüssigkeiten des Hammels wirkten deutlich hämolytisch bei Meerschweinchen, Kaninchen und Kalb, doch erreichten dieselben in keinem der Experimente die hämolytische Kraft der Blutsera.

Bei Thieren, welche mit heterogenem Blute oder Blutserum injicirt wurden, stieg die hämolytische Kraft des Serums, aber nicht die der beiden Augenflüssigkeiten. Gleichfalls negativ wirkte auf die hämolytische Kraft der letzteren subcutane Injection von destillirtem Wasser und von 1% Kalijod-Lösung, welche in vitro exquisit hämolytisch sich erweisen. Verf. fand auch im Gegensatze zu Swits (Centralblatt für Bakteriologie 1902), dass der Humor aqueus in Folge wiederholter Paracentesen keine Veränderung bezw. Erhöhung seiner hämolytischen Kraft erfährt, ebenso wenig unmittelbar oder später nach Ausführung einer Iridectomie, oder nach einer absichtlich angelegten Zerreissung der Iris, oder nach Abtragung des Ganglion cervicale superius. Endlich stellte sich Verf. bei Hunden durch intraperitoneale Injection von chemotaktischen Substanzen (aus Aleuronat extrahirtem Legumin) ein alexinreiches Exsudat her, welches Hunden und Kaninchen subcutan injicirt wurde. Bei Hunden blieb hiernach die hämolytische Kraft des Glaskörpers unverändert, die des Humor aqueus wuchs unbedeutend an, bei Kaninchen liess sich keine Veränderung der normalen bezüglichen Wirkung der Augenflüssigkeiten nachweisen. — Es folgt, dass es nicht gelingt, durch Erhöhung der cytolytischen Kraft der physiologischen Augenflüssigkeiten das Auge vor dem Eindringen pathogener Keime zu schützen.

---

2) Einfluss der Iridectomie auf die Tension des Auges, von Tornabene.

Verf. experimentirte mit dem von Leber und Nesnamow gebrauchten Manometer über die Filtration im Kaninchenauge und kam zu folgenden Resultaten, welche von denen Nesnamow's etwas abweichen. Dieser gab an, dass im todten Auge die Filtration dem Hg-Drucke proportional ist. Verf. fand grosse individuelle Unterschiede bei Kaninchen, so dass eine constante Zahl als Filtrationsindex überhaupt nicht gegeben werden kann, jedoch ist dieser Index für die beiden Augen eines und desselben Thieres fast iden-

tisch. Als Mittel vieler Versuche fand er bei 25 mm Druck 2,8 cbmm. Auch ergab sich, dass sowohl im todten, wie im lebenden Auge die Filtrationsmenge dem Drucke proportional ist. 2 Monate nach Anlegung einer Iridectomie mittels Skleralschnittes fand er die Tension des Auges stets geringer, als im zweiten normalen Auge und zwar betrug sie im letzteren 21—23 mm, im ersteren 14—19 mm. Die Filtrationsmenge war für das iridectomirte Auge stets grösser in der Zeiteinheit, als für das normale Auge. Die mittels Hornhautschnitt ausgeführte Iridectomie bewirkte weder Herabsetzung des intraoculären Druckes, noch Erhöhung der Filtration.

---

3) **Operation des nicht cicatriciellen Ectropium,** von Prof. Dr. Pflüger.

Verf. operirte in einem Falle von starker Verdickung des Tarsus mit Ectropium am unteren Lide folgendermaassen: 2 mm vom freien Rande entfernt wurde ein Schnitt durch die Conjunctiva palpebrae parallel dem Lidrande geführt, die Conjunctiva nach oben und unten zurückpräparirt, ein Längsschnitt durch den ganzen Tarsus 1 mm vom Lidrande hinzugefügt, der Musc. orbicularis vom Tarsus abgelöst, dieser mit einer starken Pincette gefasst und mit der Scheere excidirt. Das Lid legte sich dem Bulbus weit besser an, und das Resultat war ein weit befriedigenderes, als nach der von Kugel (Arch. f. Ophth. Bd. 40) empfohlenen Methode, indem auch der Orbicularis vollständig geschont wurde.

Es folgt ein historischer Ueberblick über die verschiedenen empfohlenen Operationsmethoden des nicht cicatriciellen Ectropium. Verf. erkennt die von Angelucci (1898) angegebene Spaltung des Unterlides von der Conjunctiva aus in 2 Blätter als die beste an, nur empfiehlt er, diese Spaltung $1^1/_2$ cm tief (statt 1 cm) zu machen. Bei Degeneration, Verdickung des Tarsus ist diese Methode mit partieller oder totaler Excision des Tarsus zu verbinden.

---

4) **Neues Lidcompressorium für die Ectropium-Operation,** von Re.

Für die von Angelucci angegebene Ectropium-Operationsmethode (vgl. Centralbl. f. Augenheilk. 1898, S. 561) ist dieser Blepharostat sehr zweckmässig, da er den Lidrand und insbesondere die zwei Ecken des Tarsus frei lässt, über welche hinaus der Schnitt auf der inneren Lidfläche sich erstrecken muss, und da er die sehr störende Blutung verhindert. Das Instrument ist für das rechte und linke Auge entsprechend verschieden gebogen und zu beziehen von Simon e Frecentese, Palermo, Via Porta Carini. Nachdem der Tarsus bis zu einiger Tiefe vom Orbicularis abpräparirt ist, muss das Instrument entfernt werden, um diese Loslösung des Tarsus weiter zu vertiefen.

---

5) **Congenitaler bilateraler Anophthalmus,** von Hatti.

Beschreibung eines solchen Falles bei einem neugeborenen Hündchen. Die histologische Untersuchung der in der Orbita vorhandenen Cyste ergab Rudimente von Netz- und Aderhaut.

Juli—August.

1) **Congenitale ectatische Hornhaut-Trübungen,** von Gallenga.

Nach einem Ueberblicke über die bisher beschriebenen 17 Fälle berichtet Verf. über einen Neugeborenen mit intrauteriner bilateraler Keratitis und Ausgang in Hornhautstaphylom am rechten Auge. Im Alter von 14 Monaten

wurde das rechte Auge enucleïrt, da der vordere Bulbusabschnitt immer stärker ectatisch wurde. Verf. giebt die genaue histologische Untersuchung des Bulbus, von der unter Andren hervorzuheben ist, dass an der Iriswurzel ähnlich wie in dem Falle von Pincus eine rings mit Pigment ausgekleidete ovale Cyste vorhanden war. Die sehr kleine Linse lag an der normalen Stelle, zeigte vordere Kapselcataract, im Uebrigen eine ihrer Grösse proportional entwickelte Kapsel ohne Faltungen (Microphakia congenita). Die Linsenfasern waren vielfach gut erhalten, an andren Stellen degenerirt. — In der Epicrise zeigt Verf., dass der von Steffan 1867 beschriebene Fall nicht auf frühe Hemmungsbildung, sondern auf intrauterine Keratitis im späteren Entwicklungsstadium zurückzuführen ist, da die Iris discret entwickelt war. Er sucht ferner in den veröffentlichten Fällen die unter sich analogen Befunde sowie die Verschiedenheiten auf und findet, dass die meisten Autoren die Entstehung der Ectasie auf intrauterine Keratitis mit Perforation der Cornea zurückführen. Der von Horner und Haab, ferner von Nettleship beobachtete Fall aber, sowie der des Verf.'s scheinen auf intrauterine Irido-Choroiditis mit consecutiver Ectasie der Cornea ohne Perforation der letzteren zurückzuführen zu sein, da die Iris recht gleichmässig die innere Oberfläche des Staphylomes auskleidete und die Linse in ihrer normalen Lage sich befand.

Die Ulceration mit Perforation kann ferner im Fötalleben auch von der hinteren Hornhaut-Oberfläche ausgehen, worauf die Hornhaut-Veränderungen in Fällen von fötaler Entzündung der Cornea hinweisen. v. Hippel hat auf das Ulcus internum corneae auch die Entstehung des congenitalen Hydrophthalmos zurückführen wollen, aber es ist in Fällen dieser Krankheit Integrität der Membran Descemet anatomisch nachgewiesen worden. Von dem Falle, welchen Hosch (1901) beschrieb, urtheilt Verf., dass die Alterationen der Cornea und der Linse nicht auf eine in frühester Periode des Fötallebens entstandene Entzündung zurückzuführen sei, sondern dass diese erst in der 2. Hälfte der Schwangerschaft begonnen habe. Terrien's Fall (1902) spricht dafür, dass das Ulcus internum corneae Folge von primär im vorderen Uvealtractus auftretender Entzündung sein kann. Das Ulcus kann bis zur Perforation fortschreiten oder wieder ausheilen. Im letzteren Falle kann aber durch Verschluss des Kammerwinkels Drucksteigerung eintreten und dadurch Staphylom der Cornea eingeleitet werden. Bei der Perforation rückt die Linse nach vorn und kann im congenitalen Staphylom gefunden werden, oder sie wird ausgestossen und die betreffenden Augen zeigen Staphylom mit Aphakia congenita.

---

2) Blepharochalasis, von Lodato.

Ein 20jähriges Mädchen zeigte seit mehreren Jahren diese Erkrankung auf beiden Oberlidern, deren Haut geröthet, mit erweiterten Gefässen und kleinen Hämorrhagien durchsetzt war und als Duplicatur herabhing. Das rechte Oberlid war das stärker betroffene. Die Hyperämie der Haut war sehr wechselnd, theils ohne offenbare Ursache, theils bei Gemüthsbewegungen und betraf in höherem Grade das rechte Oberlid, sowie gleichzeitig die rechte Hälfte des Gesichts, Halses und Thorax. Vom rechten Oberlide wurde eine horizontale Hautfalte excidirt, dabei auch etwas Fettgewebe entfernt und die Sehne des sehr schwach wirkenden Levator palpebrae vorgelagert. Die mikroskopische Untersuchung ergab starke Atrophie der Haut und des sub-

cutanen Gewebes. Die Epidermis war namentlich im Rete Malpighi verdünnt und degenerirt. Die Papillen waren abgeflacht oder verschwunden, die Cutis nach der Tiefe zu stärker atrophirt, vor allem aber das Subcutangewebe Hier und da fanden sich Hämorrhagien, auch hämatogenes Pigment, sowie Lacunen verschiedener Grösse, welche von Strängen und Fragmenten des Gewebes durchzogen waren. Die in der Tiefe mit der Haut excidirten Orbicularis-Fasern zeigten Proliferation der Kerne des Perimysium, während die Muskelbündel streckenweise ein hyalines Aussehen angenommen hatten. Die Capillaren waren durchweg von kleinzelliger Infiltration umgeben, einzelne Venen von Thromben gefüllt, welche hauptsächlich aus weissen Blutkörperchen und Fibrin bestanden. Die elastischen Fasern sind ausserordentlich rareficirt sowohl im Derma, wie im Subcutangewebe und sogar in den Gefässwänden, Haarbälgen und Schweissdrüsen.

Verf. erkennt die von Fuchs angegebene scharfe Scheidung von Blepharochalasis und Ptosis amyotrophica nicht an, da in seinem Falle neben der Blepharochalasis zugleich Schwächung des Levator palp. vorhanden war, welche wahrscheinlich auf ähnlicher Muskelfibrillen-Degeneration beruhte, wie sie mikroskopisch sich am Orbicularis zeigte und wie sie auch Fuchs in seinen Fällen von Ptosis amyotrophica fand. Die andren Unterschiede der zwei Affectionen sind hinfällig, beide kommen in ihren Anfangsstadien im jugendlichen Alter vor, beide häufiger bei Frauen als bei Männern. Das Aussehen der Hautpartie kann verschieden sein, je nach dem Grade der Atrophie und dem Stadium der Krankheit, so dass auch Röthung, sackartige Faltenbildung fehlen kann. Die Degeneration der Reticularis-Fasern sowie Verringerung der Widerstandskraft der Fascia orbitaria erklären, dass mitunter eine Hernia adiposa sich vorfindet (Fall von Schmidt-Rimpler und der gegenwärtige).

Wesentlich für die Entstehung der Blepharochalasis sind die vasomotorischen Störungen, nicht aber die durch Oedem gesetzte Zerrung der Haut, wie verschiedene Autoren meinten. Die Integrität der vasomotorischen Nerven ist nöthig für den normalen Stoffwechsel zwischen Gefässen und Geweben, für den normalen Zustand der Gefässwände und die Ernährung der Gewebe. So ist die Blepharochalasis als eine vasomotorische Neurose zu betrachten, die als recidivirendes Oedem in Erscheinung tritt und Atrophie der Haut und der tieferen Gewebe zur Folge hat.

September—October.

1) **Anormale Farbenempfindung nach Star-Operation,** von Maggi.

Ein 25jähriges Mädchen wurde am linken Auge, welches im 1. Lebensjahre durch Nadelstich erblindete, an traumatischer Cataract operirt. Das rechte Auge hatte mässige Sehschärfe und normale Farbenempfindung. Das operirte linke war stark amblyopisch, seine Sehschärfe stieg aber in wenigen Wochen durch Uebung auf $^1/_6$. Im Anfang hatte das Auge keine Farbenperception, durch Uebungen trat dieselbe allmählich hervor, blieb aber irregulär, indem die Farben in gewisser Weise verwechselt wurden, ohne dass man von Farbenblindheit sprechen konnte.

---

2) **Einfluss der Ablepsie auf die Entwicklung des Sehapparates,** von Lodato.

Neugeborenen Hunden wurde ein Auge durch vollständiges Vernähen

der Lider geschlossen. Nach 8 Monaten wurde dasselbe geöffnet und zeigte alsdann hochgradige Amblyopie, indem die Thiere bei verschlossenem zweiten Auge kein optisches Urtheil über die Aussenwelt hatten. Bei der Autopsie der Thiere wies Verf. mangelhafte Entwicklung des betreffenden Opticus, der primären Opticusganglien und der Sehsphäre nach. Letztere war auf der dem Auge entgegengesetzten Seite stark verkleinert. Ganz auffällig war der Theil des Gyrus splenialis zurückgeblieben, welcher dem Cuneus des Menschen entspricht, indem schon makroskopisch eine starke Verdünnung der Corticalschicht auffiel. Nur hier wurden mikroskopische Veränderungen entdeckt, indem sich die verschiedenen Schichten nicht unter einander abgrenzen liessen.

---

3) **Das reflectorische Nachbild**, von Re. (Vgl. Centralbl. f. Augenheilk. 1901, S. 468.)

Verf. findet mit Sergi, dass das Bild bei mittlerer Beleuchtung am besten beobachtet wird, bei zu starker Beleuchtung des ersten Auges unregelmässige und inconstante Charaktere annimmt. Er stellte mit Förster's Photometer die minimale Lichtintensität fest, bei welcher es noch auftritt. Er fand dabei, dass die Zeit des ersten Erscheinens des Bildes in umgekehrtem Verhältniss mit der bei der Fixation angewandten Lichtintensität steht, hingegen in directem Verhältniss mit der Dauer der Fixation. Die Dauer des reflectorischen Nachbildes wächst mit der Dauer der Fixation, wobei ein fortwährender Wechsel rhythmisch auftretender Phasen des Erscheinens und des Verschwindens des Bildes zu beobachten ist. Die Phasen des Verschwindens werden mit dem Verlaufe der ganzen Phänomens immer länger. Verf. fand ferner, dass bei Bewegung durch Druck auf den Augapfel II, welcher das Reflexbild projicirt, dieses dieselben entsprechenden Bewegungen zeigt, wie jedes einfache Nachbild. Wird, während das Auge I fixirt, auf das geschlossene Auge II ein Druck ausgeübt, so erscheint das später auftretende reflectorische Nachbild des Auges II deform. Ebenso, wenn Auge I während der Fixation comprimirt wird, oder, wenn während des Ablaufes der Phasen des Reflexnachbildes das Auge I Compression erleidet, woraus hervorgeht, dass das reflectorische Nachbild fortwährend in intimer Abhängigkeit von der influenzirenden Netzhaut steht. Das Bild erscheint wie jedes Nachbild mit wachsender Entfernung des fixirten Schirmes grösser. Es ist stets negativ.

---

4) **Ueber Nachbilder**, von Ovio.

Verf. discutirt über die Existenz des Nachbildes, welches durch einen monoculären Lichteindruck im zweiten nicht belichteten Auge inducirt werden soll. Seine Experimente ergeben ihm Zweifel an der Existenz dieses Bildes, andrerseits aber auch die Möglichkeit, dass dasselbe vorhanden sei.

Peschel.

November—December.

1) **Physiologisches über das Gesichtsfeld**, von Ovio.

Verf. fand bei Beobachtung des gestirnten Himmels, auch der Strassenlaternen, dass das normale Gesichtsfeld nach allen Richtungen hin gegen 90°, temporal über 90° beträgt. Das Gesichtsfeld erscheint um so ausgedehnter, je lichtstärker die Versuchsobjecte sind.

---

2) Combinirte Augen- und Kopfbewegungen, von Ovio.

Im gewöhnlichen Leben machen die Augen meist nur Excursionen bis etwa zu 30°, nach unten bis zu 45°, grössere Excursionen werden durch entsprechende Kopfbewegung ersetzt. Die Gründe davon liegen darin, dass durch solche Arbeitstheilung weniger Ermüdung eintritt, dass wir Objecte in der Peripherie unsres Blickfeldes nicht mit ihrer allseitigen Umgebung sehen, und dass daselbst überhaupt Hindernisse für das Sehen eintreten, endlich dass der Blick von einer sehr extremen Richtung aus weniger schnell und leicht nach jedem beliebigen andern Punkte des Blickfeldes gerichtet werden kann.

---

3) Ueber die Keratitis disciformis Fuchs, von Bietti.

Verf. beschreibt drei bezügliche Fälle, von denen aber nur einer typisch ist, die zwei anderen atypisch. In dem einen der letzteren sah man einen oberflächlichen und einen tiefliegenden infiltrirten Discus, welche beide einer bis in die Tiefe der Hornhaut eingedrungenen Verletzung ihren Ursprung verdankten. Es entwickelten sich auch zahlreiche tiefe Gefässe während der Resorption des tiefen Infiltrationsdiscus.

Im zweiten auch traumatischen Falle bestand ein doppelt umrandeter Discus, indem zwei stärker infiltrirte Streifen ihn umgaben. Hier trat im Verlaufe wahre parenchymatöse, aus vielen kleinen Herdchen bestehende Hornhaut-Infiltration hinzu, welche unter Gefässentwicklung sich wieder resorbirte. Im Centrum der Cornea trat Ulceration hinzu.

---

4) Erb'sche Krankheit und Auge, von Lodato.

Sehr ausführliche Beschreibung eines Falles dieser asthenischen Bulbärparalyse mit reichlicher Literaturangabe. Der Fall weicht von der typischen mehrfach ab. Er schien durch ein Trauma (Sturz vom Pferde) bedingt. Die asthenischen Erscheinungen traten in den Muskeln erst später auf, nachdem die ganze äussere Augen-Muskulatur bereits gelähmt war. Auch Hyperästhesie war vorhanden und Verstärkung der Reflexe. Das von Gowers (1902) beschriebene Symptom der Erb'schen Krankheit, das sog. nasale Lachen, fand sich auch in dem Falle des Verf.'s. Ueberdies waren, wie dies öfters als Complication beobachtet worden, einzelne Symptome von Basedow'scher Krankheit vorhanden.

XXIV. Annali di Ottalmologia. 1902. Fasc. 11 u. 12.

1) Aseptische Collyrien, von Valenti.

Verf. bespricht die verschiedenen Formen von Augentropfgläsern, deren bisher keines allen Anforderungen der Asepsis genügt. Er findet es daher zweckmässig, den Collyrien ein Antisepticum zuzusetzen. Bakteriologische Prüfungen zeigten ihm, dass Zusatz einiger Tropfen von Sublimatlösung (1‰) zum Collyrium (Atropin, Cocaïn, Pilocarpin, Eserin u. s. w.) am sichersten die Asepsie dauernd aufrecht erhält.

---

2) Bericht über den 16. Congress der Italienischen Ophthalmologischen Gesellschaft in Florenz 1902.

Bereits referirt.

---

3) **Eine Modification der Ptosis-Operation,** von Cannas.

Verf. näht die Sehne des Levator palpebrae an den Muskelbauch des Rectus superior. Nach Anlegung von Snellen's Blepharostat macht er einen Hautschnitt in der Mittellinie des Lides vom unteren Rande des vorderen Armes der Snellen'schen Pincette bis nahe dem Lidrande, incidirt darauf die Fascia orbitalis einige Millimeter vom Tarsalrande entfernt, zwischen zwei Pincetten, isolirt den sehr dünnen Levator palpebrae von seiner Tarsalinsertion bis 6—7 mm nach oben hin, nimmt ihn mit einem Faden auf und durchschneidet ihn einige Millimeter oberhalb des Fadens. Darauf entfernt er die Snellen'sche Pincette, schiebt die Jäger'sche Hornplatte ein, zieht den Bulbus durch ein Häkchen an der Insertionsstelle des Rectus superior nach unten, sucht durch die Oeffnung in der Fascia orbitalis mit einem stumpfen Haken den Musc. rectus superior oberhalb der oberen Uebergangsfalte auf, welche unverletzt bleibt, und näht die Levatorsehne an den Muskelbauch an. Nähte nach Schichten beendigen die Operation.

---

4) **Retrobulbäres Aneurysma,** von Lavagna.

Ein 14jähriges Mädchen zeigte einen schwach pulsirenden Tumor an der inneren oberen Gegend der Orbita, der das Auge nach aussen und unten drängte. Die Exstirpation des Tumors ergab ein spindelförmiges Aneurysma von 9 cm Länge und bis $2^1/_2$ cm Breite. Dasselbe wurde in der Tiefe der Orbita durch eine doppelte Ligatur abgegrenzt, ebenso an der Eintrittsstelle der Vena ophthalmica in den Bulbus und als Ganzes entfernt.

---

5) **Jodvasogen gegen Conjunctivitis,** von Morgano.

Das 8% Jodvasogen Pearson wurde meist als Pinselung auf die umgestülpten Lider angewandt und gut vertragen. Erfolge wurden erzielt bei Trachom, Pannus trachomatosus, Conjunctivitis follicularis, Conjunctivitis lymphatica und Pannus scrophulosus, selbst bei gleichzeitigen Hornhautgeschwüren, endlich bei Frühjahrskatarrh.

---

6) **Subconjunctivale Injectionen von Sal physiologicum (Poehl) bei Netzhaut-Ablösung,** von Morgano.

Verf. berichtet über 3 behandelte Fälle, von denen 2 heilten. 2 weitere noch in der Kur befindliche Fälle zeigen auffallende Besserung der Sehschärfe und Erweiterung des Gesichtsfeldes.

---

7) **Ichthyol gegen Keratitis,** von Salvo.

Wirkt günstig theils durch seine antiseptische Kraft, theils durch Gefässverengerung.

---

8) **Extraction eines Splitters aus der Ciliar-Insertion der Iris,** von Salvo.

Bei der Operation wurde die Linse verletzt und extrahirt. Der Stahlsplitter von 1,5 mm Länge wurde entfernt. Die definitive Sehschärfe des Auges war die eines Star-Operirten.

---

9) **Nekrolog.**

Dr. Antonio Attillio Cofler starb am 1. Januar 1903, 57 Jahre

alt, in Triest. Derselbe war vorzüglicher Operateur und veröffentlichte verschiedene praktisch-ophthalmologische Arbeiten in diesen Annali.

Supplement zum Jahrgang 1902. Erschienen 1903.

1) **Sarcom der Orbita bei einem Neugeborenen,** von Severi.

Bei dem 37 Tage alten Kinde bestand bereits starker Exophthalmus. Tod im 6. Monate. Der sehr consistente Tumor erfüllte die ganze Orbita und hatte namentlich die untere Orbitalwand stark herabgedrängt. Der Augapfel war atrophirt. Mikroskopisch erwies sich ein kleinzelliges Spindel- und Rundzellen-Sarcom.

---

2) **Aspirin in der Augenheilkunde,** von Maurizi.

Aspirin wurde vom Verf. mit sehr günstigem Erfolge theils als Analgeticum, theils als Antiphlogisticum angewendet bei ulcerativer Keratitis, traumatischer, luetischer, rheumatischer Uveïtis, bei verschiedenen Verbrennungen und Verletzungen, Neuralgien, rheumatischer Parese, Glaucom.

3) **Wirkung einiger Toxine auf die Elemente der Retina,** von Hatti.

Die Experimente wurden in vitro gemacht. Unter aseptischen Cautelen entnommene Stückchen der Retina von Kaninchen wurden in etwa $^1/_2$ cbcm toxinhaltige Flüssigkeit gebracht, 3—4 Stunden auf 37° gehalten und schliesslich noch 10 Stunden in Zimmertemperatur belassen. Darauf wurden die Stücke in Sublimat fixirt, nach Nissl oder mit Thionin und Eosin gefärbt. Um nicht zu einer irrigen Interpretation der Erscheinungen zu gelangen, untersuchte Verf. überdies zwecks der Controle 1. die Autolyse der Retina in feuchter Kammer. Die Retina war an einem Glashäkchen aufgehangen, der Boden der Kammer mit physiologischer NaCl-Lösung bedeckt. Die ganze Retina erscheint verdünnt, vacuolisirt, die Schichten aber sind wohl zu unterscheiden. Die Ganglienzellen sind fast ganz verschwunden, mitunter sieht man ihre Kernresiduen. Die Körner der inneren Körnerschicht sind an Zahl sehr verringert, einzelne zeigen Pyknose, die meisten aber zeigen wenig Chromatin. Die äussere Körnerschicht ist nur wenig rareficirt, ihre Körner sind gut gefärbt, aber nicht segmentirt, wie in der normalen Retina des Kaninchens und der Katze. Die Stäbchen- und Zapfenschicht ist in einen granulirten Haufen verwandelt. 2. Einwirkung des eigenen frischen Blutserums auf die Retina des Kaninchens. Die Elemente verhalten sich ähnlich wie bei der Autolyse, aber die ganze Retina ist geschwollen, und die Elemente in grösserer Zahl vorhanden. 3. Einwirkung conservirten Blutserums ergab dieselben Erscheinungen.

Die Kulturen, deren Toxine experimentirt wurden, waren auf Kaninchenblutserum gezüchtet. Pneumokokken-Toxin und Diphtherie-Toxin bewirken in der Stäbchen- und Zapfenschicht sowie in der inneren molekulären Schicht statt einer Rarefaction eine Verdichtung zu einer homogenen granulirten Masse. Die äusseren Schichten sind stärker geschwollen als die inneren, so dass erstere Faltungen bilden. Die Ganglienzellen sowie die Elemente der inneren Körnerschicht sind besser erhalten, als bei der Autolyse, obwohl auch viele Kerne deform sind.

Das Staphylokokken-Toxin hat eine stark lytische Wirkung auf alle Elemente der Retina, wie auch eine stark hämolytische Kraft. Die Ganglienzellen sind sämmtlich verschwunden, nur Kernreste noch vorhanden, ebenso

die innere Körnerschicht, welche stark vacuolisirt ist. Die äussere moleculare Schicht ist fast ganz verschwunden, die äussere Körnerschicht zeigt nur sparsame pyknotische Kerne, Stäbchenschicht und innere moleculare Schicht sind homogen granulirt.

---

4) Ein Aneurysma anastomoticum in der Superciliargegend, von Gallenga.

Ein 15jähriges Mädchen erlitt im Alter von 6 Jahren durch Fall von einer Treppe eine heftige Contusion der rechten Stirngegend. Es entwickelte sich darauf allmählich ein pulsirender Tumor in der rechten Augenbrauengegend, der in den letzten 2 Jahren schneller wuchs. Durch Compression des Frontalastes der Art. temporalis superficialis und der Art. nasofrontalis hörte die Pulsation im Tumor auf. Es wurde der von Prof. Bassini angegegebene Operationsplan ausgeführt. Um Narbenbildung im Gesicht möglichst zu vermeiden, wurden unter Digital-Compression der Arterien an drei Punkten je einige Tropfen von Chloralum hydratum, Aqua destill. sterilizz. āā mittels Pravazspritze in den Tumor eingespritzt zwecks der Coagulation des Blutes. Es erfolgte sofort Schwellung und Röthung des Theiles aber nur kurz dauernder Schmerz. Die Compression wurde nach der Injection noch 25 Minuten fortgesetzt. Verband. Am folgenden Tage bereits war die Schwellung stark zurückgegangen, doch wurde Patientin 5 Tage im Bett gehalten. Nach 14 Tagen wurde dieselbe Injection wiederholt und in weiteren zwei Monaten noch 4 Mal gemacht. Nach 4 Monaten war der ganze Tumor und die zuvor erweiterten zuführenden Arterien verschwunden. Selbstverständlich darf diese coagulirende Injection nur angewendet werden, wenn mit Sicherheit die Theilnahme von Venen an der Angiectasie ausgeschlossen, also vor Allem kein continuirliches Geräusch im Tumor wahrzunehmen ist.

---

5) Histologie des Pannus trachomatosus, von Bietti.

Verf. hatte Gelegenheit zwei Bulbi mit Pannus trachomatosus 24 Stunden nach dem Tode des Individuums zu untersuchen. Am Skleralrande fand sich eine oberflächliche Infiltration dicht unter dem Epithel der Conj. bulbi und eine ganz getrennte tiefe Infiltrationsschicht in den oberflächlichen Lagen der Sklera. Diese letztere Infiltration verbreitete sich auch weiter nach hinten auf der Oberfläche der Sklera, wo diese nicht mehr von Conjunctiva bedeckt ist und stellte daher eine wahre Episkleritis dar. Sie umgab auch die in die Tiefe gehenden vorderen Ciliargefässe, war aber weniger intensiv, als die oberflächliche Infiltration. Diese Verhältnisse waren am ausgesprochensten nahe dem oberen Cornealrande, wo ja auch der Pannus trachom. am stärksten ist, aber fanden sich doch auch an allen Meridianen des vorderen Skleralabschnittes. Im Limbus vereinigten sich die beiden Infiltrationsschichten und gingen in den Pannus cornealis über. In der oberen Hornhauthälfte war die Membr. Bowman zerstört, in der unteren jedoch gut erhalten und da lag die Infiltration zwischen ihr und dem Epithel. Die Bowman war leicht gefaltet, hier und da durchbrochen, indem die Rundzellen in die Substanz der Cornea eindrangen. Zwischen den Rundzellen des Pannus fanden sich auch Spindelzellen, Blutgefässe und Bindegewebe, besonders im älteren oberen Theile des Pannus. Das Bindegewebe stellte theils feinste Netze mit eingelagerten Rund- und Spindelzellen dar, theils grobe Züge. Das Epithel war streckenweise normal, anderwärts verdickt, auch waren mitunter Wuche-

rungen zapfenartig in den Pannus eingedrungen und zwar derart, dass auf Schnitten Infiltrationsherde rings von Epithelzellen umgeben waren. An andren Stellen war das Epithel sehr verdünnt. Bis in die tieferen Lagen der Substantia propria der Cornea waren kleinere und grössere Gefässe zerstreut, welche von einem Mantel kleinzelliger Infiltration umgeben waren.

Verf. erklärt sich gegen die Auffassung von Boeckmann (1900), dass die oben erwähnte Episkleritis bei Trachom die eigentliche Ursache der Pannusbildung sei, da er in andren Fällen von Pannus trachom. sie nicht nachweisen konnte. Der Pannus trachom. kann sich entweder unter dem Epithel bilden, wie der degenerative Pannus, oder in den tieferen Schichten, also unterhalb der Membr. Bowman, wie in in den von Rählmann illustrirten Fällen. Die letztere Form wird natürlich leichter dauernde Veränderungen der Cornea zurücklassen.

1908. Fasc. 1.

1) **Ophthalmia metastatica,** von Bietti.

Nach einem historischen Ueberblicke über die durch verschiedene Mikroorganismen bedingten Metastasen im Auge bringt Verf. drei eigene Beobachtungen. Im 1. Falle fand sich bei der Autopsie ulcerative Endocarditis. Das linke Auge wurde bereits von Axenfeld (Arch. f. Ophthalm. XL) beschrieben. Das rechte Auge zeigte Netzhautablösung. Am Aequator unten war die Netzhaut durchbohrt, ihre Elemente waren aber nur in nächster Umgebung dieser Perforationsstelle verändert, und zwar necrosirt, während die Choroidea in fast 4 Mal grösserer Ausdehnung an der entsprechenden Stelle entzündlich infiltrirt war. Es zeigte sich, dass in der Choroidea ein Abscess bestand, welcher zuerst von der Membrana vitrea zurückgehalten wurde, dann aber die Retina perforirte, deren innerste Schichten relativ besser erhalten waren, als die äusseren. Die Embolie hat danach wahrscheinlich in der Choroidea stattgefunden und war durch Pneumokokken veranlasst.

Ein zweiter, nur klinisch beobachteter Fall betraf eine bilaterale Chorioretinitis metastatica mit entzündlicher Ablösung der Retina, welche spontan heilte. Das 2jährige Kind litt an Bronchopneumonie und erblindete plötzlich während der Reconvalescenz, während gleichzeitig von Neuem Pneumonie sich zeigte.

Der 3. Fall war eine metastatische Ophthalmie im linken Auge im Verlaufe eines Puerperalfiebers. Das enucleïrte Auge wurde mikroskopisch untersucht. Dasselbe befand sich im Stadium der Phthisis bulbi, ohne dass eine Panophthalmitis mit Perforation stattgefunden hatte. Der Process verlief also weniger stürmisch, als in den meisten andren Fällen im Puerperium.

---

2) **Epitheliom der Conjunctiva bulbi im jugendlichen Alter,** von de Berardinis.

Verf. beschrieb einen Fall 1895 bei einem 14jährigen Knaben. Dieser stellte sich nach 7 Jahren wieder vor mit Recidiv in beiden Augen. Er giebt nun die anatomische Untersuchung dieser Tumoren, welche wiederum exstirpirt wurden. Ausserdem fügt er einen bei einem 9jährigen Knaben beobachteten Fall von Epitheliom des Limbus hinzu.

---

3) **Ein Fall von Gliom der Retina,** von Valenti.

Fasc. 2, 3, 4.

1) **Die Reclination der Cataract**, von Albertotti.
Bereits referirt.

(Arbeiten des italienischen Ophthalmologen-Congresses 1902 in Florenz.)

2) **Die Gesetze der Secretion des Humor aqueus**, von Angelucci.
Vgl. dieses Centralbl. 1902, S. 406 u. 453.

3) **Transfusion von Glaskörper**, von Gradenigo.
Vgl. ebend. S. 406.

4) **Conjugirte Paralyse und Deviation**, von Mazza.
Ebend. S. 407.

5) **Eine seltene Keratitisform**, von Baquis.
Ebend. S. 410.

6) **Argentum fluoratum bei Dacryocystitis**, von Benedetti.
Ebend. S. 413.

7) **Keratitis parenchymatosa**, von Santucci.
Ebend. S. 414.

8) **Jodvasogen bei Conjunctivitis**, von Morgano. Referirt.

9) **Sal Poehl bei Netzhautablösung**, von demselben. Referirt.

10) **Ueber die pathogene Wirkung des Bacillus der Xerose**, von Bietti.
Vgl. dieses Centralblatt 1902, S. 412.

Fasc. 5 und 6.

1) **Retraction des Auges und Verdünnung der Sklera bei angeborenen Muskelanomalien**, von Bietti.

Verf. beschreibt zwei neue Fälle von Retraction des Bulbus, welche mit der Adductionsbewegung eintrat. Der eine ist insofern selten, als in beiden Augen die Anomalie vorhanden war. In dem einen Auge war passive Adduction mittels Pincette gehindert, wohl durch ein starkes Band, welches die Stelle des Musculus abducens vertrat. Der Rectus internus bewirkte daher Retraction des Bulbus, wie bereits Türk (1896) erörtert hat. Auch ist weit zurückstehende Insertion eines Theiles des Rectus internus nicht ausgeschlossen, wodurch ebenfalls Retraction ermöglicht wird.

Abnorme Verdünnung der Sklera fand Verf. bei einem 16jährigen Mädchen, welches an beiden Augen an Cataracta congenita operirt war. Beide Augen zeigten Mikrophthalmus. Bei der an beiden Augen wegen Strabismus vorgenommenen Tenotomie des Rectus internus bemerkte man hinter der Insertionsstelle des letzteren eine umschriebene, über $^1/_2$ cm Durchmesser besitzende bläulich aussehende hochgradige Verdünnung der Sklera.

2) **Acuter Jodismus mit vorderer Polarcataract**, von Corda.

Ein 43jähriger kräftiger Mann hatte in 6 Tagen höchstens $1^1/_2$ g Kalijod genommen und bot am 7. Tage Zeichen acuter Jodvergiftung an den Augen, nachdem er zuvor bereits Muskelschmerzen in den Beinen bemerkt hatte. Beide Augen zeigten Conjunctivitis, Blepharospasmus, Miosis, eine leichte scheibenförmige Trübung am vorderen Linsenpole mit fein gefransten Rändern, welche offenbar dem vorderen Kapselepithel angehörte. Diese Trübung war nach Aussetzen des Medicaments bereits nach 5 Tagen bedeutend gebessert und damit auch die Sehschärfe gehoben, nach 24 Tagen aber vollständig verschwunden und die Sehschärfe wieder normal. Chemische Analyse der gebrauchten concentrirten Jodkaliumtropfen ergab, dass etwa $^1/_5$ ihres Gewichtes Kalium jodicum in denselben als Verunreinigung enthalten war.

---

3) **Nachbehandlung bei Star-Operationen**, von Tornatola.
Vgl. dieses Centralblatt 1902, S. 406.

---

4) **Operative Behandlung der Myopie**, von Basso.
Ebend. S. 406.

---

5) **Mucocele des Stirnsinus**, von Morini.
Ebend. S. 413.

---

6) **Morphologie der Thränenwege**, von Monesi.
Ebend. S. 410.

7) **Yohimbin als locales Anästheticum**, von Magnani.
Ebend. S. 408.

---

8) **Sympathische Ophthalmie**, von Petella.
Ebend. S. 408.

---

9) **Elastische Fasern der Cornea**, von Colombo.
Referirt.

Fasc. 7 und 8.

1) **Ueber stenopäische Brillen**, von Ovio.

Nallet (1762) kannte bereits die optischen Eigenthümlichkeiten eines durchlöcherten Diaphragmas. Moratelli (1781) erwähnt in seinem Lehrbuch der Physik stenopäische Brillen. Weiter wandten Pellier (1789), Ritterich, Travers, Chevalier u. s. w. sie an, aber erst Donders gab bestimmte Indicationen für ihren Gebrauch. Er empfahl eine muschelförmige Brille mit einem grösseren oder kleineren Loche, welches möglichst nahe dem Auge stand. Mitunter ist ein horizontaler stenopäischer Spalt vorzuziehen. Verf. bespricht darauf weiter die bezüglichen Ansichten verschiedener Autoren und erwähnt dabei eine (wie viele italienische Leistungen) ganz unbekannt gebliebene Arbeit von Dr. Nardo, Venedig 1855: Ueber ein einfaches Mittel, ohne Linsen deutlich zu lesen. Derselbe empfahl bei Refractionsanomalien stenopäische Brillen mit einem oder vielen runden oder quadratischen Löchern, welche auch bei Anisometropie beiden Augen gleichzeitig zu lesen erlauben sollten. Er nannte sie telanchiskopische τηλὸς fern, ἄγχι nahe Brillen, da sie

sowohl für die Ferne wie für die Nähe dienen. Heilborn (1896) gab ganz ähnliche Brillen an, und hielt sie für „neue".

Verf. kam nun zu folgenden Resultaten.

Die Diffraction an den Rändern des Loches ist erst störend, wenn der Durchmesser desselben unter $^1/_2$ mm beträgt. Die Lichtentziehung ist bei 1 mm Loch-Durchmesser nur dann störend, wenn die Beleuchtung schwach ist, während bei guter Beleuchtung keine Verringerung der Sehschärfe eintritt. Werden beide Augen mit stenopäischer Brille versehen, so ist das Gesichtsfeld erweitert, aber das binoculare Sehen doch nur in sehr beschränktem Maasse möglich. Die Muschelform ist für stenopäische Brillen der ebenen Form vorzuziehen. 1 mm Loch-Durchmesser ist allen anderen Dimensionen vorzuziehen.

Verf. war mit der Anwendung der stenopäischen Brillen bei hochgradiger Kurzsichtigkeit besonders für das Nahesehen recht zufrieden und combinirte sie öfter mit Concavgläsern. Er empfiehlt sie ferner, wie Donders, bei Hornhautflecken und bei Mydriasis, auch bei iridectomirten Augen.

---

2) **Blepharoplastik,** von Magaldi.

Verf. beschreibt Fälle, welche in der Klinik des Herrn Prof. de Vincentiis operirt wurden. Mehrere Fälle von Epitheliom der Lider wurden nach Exstirpation der ulcerirten Tumoren durch Blepharoplastik nach Fricke, Richet u. s. w. geheilt. Andre Fälle betreffen Ectropium bei Kindern, Narben-Ectropium nach Karbunkel oder Verbrennung, wo auch stiellose Lappen vom Arme benutzt wurden. Ein Oberlid wurde nach Tarsoraphie auf Kosten des Unterlides folgendermaassen reconstruirt. Die Conjunctiva des Oberlidstumpfes wurde am Oberlidrande abgelöst und bis in die obere Uebergangsfalte frei präparirt. Darauf wurde das Unterlid in 2 Platten gespalten, eine musculo-cutane und eine tarso-conjunctivale und nun die Conjunctiva des Ober- und Unterlides durch Nähte vereinigt, wodurch ein geschlossener Conjunctivalsack hergestellt war. Die fehlende Haut des Oberlides wurde durch einen Stirnschläfelappen ersetzt. Nach 2 Monaten wurde eine neue Lidspalte dem Auge geöffnet. Bei einer andren Lidbildung wurde der Hautlappen auf seiner Rückseite zuvor mit Lippenschleimhaut übernäht, welche später Conjunctiva vorstellte.

---

3) **Pathologische Anatomie des Gerontoxon,** von de Lieto Vollaro.

Verf. untersuchte 20 Hornhäute mit Gerontoxon und wandte Sudan 3, Scharlach-Ponceau, Osmiumsäure zur Färbung des Fettes an. Der 2. Farbstoff wurde auch zu Färbungen in toto benutzt und ergab deutliche Rothfärbung feiner Fetttröpfchen im Gebiete des Gerontoxon, welcher im Anfange nur in den oberflächlichen Lagen der Cornea liegt, später aber die ganze Cornea und zwar schräg derart durchsetzt, dass er in der Tiefe immer weiter nach der Hornhautperipherie zu liegt. Auch zeigte die Sclera hauptsächlich in ihren tiefen Schichten unweit des Gerontoxon dieselbe Färbung, während zwischen beiden gefärbten Zonen ein schmaler Saum ungefärbter Cornea liegt, welcher ja auch im klinischen Bilde des Gerontoxon bekannt ist. Die Fetttröpfchen liegen theils in den Lamellen der Cornea, welche etwas gequollen und trüb sind, theils in den Interlamellarräumen, mitunter an den Polen der Kerne der Hornhautkörperchen, wie schon His beobachtete. In den Interlamellarräumen erstrecken sich Fettkörperchen noch weit in das

gesunde Hornhautgewebe hinein. Nur in 2 Hornhäuten fanden sich hyaline Concretionen theils unter dem Epithel des Limbus, theils dicht unter der Membrana Bowman in der ganzen Ausdehnung des Gerontoxon. Gleichzeitig lagen im episcleralen Gewebe und in den oberflächlichen Schichten der Sclera nahe dem Limbus dieselben hyalinen Schollen. Diese scheinen dem Verf. aus elastischen Fasern hervorgegangen zu sein, in ähnlicher Weise wie Fuchs für die Pinguecula beschrieben hat. In beiden Hornhäuten existirte gleichzeitig die Fettkörnchen-Infiltration, welche eben das eigentliche Wesen des Gerontoxon darstellt. Osmiumsäure bräunt das Fett des Gerontoxon nur unvollkommen, so dass man nicht die beschriebenen charakteristischen Präparate damit darstellen kann. Verf. folgert daraus, dass das Fett der Gruppe des Palmitins oder Stearins angehöre.

4) **Ein Fall von Cysticercus intraocularis**, von Bardelli,
Vgl. dieses Centralblatt 1901, S. 415.

5) **Sclerale Extraction des Kapsel-Linsenstares**, von Gradenigo.
Ebend. S. 410.

6) **Ichthyol gegen Keratitis**, Von Salvo.

7) **Irrigator für Blennorrhoea neonatorum**, von Galiani.
Vgl. dieses Centralblatt 1901, S. 414.

8) **Entropium-Operation**, von Galiani.

9) **Infantiler Daltonismus**, von Roselli.
Ebend. S. 411.

10) **Exophthalmus**, von Roselli.

11) **Wirkung der Ablepsie auf die Entwicklung des Auges**, von Lodato.
Ebend. S. 407.

Fasc. 9—10.

1) **Secundärglaucom durch Linsenluxation**, von Chiari.
Verf. untersuchte 3 Fälle dieser Art klinisch und anatomisch, da die Bulbi enucleïrt wurden. Zwei dieser Fälle waren traumatischer Natur. Er kann nicht entscheiden inwieweit die Drucksteigerung durch Entzündung oder durch Verlegung der Pupille oder der Abflusswege bedingt ist.

2) **Trichiasis-Operation**, von Ferri.
Verf. empfiehlt bei dieser wie bei andren Lid-Operationen vorgängige subcutane und submusculäre locale Injection von Cocaïnlösung mit Nebennieren-Extract, und macht alsdann keinen Gebrauch von Lidcompressorien, wodurch das Operationsfeld freier wird.

3) **Histologie der congenitalen Cataract**, von Santucci.
Verf. untersuchte eine congenitale vordere Polarcataract, welche extrahirt worden war und fand Körnchen, Vacuolen, zahlreiche Cholestearinkrystalle theils in Nadeln, theils in Drusen, die aus Platten bestanden.

4) **Congenitales Linsencolobom,** von Santucci.
Beschreibung eines Falles. Verf. glaubt nicht, dass eine der bestehenden Theorien alle sehr verschiedenen Fälle von Colobom der Linse erklären könne.

5) **Kochsalz-Injectionen bei Netzhaut-Ablösung,** von Tarducci.
Vgl. dieses Centralblatt 1902, S. 415.

6) **Kur des Trachoms. Auskratzen mit dem Volkmann'schen Löffel,** von Bonfiglio. Ebend. S. 414, Nr. 68.

7) **Therapie des Keratohypopyon,** von Bocchi. Ebend. S. 408.

8) **Entstehung des Nystagmus,** von Trombetta und Ostino.
Ebend. S. 414.

9) **Experimentelles Glaucom,** von Rombolotti.
Ebend. S. 413.

Fasc. 11 u. 12.

1) **Hypopyonkeratitis durch Bacillus pyocyaneus,** von de Berardinis.
Eine Frau von 55 Jahren hatte durch Verletzung mit einem Strauche ein Hornhaut-Geschwür acquirirt, welches in 3 Tagen totale Hornhaut-Infiltration, massiges Hypopyon und Panophthalmitis zur Folge hatte. Exenteratio bulbi. In der Cornea fanden sich zahlreiche Bacillen, welche in Culturen sich als B. pyocyaneus herausstellten, Einimpfung von letzteren in die Conjunctiva von Kaninchen bewirkte eine schnell heilende Conjunctivitis, in die Cornea hingegen Ulcus corneae mit Hypopyon, auch Panophthalmitis.

2) **Antwort an Prof. Tartuferi,** von Cirincione. Polemisches.

3) **Entgegnung** von Tartuferi.

4) **Zur Methode der Aufbewahrung von Augäpfeln,** von Santucci.
Verf. bespricht die verschiedenen gebräuchlichen Methoden, z. B. Dubief's Einbettung in Glycerin-Gelatine, welche lang und schwierig ist und den Nachtheil hat, dass in geheizten Zimmern die Gelatine sich verflüssigen kann, auch dass feine Details verloren gehen und Masse wie Präparat mit der Zeit sich trüben. Die Methode von Priestley-Smith (1883) hat ähnliche Schattenseiten. Auch die von Mules (1889) angegebenen Modificationen dieser Methode sind nicht viel glücklicher. Die neue Methode von Priestley-Smith (1897), Fixiren in Formol, Gefrierenlassen des Bulbus zwecks Anlegung eines Durchschnittes, Aufbewahrung in Formol, ist brauchbarer. Verf. räth folgende Modification dieser letzten Methode: Fixiren des enucleirten Bulbus in lauem 5 % Formol, darauf Einlegen in 10 % Formol, Reinigung des Bulbus von Gewebsfetzen, Abtrocknen, Einsalbung mit Vaselin, 2—3 stündiges Gefrieren, Durchschneidung des Bulbus (gewöhnlich durch N. opticus und Cornealcentrum), Einlegen in Formol, Einschluss in die Gefässe von Priestley-Smith unter sorgfältiger Entfernung der Luftblasen. Das Glas-

stäbchen, welches die Augapfel-Hälfte fixirt, versieht Verf. mit einer Nadelspitze, um jedes Eindrücken der Augapfelwand zu vermeiden.

Die von Tschemolossow angegebene Einschliessung in Gelatine hat alle Nachtheile der ersterwähnten Methoden.

---

5) Traumatische Luxation der Thränendrüse, von Santucci.

Ein 19jähriges Mädchen hatte vor 7 Jahren einen Stoss ins rechte Auge durch einen Baumast erlitten. Seitdem bestand leichte Ptosis und ein haselnussgrosser Tumor am Oberlide nach aussen, welcher die nach Zerreissung der Fascia tarso-orbitalis nach vorn luxirte Thränendrüse darstellte. Gemäss dem Wunsche der Patientin wurde rein kosmetischer Rücksicht halber die Exstirpation der Drüse gemacht. Dieselbe zeigte sich bei mikroskopischer Untersuchung mit Leukocyten infiltrirt, stellenweise bindegewebig entartet, mit Verkleinerung der Acini. Diese Luxation wurde vorwiegend bei Kindern beobachtet. Behandlung ist die Exstirpation. In den drei Fällen, wo bisher die Reposition der Drüse mit nachfolgender schichtenweise ausgeführter Naht vorgezogen wurde, ist meist ein unvollkommenes Resultat erzielt worden.

---

6) Episclerale Cyste des Schwalbe'schen Raumes, von Sgrosso. Mit Abbildungen.

Ein Knabe von 12 Jahren hatte mit 7 Jahren durch stumpfe Gewalt das rechte Auge verloren. Das phthisische Auge war mitunter cyclitisch afficirt. Seit 2 Jahren entstand unterhalb der Cornea eine Blase, welche dem Cornealrande entlang sich bogenförmig entwickelte und über 1 cm Höhe hatte. Wegen Cyclitis mit Drucksteigerung und Gefahr der Sympathie wurde enucleirt.

Die mikroskopische Untersuchung ergab eine Narbe in der Sclera als Zeichen der erlittenen traumatischen Ruptur derselben. Die Cyste sass im Episcleral-Gewebe, da ihre vordere und hintere Wand eine dünne Schicht desselben zeigten. Sie reichte etwas auf die Cornea hinüber, war mit Endothel ausgekleidet und lymphatischer Natur. Nach dem genau beschriebenen anatomischen Befunde konnte sie nicht aus Lymphgefässen hervorgegangen sein, sondern aus dem episcleralen Schwalbe'schen Raume, d. h. der Tenon'schen Capsel.

Arbeiten des ophthalmologischen Congresses in Florenz 1902.

1) Metastatische Ophthalmie durch Diplococcus Talamon-Fränkel, von Casali.

(Vgl. Centralblatt f. Augenheilk. 1902, S. 414.)

2) Die Entfernung zwischen Macula lutea und Papille, von Casali.

(Vgl. Centralblatt f. Augenheilk. 1902, S. 415.)

---

3) Apparat zur Bestimmung der Heterophorie, von Panni.

Der Apparat beruht auf dem Principe, dass durch einen seitlich vom Fixationsobject des einen Auges angebrachten Schirm das Letztere für das zweite Auge unsichtbar gemacht werden kann. Wird diese Einrichtung für beide Augen gleichzeitig hergestellt und stehen die zwei Fixationsobjecte senkrecht unter einander, so bleiben die Bilder in der Verticalebene unter einander, wenn Orthophorie besteht, hingegen bei horizontaler Heterophorie

erscheint das eine Bild abgelenkt. Auch für Hyperphorie lässt sich der Apparat benützen. Verf. fügt seiner Abhandlung ein ausführliches Literaturverzeichniss (über 1885 bis 1901) bei.

4) **Tuberculose der Conjunctiva,** von Petella.
(Vgl. Centralblatt f. Augenheilk. 1902, S. 413.)

5) **Necrolog über Riccardo Secondi,** von Basso.
Derselbe wurde 1832 geboren, starb am 4. October 1903. Seit 1860 Professor der Ophthalmologie in Genua, bethätigte er sich namentlich als Kliniker und Operateur, was auch in seinen zahlreichen Veröffentlichungen Ausdruck findet. Seit 1881 war er Senator des Königreichs. Peschel.

XXV. Bollettino dell' Ospedale oftalm. di Roma. Prof. Scellingo. Anno I. Januar—December 1903.

1) **Infantiler Daltonismus,** von Roselli in Rom.
Siehe Centralbl. f. Augenh. 1902, Suppl. S. 411. Ital. Ophth.-Congress 1902.

2) **Epitheliom des Limbus cornese,** von Ramoni in Rom.
Mann von 58 Jahren mit Pterygium in beiden Augen. Am untern Hornhautrande eines Auges befand sich der Tumor von der Grösse einer Kaffeebohne, welcher seit einem Jahre sich entwickelt hatte. Exstirpation des Tumors, welcher histologisch sich als Epitheliom erweist. Nach 8 Monaten kein Recidiv.

3) **Hygiene des Auges,** von Valenti in Rom.
Compilatorische Arbeit über hygienische Normen für Familie und Schule, betreffend Ophthalmia neonatorum, Syphilis, Tuberculose, exanthematische Krankheiten, Diphtherie u. s. w.

4) **Physiologie und Anatomie der Karunkel und Plica semilunaris,** von Vagliasindi.
Nach Angabe einiger anatomischen Daten schliesst Verf., dass der als Thränensee bezeichnete Raum bei geöffneten Lidern die Form einer 4seitigen, bei geschlossenen Lidern die einer 3seitigen Pyramide besitzt, deren Spitze nach der Lid-Commissur und deren Basis nach dem Bulbus gewandt ist. Der Raum dieser Pyramide ist zu $^2/_3$ von der Karunkel und Plica ausgefüllt und sollte Canalis semilunaris genannt werden. Seine Weite wechselt mit den Bewegungen des Auges. Die Karunkel stellt die Fortsetzung der nasalen Grenze der Lider dar und bildet eine Art Damm, welcher die Thränen vom innern Augenwinkel zurückhält. Die Abtragung der Karunkel und der Plica wird den Austritt der Thränen auf den freien Rand der Lider und in den innern Augenwinkel besonders bei Neigung des Kopfes zur Folge haben.

5) **Toxische Amblyopie durch Kalium chloricum,** von Rosselli.
Nach anhaltendem Gebrauche eines Gargarisma von concentrirter Kalium chloricum-Lösung trat bei einer an Pharyngitis erkrankten Person (welche

jedoch den Tag zuvor übermässig gespeist hatte) Amblyopie ohne ophthalmoskopischen Befund auf. Heilung auf salinische Purgirmittel. (Die Beschreibung hat keine Beweiskraft, da die klinischen Symptome sehr mangelhaft angegeben sind. Referent.)

---

6) **Consensuelle Reaction des Auges,** von Maurizii.
Bereits referirt.

---

7) **Leukämische Veränderungen des Auges,** von Puccioni.
Ein Mann von 53 Jahren zeigte in der Reconvalescenz von Pneumonie Milztumor mit Leukämie (2 970 000 rothe, 128 000 weisse Blutkörperchen; spec. Gewicht des Blutes 1046). Ophthalmoskopisch Blässe der retinalen und chorioidalen Blutgefässe, Hintergrund orangegelb. Tod nach 3 Monaten durch spleno-medulläre Leukämie. Histologisch zeigte die intraoculäre Portion des Opticus Oedem, welches sich auf die Nervenfaserschicht der Retina fortsetzte, nicht aber auf den Stamm des Opticus. Die Schichten der Retina waren wenig oder gar nicht verändert. Die stärksten Veränderungen wies die Aderhaut auf, deren Gefässe ausserordentlich erweitert waren, so dass das Gewebe derselben unkenntlich und nur wenige Pigmentzellen sichtbar waren.

---

8) **Ursprung und Verlauf des Nervus oculomotorius im Mesencephalon,** von Majano.
Auszug aus einer in der Monatsschrift für Psychiatrie und Neurologie (1903, Heft 1—4) veröffentlichten Arbeit. Sowohl die directen wie die gekreuzten Fasern jener Portion des prädorsalen Bündels, welche längs der ganzen Gegend der vorderen Vierhügel verläuft, vereinigen sich mit den Wurzelfasern des Oculomotorius. Verfasser schliesst, dass es 3 Neuronen für den Lichtreflex der Iris giebt: 1. das sensible periphere Neuron, bipolare Zelle der Retina, Pupillarfaser des Opticus, welche sich mit den Ganglienzellen der Seitenregion der vorderen Vierhügel in Verbindung setzt; 2. centrales Neuron, die letztgenannten Ganglienzellen, gekreuzte oder directe Fasern des prädorsalen Bündels, welches sich mit den Wurzelfasern des N. oculomotorius vereinigt und dadurch in Beziehung zu dem beiderseitigen Ganglion ciliare tritt; 3. motorisches peripheres Neuron, von der Zelle des Ganglion ciliare bis zum Sphincter iridis.

---

9) **Bericht über das Augenspital in Rom für 1902,** von Scellingo.
1616 Kranke. Im Hospital Verpflegte 455, Operationen 487, wovon 52 Star-Extractionen, 13 Discissionen, 31 Enucleationen, 2 Exenterationen, 22 Iridectomien bei Glaucom, 15 optische Iridectomien. Seit Mai 1895 bis December 1902 wurden in das Institut aufgenommen 2323 Kranke, ambulant behandelt 8918, sowie 1988 Operationen ausgeführt.

---

10) **Retrobulbärer Echinococcus,** von Rosselli.
Junger Mann von 17 Jahren. Vor 5 Jahren trat plötzlich links Exophthalmus auf, welcher nach 3 Monaten ohne Schädigung der Sehkraft schwand. Nach 3 Jahren trat plötzlich wieder Exophthalmus auf, welcher verblieb. Nach 6 Monaten Erblindung des linken Auges, nach weiteren 10 Monaten war die Protrusion des Bulbus etwa 12 mm und das Unterlid

total ausgestülpt, Opticus atrophisch, fühlbare Fluctuation retrobulbär. Probepunction ergab ganz klare Flüssigkeit von neutraler Reaction, ohne Albumin, reich an Chloraten, mit einigen Echinococcushäkchen. Nach einigen Tagen vergeblicher Versuch der Exstirpation der Cyste. Da inzwischen der Inhalt purulent geworden, ja am rechten Auge sympathische Reizung auftrat, wurde das linke Auge enucleïrt, die Cyste geöffnet und ausgekratzt. Später Prothese.

---

11) **Einseitige hysterische Amaurose,** von Puccioni.

Ein 9jähriges Mädchen hatte vor 3 Jahren Scharlach mit bilateraler Otitis purulenta. Später folgte linksseitiger Herpes zoster ophthalmicus mit Keratitis und eitrigem Ausfluss aus der Nase. Nach der Heilung trat linksseitige Amaurose mit Strabismus intern. auf, bei reagirender Pupille. Ophthalmoskopisch waren beide Augen normal. Farbensinn rechts normal. Die hysterische Amaurose war durch psychische Störung in Folge des während des Herpes zoster durch 3 Monate hindurch eingetretenen Verschlusses des linken Auges bedingt. Heilung durch Suggestion in 8 Tagen.

---

12) **Simulation von Blindheit,** von Valenti.

Verf. giebt einen Apparat an, durch welchen verschiedene bekannte Arten der Entlarvung der Simulation in schneller Aufeinanderfolge angewendet werden können.

---

13) **Lipom der Orbita,** von Puccioni.

Skrophulöser junger Mann von 17 Jahren. Seit einigen Monaten Anschwellung des rechten Oberlides mit leichtem Exophthalmus und Abnahme der Sehschärfe bis auf $^1/_6$, intermittirende Schmerzen. Augapfel nach innen gedrängt. Ophthalmoskopisch Congestion der Venen. Gesichtsfeld eingeschränkt. Der mandelgrosse Tumor wurde exstirpirt, erwies sich als eingekapseltes Lipom mit Entwicklung ziemlich reichlichen Bindegewebes zwischen den Fettläppchen.

---

14) **Einfluss der Thränendrüsen auf Infectionen und aseptische Verletzungen des Auges,** von Valenti.

Verf. exstirpirte bei Kaninchen rechts die Harder'sche Drüse, während die orbitale Thränendrüse als der Operation nicht zugängig belassen wurde. Nach einem Monate inficirte er beide Augen mit Staphylokokken, Bacillus Löffler, Diplokokken, und sah stärkere Entzündung rechtsseitig als links. Auch aseptische Operationen, wie Iridectomie, Linsenextraction, ergaben rechts starke Reaction, welche links fehlte. Aehnliches Resultat erhielt er bei Traumen, Verbrennungen u. s. w. Er schliesst, dass die Thränensecretion auf die Vitalität der Gewebe des Auges von Einfluss ist. Gallenga.

XXVI. La clinica oculistica. 1908.

1) **Orbitale Complicationen der Sinusitis ethmoidalis,** von Calderaro.

Verf. schildert 3 Fälle von Phlegmone der Orbita in Folge von eitriger Entzündung der Sinus ethmoidales. Im ersten Falle hatte der Entzündungsprocess in der Mucosa der Nase begonnen und sich auf die Siebbeinzellen fortgepflanzt. Nach Entleerung eines knöchernen Sequesters aus der Nase (es

war die Lamina papyracea) erfolgte Heilung. Verf. räth in ähnlichen Fällen die Lamina papyracea zu durchbrechen. Im zweiten Falle trat in der Orbita nicht Eiterung, sondern ödematöse Infiltration auf. In den aus der Nase entleerten nekrotischen Fetzen fanden sich Kokken und Bacillen. Es trat Neuritis optica hinzu, wohl durch Periostitis am Foramen opt., welche durch Fortpflanzung der Periostitis der Lamina papyracea entstanden war. Ausgang in Atrophia optica. Der dritte Fall wurde vom Verf. erst beobachtet, als bereits Meningitis bestand, welche 2 Tage darauf zum Exitus führte. Ursache war eine purulente Koryza nach Influenza. Er spricht sich nicht bestimmt über die Art aus, wie der Process sich in die Schädelhöhle verbreitet hat.

---

2) Ueber einen Fall von Sinusitis der Highmorshöhle bei einem 7monatlichen Kinde, von Orlandini.

In diesem seltenen Falle wurde die schleichend entwickelte purulente rechtsseitige Sinusitis erst entdeckt, als am innern Augenwinkel Lidödem auftrat. Alsbald öffnete sich ein Abscess (mit Staphylococcus pyog. aureus) in den obern Conjunctivalsack, und ein fistulöser Gang wurde in der Mitte des Oberlides entdeckt. Ausserdem brach Eiter durch die rechte Hälfte des harten Gaumens nahe der Mittellinie durch. Unter immer sehr schweren Allgemein-Erscheinungen trat eitrige Pleuritis hinzu, Tod nach 6 Tagen. Frühzeitige Eröffnung der Highmorshöhle hätte dem Kinde das Leben gerettet.

---

3) Verbreitung des Trachoms in Sizilien, von Alvaro.

Verf. stellte die Fälle zusammen, in welchen Befreiung vom Militärdienste während des Zeitraumes von 1885 bis 1900 in Sizilien wegen Trachoms notirt war. Er schliesst, dass das Trachom auf der ganzen Insel sich stetig vermehrt hat ausser, im Kreise Sciacca, dass es stets die gleiche topographische Verbreitung beibehalten hat, indem es die Insel in Form eines Ringes umschliesst, offenbar in Abhängigkeit von klimatischen Verhältnissen, dass dieser Ring an der nördlichen Riviera unterbrochen erscheint, wo die Krankheit weniger verbreitet ist, dass in den centralen und gebirgigen Gegenden das Trachom fehlt oder nur sehr schwach entwickelt ist, dass es am meisten in den Kreisen von Acireale, Catania, Castroreale, Girgenti, Mazzara, Messina, Terranova verbreitet ist. Zwecks Prophylaxe räth Verf., das Volk zu erziehen, damit es das Trachom fliehe, und wenn angesteckt, es nicht verbreite, ferner obligatorische Behandlung in speciellen Ambulatorien einzuführen, endlich den Aerzten die Meldepflicht von Trachomfällen aufzuerlegen.

---

4) Ueber Extraction weicher Stare, von Prof. Hirschberg.

Verf. räth bei reichlichen Cortexresten nach Star-Extraction so lange wie möglich mit deren Extraction zu warten. Sind dieselben in vorgeschrittenem Stadium der Resorption, soll die Discission, oder wenn der Druck gesteigert ist, auch die Iridectomie gemacht werden.

---

5) Therapie des Ulcus rodens corneae, von de Bono.

Nach Bemerkungen über Symptomatologie und Pathogenese des Ulcus rodens erwähnt Verf., dass Snellen Aetzung mit Jod, Pflüger die mit Milchsäure empfahl. Sehr wirksam sind auch Thermo- und Galvanocauter. de Wecker rühmte Auskratzung mit nachfolgender Aetzung mit Sublimat ($^1/_2$ bis $1\,^0/_0$). Saemisch führte seinen Hornhautschnitt aus, was Verf. nicht

billigt. Neben diesen Maassnahmen macht Verf. Waschungen mit Sublimat (1 : 10 000), behandelt etwa existirende Thränensack-Leiden, gebraucht gegen Schmerzen Atropin-Einträufelungen, sehr sparsam Morphium, giebt innerlich Jod, China, Eisen, Arsenik je nach den Fällen, überwacht die Functionen der Nieren und des Darmes.

---

6) Prophylaxe der Infectionen des Auges, von Axenfeld.

Bei gesunder Conjunctiva hält Verf. dafür, dass keine Gefahr der Infection nach Verletzung vorhanden sei und erklärt sich daher für die offene Behandlung der Augen-Verletzungen. Die Infection tritt ein, wenn Conjunctiva, oder Lider, oder Thränensack erkrankt ist. Der schlimmste Feind ist in diesen Fällen der Pneumococcus, weshalb immer bakteriologische Untersuchung nöthig ist. Bei den Arbeitern, welche durch ihr Gewerbe den Augen-Verletzungen ausgesetzt sind, erfolgt die Infection weniger durch den Fremdkörper, durch Hände oder Taschentuch, als durch die oben genannten Ursachen. Daher empfiehlt Verf. in diesen Fällen vor allem die Exstirpation des Thränensacks und beschreibt deren Methode. Seitdem Verfasser diese Vorsichtsmaassregel übt (370 Thränensäcke in 3 Jahren exstirpirt) bemerkte er eine Verringerung der Corneal-Infectionen. Dieser Arbeit lässt Cirincione einige Bemerkungen über den Vorzug der Behandlung von Augenoperationen unter Verband folgen. Die Exstirpation des Thränensacks hält er nur in den Fällen für indicirt, wo eine grössere Strecke des im Knochen gelegenen Thränenkanals obliterirt ist.

---

7) Pathologie der Thränenwege, von Cirincione.

(Vgl. Centralbl. f. Augenheilkunde 1902, Suppl. S. 409.) Verf. bespricht die Pathologie der Dacryocystitis, sowie die Behandlung mittels Stricturotomie und nachfolgender Application des modificirten Scarpa'schen Nagels, wodurch der Abfluss der entzündlichen Producte, sowie der Thränen gesichert und erreicht wird, dass der Kanal sich mit Epithel bekleidet und sich nicht von Neuem narbig verengert.

---

8) Strabotomie bei Amblyopie, von Bocchi.

Siehe Centralbl. f. Augenheilk. 1902, Suppl. S. 409.

---

9) Extraction eines Eisensplitters aus dem Glaskörper, 10 Monate nach der Verletzung, von Basso.

Verf. untersuchte das Auge 8 Monate nach dem Eindringen eines kleinen Eisensplitters. S = $^1/_6$, Einengung des Gesichtsfeldes, Iris gelblich verfärbt, Mydriasis, Glaskörper getrübt, Retina atrophisch. Der Fremdkörper war im Corpus ciliare nasalwärts eingepflanzt, wie man auch mit dem Sideroskop controlliren konnte. Patient liess sich erst nach etwa weiteren 3 Monaten operiren, als das Auge nur noch Finger in 50 cm zählte. Der Splitter wurde durch einen Meridionalschnitt 10 mm vom Cornealrande entfernt, mit dem Hirschberg'schen Magneten extrahirt. Nach einem Monat war die S = $^1/_6$, die Mydriasis verschwunden, die Rostfarbe der Iris weniger hervortretend, der Glaskörper etwas durchsichtiger. Betreffs der Mydriasis meint Verf., dass der nahe dem Ciliarkörper befindliche Fremdkörper reflectorisch durch Reizung der sensibeln Nerven eine lähmende Wirkung auf den Sphinkter iridis ausübte, welche sofort nach Entfernung des Reizes verschwand.

---

10) **Akute bilaterale, symmetrische Entzündung der Krause'schen Drüsen,** von Gasparrini.

Verf. beschreibt einen derartigen Fall, welcher durch Pneumokokken bedingt war und charakterisirt die Differentialdiagnose von der akuten Entzündung der Thränendrüse. Die Schmerzen in der äusseren Gegend des Lides, Kopfschmerz, hohes Fieber sind beiden Affectionen gemeinsam. Bei Entzündung der Krause'schen Drüsen ist die ödematöse Schwellung des Lides beschränkter, liegt mehr auf der Hinterseite des Tarsus, erreicht nicht den Orbitalrand, ist mit dem Lide beweglich, Umstände, welche in Uebereinstimmung mit der anatomischen Lage der Krause'schen Drüsen stehen.

---

11) **Klinische Bemerkungen über Glaucom,** von Zimmermann.

Keine der Glaucomtheorien erklärt alle Formen der Krankheit und keine widersteht der Kritik. Verf. findet die Ursache des Glaucoms in einer Alteration des Gleichgewichtes zwischen Blutdruck und Tonus des Auges. Mit diesem Begriffe sollen alle Formen verständlich sein, ausser der Atrophie der Papille mit Excavation ohne Drucksteigerung. Die Therapie soll im Sinne dieser Theorie bezwecken, den Blutdruck zu steigern, womit bei chronischen Fällen eine causale Therapie gegen die chronische allgemeine Krankheit zu verbinden ist. Daher wendet Verf. seit 17 Monaten Strophantus an und war nur einmal zur Iridectomie gezwungen. Auch Adonis vernalis gab ihm gute Resultate, nicht aber Digitalis.

---

12) **Ueber Somnoform und Chloräthyl,** von Denti.

Somnoform wurde in 46 Fällen zur Narcose angewandt, seine Dämpfe werden sehr rapid von den rothen Blutkörperchen absorbirt und schnell wieder eliminirt. Mitunter geht der Narcose ein kurzes Stadium der Excitation vorauf. Es wird von Kindern und Erwachsenen gut vertragen, falls Lungen und Herz intact sind. Eine 1—3 Minuten dauernde Narcose erhält man mit wenigen Inhalationen, durch Wiederholung der letzteren in kurzen Intervallen kann die Narcose verlängert werden. Das Somnoform ist dem Cocaïn überlegen, da es die völlige Ruhe des Patienten bewirkt. — Das Chloräthyl von Henning, mit welchem Verf. Versuche macht, scheint ihm noch besser, da die Narcose in 2 Secunden eintritt ohne Excitation, ohne Aenderungen in der Function des Herzens und der Lungen und ohne Uebelstände nach dem Erwachen.

---

13) **Antwort auf die Bemerkungen des Prof. Cirincione, zu meiner Arbeit: Prophylaxe der Infectionen,** von Axenfeld.

Verf. will nicht die offene Wundbehandlung von Hjort empfehlen, sondern statt des Verbandes ein metallisches Netz mit unterliegendem, nicht transparentem Stoffe anwenden. Die Exstirpation des Thränensackes hält er nur dann für nöthig, wo eine conservative Therapie ohne Resultat bleibt. Er weist endlich darauf hin, dass noch nicht alle Arten Bakterien, welche im Sacke wuchern können, nachgewiesen sind, noch festgestellt sei, welche Arten eine verletzte Cornea inficiren können.

---

14) **Adrenalin in der Okulistik,** von Businelli.

Verf. hält Cocaïn, welches er in Italien zuerst gebrauchte, für wirksamer als Adrenalin gegen Hyperämien, Katarrhe der Conjunctiva und Thränenwege,

Reizungen durch künstliche Augen, Hyperämien in Folge von Anwendung der Desinficirmittel, auch zur Erreichung von Ischämie bei Operationen z. B. Tenotomien. Cocaïn ist überdies haltbarer.

15) **Gumma der Conjunctiva durch hereditäre Spät-Syphilis,** von Speciale-Cirincione.

Der Fall des Verf.'s ist der erste bisher beschriebene. Der Tumor sass auf der Conjunctiva bulbi und war mit Schwellung der präauriculären Lymphdrüsen complicirt. Lymphosarcom, sowie Tuberkel waren auszuschliessen, auch die histologische und bakteriologische Untersuchung des exstirpirten Tumors liess auf Gumma schliessen, ebenso die prompte Verheilung des durch Plastik gedeckten operativen Defectes, sowie die fortschreitende Heilung durch eine energische Jodkur, welche überdies in Folge einer neuen Manifestation am harten Gaumen nothwendig wurde.

16) **Operation der complicirten Cataract,** von Kuhnt.

Bei Nachstar mit Schwartenbildung ist es oft unmöglich, mit Wecker's Scheere das Diaphragma zu trennen. Verf. übt in solchen Fällen ein eigenes Verfahren, welches er genau beschreibt. Er durchquert mit dem Graefe'schen Messer die Vorderkammer und macht dabei einen Lappenschnitt in die schwartige Nachstar-Membran.[1] Der gebildete Lappen fällt etwas zurück und lässt eine freie Pupille. Diese Operation ist indicirt 1. wenn mit v. Wecker's Scheere eine Iridectomie oder Abtragung der Schwarten-Membran nicht möglich war, 2. in den Fällen von Nachstar mit Verzerrung der Pupille nach der Narbe hin, 3. bei totaler Adhärenz der Iris an die Vorderkapsel.

17) **Ueber die Reclination des Stares,** von Albertotti.

Bereits ausführlich referirt.

18) **Genese des Glaskörpers der Wirbelthiere,** von Cirincione.

Bereits referirt.

19) **Kur der Hypopyon-Keratitis mit dem Serum Tizzoni und Römer,** von Calderaro.

Von der Idee ausgehend, dass beim Kerato-Hypopyon es sich um eine plastische, durch Diplokokken erzeugte Entzündung handelt, hat Verf. in 40 Fällen die Sera von Tizzoni und Römer experimentirt, instillirte aber gleichzeitig abwechselnd Collargol und Methylenblau im Falle einer gemischten Infection. Er fand, dass das Anti-Pneumokokken-Serum im Beginne der Krankheit wirksam ist, dass alsdann 2 subconjunctivale Injectionen von je $^3/_4$ Spritze und 2stündliche Instillationen des Serums zur Heilung genügen. Bei vorgeschrittener Krankheit muss Cauterisation und Paracentese vorhergehen. Das Serum Tizzoni-Panichi übertrifft andre Sera an Haltbarkeit und Wirksamkeit.

20) **Die Zerreissung hinterer Synechien,** von Speciale-Cirincione.

Verf. empfiehlt sein Verfahren nur in den Fällen, wo nach mässiger Iridochoroiditis der Pupillarrand circulär mit der Vorderkapsel verlöthet, die Pupille aber ganz frei ist. Nach wiederholtem Einträufeln von Eserin macht

[1] Wenzel's Operation war ähnlich. H.

er mit Graefe's Messer eine Punction und Contrapunction im horizontalen Durchmesser der Cornea und zieht die Iris mit einer feinen Pincette so weit heraus, dass der Pupillarrand von der Linse abgetrennt wird. Sobald dies eintritt, nimmt die Pupille eine spaltartige Gestalt an. Darauf wird Scopolamin und Duboisin instillirt.

---

21) Bilaterales Chlorom der Orbita, von Cirincione und Calderaro.

Die Verff. berichten klinisch und histologisch über einen seltenen derartigen Tumor, nachdem sie einen kurzen Ueberblick über die 16 bisher bekannten Fälle gegeben, und kommen zu folgenden Schlusssätzen. Der Tumor ist histologisch als Fibrosarcom zu charakterisiren mit starker Endothelwucherung. Das grüne Colorit stammt nicht vom Blute und dessen Derivaten, noch vom Zellprotoplasma des Tumors her. Verff. glauben mit Recklinghausen, dass es sich um eine von Mikroorganismen producirte Substanz handle.

---

22) Stenopäische Brillen, von Ovio.

Verf. hält dieselben für nützlich bei starker Myopie und bei Astigmatismus, besonders irregulärem, für unnütz oder sogar schädlich bei schwacher und mittlerer Myopie, bei Hypermetropie und Presbyopie. Brauchbar sind dieselben ferner bei Hornhauttrübungen, Mydriasis, bei Star-Operirten mit künstlicher Pupille, nach optischer Iridectomie.

---

23) Ueber G. Barth, von Manché.

Barth war Malteser, lebte von 1745 bis 1818 und war der erste Professor der Ophthalmologie in Wien.

---

24) Hypopyonkeratitis durch Bacillus mucosus ozaenae, von Basso.

Um den bisher noch dunkeln Zusammenhang der Augen-Entzündungen mit Ozaena zu erforschen, experimentirte Verf. über einen Fall von Hypopyonkeratitis mit Ozaena. Er kommt zu folgenden Schlüssen. Der Diplobacillus Löwenberg-Abel kann im Auge des Ozaena-Kranken Keratohypopyon hervorrufen. Ozaena stellt daher eine schwere Gefahr für das Auge dar. Die Infection geschieht wahrscheinlich durch Vermittelung der Thränenwege.

---

25) Abtragung des Tarsus zwecks Kur des Catarrhus primaverilis, von Magnani.

In einem Falle von ausgesprochen tarsaler Form dieser hartnäckigen Krankheit hatte Verf. sehr befriedigenden Erfolg von der Abtragung des oberen Theiles des Tarsus sammt den Vegetationen. Der Substanzverlust wurde durch Verschiebung der Uebergangsfalte und des Müller'schen Muskels gedeckt. Verf. empfiehlt die Operation auch in den gemischten Formen, d. h. mit gleichzeitigen pericornealen Wucherungen.

---

26) Der Mechanismus der Accommodation, von Tscherning.

Aus einer Arbeit von Grossmann über die Veränderungen der Linse bei der Accommodation, sowie aus Experimenten, welche Besio in seinem Laboratorium ausführte, zieht Verf. Folgerungen gegen die Helmholtz'sche Theorie und stellt eine neue Accommodationstheorie auf.

Während der Contraction des Ciliarmuskels spannen sich die Fasern der Zonula an, welche an die Vorderfläche der Linse gehen, während die nach

der Hinterfläche ziehenden erschlaffen. Der Glaskörper hat ferner eine erhebliche Consistenz, sowie auch die Adhärenz zwischen ihm und dem Corpus ciliare stark ist. Daher tritt bei Contraction des Ciliarmuskels Abplattung der Peripherie der Linse und Vorwölbung des hinteren Poles der Linse ein und diese Formveränderung geschieht nicht durch die Elasticität der Linse, sondern durch von aussen einwirkenden Druck und Nachlassen desselben. Aus andren Beobachtungen schliesst Verf. auch, dass der centralste Theil des Corpus vitreum auf der Höhe der Accommodation flüssig wird, vielleicht durch Erweiterung des Canalis Cloquet in Folge der Contraction des Ciliarmuskels.

---

27) Syphilitische Sklerose der Lider, von Maggi.

Verf. beobachtete zwei derartige Fälle, welche durch antisyphilitische Kur heilten. Der Procentsatz extragenitalen syphilitischen Primäraffectes steht in Beziehung zum Grade der Bildung und Erziehung des Volkes, ist daher niedrig in den grossen Städten, hoch auf dem Lande. Der Verlauf der extragenitalen Syphilis ist, abgesehen von ganz speciellen Fällen, nicht verschieden von dem gewöhnlichen. Gallenga.

Bibliographie.

1) Methoden der Anästhesie, von Palleroni. (Neapel 1902.) Behandelt im zweiten Theile die locale Anästhesie und speciell die in der Ophthalmologie gebräuchlichen Anästhetica. Peschel.

2) Elastische Fasern in der Cornea, von Colombo. (Vgl. dieses Centralblatt 1902, S. 413.) (Progresso medico 1902. Nr. 22.) Verf. stellte mittels der Silber-Imprägnation nach Tartuferi's Methode in der Cornea des Ochsen und des Kaninchens reichliche Netze elastischer Fasern dar und zwar nicht nur in den Randtheilen, wie Kiribuchi, sondern in der ganzen Cornea. Die Methode Unna-Tänzer gab negative Resultate, hingegen positive Färbung, wenn zuvor die Substanz der Cornea in 10% Kalilauge oder nach Tartuferi in Lösung von Natrium subsulfurosum gebracht wird. Verf. fand, dass die Fasern in der Peripherie der Cornea dicker, zahlreicher und leichter zu färben sind, als im Centrum, dass sie theils wellig, theils geradlinig sind, und dass sie Maschen von der Form eines Parallelogrammes oder Dreiecks bilden. Die Descemet wird bei der Orcëinmethode stets noch dunkler, als die elastischen Netze gefärbt. Verf. fügt die vollständige Literatur über sein Thema hinzu. Peschel.

3) Die Codices über die Augenheilkunde des Benvenuto mit Bemerkungen über die Reclination der Cataract, von Albertotti. (Modena 1903.) Die interessante Monographie bringt den Text der vier betreffenden Codices: der zwei des Vaticans, des Codex Boncompagni, jetzt Albertotti und desjenigen der Nationalbibliothek in Neapel. Die von Benvenuto und später von Bartisch geübte Reclinationsmethode der Cataract-Operation lehnt sich an die Methode des Celsus an. Verf. erinnert, dass in der Discussion des internationalen ophthalmologischen Congresses in Paris (1900) sich herausgestellt hat, dass die Reclination unter gewissen Umständen noch jetzt als Methode zu üben ist, wie z. B. bei Dementia,

Delirium, bei manchen Epileptikern und Alkoholisten, auch in Fällen, wo ein Auge an expulsiver Hämorrhagie zu Grunde gegangen ist, mitunter bei Thränenschlauch-Blennorrhöe, endlich bei sehr bejahrten Patienten. Er empfiehlt, nur die Keratonyxis zu üben und hat eine eigene Operationsmethode mit eigenthümlichem Instrumentarium ersonnen. Um durch eine kleine Cornealöffnung, welche übrigens schräg, nicht senkrecht auf die Hornhautlamellen, 2 mm entfernt vom unteren Hornhautrande angelegt wird, mit einem breiten Instrumente einzudringen, welches alsdann flach auf die Vorderfläche der Linse aufgelegt werden soll, construirte er einen Schlingenreclinator. Dieser ist ein stumpfer Haken in Form einer seitlich etwas zusammengedrückten und leicht auf die Fläche gebogenen Schlinge, welche 6 mm hoch und 5 mm breit ist. Das zur Vollendung der Schlinge fehlende Stück des Hakens beträgt etwa $2^1/_2$ mm. Dieser Reclinator ist für das rechte und linke Auge entsprechend verschieden gebogen und wird als Haken durch die kleine Hornhautöffnung unter passender Wendung und Achsendrehung des Handgriffes in die Vorderkammer eingeführt und hinter der Iris bis an den oberen Rand der Linse geschoben. Unter Hebung des Griffes wird alsdann die Linse reclinirt, wobei die Fixation des Bulbus, welche oben geschieht, in der entgegengesetzten Richtung mitzuwirken hat. Die dislocirte Linse wird etwa $1^1/_2$ Minuten lang vom Instrumente nach unten gehalten, worauf dasselbe zurückgezogen wird. Verf. hat denselben Reclinator auch in rechtwinkliger Stellung zum Handgriffe construiren lassen und macht bei der Anwendung dieses Typus des Instrumentes den Einstich in die Cornea 1 mm unterhalb des horizontalen Hornhaut-Durchmessers und 2 mm entfernt vom Rande. Für den mitunter restirenden Nachstar hat Verf. auch eine eigenthümliche Operationsmethode vorzuschlagen. Ein stumpfes Häkchen, welches nicht ganz 2 Spiralwindungen besitzt, wird durch eine kleine, möglichst gegenüber dem Pupillenrande liegende Cornealöffnung unter Achsendrehung eingeführt, und wickelt unter fortgesetzter Achsendrehung die Membranen auf, worauf es wieder zurückgezogen wird. Letztere streifen sich entweder ab und werden in der Kammer resorbirt, oder bleiben in der Cornealöffnung, aus welcher sie auch mit einer Pincette extrahirt werden können. Die Instrumente werden von der Firma Luigi Cappelli in Modena construirt. Peschel.

4) Consensuelle Reaction des Auges, von Maurizi. (Boll. dell' Osped. Oftalm. di Roma, Anno 1, Nr. 8.) Verf. reizte ein Auge beim Kaninchen in verschiedener Weise und untersuchte darauf den Humor aqueus beider Augen auf Gehalt an fester Substanz und (nach Verkohlung) an mineralischen Bestandtheilen mittels sehr exacter Wägungsmethode. Er fand, dass das organische Residuum in beiden Augen stärker war, als im normalen Kaninchenauge. Peschel.

5) Ophthalmoplegia interna totalis, — Unfallfolge? von Georg Haag. (Monatsschrift f. Unfallheilk. 1903. Nr. 5. Nach einem Referat im Neurolog. Centralbl.) Nach dem Füllen einer brennenden Petroleumlampe verspürte Patient angeblich Schmerzen im linken Auge, ging aber erst nach 6 Wochen zum Arzt. Es fand sich Mydriasis links, Vorhandensein der Lichtreaction, normaler Augengrund, Accommodationslähmung links. Anfänglich hatte auch eine Lähmung des Pupillenverengerers bestanden. Ein Zusammenhang mit dem Füllen der Petroleumlampe besteht nicht.

6) Ueber die reflectorische Pupillenstarre und den Hirn-

rindenreflex der Pupille, von L. Bach. (Neurolog. Centralbl. 1903. Nr. 23.) Verf. verlegt den Sitz der Störung an das spinale Ende der Rautengrube, eventuell in Bahnen, welche zu dieser Stelle hinziehen oder von da abgehen und stützt sich bei dieser Annahme auf Experimente an Katzen, Kaninchen und Affen. Die Miosis kommt bei der reflectorischen Starre in ähnlicher Weise zu Stande wie die Miosis bei der Narcose und im Schlafe. Was den Haab'schen Hirnrindenreflex der Pupille betrifft, unter dem man das Eintreten einer Verengerung der Pupille versteht, wenn lediglich die Aufmerksamkeit auf eine Lichtquelle gelenkt wird, so stellt Verf. das Vorkommen desselben nicht in Abrede, kann jedoch andrerseits eine diagnostische und praktische Bedeutung desselben noch nicht ersehen.

7) Sehnerven- und Netzhautentzündung, — Unfallfolge? von Georg Haag. (Monatsschr. f. Unfallheilk. 1903. Nr. 5. Nach einem Referat im Neurolog. Centralbl.) Der Verletzte hatte 3 Stunden lang vor einer Feldschmiede in intensiver Hitze gearbeitet und bekam unmittelbar darauf heftige Kopfschmerzen. Einige Tage später trat Sehschwäche rechts und Gesichtsfeldeinschränkung auf. Ein Arzt constatierte rechtsseitige Sehnerven- und Netzhaut-Entzündung, die unter entsprechender Behandlung wieder zurückgingen. Der erste untersuchende Arzt nahm eine durch die Hitzewirkung entstandene basale Meningitis an. Diese Annahme wurde von dem zweiten Begutachter zurückgewiesen, weil sich die Augenerscheinungen erst längere Zeit nach dem Unfall bemerkbar gemacht hatten. Eine eventuell durch Hitzeeinwirkung entstandene Meningitis und Neuritis optica würde aber gerade in den allerersten Tagen nach dem Unfall auftreten.

8) Nystagmus bei Unfallnervenkranken, von F. Apelt. (Aerztl. Sachverständ.-Zeitung. 1903. Nr. 6. Nach einem Referat im Neurol. Centralbl.) Bei vier Unfallkranken wurde ein deutlicher auf beiden Augen gleich starker Nystagmus beobachtet ohne sonstige Nerven- oder Augen-Erkrankung. Bei drei Fällen glaubt Verf. den Nystagmus auf Rechnung der Hysterie setzen zu müssen, im vierten Falle, wo eine Gehirnerschütterung erfolgt war, handelt es sich wohl um eine organische Schädigung im Gehirn.

9) Ueber die Innervation der Thränendrüse, von H. Landolt. (Pflüger's Archiv. XCVIII. S. 189. Nach einem Referat im Neurol. Centralbl.) Verf. hat durch sehr überzeugende Experimente den Nachweis geführt, dass bei dem Kaninchen und bei dem Affen (ähnlich wie bei dem Menschen) im Facialisstamm secretorische Fasern für die Thränendrüse verlaufen und denselben im Ganglion geniculi verlassen.

10) Beitrag zur diagnostischen Bedeutung der Lidschlussreaction der Pupille, von Prof. Westphal. (Neurolog. Centralbl. 1903. Nr. 22.) Da, nach der Ansicht des Verf.'s, die Lidschlussverengerung der Pupille für eine einseitige Verminderung der Licht-Reaction spricht, kann in Fällen zweifelhafter einseitiger Pupillenträgheit die Orbicularis-Schlussreaction für die Deutung verwerthet werden, wenn sie streng einseitig nachweisbar ist.

11) Ueber die Blennorrhoea neonatorum, von Emilio Alvarado (Valladolid). [Französ.] Vallolid. 1903. 56 S. u. 17 Tabellen.[1] In einer sehr

[1] Der Ertrag des Werkes, das für 3 Frcs. von Jorge Montero, Valladolid, Acera de S. Francisco, bezogen werden kann, ist wohlthätigen Zwecken zur Verhütung dieser Krankheit, gewidmet.

umfangreichen, mit bewunderungswürdigem Fleisse abgefassten Arbeit berichtet Verf. über die Resultate, die Blennorrhoea neonatorum betreffend, die er aus den schriftlichen und mündlichen Erkundigungen bei den Aerzten, Krankenschwestern und Gesandten fast aller Länder Europas, hauptsächlich Spaniens, gezogen hat. In übersichtlicher und anschaulicher Weise schildert er uns an der Hand des so reichen Materials die Häufigkeit, die schwereren und leichteren Formen, die Vorsichtsmaassregeln und die Behandlung bei dieser Erkrankung. In Uebereinstimmung mit den meisten Aerzten zieht auch Verf. das altbewährte Argentum nitricum allen neueingeführten Silbersalzen bei weitem vor.

12) Zwei Fälle von Echinococcus der Orbita, von Dr. Jos. Preindlsberger (Sarajevo). (Wiener klin. Rundschau. 1901. Nr. 50.) Da die Totalexstirpation eine zu eingreifende Operation darstellt, genügt die Entfernung der Mutterblase.

13) Die Beurtheilung und Behandlung der eitrigen Hornhaut-Erkankungen in der allgemeinen Praxis, von Dr. Ehrenfried Cramer in Cottbus. (Therap. Monatshefte. 1903. Dez.) Die Arbeit giebt eine anschauliche Schilderung der verschiedenen Hornhaut-Erkrankungen und dem praktischen Arzt Fingerzeige, wie weit er therapeutisch ohne Zuziehung eines Spezialisten eingreifen kann.

14) Bemerkungen über „Stauungsblutungen" insbesondere in Folge eines epileptischen Anfalls, von Dr. Karl Pichler in Klagenfurt. (Zentralbl. für innere Medicin. 1903. Nr. 4.) Bei einem 25jährigen Patienten reichliche Haut-Hämorrhagien nach einem epileptischen Anfall, die sich über den ganzen Kopf verbreiten (Gesicht, Hals, Rachenwand, Trommelfell, Stirn, Augapfelbindehaut).

15) Ueber einen seltenen Fall von grossem Fremdkörper in der Orbita, von Bellarminoff. (St. Petersburger Gesellschaft. Referat aus der medicinischen Woche. 1903. Nr. 40.) Bei einem 12jährigen Knaben kam $4\,^1/_2$ Monate nach der Verletzung (Stoss mit dem Auge gegen ein vorstehendes Brett) der Fremdkörper spontan zum Vorschein und erwies sich als ein Stück alten, schmutzigen Brettes von 18 mm Länge, etwa 9 mm Breite und über 2 mm Dicke. Das Auge blieb gesund, die Sehkraft gut.

16) Sehstörungen bei Hirnsyphilis, von Barabaschew. (St. Petersburger medicinische Wochenschrift. 1903. Nr. 8.) Prädilectionsstelle der Erkrankung bei Hirnsyphilis ist die Hirnbasis, Opticus und Oculomotorius. Wenn sich an eine einige Zeit bestehende Pupillen-Ungleichheit bei Syphilitischen eine Neuroretinitis ausschliesst, so weist das auf eine gemeinsame Ursache — syphil. Basilarmeningitis — hin. Pupillenstörungen können bei Syphilitikern bisweilen schon im Laufe des ersten Jahres nach der Infection auftreten. In einzelnen Fällen von Syphilis wird trotz scheinbar vollkommen beendeter Therapie, die auch rechtzeitig angefangen, keine völlige Heilung erreicht.

17) Ueber Pupillenveränderungen nach dem Tode, von Dr. Placzek, Berlin. (Virchow's Arch. Bd. 173. 1. Nach einem Referat in der Deutschen Mediz. Zeit. 1903. Nr. 88.) Verf. fand durch genaue, vorwiegend an Katzen angestellte Versuche, dass „unabhängig von der Thierart und unabhängig von der Ausgangsgrösse der Pupille im Augenblick des Todes, die Pupillen schon in den ersten zwei Stunden nach dem Tode anfangen enger zu werden". Nach der Ansicht des Verf. lässt der Tonus der Musc. dilatator früher als der des Musc. sphincter iridis nach. Weder pupillen-

verengernde, noch pupillenerweiternde Mittel vermochten das „Gesetz der postmortalen Pupillenstarre“ zu beeinflussen.

18) Fremdkörper in der Iris, von Dr. Ssuchow, Moskau. (Russki Wratsch. 1903. Nr. 16. Nach einem Referat in der Deutschen Medicinal-Zeitung. 1903. Nr. 93.) Verletzung mit dem Splitter eines Zündhütchens, der auf der Iris unten zwischen dem Ciliarrand der Pupille liegt. Durch Einschnitt wurde der Fremdkörper sammt einem Theil der Iris entfernt. S = 0,8.

19) Erhaltung der Durchsichtigkeit der Linse nach Extraction eines Eisensplitters aus derselben, von Dr. Sergiewski, Moskau. (Russki Wratsch. 1903. Nr. 16.)

20) Ueber die Histogenese des Netzhautglioms von Dr. Scaffidi, Rom. (Virch. Arch. Bd. 173. 2. Nach einem Referat in der Deutschen Mediz.-Zeitung. 1903. Nr. 93.) Verf. kommt zu dem Schluss, dass die vorliegende Neubildung ihrem Bau und Entwicklungsgange nach den Tumoren mesodermaler Herkunft zuzurechnen sei, und dass die Gliosen des Centralnervensystems vielleicht ein Aequivalent in einigen Formen der nicht spezifischen Retinitis proliferans haben.

21) Ueber die Bedeutung der Aphakie nach Altersstar für die Erwerbsfähigkeit, von Dr. Kauffmann, Ulm. (Aerztl. Sachverständigen-Ztg, 1903. 18. Nach einem Referat in der Deutschen Mediz.-Zeitung. 1903. Nr. 93.) Der Operierte kann die Entfernungen und die Lage der Gegenstände nicht sicher erkennen und ist in Folge dessen für viele Arbeiten unbrauchbar. Er muss zu jeder Arbeit eine Brille tragen, er erscheint dadurch weniger concurrenzfähig. Das Erlernen früher nicht geübter Arbeiten ist ihm erschwert, umsomehr als das binokulare Sehen oft fehlt.

22) Ueber die Naht beim Altersstarschnitt, von Dr. Bublitz, Stolp i. P. (Deutsche medicin. Wochenschr. 1903. Nr. 40.) Verf. empfiehlt die Hornhautnaht zu häufigerer Anwendung, da dieselbe geeignet ist zur Erzielung einer runden Pupille, zur erheblichen Abkürzung der Heilung bei Glaskörpervorfall, zur besseren Entfernung von zähen Nachstaren unter dem Schutze der Naht und besonders zur Abkürzung der Liegezeit bei schwächlichen und kränkelnden Patienten.

23) Einige Betrachtungen über die Pathogenese und die Behandlung des Morbus Basedowii, von Dr. de Mets und Godts. (Bulletin de la Société de Médecine de Gand. 1903. 69. Jahrgang. S. 176.) Die Verff. haben bei drei Patientinnen mit ausgesprochenem Morbus Basedowii günstige Resultate gesehen durch die Behandlung mit Cocaïn-Dosen von $^1/_2$ bis 3 cg und mit Tabak in Form von 3 Cigarren täglich.

24) Ueber Rhinorrhoea cerebrospinalis, von de la Camp. (Gesellschaft der Charité-Aerzte. 19. II. 03. Nach einem Referat in der Berl. klin. Wochenschrift. 1904. Nr. 3.) Bei der vorgestellten Kranken handelt es sich um einen Hirntumor, wahrscheinlich Gliom, der doppelseitige Opticusatrophie nach Stauungspapille und Abträufeln von Cerebrospinal-Flüssigkeit aus der Nase verursacht hat.

25) Zum Coma diabeticum nach Operationen, von Emil Sintenis in Pernau (Livland). (Deutsche medicin. Wochenschrift. 1903. Nr. 42). Bei einem langjährigen Diabetiker trat, 32 Stunden nach Incision eines Furunkels, unter localer Infiltrationsanästhesie, ebenso Coma ein, wie dies bei allgemeiner Narkose (Becker u. s. w.) und auch nach Star-Operationen mit rein örtlicher Betäubung (Hirschberg) beobachtet worden ist.

26) Beitrag zur Casuistik der Glaskörper-Blutungen bei Sclerose der Netzhautgefässe, von Otto Wirth. (Inaug.-Dissertat. Giessen. 1903.)

27) Beiträge zur Therapie und Diagnostik der Augentuberculose, von Shigeru Morinami aus Japan. (Inaug.-Dissertat. Rostock. 1903.) Im Anschluss an die Krankengeschichten von drei Patienten mit Keratitis parenchymatosa räth Verf. in den Fällen, in denen die Aetiologie der Erkrankung, ob Lues oder Tuberculose, unklar ist, die Anwendung von Tuberculin-Injectionen. Was die Iritis tuberculosa anbetrifft, so waren in drei ausgesprochenen Fällen, von denen die beiden ersten als mittelschwer, der dritte als etwas leichter bezeichnet werden müssen, die Wirkungen der Lufteinblasungen, wie sie von Koster empfohlen werden, unverkennbar günstige. Fritz Mendel.

28) Bericht über 10 Fälle von Iris-Tuberculose, von Sartorius. (Inaug.-Diss. Giessen. 1903.) Einmal ist hereditäre Belastung sicher, 2 Mal wahrscheinlich, 4 Mal wird skrophulöser Habitus mit Lymphdrüsenschwellungen notirt, 1 Mal abgelaufene Coxitis, 1 Mal Bauchwassersucht; Lungentuberculose wurde nirgends sicher erwiesen, zwei Kranke waren in dieser Hinsicht verdächtig. Sieben von den Kranken standen im ersten, die drei andern im dritten Lebensjahrzehnt, enucleirt wurde bei sechs Kindern und zwei Erwachsenen, bei dem dritten Erwachsenen Iridektomie. Bei den Kindern war der Process ausnahmslos akut, bei den Erwachsenen chronisch. Die Herde verschonten bis auf einen Fall den oberen Abschnitt der Iris. Mikroskopisch bieten die Fälle nichts Besonderes. 7 Mal waren Iris und Corpus ciliare gleichmässig ergriffen, 1 Mal dabei auch noch die Aderhaut und 3 Mal die Retina; 4 Mal Hornhaut-Infiltration. 5 Mal bestand die disseminirte Tuberculose mit Iritis plastica, 3 Mal konglobirte (1 Mal dabei Perforation), 2 Mal Staphylombildung. Kurt Steindorff.

29) Retinitis pigmentosa und Glaucom, von Edwart Weiss. (Vossius' Sammlung zwangloser Abhandl. aus dem Gebiete der Augenhlkde. V. 5; Halle. Marhold. 1903.) Von den bisher veröffentlichten 17 Fällen des Zusammentreffens beider Erkrankungen und einer eigenen Beobachtung ausgehend kommt Verf. zu dem Schlusse, dass dieses Zusammentreffen kein zufälliges sei, und dass die gemeinsame Basis Gefässveränderungen abgeben. Kurt Steindorff.

30) Weiterer Beitrag zur Kenntniss der subconjunctivalen Bulbus-Rupturen, von Tempelhof. (Inaug.-Diss. Jena. 1903.) Die Arbeit ist eine Fortsetzung der Dissertation von Willgeroth (1896) und bespricht die 1896—1903 bei Wagenmann beobachteten Fälle, nämlich 21, denen die 7 der Willgeroth'schen Arbeit beigefügt sind, ein Fall zählt doppelt. Von diesen 29 Scleralrissen betrafen 8 = 24,1% Frauen, 14 das rechte, 15 das linke Auge, eine einen 7 Jahre alten Knaben mit Buphthalmus; 3 Verletzte standen im 2., 3 im 3. Lebensjahrzehnt, im 4. vier, im 5. fünf, im 6. sieben, im 7. drei und jenseits desselben 2. 14 Fälle = 48,3% waren Kuhhornstösse, einer Stier- bezw. Schafhorn-, 2 Pferdehuf-, 1 Stockschlag. Je 1 Mal erfolgte Stoss gegen Rechen, Ofenkante, Balken, Thürklinke, Stange, Korb; 3 Mal barst das Auge durch anspringendes Holzstück. Die Rissstelle lag meist oberhalb des horizontalen Meridians, meist oben oder oben-innen, am seltensten unten. Die Bindehaut war 13 Mal nicht zerrissen, die Iris zumeist betheiligt (Colobom oder Dialyse, 4 Mal totale Aniridie), die

Linse meist dislozirt; 11 Mal blieb der Bulbus bei brauchbarer Sehkraft erhalten, 15 Mal war der Ausgang ungünstig (2 Mal sympathische Ophthalmie).
Kurt Steindorff.

31) Ueber Cysten und cystenartige Bildungen der Conjunctiva, von Hermann Klein. (Inaug.-Diss. Giessen. 1903.) Verf. bespricht nach einander die traumatischen, lymphatischen, die aus Krause'schen Drüsen entstandenen und die epithelialen Cysten, die er wieder trennt in solche, die aus den drüsenähnlichen Henle'schen Epitheleinsenkungen hervorgegangen sind; in solche, die aus soliden neugebildeten Epithelzapfen stammen; und in gutartige Epitheliome. Die Casuistik dieser einzelnen Gruppen bereichert er durch Besprechung einschlägiger Fälle aus der Giessener Klinik.
Kurt Steindorff.

32) Ueber die angebliche Farbenblindheit Homers, von Karl Euler, Oberlehrer. (Jahresbericht des Kgl. Gymn. z. Marburg f. 1902/3.) Homer kennt weiss, schwarz, grau, roth (rosenroth, weinfarbig, πορφύρεος soll nach dem Verf. wallend bedeuten), orange = safranfarbig, gold (goldgelb). Für grün findet sich nur χλωρός, = gelbgrün. Κυάνεος ist dunkelblau, ἠεροειδής hellblau. Ἰόεις oder ἰοειδής ist violett. Die Ansicht, dass Homer farben-blind oder schwach gewesen, ist hinfällig. Im Nibelungenlied kommt blau nicht ein einziges Mal vor. [In der Gesch. der Augenheilk. des Ref. (§ 106) würde der Verf. Bestätigungen seiner Ansichten und noch weitere Literatur gefunden haben.] Hirschberg.

33) Ein Fall von Fractur der Orbita mit Gehirnverletzung, von A. Grekow. (St. Petersburger Med. Wochenschrift. 1903. Nr. 51.) Ein 18jähriges Mädchen stürzte auf der Strasse, wobei sie sich den Griff ihres Sonnenschirmes in die rechte Augenhöhle einbohrte. Sie wurde besinnungslos ins Hospital eingebracht, wo alsbald Erbrechen auftrat. Der Fremdkörper 16 cm weit eingedrungen, hatte die obere Orbitalwand über dem inneren Augenwinkel durchsetzt und steckte im Gehirn. Nach Extraction desselben erfolgte glatter Wundverlauf, aber es trat Parese der rechten Körperhälfte und des rechten Facialis auf, combinirt mit psychischen Störungen. Alle diese Erscheinungen gingen langsam zurück. Nach zwei Jahren bestand ausser einer Andeutung der früheren Parese nur die Erblindung des rechten Auges.

34) Zur vergleichenden Anatomie des Musculus orbitalis und der Musculi palpebrales (tarsales), von Friedrich Groger, Demonstrator am II. anatomischen Institute in Wien. (Sitzungsbericht der Akademie der Wissenschaften in Wien. 1903. 112. Band. 1—7. Heft.) Der M. orbitalis besteht bei allen Säugethieren aus glatten Muskelfasern, und seine Ausbildung hängt ab von dem Maasse, in welchem die Augenhöhle von Knochen begrenzt ist; er ergänzt die Wand der Augenhöhle dort, wo sie nicht von Knochen begrenzt ist; ist eine directe Fortsetzung der Periorbita. Der M. palpebralis besteht aus quergestreiften oder glatten Muskelfasern. Der quergestreifte M. palpebralis entspringt gemeinsam mit dem M. recti und zwar so, dass sich jeder M. rectus in einen am Augapfel sich anhaftenden Theil, und einen in das Lid übergehenden Theil spaltet. Während sich der Lidtheil des unteren medialen und lateralen Augenmuskels bei den meisten Säugern nur als glatter M. palpebralis erhält, gestaltet sich der Lidtheil des oberen geraden Augenmuskels entsprechend der weiteren Ausbildung des oberen Lides zu einem besonderen Heber des-

selben, dem M. levator palp. sup. Der hintere Antheil dieses erhält sich als quergestreifter Muskel, dessen Endigung im Lide einerseits durch eine besondere Sehne, andrerseits durch eine aus glatten Muskelfasern bestehende Lamelle erfolgt, welche den M. palpebralis superior darstellt. Der glatte M. palpebralis entspringt von den Mm. recti und von dem M. levator palp. sup. mit elastischen Sehnen. Der M. orbitalis und der glatte M. palpebr. sind in ihrem hinteren Antheile durch eine elastische Membran, welche gleichsam einen zweiten Ursprung des M. palpebralis darstellt, miteinander verbunden. Von jenen Abschnitten des M. palpebr., welche von M. rect. medial. und M. rect. inf. entspringen, gehen Muskelbündel zur Nickhaut der Säugethiere. Bei allen Säugethieren versorgt das sympathische Nervensystem den M. orbitalis. Der quergestreifte M. palpebralis wird in seinen einzelnen Theilen von demselben Augenmuskelnerven innervirt, wie der zu dem entsprechenden Abschnitte gehörige M. rectus. Der aus glatter Musculatur bestehende M. palpebralis erhält seine nervöse Versorgung durch das sympathische Nervensystem. Schenkl.

35) Aerztlicher Verein in Hamburg. Sitzung vom 20. October 1903. (Deutsche med. Wochenschr. 1904. Nr. 4.) Wiesinger bespricht die Krankengeschichte, Operation und Heilung eines auf traumatischer Basis entstandenen Aneurysma arterio-venosum zwischen Carotis interna und Sinus cavernosus, unter Demonstration zahlreicher Bilder.

36) Die Trachombehandlung mittels der Knapp'schen Rollzange, von Prof. Dr. Hoppe in Köln. (Deutsche med. Wochenschr. 1903. Nr. 38.) Verf. empfiehlt aufs Wärmste die Ausquetschung der Trachomkörner mittels der Knapp'schen Rollzange. Schneller Behandlungs-Erfolg, leicht erlernbare Technik, Ungefährlichkeit und Möglichkeit der Anwendung ohne allgemeine Narkose, ohne Assistenz, selbst bei ambulanter Behandlung, — das sind bestrickende Vorzüge der Methode, welche ihr schnell zu grosser Verbreitung verholfen haben.

37) Das Protargol-Bad zur Prophylaxe der Blennorhoea neonatorum, von Urbahn in Köln. (Wochenschr. f. Therapie u. Hygiene d. Auges. 1903. Nr. 43.) Ohne zunächst die Lider auseinander zu halten, träufelt man in den inneren Augenwinkel so viel, wie eben die mehr oder weniger tiefe Bucht fassen kann. Oeffnet man jetzt, bei zurück und etwas auf die Seite gelegten Kopf, die Lidspalte ein wenig, so dringt die Lösung sofort ein und kann durch leichte Bewegung mit den Lidern über den ganzen Conjunctivalsack hin vertheilt werden. Eine 5% Lösung verträgt das Auge für mehrere Minuten nahezu reactionslos.

38) Ein seltener Fall von männlicher Hysterie, von Strzeminski. [Nowing lekarskie. 1903. Nr. 5. (Polnisch.)] (Neurol. Centralbl. 1904. Nr. 4.) Nach einer Gemüths-Erschütterung entstand bei einem 23jähr. Manne plötzlich Amaurose zunächst im rechten Auge, die 3 Tage anhielt, kurz darauf auch im linken, die 20 Stunden lang dauerte. Pupillen waren erweitert, reactionslos. Augenhintergrund beiderseits normal. Das Gesichtsfeld war links, nachdem das Sehvermögen wiedergekehrt war, bis auf 30—35° concentrisch eingeengt. Da noch andre hysterische Zeichen vorhanden waren, wurde die Diagnose auf Hysterie gestellt. Einige Zeit nach Wiederherstellung des Sehvermögens erfolgte wiederum rechtsseitige Erblindung. 2 Monate hindurch wechselten Hemianopsie, Photophobie, Orbiculariskrampf, Accommodationskrampf, bis nach einer hydrotherapeutischen Kur Heilung eintrat.

39) Die Messung der Pupillengrösse und Zeitbestimmung der Lichtreaction der Pupillen bei einzelnen Psychosen und Nervenkrankheiten, von A. Fuchs. (Jahrb. f. Psychiatrie u. Neurol. 1902. Heft 2 u. 3.) (Fortschritte der Medicin. 1904. Nr. 6.) Im ersten Theile seiner Arbeit bespricht Verf. eingehend die Technik der verschiedenen Methoden. Im zweiten Theile sind die Resultate der bei den einzelnen Krankheitsformen gewonnenen Zahlen zusammengestellt. Als Typus der hysterischen Pupillenreaction ist eine langsamere, trägere Reaction anzusehen als z. B. bei Neurasthenie oder Epilepsie. Die Lichtreaction bei Neurasthenikern soll, nach Ansicht des Verf.'s, eine sehr prompte sein, bei Epilepsie zeigt die Pupillenreaction eine besonders grosse Lebhaftigkeit.

Fritz Mendel.

40) Ueber die Vernarbung von Hornhaut-Wunden, von E. Retherer. (Journ. de l'anat. et de la physiol. 1903; ref. nach Centralbl. f. normale u. pathol. Anat. I, 1.) Die Vernarbung geht nicht vom Grundgewebe aus, das vielmehr an den verletzten Stellen zu Grunde geht und resorbirt wird, sondern die Restitutio wird durch das Epithel besorgt, das sich entsprechend umwandelt.

41) Die Entwicklung und Bedeutung des Glaskörpers, von A. Kölliker. (Zeitschr. f. wiss. Zool. Bd. 76, Heft 1. Ref. nach Fortschritte der Medicin. 1904. Nr. 8.) Seine Untersuchungen an embryonalen Augen vom Menschen, Schaf, Rind, Schwein, Stenops und Makroglossus haben den Verf. zu folgenden Ergebnissen geführt: der Glaskörper ist im Wesentlichen eine ektodermatische Bildung, enthält jedoch auch während seiner Entwicklung mesodermatische Bestandtheile. Der ektodermatische Glaskörper stammt nur von der Retina und enthält einen retinalen oder primitiven Abschnitt, von dem die Limitans interna übrig bleibt und einen ciliaren bleibenden Abschnitt; die retinalen wie die ciliaren Glaskörperfasern sind als Protoplasmaausläufer der Müller'schen Stützzellen aufzufassen. Eine Membrana hyaloidea fehlt. Der mesodermatische Glaskörper wird bei allen Lebewesen gefunden, bei denen im embryonalen Zustande Gefässe in das Auge eindringen, und wird vom Gefässbaume der A. hyaloidea und den diesen begleitenden sternförmigen Bindesubstanzzellen gebildet. Die Hypothese Lenhossek's, der Glaskörper sei eine lenticuläre ectodermatische Bildung, ist falsch. Die Fasern der Zonula entstehen wie die des ciliaren Abschnittes des Glaskörpers von Zellen der Pars ciliaris retinae, sind also den Glaskörperfasern, von denen sie sich kaum trennen lassen, gleichwerthig, wenn auch chemisch verschieden.

42) Zur Casuistik der Orbitalgeschwülste, von Schaaf. (Inaug.-Dissert. Giessen. 1903.) Von 1887—1892 kamen nach Verf.'s Zusammenstellung in allen preussischen Universitäts-Augenpolikliniken bei 213 141 Kranken 368 Orbital-Erkrankungen (= 0,17 %) zur Beobachtung, von denen 105 Neubildungen waren; diese bilden also $^1/_3$ der Orbitalleiden bezw. 0,05 % aller Augenkrankheiten überhaupt. Diese Zahlen stimmen mit denen Berlin's und Cohn's also annähernd überein. Vom 1. April 1890 bis 1. April 1902 kamen in die Giessener Poliklinik 40 415 Kranke, bei denen 46 Mal Orbitaltumoren gefunden wurden. Davon waren 12 primär und gingen theils von den knöchernen Wandungen, theils von den Weichtheilen der Augenhöhle aus (6 Dermoide, 1 Lipom, 5 Sarcome); 31 waren secundär und wucherten von den Schutz- und Thränenapparaten (18), dem Bulbus (3), oder den Neben-

höhlen (10) in die Orbita; 3 waren Recidive bulbärer Geschwülste (2 Sarcome, 1 Carcinom). Die Carcinome waren ausnahmslos secundär in die Orbita gelangt und zwar vornehmlich von den Lidern bez. der Bindehaut aus. Es handelte sich um

20 Sarcome,	1 Echinococcus,
13 Carcinome,	1 Lipom,
6 Dermoidcysten,	1 Gliom,
2 Osteome,	1 Tumor, der nicht untersucht werden
1 Siebbein-Mucocele,	konnte.

Die Sarcome bevorzugten das 5. und 6. Lebensjahrzehnt, die Carcinome gleichmässig das 50. bis 80. Jahr, die Dermoid das 1., besonders aber das 2. Decennium. Verf. bespricht dann noch genauer 6 Orbitaltumoren, deren Geschichte keine neuen Gesichtspunkte enthüllt.

43) Ein Beitrag zur Kenntniss der Explosions-Verletzungen des Auges durch Dynamit und Pulver, von Clausen. (Inaug. Dissert. Jena. 1903.) Casuistik von 19 Fällen. Bis auf einen Fall wurden ausnahmslos beide Augen betroffen. Enucleïrt wurden 9 Augen = 24,32 %, es erblindeten 13 Augen = 35,14 % und zwar total von den 19 Verletzten 4 = 21,05 %, ganz erwerbsunfähig wurden 5 = 26,32 %. Die Zahlen sind günstiger als die von Hippel's und stimmen im Wesentlichen mit denen andrer Autoren überein, sind aber betreffs der Erblindungen ungünstiger als die Beyer's, der nur 15,79 % Amaurosen fand. Perforation der Hornhaut und Wundstar sind die gefährlichste Form der Explosions-Verletzungen. Dieselben werden vornehmlich in Bergwerken und Steinbrüchen beobachtet, meist sind die Verletzten selbst schuld. Pulver-Verletzungen sind weniger deletär als solche durch Dynamit. Es wurden

bei Pulver	bei Dynamit
enucleïrt 5 Augen = 33,33 %,	4 Augen = 18,18 %,
für das Sehvermögen vernichtet 7 = 46,67 %,	6 „ = 27,27 %,
arbeitsunfähig: 2 Leute = 25 %,	2 Leute = 18,18 %.

Wenn man jedoch bei den Pulver-Verletzungen nur die Explosionen durch Sprengschüsse, nicht auch die viel weniger gefährlichen anderweitigen Pulverexplosionen berücksichtigt, so wird die Prognose beider Arten von Explosionsverletzungen der durch Dynamit und der durch Pulver annähernd gleich.

44) Die pharmaceutischen Producte der Farbwerke vormals Meister, Lucius und Brüning in Höchst a. M. 1903. Das 352 Seiten starke Buch behandelt alle von der Fabrik in den Handel gebrachten Präparate, die zum Theil Eigenthum unsres Arzneischatzes geworden sind und viel dazu beigetragen haben, den Ruf deutscher Wissenschaft und Industrie in alle Welt hinauszutragen. Hier können nur einige den Augenarzt ganz speciell interessirende Heilmittel kurz erwähnt werden. Immer wieder gilt es, alte und erprobte Medicamente zu verdrängen durch neue, die billiger sind und die mehr oder weniger bedenklichen oder störenden Nebenwirkungen der alten zu vermeiden. So hat man das Cocaïn als locales Anästheticum zu ersetzen gesucht durch Orthoform — Neu, das bei einer Reihe schmerzhafter, entzündlicher Processe (Episcleritis, Ulcus corneae, Verbrennung der Hornhaut) in Salbenform (4 : 30) gute Dienste leistet. Allge-

mein und erfolgreich angewendet wird neben oder statt Cocaïn das Holocaïn, weil es schneller wirkt, das Epithel der Cornea nicht angreift, Pupillenweite und Circulation im Auge nicht beeinflusst und auch antiseptische Wirkungen hat. Unter den neueren antiseptischen Mitteln hat sich das Dermatol bei Verbrennungen des Auges bewährt, ferner bei phlyktänulären Bindehautentzündungen. Das Bestreben, das gute alte Argentum nitricum aus seiner so lange erfolgreichen Stellung zu verdrängen, hat auch die Höchster Farbwerke veranlasst, einige neue Antigonorrhoica auf den Markt zu bringen. die auch für den Ophthalmologen einiges wenigstens theoretisches Interesse beanspruchen dürfen. Alumnol soll auch bei der Augen-Eiterung der Neugeborenen Gutes leisten, weil es gleichzeitig adstringirend, antiseptisch ist und in die Tiefe wirkt. Mehr noch wird das Argonin gepriesen, das nicht reizt und doch die Gonokokken abtödtet, dabei aber nicht wie das Silbernitrat mit Eiweiss unlösliche Verbindungen eingeht. Dieselben Vorzüge werden dem Albargin, einer Verbindung der Gelatose mit Silbernitrat, nachgerühmt. Ein andres Adstringens ist das Suprarenin, die wirksame Substanz der Nebennieren (des Rindes), „das stärkste Hämostaticum und Adstringens der Gegenwart". In der Augenheilkunde wird es bei Conjunctivitiden verwendet; 1 Tropfen der 1 % Lösung genügt schon, um eine stark geröthete, entzündete Conjunctiva blutleer zu machen und dadurch wird, abgesehen von der subjectiven Erleichterung, die der Patient empfindet, eine Anästhesirung, die vorher bei dem Blutreichthum der entzündeten Schleimhaut nicht zu erzielen war, erst ermöglicht. Denn jetzt kann das Anästheticum lange genug einwirken, ohne durch die Circulation entfernt zu werden. In gleicher Weise ist es zur Unterstützung der Wirkung andrer in der Ophthalmologie verwendeten Mittel empfohlen worden, z. B. Eserin, Atropin u. s. w. Das Mittel ist billiger und ebenso gut wie Adrenalin.

45) Ueber die Becherzellen in der Conjunctiva, von Kichisaburo Ishikuro. (Inaug.-Dissert. Jena. 1903.) Auf Grund zahlreicher Untersuchungen am normalen Auge von Thieren und Menschen aller Lebensstadien und Alters-Stufen kommt Verf. zu dem Schluss, dass die schon 1867 von Stieda gefundenen und viel discutirten Gebilde nicht pathologische Producte, sondern normale Bildungen sind, die allerdings bei entzündlichen Processen vermehrt sind, aber an jedem Auge ausnahmslos vorkommen. Anscheinend bilden sie sich nur in der Tiefe, steigen dann an die Oberfläche und sterben nach Entleerung ihres schleimigen Inhalts ab. Sie stellen einzellige Schleimdrüsen dar, deren Secret die Bulbus-Oberfläche befeuchten soll; man kann daher die gesammte Bindehaut als eine einzige grosse Flächendrüse auffassen.

46) Ueber die Unfall-Verletzungen des Auges im Bergwerke, von Gottfried Buscherhoff. (Inaug.-Diss. Giessen 1903.) Die Giessener Universitäts-Augenklinik ist zu einer derartigen Statistik sehr geeignet, da in Nassau der Bergbau in Mangan-, Eisenerz- und Braunkohlen-Bergwerken sehr rege ist. Vom 1. April 1890 bis 1. April 1903 wurden in Giessen 426 Augen-Verletzungen aus bergmännischen Betrieben beobachtet und behandelt (379 klinisch, 47 poliklinisch), die Begutachtungsfälle sind dabei nicht mitgezählt. Das rechte Auge wurde in 45,3 %, das linke in 43,2 % der Fälle betroffen, Zahlen, die den von Nieden und Schirbach bei Bergleuten festgestellten ähnlich sind. Das 3. und 4. Lebensjahrzehnt stellt die meisten Verletzten; die Sommermonate weisen gegenüber dem Winter kein

erhebliches Plus an Unfällen im Allgemeinen, wohl aber an Ulcus serpens auf. Stein-, Eisen-, Stahl- und Holzsplitter, sowie Explosionen von Pulver und Dynamit waren die häufigsten Ursachen. Fremdkörper, zumal der Cornea (über 50%), stehen in erster Reihe, darunter 148 Mal Ulcus serpens, denen gegenüber die Perforationen ohne Hinterlassung eines Fremdkörpers, sowie Contusionen, Explosionen und Verbrennungen weit zurücktreten. Die Sehkraft blieb nur in 12% unverändert = 1, alle andren Patienten erlitten eine mehr oder weniger erhebliche Einbusse an Sehschärfe; von 49 beide Augen betreffenden Traumen gingen 6 in doppelseitige Phthisis bulbi über. Von den an Ulcus serpens Erkrankten bekamen nur 4% die volle Sehschärfe wieder. $^2/_3$ kamen auf $^1/_{10}$ bis gegen 1; $^1/_9$ nicht mehr auf $^1/_{10}$; und $^1/_6$ erblindete. Vielerlei Bemerkenswerthes bieten die 16 mitgetheilten Fälle von Fremdkörpern im Glaskörper: die beiden Verletzungen durch Kupfersplitter (Zündhütchen) gingen zu Grunde; von Steinsplittern heilte einer ein, der andre führte zu Pantophthalmie; Explosionen von Pulver bez. Dynamit waren mit Rücksicht auf intraoculare Fremdkörper relativ günstig; Eisensplitter gaben zu strenger Indicationsstellung für die Magnet-Operation keinen Anlass, denn nur 1 Mal wird ein Erfolg verzeichnet. Andrerseits wurde operirt ohne Sideroskopie; 5 Mal liess man den Splitter unangetastet, worauf Siderosis eintrat; 2 Mal kam es zu Pantophthalmie. 1 Mal durchbohrte der Splitter den Bulbus doppelt und fand sich nachher in der Orbita. Die Perforationen ohne Hinterlassung von Fremdkörpern gaben ungünstige Resultate. Die Explosionen durch Dynamit und zumal durch Pulver waren in höchstem Grade verderblich und betrafen 30 Mal beide Augen. Ueber sympathische Ophthalmie wird nichts angegeben.

47) Die Augenheilkunde des Theophrastus Paracelsus von Hohenheim, von Wilhelm Schneidt. (Aerztliche Rundschau, 1903, Nr. 27.) In den 84 Schriften des Paracelsus, die auf uns gekommen sind, finden sich einige, wenn auch nur wenige dem Augenarzt höchst interessante Auslassungen. Obwohl Paracelsus die Chirurgie zur Wissenschaft erhoben hat aus handwerksmässiger Niedrigkeit, so hat er doch energisch den Gebrauch von Nadel und Messer verschmäht, so dass denn die Chirurgie des Auges von ihm keinerlei Förderung erfahren hat; aber seine gesunden, vom Complicirten zum Einfachen zurückkehrenden Grundansichten haben sicher auch die Augenheilkunde günstig beeinflusst. Paracelsus, der grosse Alchymist und Pharmakologe, giebt vor Allem einfache medikamentöse Behandlungsweisen an und räumt hier dem Mercur eine wichtige Rolle ein; Absud von Quitten dient gegen Blutüberfüllung, Decoct von Schlüsselblumen (= Betonica) gegen „Geschwulst von Stossen, Streichen“ und ihre Folgen. In den Consilia Medica giebt er dem über die Erblindung seines Sohnes höchlichst betrübten Vater schriftlich den Rath, Oleum philosophorum einzuträufeln, ut aliquid fiat. Im 18. Buch des Libri Paragr. spricht er über Cataract, deren anatomische Basis natürlich noch unbekannt war, über Skotome und dem „Fell oder Nagel, so einem über ein Aug wachst (de affectibus oculorum). Das 6. Kapitel der Chirurgia minor vulnerum streift unter den vulnera capitis ophthalmiatrische Dinge und das 11. Kapitel ist betitelt „von dem Getöss der Ohren oder Augenbresten so vom Geschütz seinen Ursprung nehmen“, worin er z. B. über die schädliche Einwirkung zu grellen Lichtes spricht.

48) Ueber Bau und Pigmentirung der Aderhaut-Sarcome, von A. Tashiro. (Inaug.-Diss. Halle, 1902.) Die sehr eingehende Arbeit be-

leuchtet kritisch die bisherigen Anschauungen über den Ursprung des Pigments in den Sarcom-Zellen und den Pigmentzellen selbst. Verf. kommt zu dem Ergebniss, dass das Pigment metabolisch von den Sarcomzellen selbst durch Abspaltung des Protoplasmas zu Melanin gebildet wird. Das Retinalpigment habe keinen Antheil an der Pigmentbildung. Die Ansichten über die Abstammung der Parenchym-Zellen sind nicht absolut klar. Einerseits bekennt sich Verf. als Anhänger des Ribbert'schen Chromatophorom, andrerseits weiss er keine Grenze zwischen diesem und dem „zufällig pigmentirten" Sarcom zu ziehen. Wenn er nun von den verschieden gestalteten Zellen der Melano-Sarcome spricht und sie theils aus den Chromatophoren, theils aus rapider Zelltheilung, Hypertrophie und Verschmelzung entstehen lässt, so weiss man nicht, was er mit den Pigmentzellen, die er scheinbar häufig mit den Chromatophoren confundirt, meint.

49) Zur Casuistik des doppelseitigen pulsirenden Exophthalmus, von H. Reuchlin. (Inaug.-Dissert. Tübingen, 1902.) Bei einem 43jährigen Manne trat am dritten Tage nach Sturz auf den Hinterkopf rechtsseitiger Exophthalmus pulsans mit Lähmung der Augenmuskeln und Ptosis auf; nach einigen Wochen dieselben, wenn auch nicht so heftigen, Erscheinungen linkerseits. Die objectiven und subjectiven auscultatorischen Befunde ergaben die Diagnose eines Aneurysma arterio-venosum der Carotis interna im Sinus cavernosus, obwohl typische Anzeichen für eine Fractura bas. cran. nicht vorlagen. Die Behandlung beschränkte sich auf Bekämpfung der begleitenden Chemosis conjunctivae und auf Digitalcompression der rechten Carotis communis, die guten Erfolg hatte. Eine Zusammenstellung von 36 Fällen der neueren Literatur ergiebt als Ursache 27 Mal Trauma, 2 Mal cavernöse Angiome der Orbita, 2 Mal Gravidität; 5 Mal konnte kein ätiologischer Anhalt gefunden werden.

50) Klinisch-statistischer Beitrag zu der Lehre von der Hyperopie, von G. Helmbrecht. (Inaug.-Dissert. Tübingen, 1902.) Verf. stellt an der Hand eines Materials von 1000 Patienten statistisch genau die Thatsache fest, dass die Sehschärfe bei zunehmender Hyperopie abnimmt.

Sehschärfe	bei	1	Di	H	= 0,96
„	„	2	„	„	= 0,89
„	„	4	„	„	= 0,80
„	„	6	„	„	= 0,65
„	„	8	„	„	= 0,41
„	„	10	„	„	= 0,42
„	„	15	„	„	= 0,11.

Die Beziehung der Sehschärfe dieser Hyperopen zum Lebensalter ergiebt, dass die Durchschnitts-Sehschärfe im dritten und vierten Jahrzehnt die beste ist. Nach oben und unten sinken die Werthe. Leider fehlt die eine Aufstellung des Verhältnisses der Hyperopen-Grade zum Lebensalter.

51) Ein Beitrag zur Lehre von der Refraction des aphakischen star-operirten Auges, von J. Ehmann. (Inaug.-Diss. Tübingen, 1902.) Die Refraction der am Altersstar operirten Augen liegt nach der statistischen Berechnung zwischen 10 und 12 Di H, bei den Fällen von Cataracta zonularis meist zwischen 6 und 9 Di H und höher als 12 Di H; ähnlich bei Cataracta juvenilis. Bei Cataracta traumatica liegen die Verhält-

nisse ähnlich wie bei Cataracta senilis. Myopische Augen sind nicht berücksichtigt.

52) Ein Fall von Tuberculose der Corneo-Skleralgrenze, von R. Driver. (Inaug.-Diss. Jena, 1901.) Verf. beschreibt einen unten-aussen am Limbus sitzenden, mit der Sklera fest verwachsenen, röthlichen Tumor, der trotz Ausbrennens weiter wucherte und nach innen perforirte. Probeexcission ergab Verdacht auf Tuberculose ohne Bacillenbefund. Die Section des enucleirten Bulbus zeigte, dass sich die Zerstörungen auf Iris-Ansatz und Iris selbst fortgesetzt hatten. Auch später konnte der absolut sichere Nachweis durch Befund von Tuberculose-Bacillen nicht erbracht werden.

Rosenstein.

53) Subacute Conjunctivitis durch Diplobacillus, von Gonella in Cagliari. (Torino 1902.) Behandelt 455 Fälle dieser Conjunctivitis mit positivem Bacillenbefunde, wovon 56,71 % Frauen, 34,28 % Männer betrafen. 21,09 % Patienten waren unter 9 Jahren alt, 21,53 % standen zwischen 9 und 19 Jahren, 16,48 % zwischen 19 und 29 Jahren. Diese Conjunctivitis ist in Sardinien sehr verbreitet, entwickelt sich namentlich häufig bei Trachomatösen (etwa 55 %). Das klinische Bild ist charakteristisch und constant. Wenn es abweicht, so bestehen Mischinfectionen. Verf. bestätigt die Existenz einer besonderen Form von Hornhaut-Geschwür bei Conjunctivitis angularis, vielleicht in Abhängigkeit von der Localisation des Diplobacillus in der Cornea. Viele entzündliche Exacerbationen bei Trachom beruhen auf dem Diplobacillus.

54) Bildung intrachorioidalen Knorpels, von Pes. (Progresso medico. 1903. Nr. 3.) Mann von 78 Jahren, welcher vor vielen Jahren das linke Auge durch ein spitzes Holzstück verletzt hatte. Das linke Auge war verkleinert und zeigte ausgedehntes Leucoma adhaerens. Mikroskopisch fand Verf. Atrophie der Retina. Nahe der Papille lag in der Aderhaut ein grosser hyaliner Knorpelkern ohne jedes Zeichen von Ossification. Dieser Befund muss wohl unterschieden werden von der Existenz hyalinen Knorpels in Neubildungen oder in der Retina oder in cyclitischen Schwarten.

55) Allgemeine Anästhesie mittels Somnoform und Chloräthyl in der Augenheilkunde, von Denti. (Assoc. sanitaria milanese. 30. IV. 1903.) Verf. wandte Somnoform (Chloräthyl 65 %, Chlormethyl 30 %, Bromäthyl 5 %) in 100 Fällen bei Personen von wenigen Monaten bis zu 82 Jahren an. Nur bei 2 Kindern mit Bronchialcatarrh hatte er alarmirende Symptome. Das Excitations-Stadium ist bei Erwachsenen ziemlich lang, das Erwachen schnell und vollständig. Er hält es bei kurzen Operationen für brauchbarer als Chloroform und reines Chloräthyl. Mit dem Aether chloratus von Henning hatte er sogar noch bessere Resultate, insbesondere fehlte das Stadium der Excitation.

56) Bilaterales Epitheliom im Limbus corneae, von Capellini. (Rendiconti dell' Assoc. med. chirurg. di Parma. III. Nr. 4.) Bei einem 62jährigen, welcher an recidivirendem Epitheliom der Wange und Krebscachexie litt, fand sich in beiden Augen Epitheliom im Limbus corneae, welches auch histologisch bestätigt wurde. Dieser seltene Befund ist wohl metastatischer Natur.

57) Condyloma conjunctivae, von Capellini. (Ebend. Nr. 12.) Klinischer und histologischer Bericht über 2 Fälle von Papillom der Conjunctiva palpebrae, welches mit dem spitzen Condylom der Genitalien und andrer Schleimhäute durchaus identisch war.

58) Ueber die Hornhaut-Körperchen, von Capellini. (Festschrift des klinischen Jubiläums des Prof. A. Riva. Parma 1903.) Darstellung derselben mittels der Golgi-Methode. Verf. giebt aus der Reihe der Vertebraten verschiedene Typen von Hornhaut-Körperchen, welche durch die Chrom-Silbermethode gut imprägnirt sind.

59) Tuberculose der Lidconjunctiva, von Pegoraro. (Rendic. Assoc. Med. Chir. di Parma. IV. Nr. 1 u. 4). Frau von 43 Jahren, welche an diffuser Psoriasis litt, zeigte ein tuberculöses Geschwür auf der Conjunctiva tarsi des rechten Auges. Einimpfung eines Fragmentes von demselben in die Vorderkammer eines Kaninchen-Auges ergab nach 20 Tagen tuberculöse Iritis. Das Geschwür wurde durch ausgedehnte Anwendung des Thermocauters geheilt.

60) Ein Fall einseitiger Blindheit, von Ricchi. (Raccoglitore Med. di Imola. 1902.) Ein 36jähriger hereditär-syphilitischer Mann litt an rechtsseitiger Hemiplegie mit Sprachstörung seit 15 Monaten. Plötzlich trat linksseitige Blindheit hinzu. Ophthalmoskopisch bestand leichtes Oedem der Papille und Retina und punktförmige Hämorrhagien zwischen Papille und Macula lutea. Das Blut resorbirte sich in den nächsten Tagen, aber es trat allmählich Atrophia optica ein. Verf. glaubt, dass es sich um eine Blutung zwischen die Opticusscheiden handelte.

61) Tonischer Spasmus des Levator palpebrae, von Mirto. (Gazz. sicil. di Med. e Chir. 1903.) Ein 30jähriges Mädchen litt an diesem Spasmus im rechten Auge seit einem Jahre. Das Auge war über $1^1/_2$ cm hoch geöffnet, Lidschlag sowie Schluss der Lidspalte jedoch möglich, alle Augenbewegungen normal. Es handelte sich um einen professionellen Krampf (Stickerin). Suggestion blieb ohne Wirkung. Der constante Strom mit Application des positiven Poles an die Schläfengegend, des negativen auf das Sternum bewirkte nach etwa 50 Sitzungen Heilung. Strom von 6—12 MA., Einwirknng 15—20 Minuten, später Strom bis zu 20 MA nach vorhergehender Cocaïninjection in das Oberlid.

62) Beziehung zwischen Sehkraft und Beleuchtung, von Altobelli. (Giornale Med. del B. Esercito. 1903.) Verf. hat im Laboratorium des Prof. Mosso genaue Experimente über die Abhängigkeit der Sehschärfe von der Beleuchtung sowohl unter gewöhnlichen Bedingungen als unter dem Einfluss der Körper-Ermüdung angestellt. Er bediente sich dazu der photoptometrischen Tafeln von Colombo. Die untersuchten Soldaten hatten normale Augen. Alle Experimente wurden mit elektrischem Glühlicht, bei adaptirtem Auge, in 8 m Entfernung von den Tafeln vorgenommen. Stets wurde untersucht 1. die minimale Beleuchtung, welche für die Erreichung des kleinsten Gesichtswinkels nöthig war, 2. das Verhalten des Auges bei abnehmender Beleuchtung oder bei abnehmendem Contrast zwischen Grund und Zeichen der Tafeln. Die Ermüdung der Individuen wurde durch Treppensteigen, Märsche, militärische Instructionen u. s. w. erreicht. Verf. bestätigt die Resultate von Colombo und fand überdies, dass unter gleichbleibenden übrigen Bedingungen die Augen der Ermüdeten stärkere Beleuchtung erforderten.

Sie zeigen Zeichen von Torpor retinae,. geringere Erregbarkeit der Retina durch Licht und mitunter auch vorzeitige Vergrösserung des kleinsten Sehwinkels.

63) Die Kineskopie von Holth, von Trombetta. (Giornale del R. Esercito. 1903.) Verf. setzt kurz die Geschichte dieser neuen Methode der Untersuchung von Refractions-Anomalien auseinander, sowie die Art ihrer Ausführung, und dioptrische Erklärung des Phänomens. Die kineskopische Prüfung kann auch mit dem einfachen stenopäischen Spalte geschehen und giebt werthvolle Resultate bei sphärischen Abweichungen, weniger vollkommene bei Astigmatismus. Die Methode kann nie die Skiaskopie ersetzen, da diese objectiv, die Kineskopie hingegen eine subjective Methode ist. Auch dioptrisch sind die zwei zu Grunde liegenden Phänomene verschieden. Die Kineskopie ist auch in der Militärpraxis nützlich in Fällen von Refractions-Anomalien mit stark herabgesetzter Sehschärfe oder Simulation, wo die Schriftproben nicht anwendbar sind. Um hier die Methode exacter und für die militärgerichtliche Medicin brauchbarer zu machen, schlägt Verf. vor, als Probeobject statt der einfachen Cartonscheibe modificirte Optotypen von Landolt (weiss auf schwarzem Grunde) zu benützen.

64) Beitrag zu den Verletzungen des Auges, von Bernardo. (Giornale Med. del B. Esercito. 1903.) Ein Officier wurde in einem Auge durch einen Flaschenkork verletzt, wonach Hyphaema, Photophobie, Schmerzen bei normaler Sehschärfe folgten. Kalte Umschläge, künstlicher Blutegel, später Atropin, warme Umschläge besserten, bis in Folge anstrengender Bureauarbeiten der Zustand am 21. Tage sich auf $S = 0$ verschlechterte. Die Pupille war mydriatisch und träge, Papille geröthet, im Gesichtsfeld erschien dem Patienten ein Netz von regelmässig sechseckigen Maschen. Durch absolute Ruhe, Einträufelung von Pilocarpin und Application des constanten Stromes wurde $S = {}^2/_3$ erreicht, aber die Accommodation kehrte erst nach 2 Jahren wieder zur Norm zurück. Gallenga.

65) Ueber die Keratitis filamentosa, von Pegoraro. (Parma 1902.)

66) Seltener Fall von Exophthalmus pulsans bilateralis ohne Verletzung, von Mariani. (Il Policlinico. 1901.) Peschel.

67) Die Genese der Blutgefässe der menschlichen Retina, von Versari. (Ricerche fatte nel Laborat. di Anatomia die Roma, 1903, Vol. X.) Verf. beschreibt genau die von ihm angewandte Technik und giebt einen reichen Schatz eigener Beobachtungen. Bei Embrya von 7—8 cm Länge ist die Retina noch gefässlos, die Arteria hyaloides ist im Verlaufe durch den N. opticus von embryonalem Bindegewebe umgeben, welches an der Papille stärker entwickelt ist und daselbst die physiologische Excavation des Opticus ausfüllt. Eine Vene ist nicht vorhanden. Bei Föten von 10 cm Länge finden sich in diesem Bindegewebe anastomosirende kleine Gefässchen, welche gegen die Papille hin zahlreicher, als im Verlaufe des Opticus, sind und gegen den Eintrittspunkt der Arteria hyaloides in den Opticus zu zwei Stämmchen und darauf zu einer Vene vereint aus diesem austreten. Im erwähnten Bindegewebe des Papillentrichters haben sich Zellstränge gebildet, von denen zwei je einer Ausbuchtung der Arteria hyaloides aufsitzen, einer nach rechts, einer nach links gehend, die übrigen mit den erwähnten venösen Aestchen in Zusammenhang stehen. Bei Fällen von $12^1/_2$ cm sind die erwähnten 2 Zellstränge bereits hohl und haben sich bis in die Nervenfaserschicht der Retina über den Chorioidalring hinaus zu Arterien entwickelt.

Auch haben andre vorher solide Zellstränge sich zu venösen Gefässen umgewandelt und vereinigen sich früher, als bei Föten von 10 cm, zu einer einfachen Vene. Mit fortschreitender Entwicklung kommt diese Vena centralis immer näher an der Papille zu Stande, so dass bei Föten von 22 bis 24 cm eine wahre Vena centralis retinae vorliegt. Die hintern kurzen Ciliararterien senden bei Föten unter 13 cm Länge noch keinen Ast zur Papille. Bei etwas grösseren Föten sendet eine der Arterien ein Aestchen gegen die Sklera an der Eintrittsstelle des Opticus. Dieses geht in die Chorioides und ist die erste Andeutung der Corona Zinnii. Von diesem Aestchen zweigen sich mehrere Gefässchen ab, 1 oder 2 davon dringen durch die Opticusscheiden zwischen die Nervenbündel und setzen sich mit einer der Arterien in Verbindung, welche im Opticus bis zur Papille laufen. Andre Aestchen biegen nach hinten um und verlaufen in den Opticusscheiden. Im Gegensatze zu den Beobachtungen an Embrya andrer Säugethiere (Kuh, Schwein, Pferd, Eichhörnchen, Carnivoren) gehen bei menschlichen Föten nie Zweige der Arteriae ciliares post. breves direct in die Retina, sondern man findet nur Anastomosen derselben mit den arteriellen Zweigchen des N. opticus. Dies sind die von Leber und Wolfring beschriebenen cilioretinalen Gefässe, welche sehr dünn sind und die Lamina cribrosa, Papille und einen kleinen Theil der benachbarten Retina versorgen. Die zwei oben erwähnten primitiven Retinalarterien entstehen aus der Arteria hyaloides nicht auf derselben Höhe und mit fortschreitender Entwicklung verringert sich dieser Niveauunterschied. Sie verlaufen mit gegen das Corp. vitreum gekehrter Concavität, welche aber mit der Entwicklung abnimmt, so dass diese Krümmung bei Föten von 36 cm Länge nicht mehr vorhanden ist. Bei Föten von 42 cm Länge hat das Kaliber der Art. hyaloides sehr abgenommen und die Retinalarterien sind bereits zu Endästen derselben geworden, welche nun an ihrer Ursprungsstelle eine nach vorn convexe Krümmung zeigen. Die Variationen der Art. centralis und ihrer Aeste, welche Magnus in 4 Hauptformen zusammenfasste, erklären sich aus der Art der Entwicklung ebenso wie auch die Variationen der Retinalvenen. Schon bei Föten von 12 cm Länge stehen in der Retina die arteriellen Gefässe in Verbindung mit den Venen, indem beide dicht aneinander verlaufen und die Arterie an ihrem peripheren Ende durch einige kurze grosse Capillarzweige mit dem Anfange der Vene communicirt. Bei Föten von 16 cm Länge entfernen sich bereits die Venen mehr von den Arterien und die starken capillaren Verbindungen beider gegen die Ora serrata hin bilden weitmaschige Netze. Bei 12 cm-Föten verlaufen die Retinalgefässe etwa in der Mitte der Nervenfaserschicht. Bei 16—17 cm-Föten liegen sie tiefer, an der Grenze der Ganglienzellenschicht. Bei Föten von 18—19 cm Länge haben sich auch bereits capillare Verbindungen im Verlaufe der retinalen Gefässe, nicht nur in deren Enddistricten gebildet. Föten von 22—23 cm haben ein dichtes Capillarnetz, welches von der Nervenfaserschicht bis in die Ganglienzellenschicht reicht (das Rete capillare internum von Hess). Bei Föten von 36 cm Länge sind die Capillaren bereits bis in die innere moleculäre Schicht gedrungen, und bei solchen von 42 cm hat sich bereits das Rete capillare externum von Hess entwickelt, welches die innere Körnerschicht einnimmt und auch bis in die äussere moleculäre Schicht übergreift.

68) Modificationen des Gesichtsfeldes bei Schwangeren, von Tridondani und Bellinzona. (Boll. d. Soc. Med. Chir. di Pavia, 1903.)

Peschel.

Uebersicht über die Leistungen der Augenheilkunde im Jahre 1903.

Anatomie des Auges: Nakagowa (Arch. f. Augenheilk.). Echte Papillen finden sich an der normalen Conjunctiva ganz dicht in der Umgebung der Cornea; fehlen an der Lidbindehaut und an der Uebergangsfalte; sie liegen beim Menschen tiefer als bei den Thieren. Ihre Zwischenräume füllt normales Epithel aus. Tartuferi (A. f. O.) In der menschlichen Cornea bilden zahllose elastische Fasern ein perifasciculares Netzchen mit rankenförmigen Maschen, das in seiner Gesammtheit ein elastisches Stützgerüste darstellt und der Cornea die grosse Widerstandsfähigkeit verleiht. Gutmann (Z. f. A.). Das ganze collagene Gerüstwerk der Iris ist bei Neugeborenen in gleicher Weise wie bei Erwachsenen vorhanden. Es ähnelt dem Reticulum der Lymphdrüse. Bei Erwachsenen ist in Folge einer grösseren Zahl von Collagen-Fasern ein dichteres Maschenwerk vorhanden. Im Greisenalter nimmt die Zahl der Bindegewebsfibrillen zu. Hoeg (A. f. O.). Vorkommen von optico-ciliaren Venen selten; im normalen Auge ein Unicum. Zürn (Arch. f. Anat. u. Phys.). Eine makroskopisch sichtbare Ora serrata bei Haus-Säugethieren nicht vorhanden. Bei einigen der letzteren für das monoculare Sehen eine streifenförmige Area centralis mit Vermehrung der Zellelemente des Ganglion opt. und Ganglion retin. Für binoculares Sehen eine lateral gelegene Area centralis bei allen Haus-Säugethieren. Woronow (Die ophth. Klinik). Die Thränendrüse ist eine acinöse Drüse serösen Charakters. Es arbeitet niemals die ganze Drüse gleichzeitig, sondern immer nur einzelne Theile derselben. Halben (A. f. O.). Der Thränenschlauch ist in seiner Länge von einem festen, aus elastischen Fasern bestehenden Gewebe umschlossen, welches ihm Dehnbarkeit und Schutz gewährt. Groger (Sitz.-Ber. der Akad. d. Wissensch. in Wien). Beitrag zur vergleichenden Anatomie des M. orbitalis und der M. palpebrales.

Entwicklungsgeschichte des Auges: Sachsalber (Z. f. A.). Bei Anencephalie erstreckt sich die Krankheit nicht nur auf den Epi-, sondern auch auf den Mesoblast. Die Veränderungen der dem Mesoderm entstammenden Gewebstheile sind im Princip dieselben, wie die der Medullaranlage. Es handelt sich beim Epiblast um Beeinträchtigung der Differenzirung anders gestalteter Zellen und Bildung gleichartiger Zellentypen; beim Mesoblast ebenfalls um Wucherung gleichartiger und gleichwerthiger Zellen, es werden jedoch auch anderweitige Mesoblastzellen gebildet. Elschnig (A. f. O.). Die Ursache der Colobombildung am Sehnerven-Eintritt ist ein actives Sprossen der Ränder der secundären Augenblase in abnormer Richtung. Der Conus nach unten dagegen eine Anomalie in Folge mangelhafter Ausbildung der Sklera. v. Hippel (A. f. O.). Das Colobom entsteht durch Verhinderung des Verschlusses der Augenspalte durch gefässhaltiges Mesoderm mit folgender secundärer Sprossung der Augenblase. Viel eingedrungenes Mesoderm bringt geringe Absonderung von Glaskörperflüssigkeit mit sich; so entsteht Mikrophthalmus. Das Colobom ist schon vorhanden ehe Sklera und Chorioides differencirt sind. Die perverse Lage der Retina in Orbitalcysten ist aus der Bildung einer Netzhautduplicatur am Rande der Fötalspalte zu erklären. Fischel (Z. f. Heilk.) fand bei einem menschlichen Embryon eine einseitige Ausbildung der Augenblase. Linsenanlage nur auf dieser Seite, wodurch

die Annahme der Auslösung der Linsenbildung durch die Augenblase gestützt wird. Mencl (Arch. f. Entwicklungsmech.). Bei einem Andidymus des Lachses, Linsen vorhanden trotz Fehlens der Augenblasen. Angenommen wurde selbständige Entwicklung der Linse. Dagegen wendet Spemann (Anat. Anz.) ein, dass das Vorhandensein der Linsen dafür spricht, dass der retinale Theil der Augenblasen nur scheinbar fehlte und dass es sich um eine vom Hirne nicht abgegliederte und nachträglich wieder zurückgebildete Retina handelte. Tornotola (Rev. gen. d'ophth.) tritt ein für die ektodermale Natur des Glaskörpers, ausgehend von bestimmten Retinalzellen, deren Fortsätze die Glaskörperfibrillen liefern. Aehnlich äussert sich Haemers (Arch. d'opht.), auch er findet innige Beziehungen der Glaskörperfibrillen, die dem inneren Blatte der secundären Augenblase entstammen, mit den Netzhautelementen. Auch nach Lenhossek (Leipzig, Vogel) ist der Glaskörper ektodermaler Natur; er hat aber mit der Retina, von der er durch eine vollständige Cuticula retinae getrennt ist, nichts zu thun. Der Mutterboden des Glaskörpers ist die Linse. Rabl (Anatom. Anzeiger) erklärt sich gegen diese Auffassung und tritt für die Betheiligung der Retinazellen an der Glaskörperbildung ein. Cirincione (Centralbl. f. Augenh.) fasst den Glaskörper als mesodermales Gebilde auf; die Entwicklung beginnt mit einer granulösen und fibrillären Füllsubstanz (Product der Retina und Linse), welche den Raum einnimmt, der die distale Oberfläche der Retina von der Linse trennt. Baratz (Ann. d'ocul.). Charakteristisch für das Auge des Neugeborenen: fötale Skleralprotuberanz, Fovea weit auswärts vom hinteren Pole; Hornhaut dicker, Vorderkammer eng, Linse der Kugelgestalt sich nähernd; stärkstes Wachsthum des Auges im ersten Lebensjahre.

Physiologie des Auges: Mislawsky (Journ. of Phys.). Die Gehirnrinde hat eine active Wirkung auf das Centrum für Pupillen-Erweiterung, und eine depressive auf die tonische Action des Centrums in den Corpora quadrigemina. Anderson (Journ. of Phys.). Bei Ciliarganglion-Exstirpation erhält man paradoxe Pupillen-Contraction der entsprechenden Seite, hervorgerufen durch gesteigerte Erregbarkeit, die durch sehr schwache Reize bewirkt wird. Bach und Meyer (A. f. O.). Am distalen Ende der Rautengrube, nahe der Mittellinie, befindet sich ein Hemmungscentrum für den Lichtreflex der Pupille und ein solches für die zu einer Pupillen-Erweiterung führenden Erregungen. In der Medulla ein wichtiges Centrum (Hemmungscentrum?) für die Pupillen-Erweiterung. Ausserdem ziemlich sicher mehrere andre für die Pupillen-Erweiterung wichtige Stellen im Cerebrospinalsystem. Bach (A. f. O.). Methodik der Pupillen-Untersuchung. Nach Feilchenfeld (Z. f. Psych. u. Phys.) reicht die Gegenrollung der Augen zur Erklärung des Aubert'schen Phänomens (scheinbar entgegengesetzte Neigung einer Vertikalen bei schulterwärts geneigter Kopfhaltung) nicht aus. Dasselbe kommt vielmehr entsprechend der Unvollkommenheit unsrer Kenntnisse der erzeugten Kopf- bezw. Augenbewegung durch eine unvollkommene Umwerthung, die einen labilen psychischen Vorgang darstellt, zu Stande. Sachs und Malter (Z. f. Psych. u. Phys.). Bei Versuchen über die optische Orientirung bei Kopfneigungen ergab sich, dass bei optischer Bestimmung der scheinbaren Vertikalen der grössere Fehler durch Kopfneigungen, bei haptischer durch Körperneigungen ausgelöst wird. Dies soll für die Specifität dieser mit räumlicher Qualität ausgestatteten Empfindungen beweisend sein. Piper (Z. f. Psych. u. Phys.). Bei Hell-Adaption besteht in der Regel kein Unterschied zwischen monocularer und binocularer Lichtempfindung; bei Dunkeladaption

werden jedoch Objecte, die für das hell-adaptirte Auge unterschwellig sind, mit 2 Augen um das 1,6—1,7fache heller gesehen, als mit einem. Heine (A. f. O.). Drei Methoden für die Ausmessung der Tiefenverhältnisse stereoskopischer Bilder. Tschermak und Höfer (Pflüg. Arch.). Versuche über binoculare Tiefenwahrnehmung auf Grund von Doppelbildern ergeben die Bestätigung der von Hering und Helmholtz hervorgehobenen Thatsache, dass querdisparate Eindrücke eines Objectes auch dann von binocularer Tiefenwahrnehmung begleitet sind, wenn sie getrennt als Doppelbild erscheinen. Blaschek (Z. f. A.) führt das binoculare Doppelsehen in den Grenzstellungen des gemeinsamen Blickfeldes auf latente Gleichgewichtsstörungen zurück, welche in einem central gelegenen Theil des gemeinschaftlichen Gesichtsfeldes überwunden werden, aber an den Grenzen desselben in bald gekreuzten, bald gleichnamigen, den Insufficienzen entsprechenden Doppelbildern zum Ausdruck kommen. Urbantschitsch (Pflüger's Arch.). Die Beeinflussung der Gesichtsempfindungen durch äussere Einwirkungen giebt schon dadurch mannigfaltige Resultate, weil sich die Farbenempfindungen zu den Reiz-Einflüssen anders verhalten, als die farblosen Empfindungen. Nach Schäfer (Ztschr. f. Psych. u. Phys.) üben die Grundfarben (Helmholtz) als solche keine hervorragenden pupillometrischen Wirkungen aus. Heymann (Ztschr. f. Psych. u. Phys.) fand bei Mischungen von Contrastfarben, dass, während bei Mischung von weiss und schwarz die Unterschiedsschwelle mit Zunahme von Weiss steigt, letztere bei Mischung von roth und blaugrün, und braungelb und blau, bei einem mittleren, grau erscheinenden Mischungsverhältniss am geringsten ist, um bei einer über oder unter demselben bleibenden Verhältnisszahl regelmässig anzusteigen. Verres (Pflüger's Archiv). Versuche über Farbenmischung in Folge der chromatischen Aberration des Auges. Hess (Pflüger's Archiv). Bei total Farbblinden erzeugt ein auf fovealem Gebiete abgebildetes Sehobject ein ähnliches und gleich lang andauerndes Nachbild, wie beim Normalen und ist foveal geringere Empfindlichkeit in dunkel-adaptirtem Auge vorhanden. Die nach kurzdauernder Reizung des normalen Auges von Hess nachgewiesene zweite helle Phase des Abklingens der Erregung, die foveal später auftritt, als extrafoveal, wurde auch von Farbenblinden wahrgenommen. Nach Grünert (A. f. O.) wären Anhänger der Hering'schen Farbensinn-Theorie nun gezwungen, totale Farbenblindheit Zapfenblindheit zu nennen. Die Rothgrün- und Gelbblausubstanz müsste auf die Zapfen beschränkt angenommen werden, während der schwarzweissen Substanz sowohl Zapfen als Stäbchen zuerkannt werden müssen. Die Stäbchen besitzen dann noch im Sehpurpur einen Adaptionsstoff und optischen Sensibilisator, welcher sie fähig macht, auch bei geringer Lichteinwirkung auf die Schwarzweiss-Substanz lebhaft zu wirken, während sie bei Tageshelle die Function der Zapfen unterstützen, in ihrer Bedeutung für die Function der Sehschärfe aber weit hinter ihnen zurücktreten. Brückner (Pflüg. Archiv). Beschreibung einer von Hering angegebenen Methode, um verschiedenfarbige Papiere bezüglich ihrer Helligkeit zu vergleichen. Schwarz (Ztschr. f. Psych. u. Phys.). Veranschaulichung des Satzes von der Schwelle, der erregenden und der lähmenden Wirkung der Reize, durch Beobachtungen am Druckphosphene. London (Berl. kl. W. und A. f. O.). Radiumstrahlen erzeugen im Auge aus ziemlich grosser Entfernung Lichtempfindung, ohne die Sehfähigkeit zu erhöhen, ohne von den dioptrischen Medien beeinflusst zu werden; sie können auch entzündliche Erscheinungen hervorrufen. Auf Baryumplatinschirm rufen sie die Bildung zerstreuter Lichtstrahlen von gewisser Wellen-

länge ohne für das Auge wahrnehmbare Beimengung von Wärmestrahlen hervor. Lichtempfindenden Blinden könnten auf diese Weise optische Vorstellungen zugeführt werden. Guttmann (Ztschr. f. Psych. u. Phys.) Bestätigung von Zoth's Annahme, dass die Grössenschätzung der Gesichtsobjecte von der Stellung der Augen im Kopfe abhängig ist. Piper (Ztschr. f. Psych. u. Phys.). Von der Netzhautperipherie werden grössere Objecte bei solchen Licht-Intensitäten noch wahrgenommen, die für kleinere Objecte unterschwellig sind. Bei der hell-adaptirten Netzhautperipherie wird die Helligkeits-Empfindung nur durch die Aenderung der Licht-Intensität bestimmt und ist fast unabhängig von der Leucht-Objectgrösse. Pergens (Z. f. A.). Bei gleicher Oberfläche und gleicher Beleuchtung sind verschiedene Figuren fast gleichweit zu sehen. Einfache Figuren sind weiter zu sehen, wenn sie ein Ganzes bilden, als wenn sie in getrennte Theile zerlegt werden. Nach Broca und Sulzer (Journ. de Phys. et de Path.) ist für schnelle Formen-Unterscheidung (z. B. Lesen) bei künstlicher Beleuchtung mit Berücksichtigung der retinalen Ermüdung eine Intensität von 40—80 M.-K. die beste. Landolt (Pflüger's Archiv). Durchschneidung und Reizung des Facialisstammes am Thiere haben das Vorhandensein secretorischer Fasern für die Thränendrüse im Facialisstamm erwiesen. Dieselben verlassen den Facialis im Ganglion geniculi. Kohnstamm (Neurol. Centralbl.). Der Tractus tectobulbaris ist geeignet, die tectalen Sehnerven-Endigungen mit den kinästhetischen Determinanten der Augenbewegungen im Gebiete des sensitiven Trigeminuskernes zu verbinden. Darauf beruhen wahrscheinlich die Localzeichen der Retina. Aus dem ventralen Zipfel des spinalen Trigeminuskernes entspringt ein Analogon der Kleinhirn-Seitenstrangbahn.

Experimentelle Pathologie, pathologische Anatomie und Bakteriologie des Auges: Herford (Z. f. A.). Nur wenn die Blutsäulen (bei Retinal-, Corneal- und Conjunctival-Gefässen) zerfallen und stillstehen, ist vollständige Unterbrechung der Blutströmung anzunehmen. Fehlen von spontaner und Druckpulsation ist kein Zeichen, dass Blutcirculation nicht stattfindet. Thye (Z. M.). In 2 Fällen von Tuschinjection in den Augapfel fanden sich freie Tuschkörner in den mit dem Schlemm'schen Kanal in Verbindung stehenden Gefässen. Es verlässt daher wahrscheinlich ein Theil der Tusche und somit auch die Lymphe den Bulbus auf diesem Wege. Bjerrum (Centralbl. für Augenheilk.). Der Schmerz bei Lichtscheu entsteht durch einen Reflex von den Sehnervbahnen zu den im kranken Auge hyperästhetisch gewordenen sensitiven Bahnen des Auges und seiner Umgebung. Sala (Z. M.) fand bei Naphthalin-Vergiftungen die bedeutendsten Veränderungen am Pigmentepithel, dagegen geringfügige an der Linse. In der vorderen und hinteren Kammer und in der Gegend des Ciliarkörpers war eine aus runden, homogenen Kugeln und geronnenen Klumpen bestehende Masse nachweisbar; Exsudation zwischen der stark veränderten Retina, dem Glaskörper und der Pigmentschicht, nebst den bekannten Veränderungen an der Retina (Helborn). Weinstein (A. f. A.). Nach perforirenden Schnittwunden der Cornea regenerirt sich erst das Epithel, dann die Cornea propria und zuletzt die Descemet'sche Membran, und zwar das Epithel durch activen Proliferationsprocess, die Cornea propria, durch active Vermehrung ihrer eigenen Elemente, das Endothel gleichzeitig mit letzterer und zwar auch nur auf dem Wege mitotischer Theilung. Bach (Neurolog. Centralbl.). Der Sitz der Störung bei reflectorischer Pupillenstarre ist das spinale Ende der Rautengrube, eventuell die zu dieser Stelle hinziehenden und von da abgehenden Bahnen. Rothmann (Neurol. Centralbl.). Die

Contractur des Sphincter iridis lichtstarrer Pupillen bei Accommodation und Convergenzreaction ist zurückzuführen auf eine sich allmählich entwickelnde Atrophie und Contractur des paretischen Sphincter iridis, die sich auf dem Boden von, das Kerngebiet oder die Nervenfasern des Sphincters schädigenden akuten oder chronischen Processen entwickeln können. Boese (Z. f. A.). Beim Kaninchen geht die Heilung von vorn her erzeugter Verletzungen der hinteren Linsenkapsel ohne; die von hinten her erzeugter mit Betheiligung eines von der Bulbusnarbe kommenden Bindegewebsstranges vor sich. Bei in die Nähe des Aequators reichenden Verletzungen erfolgt primärer Verschluss der Wunde durch Wucherung des Vorderkapselepithels. Rombolotti (A. f. A.). Experimentelle Glaucome durch Einführung von Celluloidscheibchen in die Vorderkammer; schwere Iridocyclitis mit Betheiligung der Cornea und mit, auch nach dem Ablaufe der akuten Phase, anhaltender Drucksteigerung. Schimanowsky (Westn. Ophth.). Weder Durchschneidung des Halssympathicus, noch dessen Reizung, noch Reizung der oberen Ganglien beeinflussen Tension oder die intraocularen Gefässe. Villard (Ann. d'ocul.). Bei einem glaucomatösen Auge mit Kerat. c. hyp. entstammte der Eiter lediglich der Iris. In der Umgebung des Schlemm'schen Kanals keine Leukocyten-Infiltration. Spühler (A. f. O.). Die Herde bei der sogenannten fleckenförmigen Fett-Degeneration des Sehnerven (speciell bei Panophthalmitis) sind arteficielle Producte; bei einzelnen Arten zeigten aber die Neurogliazellen noch Reactionsfähigkeit und bei andren waren nebst artificiellen auch pathologische Veränderungen an den Sehnerven zu constatiren. Nach Hala (Z. f. A.) ist es nicht gerechtfertigt, die Corynebakterien in Diphtherie-, Pseudodiphtherie-, Xerosebacillen u. s. w. zu trennen. Selenkowsky und Worzechowsky (A. f. A.). Experimentell lässt sich auch in den hinteren Theilen des Auges die Durchwanderung der im Blute circulirenden Bakterien erzeugen; sie wandern dabei durch Netzhaut und Aderhaut. Ins Kammerwasser gelangen sie ausschliesslich durch den Ciliarkörper; Iris und Lymphräume spielen dabei keine Rolle. Stock (Z. M.). Bei der Bakteriämie (Thierversuch) treten häufig Metastasen an den Augen als knötchenförmige Iritis und Chorioiditis dissem. auf. Bei aseptisch schwer gereiztem Auge lässt sich anatomisch am andren Auge eine pathologische Eiweis- oder Rundzellen-Ausscheidung in der Vorderkammer nicht nachweisen. Brewerton (Lancet) ordnet die Bakterien der Conjunctivitis nach ihrer Gefährlichkeit in folgender Weise: Streptokokken, Gonokokken, Staphylokokken, Diphtheriebacillen, Koch-Week'scher Bacillus. Bietti (Z. M.). Giftige Diphtheriebacillen kommen im Secret einfacher katarrhalischer Conjunctivitis nur selten vor. de Waele (A. f. O.). Bei Impfkeratitis durch Staphylococcus aureus beginnt die Einwanderung der Wanderzellen aus dem Conjunctivalsecret durch die Wundöffnung, von den Randgefässen, durch die Gewebsspalten. Nach der Reinigung des Geschwürs wird die Zahl der Wanderzellen allmählich geringer, zuerst am Limbus, dann an der Cornea. Dahlström (Z. M.). In Fällen von Gelenks-Entzündung bei Blenorrhoea neonatorum können Gonokokken ohne Gewebstrennung in das subepitheliale Gewebe, dessen Lymph- und Blutbahnen und so zu den Gelenken gelangen. Dolganoff und Sokoloff (A. f. A. und Ann. Ocul.). Unumgängliche Bedingung des Eindringens von Mikroorganismen durch Hornhautnarben in das Augeninnere ist ein Defect in der Membr. Descem. an der Stelle, wo sie, ihrer Lage nach, der Einführungsstelle der Kultur in die oberflächliche Schichte des Leucoms entspricht. Gourfein (Rev. med. de la Suisse romande). Zur Sicherstellung der Diagnose von Iristuberculose hat man das

Kammerwasser des erkrankten Auges in die Vorderkammer eines Auges von Kaninchen oder Meerschweinchen zu injiciren. Aschheim (Samml. zwangl. Abh. aus d. Gebiete der A.). In Bezug auf die Diagnose der Augentuberculose ist positiver Bacillenbefund, positives Thierexperiment, negativer Ausfall vorsichtig zu verwerthen; unsicher: histologischer Befund und Tuberculinreaction. Chalazion bisweilen, aber selten tuberculöser Natur. Stock (Z. M.). Die experimentell auf endogenem Wege entstandene Tuberculose des Auges verläuft ganz verschieden von der durch directe Impfung in die Vorderkammer und den Glaskörper hervorgerufene. Diese führt zur Iristuberculose und Panophthalmie, jene zeigt Tendenz zu Spontanheilung. Silberschmidt (Ann. de l'Inst. Pasteur). Bei Panophthalmitis wurde eine zur Gruppe Bacillus subtilis gehörende, von den bekannten Formen dieses Bacillus aber verschiedene Mikrobe nachgewiesen.

Therapie der Augenkrankheiten: Lindenmeyer (Berl. klin. Woch.) und Goldberg (Heilkunde). Eumydrin, ein guter Ersatz für Atropin, weniger giftig, aber auch von weniger nachhaltiger Wirkung. Neustätter (Woch. f. Ther. u. Hygiene d. A.). Aspirin, empfehlenswerth bei chron. entzündlichen Erkrankungen des Augeninnern, bei rheumathischen und gonorrhoischen Augenleiden und als schmerzstillendes Mittel. Nach Roques (La clin. ophth.) wirksam bei Kerat. traum. recurrens. Macklin (A. f. A. engl. Ausgabe). Atrosin und Scopolamin (in öliger Lösung) erzeugen in 10 Minuten Pupillenerweiterung; Maximum in 20 Minuten; Accommodationslähmung in 50 Minuten. Betti (Neue Therapie). Airol wirksam bei traumatischen und entzündlichen Corneal-Affectionen und bei einigen Formen von Conj. croup. und Episkleritis. Colasuono (Neue Therapie). Thigenol bei Hypopyonkeratitis. Mazet (Rec. d'opht.). Benzoesaures Lithium bei Cornealflecken. Wolffberg (Woch. f. Ther. u. Hyg. d. A.). Bei hämorrhagischem Glaucom unterstützt Dionin das Eserin und wirkt analgetisch; bei akutem Glaucom wird dasselbe durch Atrabilin erreicht. Oelige Lösungen von Eserin sehr wirksam. Fromaget (Ann. d'ocul.). Hypodermatische Anwendung von Gelatinserum von günstiger Wirkung bei intraoculären Blutungen. Nebennierenpräparate werden empfohlen von Coppez (La clin. opht.) als Zusatz, um die Wirksamkeit der Alkaloide zu erhöhen, als anästhesirendes Mittel, als Kosmeticum. Subconjunctival bewirken sie Abblassen der Papille; von Yvert (Rec. d'opht.) in Verbindung mit Cocaïn, um die Anästhesie zu fördern und in Verbindung mit den specifischen Mitteln bei Glaucom und Iritis. In gleicher Weise von Foisy (Tribun. med.). Von Schnaudigel (Die ophth. Klinik) bei Thränensackleiden, bei Conj. phlyct. und Frühjahrskatarrh. Das billigere Suprarenalin dem Adrenalin gleichwertig; und endlich von Sommer (Woch. f. Ther. u. Hyg. d. A.) zu Injectionen vor der Thränensacksondirung. Mengelberg (Woch. f. Ther. u. Hyg. d. A.) beobachtete nach Atropin Intoxications-Erscheinungen, wenn vorher Adrenalin angewendet wurde. Als anästhesirendes Mittel bewährte sich das Yohimbin: Haike (Therapie der Gegenwart); Salomonsohn (Woch. f. Ther. u. Hyg. d. A.) und Magnani (Münch. med. Woch.); letzterer wendet es mit Cocaïn an. Fedorow (West. ophth.) macht auf die schmerzstillende Wirkung des durchaus unschädlichen Peronin bei Glaucom aufmerksam. Gegen Trachom werden empfohlen von Arlt (Wiener klin. Woch. u. ophth. Klinik), Bock (Woch. f. Ther. u. Hyg. d. A.) und Kratow (Wratsch) das Cuprocitrol; von König (Allgem. med. Centralz.) und Osipowski (Woj. med. Journ.) Ichthargan-lösungen und von Pick (Therap. Monatshefte) Airol und zwar letzteres ausser bei

Trachom auch bei Blen. neonat. Conjunctivitis, scrophulöser Ophthalmie und Hordeolum. Imre (Heilkunde) empfiehlt das Sublamin und zwar ebenfalls ausser bei Trachom auch bei Blennorrhoe und Conjunctivitis. Das Jequiritol empfiehlt Hoor (Vossius Abhandl.), jedoch nur bei altem Pannus mit narbig degenerirter Conjunctiva, während Kraus (Z. f. A.) dasselbe gerade bei frischen Trübungen der Cornea und frischem Pannus und Coppez (La clin. ophth.) bei akuter Exazerbation des Trachoms befürwortet. Günstigere Erfolge erwähnt auch Hale (The ophth. Rec.), während Darier (La clin. opht.) neben günstigen auch schlechte Erfolge, namentlich bei Kerat. prof. zu verzeichnen hat. Die Anwendungsweise des Mittels wird von Wood (The ophth. Rec.) besprochen. Gute Erfolge von der Behandlung des Trachoms mit Röntgenstrahlen haben Stephenson und Welsch (Medic. Press u. Circ.), Mayor (Br. med. Journ.) und Cassidy und Rayne (Journ. of Eye, Ear and Th. D.) gesehen. Weitere Berichte über diese Therapie liegen vor von Betremieux (La clin. opht.) und Darier (La clin. opht.). Von operativen Eingriffen empfehlen: Imre (Ung. Beitr. z. Augenheilk.) Auskratzungen mittels des alten Scarifications-Instrumentes, Kalistrow (Wojen med. Journ.) frühzeitiges Ausquetschen der Trachomkörner, oder Zerstören mittels Drahtpinsels oder Wattebausches. Casey A. Wood (Journ. of Eye, Ear and Th. D.) Ausschneidung des sog. Trachomknorpels. Hoppe (Deutsche med. Ztg.). Behandlung mit der von ihm modificirten Knapp'schen Rollzange. Vian (Ophth. Klinik) wendet bei Blennorrhoe concentrirte Lösungen von Kalium hypermang. mittels Wattestäbchen an. Als Hauptwerth der Credé'schen Silbertherapie wird von Meyer (Centralbl. f. Augenh.) die gefahrlose Wirkung und dadurch die sicherere Herstellung eines aseptischen Operationsfeldes am Auge und die entzündungswidrige Wirkung des Mittels hervorgehoben. Wolfberg (Woch. f. Ther. u. Hyg. d. A.) bringt die Credé'sche Collargolsalbe mit Atropin direct auf die erkrankte Hornhaut in Verwendung. Trousseau (La clin. opht.) empfiehlt sie bei Erkrankungen des Uvealtractus. Letoutre (La clin. opht.) bei infectiösen Hornhaut-Geschwüren. Nach Wessely (Deutsche med. Woch.) wirken subconjunctivale Injectionen nur wie locale Reizmittel durch reflectorische Reizung. Dieselbe Ansicht vertritt Bull (The med. record). Morton (New York. med. Journ.) hält nur die Quantität und nicht die Qualität der Injection für ausschlaggebend. Gegen subconjunctivale Sublimat-Injectionen erklären sich: Herrmann (Z. M.), Baker (Journ. of Amer. med. Assoc.) speciell bei Pocken-Ophthalmie, und Hale (The ophth. record). Dagegen hat Speyer (Ann. d'ocul.) gute Erfolge bei Blennorrhoe, Cornealgeschwüren und Senn (Die ophth. Klinik) solche bei Chorioiditis centralis der Myopen von Injectionen mit Hg. oxycyanatum. Jodoform empfehlen: Weill (The Americ. journ. of ophth.) in Form von intraocularen Injectionen bei Iristuberculose, Maslenikow (Wjest. ophth.) subconjunctival bei Eiterungsprocessen im vorderen Augenabschnitt. Ellet (Journ. of Americ. Assoc.) als Jodoformstäbchen mit Gelatinzusatz möglichst frühzeitig bei Panophthalmitis. Schiele (A. f. A.) befürwortet subconjunctivale Injectionen von Natr. jodic. bei Hornhautaffectionen und Affectionen des Uvealtractus. Sie sind ein Specificum bei syph. und rheum. Leiden und ein wirksames Analgeticum. Neustätter (Ophth. Klinik) und Alexander (Ophth. Klinik) berichten über nicht ermuthigende Versuche mit Jodipin-Injectionen. Darier (La clin. opht.) empfiehlt bei veralteter Augensyphilis intravenöse Injectionen von Quecksilbercyanür. Nach Peschel (Z. M.) wirken subconjunctivale Alkohol-Injectionen ähnlich wie Dionin, nur ist die Wirkung weniger rasch vorübergehend und

schwächt sich bei successiver Application nicht ab. Wirksam bei Iritis, Glaskörper-Hämorrhagien und sympathischer Ophthalmie. Reuss (Allgem. Wiener med. Ztg.). Faradischer Strom schmerzstillend bei Entzündung der Hornhaut, des Uvealtractus und Episkleritis, und wirksam gegen Lichtscheu; constanter Strom nur bei Episkleritis. Abelsdorff (Deutsche med. Woch.) empfiehlt zur mechanischen Behandlung der Blepharoptosis eine Art Zwicker.

Augen-Operationen: Pihl (A. f. O.). Ambulante Ausführung aller Gattung von Augen-Operationen mit nicht schlechteren Resultaten als den, in Heilanstalten mit strengerer klinischer Nachbehandlung ausgeführten. Pröller (A. f. O.). Erfolgreiche Hornhaut-Transplantation bei schweren ulcerativen Processen der Hornhaut, um ectatischen Narben vorzubeugen. Möglichkeit der Einheilung der Lappen durch Thierexperiment sichergestellt. Herrmann (Z. M.) bezeichnet die Keratotomie von Sämisch noch immer als die beste Methode bei Behandlung des Ulcus serpens. Pechin (Arch. d'opht.). Sternförmige Cauterisation zum Zwecke der Volums-Verringerung eines Auges mit Cornealstaphylom oder bei Hydrophthalmus. Constantinesco (La clin. opht.). Alte Methode der Linsen-Extraction bei frischem Hornhautstaphylom, um die normale Form des Auges zu erhalten. Czermak (Z. M.) extrahirt subconjunctival; Punction der Cornea und gleichzeitige Eröffnung der Kapsel, hierauf Lospräpariren der Conjunctiva nach unten in Form einer Tasche, endlich Cornealschnitt mit der Scheere, Sturzmanöver, Extraction und event. Conjunctivalnaht. Bublitz (Deutsche med. Woch.) extrahirt ohne Iridectomie und legt dann eine Naht an. Blaskovics (Ung. Beitr. z. Augenh.). Linearextraction mit Iridectomie, beste Methode für juvenile Stare. Erwin (Journ. of Eye, Ear and Th. D.) eröffnet bei der Extraction die Linsenkapsel gleichzeitig mit dem Hornhautschnitt und schneidet einen Lappen aus der Kapsel. Rymowitsch (Westn. Ophth.). Serum-Einspritzungen sind in Fällen von Streptokokken-Infection nach Extraction nur dann wirksam, wenn die Infection noch nicht in die Vorderkammer oder in die tieferen Theile des Auges gedrungen ist. Müller (Z. M.). Bei complicirten Staren und luxirten Linsen: Schnitt „in 2 Ebenen", um Nähte zu Beginn der Operation anlegen zu können, und zwar wird der Schnitt im Hornhautparenchym ohne die Kammer zu eröffnen geführt, dann Anlegung von Nähten, hierauf gewöhnlicher Lappenschnitt, Linsenextraction, endlich Knüpfen der Nähte. Stöwer (Z. M.). Zur Verbesserung der optischen Verhältnisse der Linsendislocationen kommen Discission und Iridectomie in Betracht. Kuhnt (Z. f. A.). Bei complicirtem Nachstar: Lappenbildung aus der Nachstarmasse; durch Umklappen des Lappens entsteht eine sich nach und nach erweiternde Pupillenöffnung. Müller (Z. M.) excidirt bei Amotio retinae nach temporärer Resection der äusseren Orbitalwand und Ablösung des Externus ein Skleralstück und punktirt die Chorioides, um so viel subretinale Flüssigkeit ablassen zu können, als die Verkleinerung des Bulbus nothwendig macht. Rollet (Rev. gen. d'opht.). Bei Narbenektropium: Loslösung des Lidrandes und Reposition desselben; Wundfläche zu decken durch zwei senkrecht verlaufende, sichelförmige Hautlappen (Concavität gegen das Lid gekehrt), die ihre Basis am Orbitalwinkel haben. Deckung durch Drehung und der Vernähung der Lappen aneinander. Steiner (Centralbl. f. Augenheilk.) legt einen frontalen Spalt im Unterlide an, den er durch Zurückstülpen der ektropionirten Schleimhaut zu einem horizontalen macht; hierauf Snellen'sche Nähte. Hotz (A. f. A. und Journ. Amer. med. Assoc.). Bei Gefahr von Recidiv des Narbenectropiums

wird die gesetzte Wundfläche durch 2 Lappen gedeckt; mit einem wird die Wundfläche des Lides, mit dem andren die übrige Wundfläche gedeckt. Sodann wird der Lappen an eine unnachgiebige Unterlage so angeheilt, dass die Contraction des andren Lappens keine Wirkung auf ihn hat. Woodruff (Ann. of. ophth.) empfiehlt bei Symblepharon die Vernähung einer Thiersch'schen Transplantation mit einer Zinnplatte, wobei die rohen Flächen nach aussen gerichtet werden; Platte und Haut werden nach der Narben-Excision in den Fornix hineingenäht. Landolt (Arch. d'opht.). Bei Augenmuskellähmung kommt nur die Vorlagerung mit oder ohne Resection des Muskels in Betracht. Jocqs (Die ophth. Klinik) macht bei Vorlagerung die Vornähung des Muskels sammt der Kapsel mittels 3 Nähten. Wecker (Ann. d'ocul.) hebt dagegen die Vortheile seiner Methode der Vornähung der Tenon'schen Kapsel hervor. Modificationen der Ptosis-Operation veröffentlichen: de Lapersonne (Arch. d'opht.) wahre Vorlagerung des Levators: Elschnig (Wiener med. Woch.) Vornähung des Levators bei incompleter Ptosis; Motais (Bull. d'acad. de méd.) Transplantation des Levators auf die Sehne des R. sup.; Worth (The ophth.) Anlegung von Suturen von den Augenbrauen bis zum Lidrande und dadurch Befestigung des Lides an den M. occipito-frontalis; Allport (Journ. of amer. med. Assoc.) modificirte die Panas'sche Operation, indem der unterschobene Lappen behufs besserer Anheilung des Hautepithels entblösst wird. Knapp (Arch. of Ophth.). Indicationen für die Thränensack-Exstirpation: Dilatation des Thränensackes, erfolglose Behandlung der Dacryocystitis chron., Recidive von Thränensackabscess, Thränenfistel. Schmidt-Rimpler (A. f. A.) verwendet bei Fremdkörper vorzugsweise den Haab'schen Riesenmagnet (die Möglichkeit des Vorkommens unangenehmer Zufälle wird zugestanden), nur für Extractionen aus der Vorderkammer empfiehlt er den Hirschberg'schen Handmagnet. Braunstein (Centralbl. f. Augenheilk.) befürwortet kleine Magneten; er hält grosse für nicht ganz gefahrlos; zu diagnostischen Zwecken: Sideroskop und Radiographie. Gifford (A. f. A. engl. Ausg.). Augäpfelstümpfe mit erhaltener Cornea werden behufs Tragens einer Prothese mit einem Conjunctivallappen, einem Lappen nach Thiersch oder epithelialen Lippenschleimhaut-Lappen gedeckt. Ueber Paraffin-Injectionen nach der Enucleation berichten Ramsay-Maillard (Ophthalm. Rev.) mit nachträglicher Vereinigung der Conjunctiva und der Recti mittels Catgut; Suker (Amer. Journ. of Ophth.) unmittelbar nach der Blutstillung oder eine Woche nach der Operation. Hertel (A. f. O.) verwendet Paraffinkugeln aus gut sterilisirtem Hartparaffin mit einem Erstarrungspunkt von etwa 78°, die gut einheilen, wofern Conjunctiva und Orbitalgewebe nicht entzündet sind. Glaskugeln empfehlen Ahlström (Centralbl. f. Augenheilk.) nach totaler Enucleation, darüber Prothese; und Oliver (Internat. Clin.), der dieselben mit einer complicirten Naht in die Tenon'sche Kapsel näht. Rogman (A. d'opht.) Bei intraoculärer Tuberculose ist die Enucleation wegen der Möglichkeit des Auftretens einer tödtlichen tuberculösen Meningitis gefährlich.

Krankheiten der Bindehaut: Nedden (Z. M.). Die Influenzabacillenconjunctivitis befällt wesentlich die Lidbindehaut und Uebergangsfalte; Complicationen benachbarter Organe können vorkommen. Michalsky (Wratsch) berichtet über eine in einer staubigen Fabrikstadt beobachtete, durch einen dem Bacillus subtilis ähnlichen Krankheitserreger hervorgerufene Epidemie akuter Bindehaut-Entzündung. Haupt (Z. M.). Die Blennorrhoe der Neugeborenen wird nicht nur durch den Gonococcus verursacht; nachgewiesen sind:

Influenzabacillen, Bact. col., Streptokokken, in vielen Fällen kein Mikroorganismus. Morax (Ann. d'ocul.). Die Hälfte der eitrigen Conjunctivitiden Neugeborener ist durch Gonokokken erzeugt; in der andren Hälfte ist eine pathologische Mikrobe nicht nachweisbar; selten: Week'scher Bacillus, Diplobacillus, Pneumokokken und Streptokokken. In ähnlichem Sinne äussert sich Schanz (Deutsche med. Woch.). Müller (A. f. O.) beschreibt die Morphologie und die Kulturen des von ihm bei Trachom gefundenen Bacillus Trachomatis und das Verhältniss desselben zum Influenzabacillus und zum Koch-Week'schen Bacillus. Bakterien des kranken Thränensacks stehen in innigem Zusammenhange mit der Frage des Trachom-Erregers und der Pathogenese des Trachoms. Junius (Z. f. A.). Anatomisch sind Trachom und Conj. foll. nur durch die verschiedene Intensität des Entzündungsprocesses differenzirt. Die Lymphfollikel sind nicht präformirte Gebilde, sondern neugebildet in Folge des Entzündungsprocesses. Peters (Münch. med. Woch.). Die Diagnose des Trachoms ist abhängig von dem reichlichen Vorhandensein von adenoidem Gewebe. Die Entwicklung des Letzteren ist an eine besondere Disposition geknüpft. Vorschub leisten äussere Schädlichkeiten. Contactinfection durch Belehrung hintanzuhalten. Jacovides (Arch. d'opht.) Disposition zu Trachom und Blennorrhoe wird in Aegypten durch Feuchtigkeit, sandführenden Wüstenwind, Armuth, Unreinlichkeit, Skrophulose bei Kindern, übermässigen Alkoholgenuss, Arbeiten im Staub, in feuchter Nachtluft und Mücken gegeben. Ausser Trachom herrscht noch endemisch und epidemisch durch verschiedene Erreger bedingt, meist Kinder betreffend, Blennorrhoe. Osborne (A. f. A.). In Aegypten sind 80% aller Erblindungen akut eitrigen Bindehaut-Katarrhen, Glaucom und Trachom zuzuschreiben. Cirincione (Deutschmann's Beiträge z. A.). Besprechung der an der Conjunctiva vorkommenden erworbenen Cysten und ihrer Entstehung. Fage (Ophthalm. Klinik). Lebhafte Karyokinese, Vorhandensein embryoplastischer Elemente, melanischen Pigments sind Zeichen von bösartigem Bindehaut-Epitheliom; sofortige Radical-Operation. Gräflin (Z. f. A.). Die Keratitis und Conjunctivitis hervorrufenden Anilinfarben sind sämmtlich gewöhnliche, im Wasser lösliche Mineralsalze; die unschädlichen, neutrale Salze von sauren Farbstoffen. Die im Bindehautsacke liegenbleibenden schwer löslichen Basen der ersteren wirken wahrscheinlich reizend.

Krankheiten der Hornhaut und Lederhaut: Seo und Yamagucho (Z. M.) fanden bei Kerat. fascicularis die Veränderungen an den oberen Epithelschichten ausgedehnter als an der Membr. Bowman. Der ganze Process schob sich unter der letzteren vor, hatte aber auch die tieferen Schichten, mehr als klinisch sicher zu stellen ist, ergriffen. Enslin (Deutsche med. Woch.). Bei allen an Kerat. parenchym. Leidenden wurden Tuberculin-Impfungen vorgenommen. Bei Lues hered. ohne Tuberculose war nie Temperatursteigerung nachweisbar. Wo Tuberculose allein oder mit Lues, konnte stets Reaction im Allgemein-Befinden nachgewiesen werden. Ebenfalls Reaction zeigende Krankheiten (Lepra, Actinomycose) zeigen nicht typische Temperaturkurven. Gräflin (Z. f. A.). Bei Kerat. parenchym. für sich und in Verbindung mit Secundärglaucom, bei Iritis, Iridocyclitis ist stets das Endothel betheiligt (Fluorescin-Versuche). Peters (A. f. O.). Bei frischen wie bei recidivirenden Erosionen bilden Sensibilitäts-Störungen die Regel. Die Abziehbarkeit des Epithels ist Blasenbildung in Folge Oedems neurogenen Ursprunges. Ein principieller Unterschied zwischen herpesartigen Erkrankungen, Erosionen, Keratitis disciformis und Ulcus serpens besteht nicht.

Fuchs (A. f. O.). Der Ringabscess ist eine sequestrirende Eiterung mit Nekrose der tiefen Hornhautschichten; dieselbe geht von der hinteren Seite der Cornea aus. Das Kammerexsudat ist reich an Bakterien, daher Fortschreiten der Eiterung in die Tiefe und Panophthalmitis. Es wird durch sehr verschiedenartige Bakterien hervorgerufen. Hanke (Z. f. A.) fand in einem Falle einen unbekannten Mikroorganismus, der als ein Erreger dieser Erkrankung aufzufassen ist (Thierversuch positiv). Krüger (Z. f. A.) fand bei einem Falle von Ulcus serpens einen sporen- und bewegungslosen Bacillus als Erreger, der keiner der bekannten Gruppen von Erregern angehörte. Villard (Rec. d'opht.) fand bei Cornealgeschwür mit Hypopyon: Progressiver Rand aus verdünnten gelockerten Lamellen bestehend, zwischen diesen Rundzellen und Pneumokokken. In der Vorderkammer polynucleare, vereinzelt mit Pigment umgebene Leucocyten in einem engmaschigen Fibrinnetz; keine Mikroorganismen. Durch das lädirte vordere Irisepithel wandern die Zellen in die vordere Kammer. Berger und Löwy (Gaz. d. Hosp.). Das trophische Hornhautgeschwür entsteht bald nach der Läsion des Trigeminus und entwickelt sich auch bei vermehrter Thränensecretion und bei Deckung der Cornea durch das Lid; für die trophische Natur spricht auch der Bestand andrer trophischer Störungen. Freund (A. f. O.). Die gittrige Hornhauttrübung ist eine hereditäre, nach dem Pubertätsalter auftretende Erkrankung, die unter dem Epithel gelegene und dasselbe emporwölbende Flecke und eine diffuse Hornhauttrübung, die durch ein gitterartiges Netzwerk gebildet wird, zeigt. Die Randpartien bleiben frei. Caspar (Z. M.). Gitterförmige Keratitis nach Traumen, die nie zur Ulceration, nie zur Narbenbildung führt. Burnham (Ophth. Rev.). Keratoconus ist Folge einer gewissen Schwächung des Nervensystems, daher Pilocarpin-Injectionen, neben Jodkali oder Quecksilber innerlich. Steffens (Z. M.) fand bei complicirter Skleritis anatomisch theilweise herdförmigen Charakter. Episklera wenig verändert; Hauptsitz der Entzündung der vordere Skleralabschnitt; für Tuberculose nichts Charakteristisches.

Krankheiten der Linse und des Glaskörpers: Krüger (Z. f. A.) fand Linsenreste in der Kapselcataracta; die Kapselcataract braucht sich daher nicht nur zwischen Kapsel und Linse zu entwickeln, sondern es können, sofern die Epithelien erst einmal durch irgend eine Veranlassung in Wucherung gerathen sind, diese oder die Kapselcataract-Zellen in zerfallene oder selbst gut erhaltene Corticalis hineinwuchern. Uribe-Troncoso (Ann. d'ocul.). Bei beginnendem Kernstar ist der Salzgehalt des Kammerwassers stärker, als bei Corticalstaren. Bei überreifen Staren sind die organischen Bestandtheile des Humor aqueus vermehrt. Robinson (Brit. med. Journ.). Bei Glasbläsern werden langsam verlaufende, harte Stare vom hinteren Pole ausgehend, beobachtet. Halben (A. f. O.). Eigenthümliche Form von Cataracta, bei der eine centrale Linsentrübung Scheinbewegungen bei Drehungen des Spiegels macht. Versuche ergaben, dass man es mit einer Linsen-Erkrankung zu thun hat, bei welcher der Maximal-Brechungsindex des Linsenkern-Centrums erheblich über die Norm erhöht ist, und bei welchem das Gefälle der Indicialwerthe vom Linsencentrum zur Linsenperipherie ein partiell abnorm steiles ist. Wahrscheinlich liegt eine abnorme Wasserverarmung des Linsencentrums zu Grunde Bjerke (A. f. O.). Berechnung der Veränderung der Refraction und Sehschärfe nach Entfernung der Linse, wobei die Refraction auf Punkte, die hinter dem Cornealscheitel gelegen sind, bezogen wird. B. erhält eine einfache Formel, womit er die Refraction des linsenlosen und linsenhaltigen

Auges auf die scheinbare Lage des optischen Centrums der Linse bezieht. Eine weitere Vereinfachung der Formel wird von Bjerke (A. f. O.) nachgetragen mit Angabe, wie man bei diesen Berechnungen vorzugehen hat, wenn die Refraction auf die scheinbare Lage des optischen Mittelpunktes der Linse bezogen wird und wie, wenn man die Refraction auf den Hornhautscheitel bezieht.

Krankheiten des Uvealtractus: Coppez (Rev. gen. d'Opht.). Cocaïn und Atropin zur Entscheidung, welche Pupille bei Ungleichheit pathologisch ist; bleibt bei Cocaïn die grössere Pupille gleich, dann ist Reizung des Dilatators, im entgegengesetzten Falle Lähmung des Sphinkters, dagegen bei mittlerer Cocaïnwirkung die grössere Pupille die normale, die andre path. verengt. Bei enger Pupille deutet geringe Atropinwirkung auf paralytische Miosis, im entgegengesetzten Falle auf spastische Miosis. Hirschberg (Centralbl. f. Augenheilk.) beschreibt 3 Formen von angeborener Ausstülpung des Pigmentblattes der Iris an gesunden Augen: die beutelförmige, halskrausen- und schürzenförmige. Baas (Z. f. A.). Anatomischer Nachweis in einem Falle von Iritis serosa, dass die Präcipitate der Cornea nur von der entzündeten Iris geliefert wurden. Helbronn (Berliner klin. Woch.) führt als wenig bekannte Ursachen der Accommodations-Lähmung: angeborene Lähmung, Hysterie, Neurasthenie, Akrocyanosis chron. anästh., Influenza, Gelenkrheumatismus und Eiterungen am Kiefer und der Orbita an. Flatau (Z. f. A.). Der Pneumococcus spielt in der Aetiologie der inficirten perforirenden Bulbus-Verletzungen eine sehr wichtige Rolle (an mehreren Fällen von Panophthalmitis nachgewiesen). Pollack (Z. f. A.) fand, dass bei Panophthalmie die inneren Schichten der Sklera sich durch Hämatoxylin nicht roth, sondern blau färben. Es liegt eine Degeneration vor, bei der Mucin anscheinend eine Rolle spielt. Axenfeld (Z. M.). Postoperative Ablösungen der Chorioides gehen nach methodischem Druckverband zurück. Bei der nicht compressiven offenen Wundbehandlung sind stärkere Grade von Amotio chorioidis häufiger. Ewetzky (Berlin, Karger). Das Syphilom des Ciliarkörpers (am häufigsten in dem ersten Halbjahr nach der Infection) ist als Papel des Ciliarkörpers anzusehen, wird gewöhnlich durch eine typische Iridocyclitis luetica eingeleitet; Neigung zum Durchbruch nach vorn und nach rückwärts; intraocularer Druck herabgesetzt. Anatomisch zeigt sich, dass das Syphilom Neigung hat, grössere Gebiete des Ciliarkörpers zu ergreifen und einen Ring zu bilden. Es gehört zu den Granulationsgeschwülsten und geht von der Uvealschichte des Ciliarkörpers aus.

Sympathische Erkrankungen: Grosz (Ung. Beitr. z. Augenheilk.). Bei sympathischer Erkrankung ist die Uveïtis an beiden Augen durch denselben bisher unbekannten Infectionsstoff hervorgerufen, die Uebertragung daher auf dem Wege der directen Weiterleitung, wozu nur die Nerven dienen können, zu Stande gekommen. Dass dies geschehen kann, ohne dass an den Nerven Veränderungen nachweisbar werden, dafür bietet die Lyssa ein Beispiel. Römer (A. f. O.) sucht neuerdings zu beweisen, dass die Pathogenese der sympathischen Ophthalmie noch am besten durch die Theorie der specifischen Metastasen erklärbar wird. Auch bei der intraoculären Infection, die zur sympathischen Ophthalmie führen kann, spielt die individuelle Disposition eine Rolle. Wigenroth (Beitr. z. Augenh.) bekennt sich betreffs der sympathischen Erkrankung zu der Hypothese, dass die symp. Uveïtis eine bakterielle, die reine Papilloretinitis eine toxische Erkrankung sei. Abadie (Arch. d'opht.). Die chronische infectiöse symp. Ophthalmie, bei welcher sich

[illegible] änderungen an der Iris eine diffuse Glaskörpertrübung [illegible] durch schleichende Infection, welche von einer [illegible] des [illegible] Auges ausgeht.

[illegible]: Ischreyt (A. f. A.). Bei primär glaucomatösen Augen [illegible] der Sklera mit Vorliebe in den vorderen und äquatoriellen [illegible] ausnahmsweise findet sich diese Verdünnung an der [illegible] Skleralsporne bei der glaucomatösen Excavation weisen auf [illegible] Verlängerung der sagittalen Axe glaucomatöser Augen [illegible] durch Dehnung des vorderen Bulbus-Abschnitts zu Stande. Der primär glaucomatöse Dehnungsprocess zeigt mehr Verwandtschaft zum hydrocephalischen Process, ist aber von dem myopischen scharf zu trennen. [illegible] (A. f. A.) sieht das Wesentliche des Glaucom in einem in der Choriocapillaris sich abspielenden atrophischen Process, der endlich auch zu Veränderungen des Pigmentes führt. Bei Ausdehnung des Processes auf den äusseren [illegible] auf die Schichte der grossen Gefässe kommt es zu Drucksteigerung. [illegible] dorff (Centralbl. f. Augenh.). Nachweis aus Hirschberg's Klinik, dass [illegible] primäre Glaucom-Anfälle vorwiegend in der kalten Jahreszeit auftreten: Begünstigung der Pupillen-Erweiterung durch trübe, kurze Tage und lange Nächte.

Krankheiten der Netzhaut und des Sehnerven: Lister (The [illegible] Rev.). Die Gefässstreifen in der Retina beruhen, ähnlich wie die von der Papille ausgehenden Gefässe bei Glaskörper-Exsudaten und Glaskörper-Blutung auf der Bildung neuer Gefässe, bei chron. Entzündung der Retina. [illegible] ström (Ann. d'ocul.) fand bei Retin. hämorrh. anatomisch Endarteritis proliferans. Strzeminski (A. f. O.). Die Retin. circinata tritt als Folge von Netzhautblutung, welchen Ursprungs immer, auf. Es handelt sich nicht um Entzündung, sondern um Entartung. Aubineau (Ann. d'ocul.) fand bei Retinitis pigment. die äussere granulirte Schichte stark atrophisch und die Sinnesepithelien bis auf den macularen Bezirk geschwunden. Pigmentepithel desorganisirt. Ausgewandertes Pigment bis in die innersten Schichten, namentlich um die kleinsten Gefässe herum, Choriocapillaris atrophisch, Gefässe sklerosirt. Ole Bull (Leipzig, Veit & Comp.). Die klinische Beobachtung genügt, um klarzulegen, dass die Ursache der meisten „internen Ophthalmien" in Circulations-Störungen zu suchen ist. Diesen können pathologische Veränderungen oder Angio-Neurosen zu Grunde liegen. Gonin (Ann. d'ocul.). Weder Trübung der papillo-macularen Gegend mit Ischämie der Netzhautarterien im blinden Auge, noch Hämorrhagien am Rande der Papille oder im Glaskörper sind pathognomisch für Bluterguss in dem retrobulbären Theile des Opticus oder in seine Scheide; andrerseits kann bei Opticus-Blutungen ganz normaler Fundus vorkommen. Liebrecht (Münch. med. Woch.). Die Entstehung der Stauungspapille ist auf den Druck in der Schädelhöhle zurückzuführen; Entzündungs-Erscheinungen sind nicht zum Wesen derselben gehörig anzusehen. Schick (A. f. O.). Bei der retrobulbären Erkrankung der Sehnerven bei Alkohol und Tabaks-Intoxikations-Amblyopie ist wahrscheinlich den Gefässveränderungen die Hauptrolle zuzuerkennen. Das centrale Skotom erklärt sich durch die ungünstige Lage des papillomacularen Bündels im Centrum des Nerven. Dagegen nimmt Ulrich Hirschfeld (A. f. O.) eine directe Giftwirkung an; in frischen Fällen ausgeprägter Nervenzerfall ohne Gefäss-Erkrankungen. Für das centrale Skotom kommt namentlich die physiologische Dignität der papillo-macularen Fasern in Betracht, deren periphere Enden erkrankt sind. [illegible] und Edsall (The Americ. journ. of med. Soc.) fanden bei

Intoxications-Amblyopien Vermehrung des Urobilins, der flüchtigen Fettsäuren und der Sulfate im Harne; Verschwinden der Abnormitäten unter Behandlung gleichzeitig mit Besserung des Augenleidens. Magen- und Darmstörungen das Bindeglieds zwischen Abusus von Tabak- und Alkohol- und Sehnervenleiden. Schoute (Z. f. A.). Chinin ist ein Gift für die Netzhaut, Cinchonin nur für die Uvea; letzteres bewirkt anscheinend nur Accommodationsparese.

Motilitätsstörungen: Hallwachs (Z. f. A.). Ein einfaches Handstereoskop mit variabler Convergenz zum Gebrauche für Schielende. Clarke (The Ophthalmosk.). Vererbter Nystagmus durch 5 Generationen, kein weibliches Mitglied an der Krankheit leidend. Peters (A. f. A.). Beim Spasmus nutans, sowie beim Nystagmus der Bergleute tritt durch falsche Kopfhaltung eine Aenderung des Gleichgewichtszustandes im Vestibular-Apparat und bei Aenderung der Kopfhaltung Reizung des Vestibular-Apparates und damit Nystagmus und Spasmus ein.

Refractions- und Accommodations-Anomalien: Stilling (Samml. v. Abhandl. aus d. Gebiete der pädagog. Psych. u. Physiol.). Die Disposition der Myopie ist gegeben durch, von Breitgesichtigkeit abhängige, niedrige Orbita. Klinische Formen von Myopie giebt es nur eine mit Ende des Wachsthums stillstehende Form (nicht kranke Augen) und eine mit hochgradigen Veränderungen einhergehende, schon in der Kindheit hohe Grade darbietende Form. Letztere entsteht durch Inzucht (wassersüchtiges Auge). Ursache der Naharbeitmyopie ist Abwärtsdrehung und Druck von Seite der schrägen Augenmuskeln auf das wachsende Auge. Weiter hebt Stilling (A. f. O.) hervor, dass dünne Sklera bei der Anlage zur Myopie keine Rolle spielt; normale Augen können bei dünner Sklera ausgesprochene hypermetropische Form haben; hochgradig myopische Augen sind hydropische Augen. Wachsthum unter Muskeldruck erklärt alle Erscheinungen der Myopie. Die deletäre Myopie gehört zu den Degenerationsprocessen, die durch Inzucht entstehen. Dagegen nimmt Hertel (A. f. O.) an, dass die Disposition zur Myopie wahrscheinlich in abnormer Dünnheit der Sklera in den hinteren Bulbus-Abschnitten liegt, die mitunter verschwindet, so dass Myopie ausbleibt, oder, mit oder ohne Naharbeit zur Skleralectasie, und somit zur Myopie führt. In den Erscheinungsformen der Myopie der Naharbeiter und nicht Naharbeiter, sowie der Entstehung derselben sind nur graduelle Unterschiede zu erkennen. Für eine Trennung der Myopien in 2 Arten liegt kein Grund vor. Ebenso sucht Heine (A. f. A.) den Hauptpunkt für die Myopiepathologie in der Anlage der Sklera. Es giebt verschiedenste Formen von Myopie, die sich aber klinisch nicht trennen lassen. Eine grosse Gruppe ist bedingt durch Axenverlängerung in Folge Dehnung der hinteren Bulbuswand. Schwache Veranlagung der Sklera ist nachgewiesen, entzündliche Processe sind aber nirgends konstatiert worden; Anomalien der äusseren Augenmuskeln, Verlauf der Sehne des Obl. sup. können schädigend wirken. Diese Formen benöthigen einer Therapie. Cantonnel (Arch. d'opht.). Die Anwesenheit eines Conus posterior bedingt Vergrösserung des blinden Fleckes. Hoeve (A. f. A.). Vena vorticosa choriovaginalis nicht so selten, als man annimmt. Durch das Vorhandensein einer solchen kann die Prädisposition zu Staphyloma post. gegeben sein. Senn (A. f. A.). 22 Fälle von centraler Chorioiditis bei Myopie mit Astigmatismus complicirt, wurden durchschnittlich 2,85 Jahre nach Correction mit Cylindern beobachtet. Während dieser Zeit zeigte sich eine durchschnittliche Refractionszunahme von 0,19 D und eine durchschnittliche Visuszunahme von 0,05. Berger (Woch. f. Ther. u.

Hyg. d. A.). Unter 2261 Augen bei Personen bis zu 30 Jahren mit Myopie mehr als 10 D, 18 spontane Netzhautablösungen. Seggel (A. f. O.). Vollcorrectur der Myopie bei jugendlichen Individuen mit Myopie $> 1{,}25$ bis zu 20 Jahren, wenn die Accomodationsbreite gut ist und die Myopie bei S nicht unter $^2/_3$, 10 D nicht überschreitet. Ist die Accomodationsbreite beschränkt, so ist Vollcorrectur schädlich. Auch Bylsma (Woch. f. Therap. u. Hyg. d. A.) erklärt sich für Vollcorrectur; dieselbe verhindert aber nicht die Zunahme der Myopie. Liebreich (Ophth. Rev.). Gebrauch von Prismen das einzige Mittel, um das Fortschreiten der Myopie zu verhindern. Bull (Ann. d'ocul) hält die von Donders beschriebene accommodative Asthenopie für nicht erwiesen; meist sind es Muskel-Insufficienzen. Pflüger (Z. M.). Partielle Ciliarmuskel-Contractionen kommen zur Deckung kleinerer Grade von Astigmatismus, als gewöhnliche Erscheinung vor. Mulder (Z. M.). Astigmometer aus einem Metallstreifen mit 11, in gezahnten Ringen gleichzeitig drehbaren cylindrischen Gläsern bestehend. Axenangabe an einem Gradbogen.

Krankheiten der Augenlider: Terson (Ann. d'ocul.) unterscheidet 2 Gruppen von Blepharitis: die suppurative und squamöse. Die Blepharitis ulcerosa ist ein der Sycosis ähnlicher Process. Bakterienbefund: Staphylococcus aureus und albus. Villard (Rec. d'opht.). Bei Xanthelasma: zahlreiche Zellen in den mittleren und tiefen Schichten, mit grossen, leicht färbbaren Kernen und netzförmigen Protoplasma. In den Maschen kleine Kugeln einer stark brechenden Substanz und nadelförmige Crystalle. Als Uebergangsformen pigmenthaltige Zellen.

Krankheiten der Thränenorgane: Schirmer (A. f. O.). Die Fortleitung der Thränen ist an den Lidschlag gebunden, indem Erweiterung des Sackes durch den Horner'schen Muskel und Aspiration erfolgt. Nach beendetem Lidschlag nimmt der Sack wieder sein früheres kapillares Lumen in Folge der Elasticität des Lig. canthi und des ihn umgebenden Gewebes an, und die aufgenommene Flüssigkeit verlässt ihn nach der Nase hin. Die Epiphora bei Thränensackblennorrhoe ist nicht nur von der Verlegung der Abführwege, sondern auch von einer Entzündung der Sackschleimhaut und der Bindehaut hervorgerufener Sekretsvermehrung abhängig. Nur auf Verlegung der Abführwege beruht dagegen die Epiphora bei Strikturen. Bei Facialislähmung hat dieselbe ihren Grund in dem Aufhören des Lidschlages. Goldzieher (Centralbl. f. Augenheilk.). In einem Falle von traum. orbitaler Augenmuskellähmung mit vollkommener Lähmung des Ramus opht. trigem. gelang der Nachweis, dass der Trigeminus mit der Innervation der Thränendrüse nichts zu thun hat. Awerbach (Wratsch). Concremente aus typischen Drusen des Strahlenpilzes im unteren Thränenröhrchen. Heimann (Deutsche med. Woch.). Dacryocysto-Blennorrhoe der Neugeborenen ist eine angeborene Atresie des Ductus nasolacrymalis und deren Folgezustände. Nach Rabinowitsch (Wratsch) verläuft dieselbe unter dem Bilde einer Conjunctivitis, kann wenige Tage und viele Monate dauern. Von Bakterien finden sich: Gonococcusähnliche Diplokokken, Diplobacillen, und geringe Zahl Bacterium coli ähnlicher Bacillen. Terson (Rec. d'opht.). Prälacrymale Tumoren sind histologisch dem Thränensacke gleichartig, sind daher durch Abschnürung von ihm entstanden.

Krankheiten der Augenhöhle: Vacher (An. d'ocul.) führt 2 Gruppen von Cysten der inneren Orbitalwand an: parasinusale, welche ausserhalb der Nebenhöhlen der Nase ihren Ausgang nehmen und intrasinusale, welche in der Stirnhöhle oder in den Siebbeinhöhlen entstehen. Erstere weniger ge-

fährlich, als letztere. Cabant (Inaug.-Diss. Buenos Aires). Echinokokkencysten kommen an den verschiedensten Stellen der Orbita (niemals im Opticus oder Bulbus) vor. Ihr Inhalt enthält eine toxische, irritirende für den Organismus nicht gleichgültige Substanz. Symptome: Hemikranie-ähnliche Schmerzen, Pupillenstarre, ven. Stase an der Papille, Stauungspapille, Exophthalmus (Vereiterung der Cornea und des Bulbus). Therapie: Punction und darauf Radicaloperation. Valude (An. d'ocul.). In Fällen von Entzündung der Stirnhöhle, die wegen Diplopie zum Augenarzte kommen, ist das wichtigste die Evacuation des Sinus-Inhaltes. Flatau (Deutsch. Archiv. f. klin. Mediz.) sieht als Ursache des Exophthalmus bei Gehirngeschwülsten und Abscessen, erworbenem Hydrophthalmus ext. und int., sowie bei seröser Meningitis, hauptsächlich Circulationsstörungen in den Basis-Sinus und in den cavernosi an.

Augenkrankheiten in Beziehung zu Krankheiten der übrigen Organe: Vollbracht (Zeitsch. f. Heilkunde). Die Entstehung der sogenannten Leber-Ophthalmien ist nicht auf das durch Gallenbeimischung veränderte Blut, sondern auf die durch die Grundkrankheiten bedingten Ernährungsstörungen zurückzuführen. Manchmal kommt es in Folge einer Gelegenheitsursache zu bakterieller Invasion und damit zu entzündlichen Erscheinungen. Elschnig (Wien. med. Woch.). Bei akuter posthämorrh. Anämie bedeutende retinale Veränderungen; auch plötzliche dauernde Erblindung; ähnliches bei chronischer Anämie, nur geringere Veränderungen. Bei Anämie durch Duodenalparasiten ausser spärlichen retinalen Hämorrhagien nichts abnormes. Bei Chlorose nur Veränderungen an den Gefässen. Schwerere Veränderungen bei perniciöser Anämie und Leukämie — keine Veränderungen bei Pseudo-Leukämie. Orlow (Med. Obsr.) fand, dass bei Leukämie an der Retina die tumorartigen Herde nur an den Gefässen und mit diesen in direkter Verbindung vorkommen; Rother Saum an den Leukocythen-Anhäufungen nur dort, wo noch wenigstens Reste von Gefässwandungen vorhanden sind. Weill (Z. f. A.). Bei 56 Scorbutkranken nur 5 Augenkomplikationen und zwar 3 Fälle von Neuritis optica und 2 Fälle von Retinitis ad maculam. Momoji Kako (Z. M.). Bei Diabetes kann dauernde Myopie ohne Linsentrübung vorkommen. Nicht selten Accomodationsparese. Tranies (An. d'ocul.). Kerat. punctata superficialis in 76 % bei Masern beobachtet. Marandon de Montyel (Gaz. d. hopitaux). Eine Steigerung und Differenz des Conjunctival-Reflexes findet sich noch am häufigsten in den ersten Perioden der Paralyse. Hirsch (Z. f. A.). Stauungspapille bei Pons-Erkrankungen erst in späteren Stadien; wo Symptome für Brücken-Erkrankungen vorhanden, war stets der Abducens mitbetroffen. In einem Drittel aller Fälle waren associirte Lähmungen mit Deviation, und zwar in der Regel bleibend, nachweisbar. Bei Erkrankungen der Med. oblongata fanden sich, wenn auch nicht pathognomonisch für die Erkrankung, Stauungspapille und Lichtstarre der Pupille. Piltz (Neurol. Centr.). Pathologische Veränderungen des Pupillarrandes häufig bei Paralys. prog., Tabes, Lues cerebrospinal., nur ausnahmsweise an gesunden Augen; häufig schon vor dem Auftritt des Argyll-Robertson'schen Symptoms. Constante Unregelmässigkeit des Pupillarrandes ist der Ausdruck einer endgültigen Paralyse, einzelner Irisabschnitte von Veränderungen in den entsprechenden Pupillarfäden, beziehungsweise in ihren Kernen. Piltz (Neurol. Centr.). Verlangsamung der Lichtreaction der Pupille nicht selten gerade in den Anfangsstadien der prog. Paralyse und Tabes. Marburg (Wiener klin. Woch.). Bei infantiler und juveniler

Tabes gleiche Symptome wie bei Tabes Erwachsener. Ein Unterschied ist nur in der relativen Häufigkeit oder Seltenheit des Auftretens einzelner Symptome. Krüger (Z. f. A.). Von den bei Schläfenlappenerkrankungen vorkommenden okularen Symptomen kann keines als direktes Herdsymptom angesehen werden. Moerchen (Z. f. A.). Für die Erkrankungen des Pedunculus ist die Hemiplegia alternans superior ein charakteristisches Symptom; für linksseitige Pedunculusläsion kommt auch Sprachstörung in Betracht; Oculomotoriusparese in der Reihenfolge: Lev., R. int., Rs., Obl. inf.; reflectorische Pupillenstarre; selten Stauungspapille. Moerchen (Z. f. A.). Ein für Sehhügelerkrankung typisches Symptom scheint nicht zu existiren. Von Einzelnsymptomen vielleicht nur die mimische Facialislähmung. Die Diagnose auf Erkrankung der Sehhügel wird sich in einzelnen Fällen aus den Nachbarschaftssymptomen stellen lassen. Kipp (Arch. of. Opht.). Geistesstörungen bei 12 Augenpatienten, nur durch Verband eines Auges wegen Ulcus corneae bedingt; keine Operation. Kuhnt und Wokenius (Z. f. A.) fanden bei Geisteskranken als noch nicht bekannte Befunde: scheibenförmige Macula-Trübungen und gelbe Flecke mit schwachen Pigmentsäumen an der Fovea: Sehschärfe nicht wesentlich beeinflusst. Sachs (Ment. and Nervous Dis.). Bei dem amaurotischen familialen Idiotismus ist die ganze graue Substanz Sitz intensiver Degeneration.

Verletzungen des Auges: Dimmer (Z. f. A.). Die Entstehung von Zerreissungen der geraden Augenmuskeln ist in einer Zugwirkung an der Sehne in Folge der Verletzung zu suchen. Salzmann (Z. f. A.). Bei Ausreissung des Sehnerven (ohne Verletzung der Augenhäute in der nächsten Umgebung des skleralen Durchtritt-Kanales) zeigt sich völliger Mangel der Papille und ihrer Gefässe; an dieser Stelle findet sich ein tiefes Loch oder doch eine tiefe Excavation. Deane (Amer. Jour. Med. Scien.) empfiehlt bei Fremdkörpern des Auges den Localisator von Davidson. Hirschberg (Centralbl. f. Augenheilk.). Ein pathognomonisches Zeichen für doppelte Durchbohrung des Auges durch Fremdkörper giebt es nicht; hauptsächlich müssen negative Zeichen leiten. Gute Röntgen-Aufnahme das sicherste. Von Wichtigkeit bei frischen Fällen: spaltförmige Linie in der hellen Prallstelle, bei alten: Delle in dem hellen, theilweise pigmentirten Herd. Genth (A. f. A.). Wichtiges Hilfsmittel zur Diagnose doppelter Perforation des Bulbus durch einen Fremdkörper: Röntgen-Aufnahme, Tensionsprüfung, eventuell ophthalmoskopischer Befund und Sideroskop. Wolffberg (A. f. A.). Ein Gesichtsfeld, das bei heller Tagesbeleuchtung demjenigen entspricht, welches man für das normale Auge bei herabgesetzter Beleuchtung kennt, ist typisch für traumatische Neurose. Schenkl.

41C
521